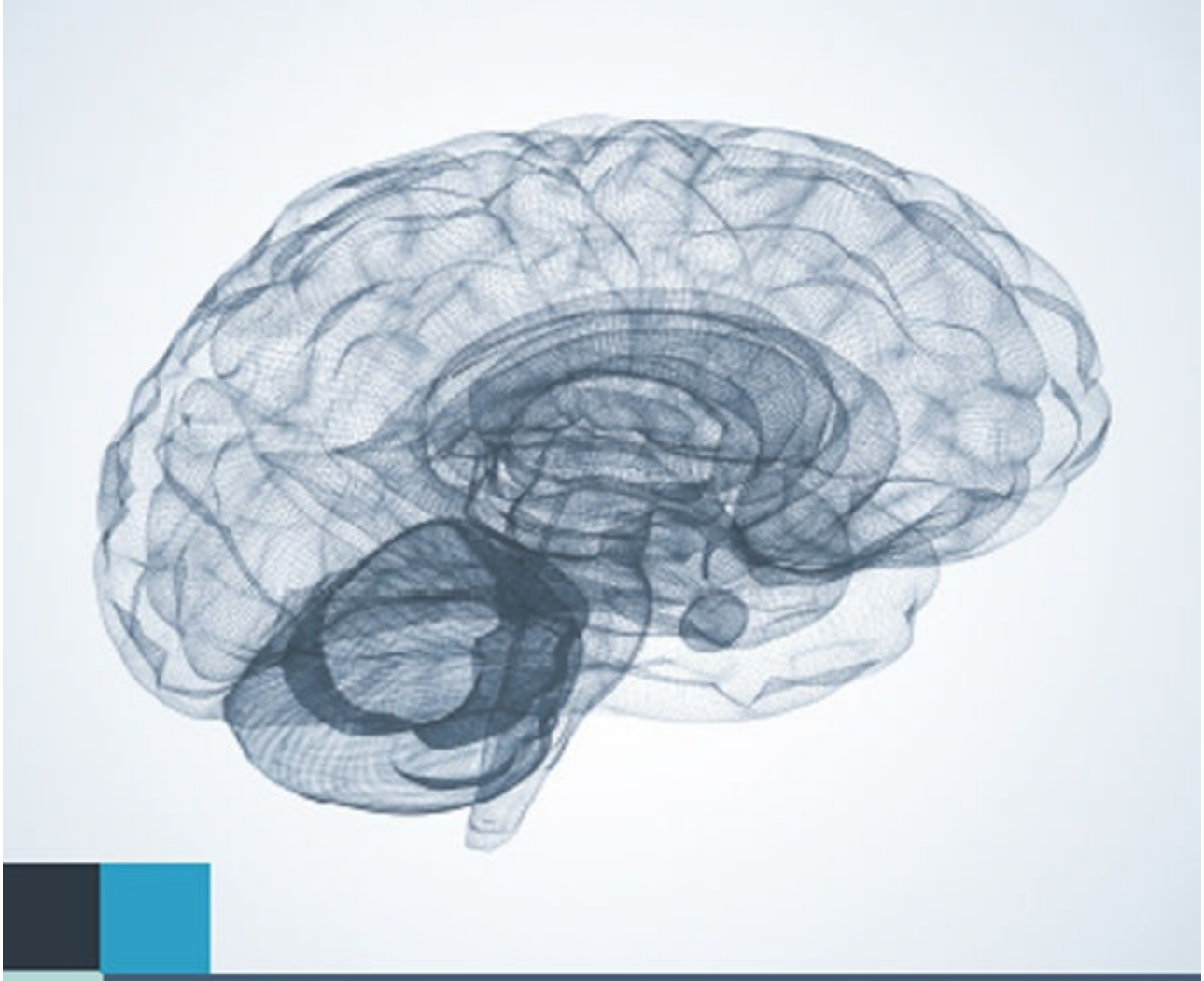

NEUROLOGÍA DE BOLSILLO

M. Brandon Westover
Emily DeCroos
Karin Awad
Matt Bianchi

2.ª edición

Incluye contenido adicional en línea

Wolters Kluwer

MANUAL DE BOLSILLO

NEUROLOGÍA *de bolsillo*

Segunda edición

Editado por

M. Brandon Westover, MD, PhD
Assistant Professor of Neurology, Harvard Medical School
Boston, Massachusetts

Emily Choi DeCroos, MD
Neurohospitalist, Department of Neurology, Erlanger Health System
Affiliated Assistant Professor of Medicine, University of Tennessee
College of Medicine
Chattanooga, Tennessee

Karim Awad, MD
Director, Sleep Medicine, Harvard Vanguard Medical Associates
Boston, Massachusetts

Matt T. Bianchi, MD, PhD
Assistant Professor of Neurology, Harvard Medical School
Boston, Massachusetts

Wolters Kluwer

Philadelphia · Baltimore · New York · London
Buenos Aires · Hong Kong · Sydney · Tokyo

Av. Carrilet, 3, 9.a planta, Edificio D - Ciutat de la Justícia
08902 L'Hospitalet de Llobregat
Barcelona (España)
Tel.: 93 344 47 18
Fax: 93 344 47 16
Correo electrónico: consultas@wolterskluwer.com

Revisión científica
Dr. Juan Pablo Venzor Castellanos
MD Medicina Interna, Hospital General Dr. Manuel Gea González/UNAM
Neurología, Alta especialidad en enfermedad vascular cerebral
Instituto Nacional de Ciencias Médicas y Nutrición Salvador Zubirán/UNAM

Traducción
Dra. Gabriela Enríquez Cotera
Facultad Mexicana de Medicina, Universidad La Salle

Dirección editorial: Carlos Mendoza
Editora de desarrollo: Cristina Segura Flores
Gerente de mercadotecnia: Juan Carlos García
Cuidado de la edición: Gloria Morales Veyra
Maquetación: Carácter Tipográfico/Eric Aguirre Gómez • Aarón León
Diseño de portada: Jesús Mendoza M.
Crédito de la imagen: istockphoto.com/Jezperklauzen
Impresión: R.R. Donnelley Shenzen / Impreso en China

Se han adoptado las medidas oportunas para confirmar la exactitud de la información presentada y describir la práctica más aceptada. No obstante, los autores, los redactores y el editor no son responsables de los errores u omisiones del texto ni de las consecuencias que se deriven de la aplicación de la información que incluye, y no dan ninguna garantía, explícita o implícita, sobre la actualidad, integridad o exactitud del contenido de la publicación. Esta publicación contiene información general relacionada con tratamientos y asistencia médica que no debería utilizarse en pacientes individuales sin antes contar con el consejo de un profesional médico, ya que los tratamientos clínicos que se describen no pueden considerarse recomendaciones absolutas y universales.

El editor ha hecho todo lo posible para confirmar y respetar la procedencia del material que se reproduce en este libro y su copyright. En caso de error u omisión, se enmendará en cuanto sea posible. Algunos fármacos y productos sanitarios que se presentan en esta publicación sólo tienen la aprobación de la *Food and Drug Administration* (FDA) para uso limitado al ámbito experimental. Compete al profesional sanitario averiguar la situación de cada fármaco o producto sanitario que pretenda utilizar en su práctica clínica, por lo que aconsejamos consultar con las autoridades sanitarias competentes.

Derecho a la propiedad intelectual (C. P. Art. 270)
Se considera delito reproducir, plagiar, distribuir o comunicar públicamente, en todo o en parte, con ánimo de lucro y en perjuicio de terceros, una obra literaria, artística o científica, o su transformación, interpretación o ejecución artística fijada en cualquier tipo de soporte o comunicada a través de cualquier medio, sin la autorización de los titulares de los correspondientes derechos de propiedad intelectual o de sus cesionarios.

Reservados todos los derechos.
Copyright de la edición en español © 2017, Wolters Kluwer
ISBN de la edición en español: 978-84-16781-23-2
Depósito legal: M-2291-2017
Edición en español de la obra original en lengua inglesa *Pocket Neurology*, 2th ed., de Brandon Westover, Emily Choi DeCross, Karim Awad y Matt T. Bianchi (editores) publicada por Wolters Kluwer

Copyright © 2016, Wolters Kluwer
ISBN de la edición original: 978-1-4963-0553-4

Two Commerce Square
2001 Market Street

Philadelphia, PA 19103

AUTORES COLABORADORES

Ayush Batra, MD
Partners Neurology Residency, Harvard Medical School, Boston, Massachusetts

Matthew B. Bevers, MD, PhD
Clinical Fellow in Neurology, Harvard Medical School, Boston, Massachusetts

Shamik Bhattacharyya, MD, MS
Partners Neurology Residency, Harvard Medical School, Boston, Massachusetts

Matt T. Bianchi, MD, PhD
Assistant Professor of Neurology, Harvard Medical School, Boston, Massachusetts

Alessandro Biffi, MD
Partners Neurology Residency, Harvard Medical School, Boston, Massachusetts

Michael P. Bowley, MD, PhD
Instructor in Neurology, Harvard Medical School, Boston, Massachusetts

Kate T. Brizzi, MD
Partners Neurology Residency, Harvard Medical School, Boston, Massachusetts

Adam Chen, MD
Partners Neurology Residency, Harvard Medical School, Boston, Massachusetts

Rene A. Colorado, MD, PhD
Partners Neurology Residency, Harvard Medical School, Boston, Massachusetts

Ryan R. Darby, MD
Partners Neurology Residency, Harvard Medical School, Boston, Massachusetts

Mark Etherton, MD, PhD
Partners Neurology Residency, Harvard Medical School, Boston, Massachusetts

Taha Gholipour, MD
Partners Neurology Residency, Harvard Medical School, Boston, Massachusetts

Tamara B. Kaplan, MD
Partners Neurology Residency, Harvard Medical School, Boston, Massachusetts

Jennifer A. Kim, MD, PhD
Partners Neurology Residency, Harvard Medical School, Boston, Massachusetts

Richard C. Krolewski, MD, PhD
Partners Neurology Residency, Harvard Medical School, Boston, Massachusetts

Alice D. Lam, MD, PhD
Clinical Fellow in Neurology, Harvard Medical School, Boston, Massachusetts

Alexis Lizarraga, MD
Clinical Fellow in Neurology, Harvard Medical School, Boston, Massachusetts

Marcelo Matiello, MD, MSC
Partners Neurology Residency, Harvard Medical School, Boston, Massachusetts

Sara Mayer, MD
Clinical Fellow in Neurology, Harvard Medical School, Boston, Massachusetts

Julie J. Miller, MD, PhD
Partners Neurology Residency, Harvard Medical School, Boston, Massachusetts

Saad Mir, MD
Partners Neurology Residency, Harvard Medical School, Boston, Massachusetts

Khaled Moussawi, MD, PhD
Partners Neurology Residency, Harvard Medical School, Boston, Massachusetts

Ellen B. Penney, MD, PhD
Partners Neurology Residency, Harvard Medical School, Boston, Massachusetts

Amanda L. Piquet, MD
Partners Neurology Residency, Harvard Medical School, Boston, Massachusetts

Pooja Raibagkar, MD
Partners Neurology Residency, Harvard Medical School, Boston, Massachusetts

Laura Rosow, MD
Clinical Fellow in Neurology, Harvard Medical School, Boston, Massachusetts

Joel Salinas, MD, MBA
Partners Neurology Residency, Harvard Medical School, Boston, Massachusetts

Olga R. Rosenvald Szenberg, MD
Partners Neurology Residency, Harvard Medical School, Boston, Massachusetts

Nancy Wang, MD
Partners Neurology Residency, Harvard Medical School, Boston, Massachusetts

Rodrigo Zepeda, MD
Clinical Fellow in Neurology, Harvard Medical School, Boston, Massachusetts

REVISORES

Anthony Amato, MD
Professor of Neurology, Harvard Medical School, Boston, Massachusetts

Alireza Atri, MD, PhD
Ray Dolby Endowed Chair in Brain Health Research, Ray Dolby Brain Health Center, California Pacific Medical Center, San Francisco, California
Instructor in Neurology, Harvard Medical School, Boston, Massachusetts

Karim Awad, MD
Director, Sleep Medicine, Harvard Vanguard Medical Associates, Boston, Massachusetts

James Berry, MD, MPH
Assistant Professor of Neurology, Harvard Medical School, Boston, Massachusetts

Riley M. Bove, MD, MSC
Assistant Professor of Neurology, Harvard Medical School, Boston, Massachusetts

David Chad, MD
Assistant Professor of Neurology, Harvard Medical School, Boston, Massachusetts

David W. Chen, MD, PhD
Assistant Professor of Neurology, Harvard Medical School, Boston, Massachusetts

Tracey Cho, MD
Assistant Professor of Neurology, Harvard Medical School, Boston, Massachusetts

Adam B. Cohen, MD
Assistant Professor of Neurology, Harvard Medical School, Boston, Massachusetts

Merit E. Cudkowicz, MD, MSC
Julianne Dorn Professor of Neurology, Harvard Medical School, Boston, Massachusetts

William S. David, MD, PhD
Associate Professor of Neurology, Harvard Medical School, Boston, Massachusetts

Emily Choi DeCroos, MD
Neurohospitalist, Department of Neurology, Erlanger Health System, Chattanooga, Tennessee
Affiliated Assistant Professor of Medicine, University of Tennessee College of Medicine, Memphis, Tennessee

Brian L. Edlow, MD
Instructor in Neurology, Harvard Medical School, Boston, Massachusetts

Erik Ensrud, MD
Director, Neuromuscular Center, Boston Veterans Affairs Healthcare System, Boston, Massachusetts

Steve S. Han, MD, PhD
Instructor in Neurology, Harvard Medical School, Boston, Massachusetts

Graham Huesmann, MD, PhD
Carle Foundation Hospital, Research Assistant Professor, University of Illinois

Albert Hung, MD, PhD
Assistant Professor of Neurology, Harvard Medical School, Boston, Massachusetts

Vikram Khurana, MD, PhD
Instructor in Neurology, Harvard Medical School, Boston, Massachusetts

Eyal Y. Kimchi, MD, PhD
Instructor in Neurology, Harvard Medical School, Boston, Massachusetts

Joshua P. Klein, MD, PhD
Associate Professor of Neurology and Radiology, Harvard Medical School, Boston, Massachusetts

Terrance Kummer, MD, PhD
Assistant Professor of Neurology, Washington University School of Medicine, St. Louis, Missouri

Thabele M. Leslie-Mazwi, MD
Assistant Professor of Neurology, Harvard Medical School, Boston, Massachusetts

Brijesh Mehta, MD
Director, Stroke and Neurocritical Care, Memorial Neuroscience Institute, Hollywood, Florida

Jesse Mez, MD, MSC
Assistant Professor of Neurology, Boston University School of Medicine, Boston, Massachusetts

Stephen W. Parker, MD
Assistant Professor of Neurology, Harvard Medical School, Boston, Massachusetts

Mikael L. Rinne, MD, PhD
Instructor in Neurology, Harvard Medical School, Boston, Massachusetts

Eric S. Rosenthal, MD
Assistant Professor of Neurology, Harvard Medical School, Boston, Massachusetts

Mouhsin M. Shafi, MD, PhD
Instructor in Neurology, Harvard Medical School, Boston, Massachusetts

Nagogopal Venna, MD, MRCP
Associate Professor of Neurology, Harvard Medical School, Boston, Massachusetts

Brian J. Wainger, MD, PhD
Assistant Professor of Neurology and Anesthesia, Critical Care and Pain Medicine, Harvard Medical School, Boston, Massachusetts

M. Brandon Westover, MD, PhD
Assistant Professor of Neurology, Harvard Medical School, Boston, Massachusetts

PREFACIO

Como la mayoría de los residentes de neurología, nos apoyamos en gran medida de los libros de bolsillo durante nuestro año de rotación en medicina interna. Al inicio de la residencia en neurología, a menudo deseábamos que existiera un manual de bolsillo comparable, conciso y completo para los residentes de neurología. Este deseo finalmente hizo nacer la primera edición de *Neurología de bolsillo*. La recepción entusiasta de la primera edición y, más importante aún, ver que en los servicios y las clínicas de neurología de muchos hospitales distintos los residentes llevaban el "libro de bolsillo" ha sido muy gratificante.

Esta nueva edición de *Neurología de bolsillo* presenta una actualización completa de todos los temas, agrega figuras y tablas, y está disponible en formatos impreso y electrónico. Lo mismo que en la primera edición, los autores de todos los capítulos son residentes de neurología y *fellows*, con el fin de asegurar que la perspectiva mantenga la máxima relevancia para los neurólogos que están en las trincheras. A la vez, entre los autores hay neurólogos adscritos experimentados, para asegurar que todos los temas no sólo reflejen la información más reciente sino también la síntesis más completa que se alcanza por medio de la práctica incesante y el contacto con una gran variedad de enfermedades neurológicas.

Hemos intentado que este libro sea una guía, tanto práctica como detallada, de todo el proceso de trabajo, desde los signos y síntomas neurológicos hasta el diagnóstico diferencial, la valoración diagnóstica y el diagnóstico, la determinación de los riesgos y los beneficios de los tratamientos disponibles, y por último el tratamiento y el pronóstico. Nuestros autores han redactado *Neurología de bolsillo* con el objetivo de que, aunado a la experiencia y a un juicio clínico sólido, cada capítulo contenga toda la información necesaria para manejar casi cualquier caso de neurología nuevo que los residentes pudieran encontrar en el hospital y la clínica, y que esté organizada de manera muy accesible.

Esperamos que los usuarios encuentren en *Neurología de bolsillo* un compañero útil para su viaje hacia el dominio del arte y la ciencia de la neurología.

CONTENIDO

Autores colaboradores
Revisores
Prefacio

URGENCIAS NEUROLÓGICAS: REFERENCIA RÁPIDA
Matthew B. Bevers y Eric S. Rosenthal

TOPOGRAFÍA DE LESIONES EN NEUROLOGÍA
Julie J. Miller y Emily Choi DeCroos

NEUROIMAGEN
Alessandro Biffi, Adam B. Cohen y Joshua P. Klein

NEUROLOGÍA VASCULAR
Mark Etherton y Brijesh Mehta

CUIDADOS NEUROCRÍTICOS
Ayush Batra, Terrance Kummer y Brian L. Edlow

NEUROLOGÍA INTERVENCIONISTA
Saad Mir y Brijesh Mehta

CRISIS CONVULSIVAS, EPILEPSIA Y ELECTROENCEFALOGRAFÍA
Alice D. Lam, Rodrigo Zepeda, M. Brandon Westover y Mouhsin M. Shafi

DELIRIUM
Marcelo Matiello, Julie J. Miller y Eyal Y. Kimchi

TÓXICOS Y DEFICIENCIAS VITAMÍNICAS
Julie J. Miller, Marcelo Matiello y Eyal Y. Kimchi

DEMENCIAS RÁPIDAMENTE PROGRESIVAS
R. Ryan Darby y Alireza Atri

DEMENCIA
Joel Salinas y Vikram Khurana

NEUROLOGÍA DEL COMPORTAMIENTO
Joel Salinas y Jesse Mez

TRASTORNOS DEL MOVIMIENTO
Ellen B. Penney y Albert Hung

MENINGITIS, ENCEFALITIS Y ABSCESOS CEREBRALES
Kate T. Brizzi y Tracey Cho

NEUROINFECTOLOGÍA
Tamara B. Kaplan y Nagagopal Venna

CEFALEAS
Rene A. Colorado, Graham Huesmann y David W. Chen

VASCULITIS DEL SISTEMA NERVIOSO CENTRAL
Amanda L. Piquet y Tracey Cho

DOLOR
Khaled Moussawi y Brian J. Wainger

VÉRTIGO E HIPOACUSIA
Taha Gholipour y Stephen W. Parker

ESCLEROSIS MÚLTIPLE Y OTROS TRASTORNOS DESMIELINIZANTES DEL SISTEMA NERVIOSO CENTRAL
Marcelo Matiello, Taha Gholipour, Rene A. Colorado y Riley M. Bove

TRASTORNOS DE LA COLUMNA VERTEBRAL Y LA MÉDULA ESPINAL
Pooja Raibagkar y Steve S. Han

ENFERMEDAD DE LA NEURONA MOTORA
Richard C. Krolewski y Merit E. Cudkowicz

NEUROPATÍA PERIFÉRICA
Michael P. Bowley y William S. David

RADICULOPATÍA Y PLEXOPATÍA
Adam Chen y David Chad

TRASTORNOS DE LA PLACA NEUROMUSCULAR
Alexis Lizarraga y James Berry

MIOPATÍA
Laura Rosow y Anthony Amato

VELOCIDADES DE CONDUCCIÓN NERVIOSA Y ELECTROMIOGRAFÍA
Sara Mayer y Erik Ensrud

TRASTORNOS INMUNOLÓGICOS DEL SISTEMA NERVIOSO
Sharmik Bhattacharyya, Tamara B. Kaplan y Nagogopal Venna

NEUROONCOLOGÍA
Nancy Wang y Mikael L. Rinne

MEDICINA DEL SUEÑO
Matt T. Bianchi y Karim Awad

ENFERMEDADES NEUROLÓGICAS EN EL EMBARAZO
Jennifer A. Kim, Tamara B. Kaplan y Thabele M. Leslie-Mazwi

NEUROOFTALMOLOGÍA
Olga R. Rosenvald Szenberg, Joshua P. Klein y Adam B. Cohen
Índice alfabético de materias
Abreviaturas, siglas y signos de uso frecuente

URGENCIAS NEUROLÓGICAS: REFERENCIA RÁPIDA

INFARTO CEREBRAL AGUDO (ICA)

Enfermedad vascular cerebral (EVC): debido a isquemia por oclusión vascular cerebral. De ordinario trombótico o embólico. Se presenta con diversos signos y síntomas (s/s) neurológicos, como debilidad, hipoestesia, afasia, disartria, desviación de la mirada, ataxia, marcha inestable. S/s suelen ser de instauración rápida, pero pueden fluctuar o "trastabillar" varios días.

Factores de riesgo: edad, hipertensión arterial (HTA), hiperlipidemia, tabaquismo, diabetes mellitus (DM), hipercoagulabilidad, arritmias como fibrilación auricular, miocardiopatía y trombo cardiaco, entre muchas otras.

Pasos iniciales para la valoración de infarto cerebral agudo: determinar cuándo el pac fue visto sin déficit neurológico por última vez. **Nota:** si despierta con s/s, la hora de inicio es aquélla en que fue visto sin déficit neurológico por última vez, no la hora de detección.

- Evaluar recanalización aguda o tratamiento (tx) descompresivo cuando:
  - Detección en el transcurso de 6 h del inicio o cualquier tiempo de evolución con trombo basilar.
  - Infarto de arteria cerebral media (ACM) o cerebeloso amplio (> 1/3 de cerebelo o compresión del 4.º ventrículo) con riesgo de edema, hidrocefalia o efecto de masa.
- Calcular escala de EVC de los institutos nacionales de salud (NIHSS) y documentar signos vitales (SV) y hora.
- Determinar si cumple criterios para recibir factor activador tisular del plasminógeno (rTPA) IV (intravenoso). Véanse en seguida indicaciones y contraindicaciones.
- Contactar con neurointervencionista o institución con servicio intervencionista para definir si es candidato a rTPA IA (intraarterial) o extracción mecánica del coágulo.

RTPA IV/TROMBóLISIS INTRAVENOSA

Indicaciones: edad ≥ 18 años; déficit neurológico discapacitante a largo plazo; tomografía computarizada (TC) cerebral sin hemorragia o infarto nuevo bien definido; s/s de ICa con evolución < 4.5 h confirmada con precisión (*NEJM* 2008;359:131).

Contraindicaciones (0-3 h)	Contraindicaciones adicionales (3-4.5 h)
Hipodensidad > 1/3 territorio de la ACM en la TC	Todas las contraindicaciones de 0-3 h
Hemorragia en la TC	NIHSS > 25

EVC, lesión cerebral traumática, procedimiento intracraneal < 3 meses	Uso de anticoagulante oral (sin considerar TP/PTT
Antec de hemorragia intraparenquimatosa, aneurisma cerebral, MAV, tumor	Combinación de EVC y DM previos
Defecto en resolución o mínimo	**Precauciones para rTPA IV**
Sospecha de hemorragia subaracnoidea	NIHSS > 22 (aún así, casi todos los centros tratan)
Traumatismo o cirugía < 15 días	Glucosa < 50 o > 400
Hemorragia activa o gastrointestinal/genitourinaria < 22 días	Trombo en cavidades cardiacas izquierdas conocido
Punción lumbar reciente o punción arterial sin posibilidad de compresión	Pericarditis, endocarditis, riesgo alto de émbolos sépticos
INR > 1.7, TP > 15, PTT > 40, plaquetas (plaq) < 100, otra diátesis hemorrágica conocida	Enf hepática o renal que eleva el riesgo de hemorragia
Uso de anticoagulantes orales novedosos	Embarazo
TAS > 185, TAD > 110 refractarias a fármacos	Hemorragia oftálmica
Crisis convulsivas al inicio (si se piensa que el déficit neurológico es posictal)	Esperanza de vida < 1 año/comorbilidad grave

Administración de rTPA IV

- Vdx y lab señalados arriba. Revisar contraindicaciones. Confirmar ventana de tiempo (< 4.5 h). Obtener consentimiento del pac o su familia.
- *Dosis de rTPA*: 0.9 mg/kg; dosis máxima, 90 mg. Administrar 10% en bolo IV en 1 min y resto en 60 minutos.
- Mantener TAS < 180 y TAD < 105 como objetivo. Si es necesario disminuir la tensión arterial (TA), usar labetalol, 5-20 mg IV c/10-20 min, o infusión de nicardipina, 5-15 mg/h. Vigilar al pac en unidad de cuidados intensivos (UCI) o unidad especializada para EVC por lo menos 24 h. Evitar muestreos arteriales, anticoagulación y antiagregantes plaquetarios por 24 h. Durante las primeras 24 h tras la administración de rTPA, cuantificar TA c/15 min × 2 h, luego c/30 min × 6 h y después c/1 h por 24 horas.
- Seguimiento: TC cerebral a las 24 h. TC inmediata si la exploración neurológica

cambia.

- Al estabilizarse: vdx de rutina (véase el capítulo *Neurología vascular*).

rTPA IA/trombólisis mecánica

Selección de pacs: la trombectomía endovascular con stent extraíble es benéfica o se tienen buenos resultados en:

- Pacs con EVC con oclusión ant susceptible de tratamiento en el transcurso de 6 h de su inicio (MR CLEAN RCT; n = 500; 89% también recibió rTPA IV; 17% cruce a brazo sin tx; mediana de 260 min desde inicio de EVC hasta punción inguinal y 85 min desde inicio de EVC hasta inicio de rTPA IV [Berkhemer OA, *et al. NEJM* 2015.]). Mejoría en escala de Rankin modificada (RSm) a 90 días con la intervención (32.6 *vs*. 19.1%) sin diferencia significativa en mortalidad o hemorragia intraparenquimatosa sintomática (HIPS).
- Pacs rT IV con EVC en el transcurso de 4.5 h de inicio del ICa con oclusión de carótida interna, M1 o M2, infarto por TC < 70 mL y > 10 mL de tejido cerebral rescatable en imagen con procesamiento de perfusión (EXTEND-IA RCT, n = 70, mediana de 210 min al iniciar tx endo vascular y 145 min desde el inicio de EVC hasta tPA IV; Campbell BCV, *et al*. *NEJM* 2015). Mejoría tanto temprana (reducción > 8 puntos en NIHSS o NIHSS < 1 el día 3; 80 *vs*. 37%) como tardía (RSm 0-2 a 90 días; 71 *vs*. 40%).
- Pacs con EVC con oclusión proximal de circulación ant en el transcurso de 12 h del inicio del cuadro, excepto aquéllos con infarto de núcleo amplio o circulación colateral deficiente en TC/angiografía por tomografía computarizada (ATC) (ESCAPE RCT, n = 316; 75% con rTPA IV, mediana 134 min del inicio del EVC a la TC; 51 min de la TC a la punción inguinal; y 110 min del inicio al rTPA IV; sólo 15% aleatorizado > 6 h tras el inicio [Goyal M, *et al*. *NEJM* 2015]). Mejor evolución a 90 días (RSm 0-2: 53% intervención *vs*. 29% control), mortalidad (10.4 *vs*. 19.0%), sin diferencia en HIPS. Tendencia benéfica no significativa de la intervención a > 6 horas.

Factores que sugieren probabilidad de mejoría con terapia endovascular para EVC de circulación anterior
NIHSS ≥ 8
Tiempo ≤ 6 h para circulación anterior
Condición funcional basal normal
Esperanza de vida > 12 meses

Preparación para rTPA IA/trombólisis mecánica: si el pac es candidato a rTPA IA o extracción mecánica del coágulo, contactar con neurointervencionista o institución con servicio de neurointervención. Mantener SaO_2 > 92%, manejar sin intubación de ser posible para abreviar tiempo hasta la reperfusión. Controlar fiebre con paracetamol. Mantener en ayuno hasta nueva orden (AHNO). Evitar Foley, sonda nasogástrica (SNG), catéteres femorales, catéter arterial o venoso central a menos que

sean necesarios. No administrar heparina. No ↓ TA excepto en infarto del miocardio (IM) o TA > 220/120 (o > 185/110 si se usa rTPA IV). Si la TA debe reducirse, dar labetalol, 5-20 mg IV c/10-20 min, o nicardipina, 5-15 mg/h IV. Vigilancia de TA c/15 min o continua. Se requieren 24 h de observación en UCI.

Tras rTPA IA/trombólisis mecánica: TC de cráneo de inmediato después del procedimiento para descartar hemorragia intraparenquimatosa (HIP) y vigilancia en UCI tras la intervención con rTPA. Seguimiento con TC de cráneo a las 24 h. Al estabilizarse, vdx completa de rutina para EVC; véase el capítulo *Neurología vascular (JAMA* 1999;282:2003).

HEMORRAGIA INTRAPERENQUIMATOSA (HIP)

Cuadro clínico: s/s varían con base en localización en encéfalo o médula espinal. Pueden incluir debilidad, pérdida de sensibilidad, afasia, defectos en campos visuales, desviación de la mirada, hemi-inatención, alteración del estado mental, cefalea, n/v, ataxia y dismetría. El inicio típico es presentación súbita; pudiera ser más gradual en el hematoma subdural (HSD) o desarrollarse en horas o días si la hemorragia se expande. Sitios frecuentes: lóbulos cerebrales, núcleos basales, tálamo, puente y cerebelo.

Factores de riesgo o causas subyacentes potenciales: HTA, angiopatía amiloide, aneurisma, malformación arteriovenosa (MAV), traumatismo, neoplasia, trombosis del seno venoso, conversión hemorrágica del ICa, vasculitis, coagulopatía, cocaína, anfetaminas, alcohol e infecciones diversas, entre muchas otras.

Dx: TC/ATC de cráneo y cuello. Observar localización y tamaño de la hemorragia, grado de efecto de masa o herniación y presencia de sangre intraventricular o hidrocefalia. Angiograma convencional en casos específicos para descartar MAV, aneurisma o vasculitis no identificadas en ATC. Evaluar resonancia magnética nuclear (RMN) cerebral de rutina para excluir lesión subyacente con efecto de masa o EVC.

Tx

- ABC: intubación para depresión del estado de alerta/incapacidad para proteger la vía aérea. Línea arterial, TAS objetivo 100-160. Catéter central si se prevé que requiera solución salina a 23% o desarrolle hipotensión.
- Considerar valoración neuroquirúrgica urgente, en particular si hay rotura aneurismática, MAV, fístula arteriovenosa (FAV), hemorragia subdural (HSD), extensión intraventricular, hidrocefalia, efecto de masa/herniación, hemorragia cerebelosa, depresión del estado mental. Si hay hemorragia intraventricular (HIV) o hidrocefalia, consulta neuroquirúrgica urgente para drenaje ventricular externo (DVE) o vigilancia de la presión intracraneal (PIC).
- *Lab*: biometría hemática completa (BHC), química sanguínea (QS) 7, TP-INR, TTP, tipificación y pruebas cruzadas, dímero D, fibrinógeno, pruebas de función hepática (PFH). Si INR > 1.3 o uso reciente de heparina u otro anticoagulante, revertir anticoagulación de inmediato.

Agentes para revertir la anticoagulación	

Fármaco	Antídoto
Heparina	Protamina, 1 mg/100 U de heparina administrada en las últimas 4 h
Enoxaparina[a]	Si < 8 h, administrar 1 mg de protamina por 1 mg de enoxaparina Si > 8 h, administrar 0.5 mg de protamina por 1 mg de enoxaparina
Warfarina	CCP (la dosificación varía) Plasma fresco congelado (PFC), 2-6 U Vitamina K 10 mg dosis única
rTPA	Fibrinógeno recombinante, si está disponible Crioprecipitado
Inhibidor directo del factor Xa[b]	Concentrado de complejo de protrombina
Inhibidor de la trombina (p. ej., dabigatrán)[b]	Hemodiálisis si es factible
Antiagregante	Evaluar transfusión plaquetaria para cirugía o plaq < 100 000

a El laboratorio recomienda protamina para reversión de la enoxaparina, pero su eficacia no se ha definido.
b El concentrado de complejo de protrombina (CCP) podría ser eficaz según estudios *in vitro*, no se dispone de estudios clínicos en humanos (*Am J Hematol* 2012;87 Suppl 1:S141).

- Calcular volumen de la HIP = (a × b × c)/2, donde a = largo, b = ancho y c = número de cortes de la TC cerebral multiplicados por el grosor del corte en centímetros. Si hay efecto de masa relevante, evaluar agentes osmóticos y salina hipertónica según se requiera (véase más adelante tx de la elevación aguda de la PIC). Evitar corticoesteroides. Valorar evacuación quirúrgica en casos específicos de hemorragia cerebelosa. Sin evidencia de beneficio por evacuación quirúrgica de HIP de ganglios basales, talámica y pontina (*Stroke* 1997;82:2126).
- Considerar ingreso a UCI para vigilancia estrecha. Seguir con TC cerebral en 6 h. TC de inmediato si la exploración neurológica cambia (*NEJM* 2001;344:1450; *Lancet* 2009;373:1632; *MGH Adult ICH Protocol* 2008).

Elevación aguda de la presión intracraneal (PIC)

La ↑ PIC se debe a trastornos neurológicos diversos, como HIP, tumor, encefalitis, hidrocefalia, EVC, lesión anóxica generalizada y traumatismo.

S/s: cefalea, alteración del estado mental, somnolencia, defectos motores o sensitivos, problemas del lenguaje o la deglución, crisis convulsivas (CC), n/v. Hallazgos tardíos: anisocoria, postura de descerebración o descorticación, apnea, coma, tríada de Cushing (HTA, bradicardia y respiración irregular).

Dx: cuadro clínico/exploración; TC cerebral para determinar causa subyacente o grado de efecto de masa sobre estructuras circundantes.

Tx:

- ABC, valorar intubación si hay depresión del estado mental o incapacidad para proteger la vía aérea, SV, monitoreo cardiaco, cabecera a 30°. PIC objetivo < 20 mm Hg y presión de perfusión cerebral > 60-70. Consultar con neurocirugía para posible DVE o vigilancia de PIC, hemicraniectomía o descompresión de fosa posterior si hay efecto de masa relevante.
- ***Si hay herniación***:
  1. Manitol, 100 g IV inmediatos en bolo, seguidos de 0.5-1 g/kg. Contraindicaciones: TA baja, anuria secundaria a nefropatía, osm_s > 340. No aplicar si Na > 160, osm_s > 340 o brecha aniónica > 10. Brecha aniónica = osmoles séricos cuantificados – calculados. Osmoles séricos calculados = 2Na + BUN/2.8 + Glu/18. Verificar QS 7, osm_s c/6 horas.
  2. Salina hipertónica: sodio objetivo 145-155. Solución a 7.5% o 23.4%; pasar por cateter central 30 mL dosis única (DU) × 20 min, seguidos de 15-30 mL c/6 h si se requiere. Solución salina a 3%, pueden pasarse 40-50 mL/h por línea periférica hasta por 12 h y luego se requiere catéter central. Contraindicaciones: Na > 160.
  3. Hiperventilación: para pCO_2 objetivo ~ 30, sólo como puente para tx más definitivo.
- Si ↑ PIC por tumor o infección: dexametasona, 10 mg IV DU, luego 4 mg c/6 horas.
- Para pac con lesión con efecto de masa, EVC, tumor, hemorragia, mantener sodio objetivo de 145-155. Evitar agua libre en soluciones IV (SIV), como glucosa a 5% (G5%), cloruro de sodio a 0.45% (NaCl 0.45%), G5%-NaCl 0.45%, Ringer lactato. Vigilar esto en particular, pues son soluciones que por lo regular se usan para mantenimiento (*J Emerg Med* 1999;17:711-719).

MENINGITIS AGUDA Y ENCEFALITIS

Cuadro clínico s/s: fiebre, rigidez de nuca, n/v, cefalea, fotofobia, CC, estado mental alterado o deprimido, papiledema, déficit neurológico, exantema con meningococo. La meningitis viral no complicada no suele causar alteraciones neurológicas. La tríada clásica de fiebre, rigidez de nuca y alteración del estado mental tiene sensibilidad baja (~ 44%). En casi todos los casos hay por lo menos dos de los siguientes: cefalea, rigidez de nuca, alteración del estado mental (escala del coma de Glasgow < 14), fiebre.

Dx: lab: QS 10, BHC, examen general de orina, radiografía de tórax, hemocx × 2, pruebas de coagulación. Evaluar derivado proteico purificado (PPD), virus de inmunodeficiencia humana (VIH), velocidad de sedimentación globular (VSG), proteína C reactiva y otros estudios para descartar infección sistémica con base en historia clínica (HC). Recomendación de TC cerebral previa a PL: alteración del estado mental, CC, inmunocompromiso, exploración neurológica anormal, papiledema. Si se obtiene TC antes de PL, de inmediato tomar hemocx e iniciar esquema antibiótico empírico (es decir, no esperar PL para iniciar antibióticos) (*NEJM* 2001;345:1727). PL: deben obtenerse presión de apertura, conteo celular y diferencial, proteínas, glucosa, tinción de Gram y cx. Evaluar preparación húmeda para tinción para hongos, bacilos ácido-alcohol resistentes (BAAR), tinta china, VDRL, reacción en cadena de la polimerasa (PCR) para Lyme, virus del herpes

simple (VHS) y otros virus, aglutinación con látex para infecciones bacterianas específicas según la historia clínica.

Resultados de la punción lumbar (PL) en la meningitis						
Tipo	**Presión de apertura [cm H_2O]**	**Leucos [céls/µL]**	**Diferencial**	**Proteínas [mg/dL]**	**Glucosa [mg/dL]**	**Tinción, cx y otras pruebas**
Bacteriana	Alta (> 18)	Altos 10-10 000	Predominio de PMN	Altas (> 50; < 45 tiene sensibilidad de 90%)	Baja (< 40) e índice LCR: suero < 0.3	Gram (sensibilidad 50-90%); cx (75% con desarrollo), aglutinación con látex
Micótica	Alta	Altos (30-300)	Predominio de linfos	Altas	Baja	Tinciones para hongos y cx, tinta de la India
Viral	Normal o elevación leve (10-35)	Altos (25-500)	Predominio de linfos; PMN en primeras 48 h	Normal a altas (20-80)	Normal	PCR en LCR y estudios serológicos para virus específicos
Tb	Alta	Altos (10-500)	Predominio de linfos	Altas (10-500)	Baja (20-40)	BAAR, cx, PCR

Gram, tinción de Gram; PMN, células polimorfonucleares.
De Hauser SL, ed. Meningitis, encephalitis, brain abscess, and empyema. *Harrison's Neurology in Clinical Medicine*. New York: McGraw-Hill; 2006:423-455; Tunkel AR, Scheld WM. Acute bacterial meningitis in adults. *Curr Clin Top Infect Dis* 1996;16:215-239.

Manejo:

- Cobertura empírica: la selección del antibiótico depende de edad, alergias y situación clínica. Ajustar antibiótico con base en identificación y sensibilidad del microorganismo. Profilaxis: recomendada para contactos cercanos de pacs con meningitis meningocócica con rifampicina, ceftriaxona, ciprofloxacina o azitromicina. Aislamiento respiratorio por 24 h para meningitis meningocócica.
- Evaluar dexametasona para meningitis bacteriana: 10 mg DU antes o con primera dosis de antibióticos; luego 10 mg c/6 h × 4 días. Evitar uso empírico de dexametasona con alergia o hipersensibilidad, antibioticoterapia, traumatismo craneoencefálico (TCE), derivación de líquido cefalorraquídeo o infección no bacteriana (*NEJM* 2002;347:1549).

Esquema antimicrobiano empírico para meningitis/encefalitis		
Escenario clínico	**Antibiótico**	**Organismos cubiertos**
Edad 16-50 años	Vancomicina + cefalosporina 3.ª gen	*N. meningitidis*, *S. pneumoniae*, *H. influenzae*
Edad > 50 años	Vancomicina + cefalosporina 3.ª gen + ampicilina; agregar rifampicina en casos	*N. meningitidis*, *S. pneumoniae*, *L. monocytogenes*, BGN

	específicos[a]	
Inmunocompromiso	Vancomicina + ampicilina + cefalosporina 3.ª gen con actividad contra seudomonas	*N. meningitidis*, *S. pneumoniae*, *L. monocytogenes*, *H. influenzae*, BGN
Neurocirugía/TCE	Vancomicina + cefalosporina 3.ª gen con actividad contra seudomonas	*S. aureus*, *S. pneumoniae*, BGN
Encefalitis por VHS	Aciclovir	VHS

Nota: para cobertura antibiótica de microorganismos específicos, favor de consultar el capítulo en *Neuro-infections Diseases* (*NEJM* 2004;351:1849; *NEJM* 2006;354:44; Bradley WG, Daroff RB, *et al*., eds. *Bacterial Infections, Neurology in Clinical Practice*. Vol. II, 4th ed. Philadelphia, PA: Elsevier; 2004:1475-1514).
BGN, bacilos gramnegativos.
*a*Agregar rifampicina para *S. pneumoniae* con sensibilidad intermedia a penicilina o en sitios con resistencia frecuente, en pacs que reciben tx concomitante con vancomicina y dexametasona (la dexametasona puede modificar la penetración de la vancomicina al SNC), o tras una respuesta inadecuada a vancomicina después de una cefalosporina de tercera generación (3.ª gen).

COMPRESIóN MEDULAR EPIDURAL NEOPLáSICA

Cuadro clínico: dolor en cuello o espalda, debilidad, hipoestesia, pérdida de función intestinal/vesical; hiperreflexia o hiporreflexia, tono del esfínter anal disminuido y signo de Lhermitte; neoplasias malignas que a menudo metastatizan a médula espinal: mama, pulmón, próstata, cáncer de células renales y tiroideo.

Dx: HC y padecimiento actual, RMN de columna con gadolinio; si hay antec de enfermedad maligna, obtener imágenes de toda la columna.

Tx: dexametasona (controversia si es traumática, pero no en compresión neoplásica), 100 mg IV, luego 24 mg vía oral c/6 h × 3 días, seguida de disminución progresiva. Consultar con neurocirugía para posible descompresión quirúrgica, radiología oncológica para radioterapia y neurooncología para seguimiento a largo plazo (*Lancet* 2005;366:643; *Neurology* 1989;39:1255; *Curr Oncol Rep* 2008;10:78); profilaxis contra tromboembolia venosa.

Estado epiléptico: Véase sección Estado epiléptico (EE) en el capítulo *Crisis convulsivas, epilepsia y electroencefalografía*.

Cuadro clínico: EE: actividad convulsiva generalizada con duración > 5 min o ≥ 2 crisis discretas sin recuperación completa del estado de alerta entre ambas. Causas y s/s diversos, con falta de respuesta, obnubilación y movimientos rítimicos repetidos. Puede ser o no convulsiva. Alrededor de 7% de CC tonicoclónicas generalizadas evoluciona a EE (*J Intensive Care Med* 2007;22:319).

Dx: cuadro clínico y electroencefalograma (EEG).

Tx: véase sección Protocolo terapéutico para EECG en el capítulo *Crisis convulsivas, epilepsia y electroencefalografía*.

- Considerar ingreso a UCI. Iniciar vigilancia EEG tan pronto como sea posible si el pac no despierta con rapidez o si se sigue administrando tx IV continuo.
- Evaluar TC o RMN cerebrales. Descartar y corregir causas subyacentes.

Inicio de acción de fármacos antiepilépticos (FAE): lorazepam: 310 min; fenitoína IV: 2025 min; fosfenitoína IV: 20-25 min; fenobarbital IV: 1-5 minutos.

Niveles terapéuticos objetivo de FAE: **(1)** *Fenitoína y fosfenitoína*: 20-25 µg/mL en EE y 10-20 en otros casos. Los niveles de fosfenitoína deben cuantificarse > 2 h tras una carga IV o > 4 h luego de una carga intramuscular (IM). **(2)** *Valproato*: 70-140 µg/mL en EE y 50-100 en otros casos. **(3)** *Fenobarbital*: 30-45 µg/mL en EE y 15-40 en otros casos. **(4)** *Carbamacepina*: 4-12 µg/mL.

Efectos colaterales de los FAE usados en EE

Fenitoína: letargo, movimientos anormales, confusión, cambios cognitivos, hiperplasia gingival, acné, hirsutismo, osteoporosis, exantema/Stevens-Johnson/necrólisis epidérmica tóxica (NET). Con niveles > 20 µg/dL, nistagmo, ataxia, disartria y encefalopatía. Con niveles más altos, posibles arritmias.

Fenobarbital/primidona: sedación, pérdida de la memoria, irritabilidad, depresión, anemia aplásica, insuficiencia hepática, Stevens-Johnson/NET. Anomalías del tejido conectivo (uso crónico).

Ácido valproico: sopor, n/v, alteraciones GI, temblor, ganancia ponderal, pérdida del pelo, hepatotoxicidad letal, pancreatitis, sx de ovario poliquístico (SOP), Stevens-Johnson/NET.

Benzodiacepinas: sopor, ataxia, problemas conductuales.

Contraindicados en sx de epilepsia generalizada: carbamacepina, oxcarbacepina.

FAE con depuración renal: levetiracetam, topiramato (70%), gabapentina, pregabalina (*Continuum*: *Epilepsy* 2007:121).

SÍNDROME DE GUILLAIN-BARRÉ (SGB)

Cuadro clínico: debilidad simétrica de instauración rápida (días1 mes), reflejos osteotendinosos débiles o ausentes; puede haber diplejía facial, defectos de deglución o respiración, hipoestesia en media o guante. En ocasiones debilidad proximal > distal. Inestabilidad autonómica y dolor de espalda generalizado. Posible antec de infección, vacunación o cirugía 13 sem antes.

Variantes: polineuropatía desmielinizante inflamatoria aguda (AIDP), sx de Miller Fisher, neuropatía axonal sensorimotora aguda (AMSAM), neuropatía axonal motora aguda (AMAN), pandisautonomía aguda, SGB sensitivo (véanse dx y dxdf en el capítulo *Neuropatía periférica*).

Tx: colocar monitor y vigilar inestabilidad autonómica; presión inspiratoria máxima (PIM) y capacidad vital forzada (CVF) c/8 h. Recordar: sat O_2 no es sensible; se desarrolla hipercarbia antes que hipoxia. Intubar si CVF < 15 mL/kg o 1 L y PIM < 20 o deterioro rápido. Si se requiere intubación > 2 sem, valorar traqueostomía. Plasmaféresis (PLEX) o inmunoglobulina intravenosa (IgIV): benéfico si se aplica en

el transcurso de 2 sem del inicio del cuadro; véase dosificación más adelante (*Lancet* 1997;349:225). Narcóticos para dolor de espalda; proteger los ojos de la desecación; profilaxis para trombosis venosa profunda; vigilar desarrollo de sx de secreción inadecuada de hormona antidiurética (SSIADH).

Plasmaféresis: 5 recambios (4050 mL/kg) c/48 h con solución salina y albúmina para restitución. Riesgos: hemorragia, infección, hematoma, neumotórax con acceso venoso. Contraindicaciones: sepsis, hemorragia activa, inestabilidad cardiovascular.

IgIV: 0.4 g/kg/día × 5 días. Cuantificar concentración de IgA antes de administrar IgIV. Premedicar con paracetamol y difenhidramina antes de cada infusión y repetir la dosis 6 h después si es necesario. Riesgos: cefalea, mialgia, artralgia, s/s similares a influenza, fiebre y reacciones vasomotoras. Complicaciones poco frecuentes pero graves: anafilaxia en pac con deficiencia de IgA, meningitis aséptica, insuficiencia cardiaca congestiva (ICC), EVC, IM, insuficiencia renal. Contraindicaciones: hiperviscosidad, ICC, insuficiencia renal crónica, deficiencia congénita de IgA.

Pronóstico: letal en < 5%, discapacidad en 20% y defectos permanentes en 20%; 3% de recurrencia; deficiencia máxima en el transcurso de 4 sem del inicio. Evolución más deficiente en variedades axónicas, edad > 60, confinamiento en cama, intubación, inicio rápido con cenit en < 7 días, enfermedad diarreica previa (*J Clin Neurosci* 2009;16:733).

Crisis miasténica

Cuadro clínico: trastorno de la unión neuromuscular caracterizado por fatigabilidad y disminución del número de receptores nicotínicos de acetilcolina en las membranas postsinápticas. La mayoría de las veces debido a un trastorno autoinmunitario en que los anticuerpos atacan componentes de la unión neuromuscular, con más frecuencia los receptores nicotínicos de acetilcolina, aunque también existen síndromes miasténicos congénitos.

S/s: ptosis, diplopía, disartria, disfagia, debilidad de cuello, hombro o músculos faciales, fatiga general, debilidad de extremidades e insuficiencia respiratoria en casos graves. A menudo fluctúan y suelen intensificarse por la noche o tras el ejercicio. Puede existir debilidad progresiva con riesgo de insuficiencia respiratoria o muerte.

Desencadenantes: infección, fármacos (véase más adelante), estrés/cirugía/traumatismo, aplicación de *botox*.

Manejo: vigilancia cardiaca; valorar vigilancia en UCI. Cuantificar CVF y PIM c/8 h. Intubar si CVF < 15 mL/kg y PIM < −20 o deterioro respiratorio rápido. Sat O_2 no es sensible y se desarrolla hipercapnia antes que hipoxia. Eliminar desencadenantes: medicamentos, infección, calor.

Colinérgicos: neostigmina, 0.5 mg bolo IV, seguida de piridostigmina, 24 mg en 500 mL glu 0.5%-NaCl 0.45%.

Plasmaféresis/IgIV: recambio plasmático: extraer 2-3 L, 3 ×/sem hasta mejoría, por lo general, 5 a 6 recambios (véanse contraindicaciones en la sección SGB).

IgIV: 2 g/kg en infusión, divididos en fracciones en 2-5 días. Revisar IgA antes de administrar. Premedicar con paracetamol y difenhidramina antes de cada infusión

y repetir la dosis 6 h después si es necesario (véanse contraindicaciones en la sección SGB).

Esteroides: considerar metilprednisolona, 60 mg/día IV. Los esteroides pueden inducir agravamiento agudo de la debilidad; vigilar de forma estrecha.

Fármacos a evitar: betabloqueadores, procainamida, xilocaína, quinidina, aminoglucósidos, tetraciclina, ciprofloxacina, clindamicina, fenitoína, litio, trimetadiona, cloroquina, D-penicilamina y magnesio.

SÍNDROMES TÓXICOS/METABÓLICOS

Muchas ingestiones de tóxicos o síndromes metabólicos pueden manifestarse por alteración del estado mental (incluido el coma) u otros s/s neurológicos, y son relevantes para el diagnóstico diferencial..

Valoración diagnóstica: perfiles toxicológicos en suero y orina; niveles farmacológicos específicos si HC los justifica. Pruebas de función tiroidea, cx (muchos sx se presentan con fiebre).

Manejo: de soporte, incluso intubación si hay indicación, SIV, control térmico.

Síndromes tóxicos que generan urgencias neurológicas		
Síndrome	**Presentación**	**Tratamiento**
Sx serotoninérgico (ISRS, anti-depresivos tricíclicos, etc.)	Hipertermia, hipertensión, hiperreflexia, temblor, taquicardia	Ciproheptadina, 4-8 mg c/4-6 h; medidas de soporte
Sx neuroléptico maligno (haloperidol, otros antipsicóticos)	Hipertermia, rigidez, TA inestable, cinasa de creatina elevada	Bromocriptina, 5-20 mg c/8 h; dantroleno IV
Toxicidad por litio	Delirio, ataxia, nistagmo, mioclonías, diabetes insípida nefrogénica	Líquidos, acetazolamida, hemodiálisis
Envenenamiento por organofosforados	Cefalea, vómito, diaforesis, evolución a parálisis, CC	Pralidoxima, atropina
Sobredosis de benzodiacepinas	Sopor, coma, depresión respiratoria	Flumazenil
Sobredosis de opiáceos	Falta de respuesta, pupilas puntiformes, bradicardia, hipotermia	Naloxona (0.04 mg iniciales; incrementar según se requiera)

De Ropper AH, Samuels MA, Klein JP. Disorders of the nervous system caused by drugs, toxins and chemical agents. *Adams and Victor's Principles of Neurology*. New York: McGrawHill Education; 2014:1200.

TOPOGRAFÍA DE LESIONES EN NEUROLOGÍA

HEMISFERIOS CEREBRALES

LÓBULOS: FUNCIONES CLAVE Y DÉFICITS POR LESIONES

Funciones del lóbulo frontal: mov: mediado por las áreas motoras primarias y complementarias. Mov voluntario de los ojos hacia el lado opuesto: mediado por los campos visuales frontales; atención, planeación, juicio, introspección, pensamiento abstracto; lenguaje: véase más adelante.

Lesiones que afectan el lóbulo frontal y manifestaciones clínicas: *sx orbitofrontal*: desinhibición, conducta impulsiva. *Sx de convexidad frontal*: conducta apática, iracunda/agresiva. Pueden existir alteraciones del mov asociadas. *Sx frontal medial*: mutismo, alteraciones de la marcha e incontinencia urinaria. *Lesión masiva de lóbulo frontal*: estado acinético, apático y abúlico. *Área de Broca*: cara frontal inf en áreas 44 y 45; la afasia de expresión resultante se caracteriza por falta de fluidez del lenguaje con preservación relativa de la comprensión y compromiso de repetición, lectura y escritura.

Funciones del lóbulo parietal: sensitiva: área somatosensitiva en el giro poscentral. Atención: de ordinario no dominante → hemi-inatención espacial contralat, anosognosia.

Lesiones que afectan el lóbulo parietal y manifestaciones clínicas: *sx de Gerstmann*: lesión en giro angular dominante → acalculia, alexia, agnosia digital, confusión izquierdaderecha. *Sx de Balint*: lesiones parietooccipitales bilat; a menudo por infartos en zonas limítrofes de territorios de arteria cerebral post (ACP) y arteria cerebral media (ACM). S/s incluyen ataxia óptica, apraxia ocular, inatención visual, simultagnosia.

Funciones del lóbulo temporal: reconocimiento de estímulos. *Audición*: mediada por áreas auditivas primarias en el giro temporal transversal y áreas auditivas secundarias en el giro temporal sup. *Memoria*: mediada por el hipocampo. *Lenguaje*: véase más adelante.

Lesiones que afectan el lóbulo temporal y manifestaciones clínicas: *prosopagnosia*: lesión temporooccipital bilat o no dominante → incapacidad para identificar o reconocer rostros. *Sx de Kluver-Bucy*: lesiones bilat de cara medial de lóbulo temporal o amígdala → hiperoralidad, hipersexualidad, cambios en la conducta emocional. *Afasia de Wernicke*: alteración receptiva del lenguaje con lenguaje fluido sin sentido, defectos de comprensión y repetición.

Funciones del lóbulo occipital: visión (corteza calcarina): las lesiones pueden inducir amaurosis, pérdida visual o agnosia visual.

Lesiones que afectan el lóbulo occipital y manifestaciones clínicas: *sx de Anton*: lesiones parietooccipitales bilat → falta de reconocimiento de la amaurosis. Conservación del reflejo fotomotor. *Palinopsia*: persistencia de la imagen visual

durante varios minutos aunque se mire otra escena. A menudo por enf occipitotemporal o durante la recuperación de la amaurosis cortical. *Alexia sin agrafia*: lóbulo occipital dominante y esplenio del cuerpo calloso, acompañada por hemianopsia homónima derecha y defectos para la nominación de colores.

Lateralización de los hemisferios cerebrales: *hemisferio derecho*: habilidades espaciales y de construcción, percepción no visoespacial, tono emocional del lenguaje. *Hemisferio izquierdo*: lenguaje, habilidades analíticas y matemáticas, razonamiento.

Principales tractos de la sustancia blanca que conectan los hemisferios: cuerpo calloso, comisura anterior.

VÍAS VISUALES

Campos y vías visuales

Nervio óptico: defectos monooculares ipsilat del campo visual.

Quiasma óptico: hemianopsia bitemporal. *Sx quiasmático ant*: pérdida visual monoocular ipsilat + defecto temporal sup contralat (escotoma de unión). Por compresión del nervio óptico ipsilat y las fibras nasales inf contralat. *Sx del cuerpo del quiasma*: defectos bitemporales en campos visuales (con involucramiento o no del área macular). *Sx quiasmático post*: escotomas bitemporales con preservación de los campos periféricos.

Tracto óptico: hemianopsia homónima contralateral.

Radiaciones ópticas, división inf o asa de Meyer: transcurre por el lóbulo temporal. Cuadrantopsia sup contralateral.

Radiaciones ópticas, división sup: transcurre por el lóbulo parietal. Cuadrantopsia inf contralat.

Lóbulo occipital: hemianopsia homónima contralat con preservación macular.

Reflejo fotomotor: cuando se dirige luz a uno de los ojos, su pupila se contrae, al igual que la del ojo contralat (respuesta directa y consensual, respectivamente); mediado por los nervios craneales (NC) II y III. Vía: retina → nervio óptico → quiasma óptico → tracto óptico → área pretectal → núcleo de EdingerWestphal → fibras parasimpáticas preganglionares del NC III → ganglio ciliar → músculos constrictores de la pupila.

NÚCLEOS BASALES

Componentes: caudado, putamen, globo pálido externo e interno, núcleo subtalámico, *pars compacta* de la *substantia nigra* (PCSN) y *pars reticulata* de la *substantia nigra. Estriado* = caudado + putamen, *núcleo lentiforme* = putamen + globo pálido.

Vías de los núcleos basales: control de postura y mov. Comprende redes excitatorias e inhibitorias complejas, que influyen sobre el mov. *Impulsos dirigidos a los núcleos basales*: de corteza, tálamo, *substantia nigra*, núcleos del rafé. *Impulsos generados en los núcleos basales*: a globo pálido, *substantia nigra*, tálamo, colículo sup. Dos vías pasan por los núcleos basales: directa e indirecta. El efecto neto de la vía directa es excitatorio y estimula el mov, en tanto que el efecto neto de la vía indirecta lo inhibe.

El daño a los núcleos basales puede generar deficiencias cognitivas, como dificultad para el aprendizaje, que afecta en particular la memoria procedimental, abulia y ↓ de la función ejecutiva. Agitación, afasia, inatención, trastornos obsesivocompulsivos también se han descrito con lesiones de núcleos basales. Enf de Huntington: pérdida de las neuronas que se proyectan del estriado al globo pálido externo → pérdida del efecto inhibitorio de la vía indirecta.

Influencia de la PCSN: modular la actividad del núcleo caudado y el putamen (estriado). En el estriado existen dos tipos de receptores dopaminérgicos: D1 y D2. D1: excitatorio para la vía directa. D2: inhibitorio para la vía indirecta. El efecto neto de la actividad de D1 y D2 es excitatorio o de disminución de la influencia inhibitoria de los núcleos basales. En la enf de Parkinson existe pérdida de las neuronas dopaminérgicas en la PCSN.

Lesiones que afectan los núcleos basales y manifestaciones clínicas: *núcleo subtalámico*: hemibalismo contralat. *Núcleo caudado*: coreoatetosis contralat. *Globo pálido*: hemidistonía contralat, hemiparkinsonismo, temblor. *Substantia nigra*: parkinsonismo. *Núcleos basales unilat*: caída hacia el lado opuesto y mov lento.

TÁLAMO

El tálamo es un centro de relevo e integración que conecta estructuras múltiples del encéfalo, incluidas corteza, núcleos basales, hipotálamo, cerebelo y tronco del encéfalo.

Núcleos talámicos: *núcleo ant*: memoria. Se proyecta hacia el giro del cíngulo. Recibe conexiones de los cuerpos mamilares por medio de los tractos mamilotalámicos. En sx de Wernicke-Korsakoff pueden afectarse el núcleo ant o dorsomedial del tálamo. *Dorsomedial*: emociones, ciclo sueño-vigilia, función ejecutiva. Recibe impulsos de la corteza prefrontal y las estructuras límbicas. Centro talámico de relevo importante de los estímulos que viajan hacia el área de asociación frontal. *Ventral ant*: control motor. Recibe impulsos del globo pálido y se proyecta hacia el tálamo y la corteza frontal. *Ventral lat*: control motor. Recibe impulsos motores del cerebelo y los núcleos basales, y se proyecta hacia las cortezas motora, premotora y motora complementaria. *Ventral posterior medial y lateral*: reenvía la información sensitiva de cara y cuerpo, respectivamente, a la corteza somatosensitiva primaria. *Geniculado medial*: reenvía información auditiva del colículo inf al giro temporal transversal (Heschl). *Geniculado lat*: reenvía información visual de la vía visual a la corteza calcarina. *Pulvinar*: modula la atención y el procesamiento visual cortical occipitotemporoparietal. *Reticular*: reenvía información entre los núcleos talámicos.

Irrigación sanguínea del tálamo: arteria tuberotalámica: deriva de la arteria comunicante post (ACoP). Arteria paramediana: rama de la basilar o la ACP. Arteria coroidea post: rama del segmento P2 de la ACP. Arteria inferolateral (también llamada arteria talamogeniculada): del segmento P2 de la ACP.

Lesiones que afectan el tálamo y manifestaciones clínicas: *sx Dejerine-Roussy*: sx talámico doloroso con sensación dolorosa en hemicuerpo. *Demencia de Korsakoff*: degeneración de los núcleos dorsomedial y ant del tálamo, tractos mamilotalámicos y cuerpos mamilares por deficiencia de tiamina → pérdida de la memoria,

confabulación. Lesiones en tálamo causan deficiencias relevantes diversas, que dependen de la localización, e incluyen pérdida de la sensibilidad en hemicuerpo, hemiparesia, movs anormales, cambios conductuales, mutismo acinético, somnolencia, cambios de estado de ánimo, apatía, trastornos de la memoria, inatención, deficiencias de motilidad ocular, pupilas reactivas pequeñas (diencefálicas), defectos de campos visuales y dificultades de lenguaje/afasia.

CEREBELO

Integra la información sensitiva y envía impulsos a corteza y tronco del encéfalo y médula espinal para coordinar el mov. Su lesión induce ataxia/movs irregulares descoordinados. Integrado por lóbulo floculonodular, vermis y dos hemisferios. Lesiones floculonodulares → nistagmo, desequilibrio; lesiones del vermis → ataxia troncal; lesiones de hemisferios → ataxia de extremidades. La ataxia suele ser ipsilat a la lesión. Las lesiones cerebelosas también pueden inducir ↓ de la función intelectual y sx afectivo cognitivo cerebeloso, caracterizado por ↓ de la función ejecutiva, problemas visoespaciales, aplanamiento afectivo, conducta inapropiada, disprosodia, agramatismo.

Anatomía cerebelosa: *corteza cerebelosa*: tres capas: molecular, células de Purkinje, células granulosas. *Núcleos cerebelosos profundos*: los impulsos de la corteza cerebelosa pasan por núcleos profundos para regular las neuronas motoras superiores en corteza y trónco del encéfalo y médula espinal. Los núcleos cerebelosos de lat a medial son: dentado, emboliforme, globoso y fastigio. *Pedúnculos cerebelosos*: conectan el cerebelo con el tronco del encéfalo. *Sups*: vía eferente. Los núcleos cerebelosos profundos envían eferentes en los pedúnculos cerebelosos sup para establecer sinapsis en el tálamo; las proyecciones talamocorticales completan el circuito de retroalimentación cerebeloso-cerebral. *Medios*: vía aferente. Las fibras de corteza y colículo sup se proyectan al cerebelo por medio del puente. *Infs*: fibras aferentes y eferentes. Las eferentes se proyectan hacia núcleos vestibulares y formación reticular, y las aferentes provienen de núcleos vestibulares, médula espinal y tegmento del tronco del encéfalo.

Irrigación del cerebelo: arteria cerebelosa sup (ACS): porción sup. Arteria cerebelosa anteroinferior (ACAI): pedúnculos medios, región media ant de hemisferios. Arteria cerebelosa posteroinferior (ACPI): porción inferior.

NERVIOS CRANEALES

I. **Nervio olfatorio:** olfato. Puede dañarse por lesiones craneoencefálicas, tumores, enfs neurodegenerativas. *Sx de Foster-Kennedy*: lesión tumoral/efecto de masa que comprime el bulbo olfatorio y el nervio óptico, y causa anosmia ipsilat, atrofia óptica y papiledema contralateral.

II. **Nervio óptico:** visión; aferencia del reflejo fotomotor.

III. **Nervio oculomotor:** *motora*: inerva los músculos rectos sup, medial e inf, oblicuo inf y palpebral sup. *Autonómica*: eferencia del reflejo fotomotor; acomodación del cristalino.

Sx clínicos y puntos de localización que implican el tercer NC:

Oftalmoplejía internuclear (*OIN*): por lesiones del fascículo longitudinal medial

(FLM); paresia ipsilat para la aducción con nistagmo del ojo abductor (contralateral).

Sx WEBINO (*OIN bilat*): por lesión mesencefálica con afectación de ambos rectos mediales y FLM. Común en la esclerosis múltiple.

Sx de uno y medio: lesión de FLM + formación reticular paramediana pontina (FRPP) o FLM + nucleo del NC VI, que induce paresia ipsilat para la aducción con desviación ipsilat de la mirada y nistagmo del ojo abductor (contralat) sólo con el movimiento.

Sx de Horner: tríada clásica: ptosis, miosis, anhidrosis. Otros hallazgos posibles: ptosis "inversa" por desnervación simpática del elevador del párpado inf, heterocromía irídea (diferencia de color entre ambos ojos) en lesiones congénitas y enoftalmos aparente.

- Neuronas de 1.er orden: descienden del hipotálamo hacia la columna intermediolateral (CIL) en segmentos C8-T2.
- Neuronas de 2.º orden (preganglionares): ascienden de la CIL por la cadena simpática cervical, pasan sobre el ápex pulmonar y siguen a la arteria carótida común para establecer sinapsis en el ganglio cervical superior.
- Neuronas de 3.er orden (posganglionares): viajan junto con la arteria carótida hasta el seno cavernoso para formar la rama nasociliar del nervio trigémino y llegan al ojo como nervios ciliares largos y cortos.
- Dx: de existir sx de Horner, la cocaína no puede dilatar la pupila (bloquea la captación de noradrenalina). La hidroxianfetamina dilata una pupila miótica si la lesión es de 1.er o 2.º orden, pero no de 3.º (la hidroxianfetamina induce liberación de noradrenalina a partir de las terminales nerviosas conservadas).

Sx del ápex orbitario: NC II, III, IV, VI, V_1, proptosis. *Sx de la fisura orbitaria sup*: NC III, IV, VI y V_1. *Sx del seno cavernoso*: NC III, IV, VI, V_1, V_2 y simpáticas.

IV. Nervio troclear: *motora*: inerva el músculo oblicuo sup. Deprime el ojo durante la aducción y permite la incicloducción durante la abducción. *Signo de Bielschowsky*: la inclinación de la cabeza hacia el lado del oblicuo superior débil incrementa la diplopía.

V. Nervio trigémino: *motora*: inerva los músculos de la masticación. *Sensitiva*: tres divisiones: V_1: frente, córnea, párpados, nariz, piel cabelluda. V_2: nariz y mejillas, encía maxilar, cavidad nasal. V_3: mentón, mandíbula y piezas dentales inf, mejillas, porción ant de la lengua.

VI. Nervio *abducens*: *motora*: inerva el músculo recto lat; abducción del ojo.

VII. Nervio facial: *motora*: las ramas motoras salen del foramen estilomastoideo para inervar los músculos faciales que participan en los movs y la expresión. Las ramas motoras también inervan el estapedio y su disfunción induce hiperacusia. *Sensitiva*: (nervio intermedio) percepción gustativa en 2/3 ants de la lengua y sensibilidad del conducto auditivo. *Autonómica*: las ramas autonómicas (nervio petroso mayor, cuerda del tímpano) inervan glándulas lagrimales y salivales.

Sx clínicos y puntos de localización relativos al NC VII:

Lesión supranuclear: debilidad facial contralat sin afectación de la frente, debida a inervación supranuclear bilat de esta última.

Lesión nuclear o fascicular: debilidad ipsilat de cara y frente.

Lesiones del ángulo cerebelopontino (p. ej., *meningiomas, schwannomas*) y *lesiones del segmento meatal del nervio facial*: parálisis facial periférica ipsilat con pérdida de la sensibilidad gustativa en 2/3 ants de la lengua sin hiperacusia por efecto de parálisis asociada del NC VIII, con *tinnitus*, hipoacusia y vértigo ipsilateral.

Lesiones del ganglio geniculado (sx de Ramsay Huntvirus varicela zóster latente): parálisis facial de neurona motora inf (NMI) con hiperacusia y pérdida del gusto asociada con neuralgia geniculada y vesículas herpéticas en tímpano, conducto auditivo externo o paladar.

Lesiones proximales al nervio del estapedio: hiperacusia junto con debilidad facial y pérdida gustativa ipsilateral.

Lesiones proximales al nervio petroso mayor: anomalías del lagrimeo.

Sx de Gradenigo: lesión de NC VI y VII con dolor facial retroorbitario por lesión en el ápex petroso (posible complicación de otitis media/mastoiditis y carcinoma nasofaríngeo).

Lesiones en foramen estilomastoideo o distales a él: parálisis facial aislada sin hiperacusia o compromiso de gusto/lagrimeo.

Regeneración aberrante del NC VII: causa lágrimas de cocodrilo o diaforesis gustativa.

VIII. Nervio vestibulococlear: *sensitiva*: equilibrio y audición. Compuesto por nervios vestibular y coclear. *Nervio coclear*: su disfunción induce *tinnitus*, hipoacusia. *Nervio vestibular*: vértigo, por lo regular posicional (véase tabla más adelante). Nistagmo: vertical/horizontal/ rotatorio. S/s generales: diaforesis, n/v, taquicardia, hipotensión.

Signos y síntomas para diferenciar el vértigo periférico del central

S/s	Periférico	Central
Gravedad	Intenso	Menos intenso
Paroxístico/continuo	Paroxístico (por lo general)	Continuo
Posicional	Sí	No
Náusea y vómito	Suelen existir	Suelen existir pero pudieran ser menos pronunciados
Dirección del nistagmo	Suele ser horizontal, puede ser torsional, vertical o mixto	Horizontal puro, torsional puro y vertical puro
Intensidad del nistagmo con la fijación de la mirada	Disminuye	No se modifica
Fatigabilidad	Disminuye/desaparece	No fatigable

S/s neurológicos	Ausentes	A menudo presentes
Latencia previa al inicio de nistagmo/vértigo	Presente	Ausente

IX. Nervio glosofaríngeo: *motora*: elevación palatina y deglución. *Sensitiva*: gusto en 1/3 post de la lengua y sensibilidad palatina. *Autonómica*: inervación parasimpática de la glándula parótida. *Sx de foramen yugular*: afectación de NC IX, X y XI por lesión con efecto de masa o compresión del foramen yugular.

X. Nervio vago: *motora*: elevación palatina, deglución e inervación de cuerdas vocales. *Sensitiva*: epiglotis, sensibilidad laríngea y gusto. *Autonómica*: inervación parasimpática de tráquea, tubo digestivo y corazón.

XI. Nervio espinal accesorio: inerva trapecio y esternocleidomastoideo; responsable de la elevación de los hombros y el giro de la cabeza.

XII. Nervio hipogloso: *motora*: mov de la lengua.

TRONCO DEL ENCÉFALO

Localización en el tronco del encéfalo y lesiones asociadas			
Síndrome	**Localización y estructuras de referencia**		**Signos clínicos**
Claude	*Mesencéfalo*	NC III, tracto rubroespinal	Parálisis del NC III, ataxia contralat
Weber	*Mesencéfalo*	NC III, TCS	Parálisis del NC III, hemiplejía contralat
Benedict	*Mesencéfalo*	NC III, rubroespinal y TCS	Parálisis del NC III, ataxia contralat y hemiplejía
Parinaud	*Mesencéfalo*	Centro de la mirada vertical, colículo superior	Parálisis supranuclear de la mirada vertical, anomalías de convergencia, nistagmo de retracción con la convergencia, disociación pupilar con iluminación cercana, signo de Collier o retracción palpebral, desviación oblicua de la mirada
Lacunares del puente	*Puente*	TCS	Hemiparesia atáxica contralat, disartria-mano torpe, o hemiparesia motora pura
Millard-Gubler	*Puente (ventral)*	Fascículos VI, VII, TCS	Parálisis facial ipsilat, parálisis ipsilat del recto, hemiplejía contralateral
Foville	*Puente (tegmento)*	Fascículos de NC VI, VII, FRPP, TCS	Parálisis facial ipsilat, parálisis de la mirada hacia el lado afectado, hemiplejía contralateral
Raymond	*Puente (ventromedial)*	NC VI, TCS	Parálisis ipsilat del recto, hemiplejía contralateral
Marie-Foix	*Puente (lateral)*	TCS, espinotalámico, pedículo cerebeloso medio	Hemiparesia contralat, pérdida contralat de sensibilidad a dolor y temperatura, ataxia ipsilateral
Enclaustramiento	*Puente (bilateral, ventral)*	TCS, todos los núcleos de NC, excepto párpados y centros de la mirada vertical	Cuadriplejía, afonía, anomalías del mov ocular horizontal (paciente despierto por conservación de la formación reticular)
Wallenberg	*Médula oblongada (lateral)*	Espinal del trigémino, tracto espinotalámico, tracto simpático, núcleo ambiguo, pedúnculos cerebelosos inf	↓ dolor contralat y temperatura en cara y hemicuerpo, sx de Horner, desviación ipsilat del paladar, ataxia ipsilat, marcha inestable, n/v, vértigo
Bulbar medial	*Médula oblongada (medial)*	NC XII, TCS, lemnisco medial	Desviación lingual hacia la lesión, hemiplejía contralat, ↓ tacto y propiocepción en hemicuerpo contralateral
Hemiplejía cruciata	*Médula oblongada (caudal)*	Fibras decusadas de TCS al brazo, fibras no decusadas del TCS a la pierna	Hemiparesia motora cruzada; parálisis ipsilat de brazo y contralat de pierna

TCS, tracto corticoespinal.

MÉDULA ESPINAL

Véanse detalles en el capítulo *Trastornos de la columna vertebral y la médula espinal.*

Irrigación de la médula espinal: *región sup* (*cervicotorácica*): irrigada por arteria espinal ant y arteria de la elongación cervical que se desprende entre C4 y C8. *Región intermedia* (*mediotorácica*): irrigada por ramas de arterias intercostales, área limítrofe de la médula espinal. *Región inf* (*toracolumbosacra*): irrigada por arteria radicular ant

de Adamkiewicz.

Síndromes medulares frecuentes		
Sx	**Cuadro clínico**	**Base anatómica**
Mielopatía transversa	*Motor*: debilidad de NMI en el nivel (de la lesión), debilidad de NMS bajo el nivel *Sensitivo*: pérdida de dolor, temperatura, vibración, propiocepción y tacto dos a tres segmentos bajo el nivel, hiperestesia/dolor en el nivel *Reflejos*: hiporreflexia en el nivel e hiperreflexia bajo el nivel	Transección completa o casi completa de tractos corticoespinal, espinotalámico y columnas dorsales
Sx de Brown-Sequard	*Motor*: debilidad de NMI en el nivel, debilidad de NMS bajo el nivel *Sensitivo*: pérdida ipsilat de propiocepción, vibración y tacto bajo el nivel, pérdida contralat de temperatura y dolor dos a tres segmentos bajo el nivel; hiperestesia ipsilat en el nivel *Reflejos*: hiporreflexia ipsilat en el nivel e hiperreflexia bajo el nivel	Daño ipsilat a tractos corticoespinal, espinotalámico y columnas dorsales
Sx medular anterior	*Motor*: debilitamiento de NMI en el nivel de la lesión *Sensitivo*: pérdida de percepción de dolor y temperatura bajo la lesión (conservación de tacto superficial, vibración y propiocepción) *Reflejos*: hiporreflexia en el nivel de la lesión	Compromiso vascular de arteria espinal ant causa daño a 2/3 ants de la médula espinal, incluidas neuronas motoras ants y fibras de dolor y temperatura que se decusan por delante del conducto central
Sx medular central 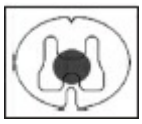	*Motor*: debilidad en el nivel. Puede inducir "sx del hombre en el barril" si ocurre a nivel cervical *Sensitivo*: distribución en capa de pérdida de sensibilidad a dolor y temperatura *Reflejos*: hiporreflexia en el nivel	Daño de células del cuerno ant o tractos corticoespinal en uno más niveles. Fibras cervicales mediales sufren daño preferencial respecto de fibras TLS lat, con afectación de extrem sup > inf. Pérdida sensitiva de fibras espinotalámicas decusadas

TLS, toracolumbosacras.

Características clínicas de los síndromes del cono medular y la cauda equina	
Síndrome del cono medular	**Síndrome de la cauda equina**
• Por lesión del cono medular • *S/s*: parálisis flácida de extremidades infs, retención urinaria, disminución del tono anal y constipación, pérdida sensitiva variable pero simétrica con	• Lesión de raíces lumbares y sacras bajo L3 • *S/s*: debilitamiento asimétrico y flácido de extremidades infs; retención urinaria (hallazgo post);

más frecuencia, anestesia en silla de montar, hiporreflexia aquílea y hallazgos de NMS y NMI • *Causas*: estenosis vertebral, traumatismo, herniación discal, absceso, neoplasia, hemorragia y malformación arteriovenosa	pérdida sensitiva asimétrica, con posible patrón radicular; anestesia en silla de montar; a menudo ausencia de reflejos rotuliano y aquíleo; y hallazgos de NMI • *Causas*: herniación discal, compresión epidural por colapso óseo, hematoma epi dural, carcinomatosis meníngea, tumores, trauma-tismo e infección

RADICULOPATÍA, PLEXOPATÍA Y NEUROPATÍA PERIFÉRICA

Véanse los capítulos *Radiculopatía y plexopatía* y *Neuropatía periférica*.

SISTEMA VENTRICULAR

***Flujo* del líquido cefalorraquídeo (LCR):** se produce en el plexo coroides y fluye de ventrículos lat → foramen de Monro → 3.er ventrículo → acueducto de Silvio → 4.º ventrículo → foramen de Luschka (lat) y foramen de Magendie (línea media) → espacio subaracnoideo.

ANATOMÍA VENOSA

SÍNDROMES DE ENFERMEDAD VASCULAR CEREBRAL

Arteria cerebral media: debilidad y pérdida de sensibilidad contralat en cara, brazo y, en menor grado, en pierna, disartria, afasia global y apraxias en hemisferio dominante, inatención del hemisferio no dominante. Hemianopsia homónima. Desviación de la mirada (hacia la lesión).

Rama sup: irriga las estructuras rolándicas y prerrolándicas. Deficiencia sensorimotora intensa con afectación contralat de hemicara, brazo y, en menor grado, pierna. Desviación de ojos hacia la lesión. De ocurrir en el lado dominante: afasia global inicial, que evoluciona a afasia de Broca, o afasia de Broca desde el inicio.

Rama inf: irriga los lóbulos temporal lat y parietal inf. En el lado dominante: afasia de

Wernicke. Cuadrantopsia sup o hemianopsia homónima. Lesión no dominante: agnosia visual, sensitiva y hemi-inatención espacial contralat. Es posible un estado confusional con agitación cuando existe daño en lóbulo temporal.

Arteria cerebral ant (ACA): debilidad contralat y pérdida de la sensibilidad en extremidad inf, pie/pierna > muslo/cadera. Si se afectan ambas ACA, puede haber paraparesia bilat. También abulia, rigidez paratónica, empuñamiento contralat e incontinencia urinaria.

Arteria coroidea ant: irriga el segmento interno del globo pálido y el brazo post de la cápsula interna, junto con las estructuras contiguas. Hemiplejía contralat, hemihipoestesia, hemianopsia homónima.

ACP: *segmento proximal a la ACP* (*P1*): infarto que a menudo afecta perforantes de P1 de mesencéfalo, subtálamo y tálamo (véase más adelante). Alucinosis peduncular: alucinaciones visuales muy vívidas por lesiones en mesencéfalo/tegmento. *Segmento distal a la ACP (P2)*: signos corticales de lóbulos temporal y occipital, hemianopsia con preservación macular, palinopsia, metamorfopsia, trastornos de la memoria. Lóbulo occipital dominante + esplenio del cuerpo calloso: alexia sin agrafia; agnosia visual para rostros, objetos, símbolos matemáticos y colores; anosmia. Infartos bilat: sx de Anton, sx de Balint.

Arteria cerebelosa superior: dismetría ipsilat en extrem sup e inf, disartria, marcha atáxica y nistagmo, vértigo, n/v. Pérdida contralat de sensibilidad a dolor y temperatura.

Arteria basilar: sus ramas irrigan puente y cara sup del cerebelo. Sus perforantes pequeñas son paramedianas, circunferenciales cortas y circunferenciales largas. *Sx basilar*, *s/s principales*: somnolencia/alteración del estado mental, agitación, mutismo acinético, alucinaciones pedunculares, retracción palpebral/signo de Collier, nistagmo de retracción convergente, trastornos del mov ocular, parálisis seudoabductora, parálisis de la mirada vertical, desviación oblicua de la mirada, hemianopsia.

Arteria cerebelosa anteroinferior: irriga porción lat de puente, pedúnculo cerebeloso medio, cara ant de hemisferios cerebelosos, NC VII y VIII. El EVC puede inducir pérdida auditiva y parálisis facial junto con dismetría ipsilat en extremidad, marcha atáxica, n/v, vértigo, pérdida contralat de sensibilidad a dolor y temperatura.

Arterias vertebrales: su origen proximal son las arterias subclavias y se fusionan a nivel distal para constituir la basilar. Cuatro segmentos: V1 (de arteria subclavia hasta C6), V2 (desde C6 hasta C2), V3 (desde C2 hasta la articulación atlantooccipital) y V4 (segmento intradural). Perforan la duramadre en el foramen magno para ingresar a la cavidad intracraneal, se dirigen hacia la unión pontomedular, donde se fusionan para constituir la basilar. Oclusión → disfunción del tronco del encéfalo o cerebelosa. S/s incluyen ataxia ipsilat en extremidades o tronco, nistagmo, sx de Horner disestesia ipsilaterial de tacto superficial y propiocepción, disestesia contralat termalgésica, y desviación lingual ipsilat, hemiparesia, OIN, sx medular lat (véase antes).

ACPI: irriga los aspectos inf y post de los hemisferios cerebelosos y la cara inf del vermis. Los EVC de la ACPI se manifiestan por cefalea y s/s vestibulares de n/v, vértigo; son posibles cambios cognitivos y afectivos. Si se respeta el lóbulo ant, dismetría y ataxia pueden ser leves o nulas. El edema del lóbulo post del cerebelo por

los infartos de la ACPI puede inducir herniación y compresión del tronco del encéfalo. Las lesiones de la ACPI pueden causar sx medular lat (véase antes).

Sx específicos de vasos pequeños o lacunares: *hemipérdida sensitiva y hemiparesia*: talamocapsular. *Hemipérdida sensitiva pura*: tálamo. *Hemiparesia motora pura*: cápsula interna, corona radiata o lacunares del puente. *Disartria-mano torpe*: rodilla de la cápsula interna y lacunares del puente. *Hemiparesia atáxica*: puente, mesencéfalo, cápsula interna o sustancia blanca parietal.

NEUROIMAGEN

RECOMENDACIONES PARA REVISIÓN DE IMÁGENES

Revisar todas las imágenes y secuencias. Identificar hallazgos anormales en imágenes reconstruidas, pero siempre revisar la información no procesada. Ser sistemático: evaluar patrón de giros-surcos, estructuras de sustancia gris (SG) y sustancia blanca (SB), ventrículos y espacios con LCR, vasos sanguíneos, huesos, senos y tejidos blandos. Buscar patrones de anomalías, asimetría, efecto de masa *vs*. atrofia, desplazamiento de estructuras de la línea media. Observar si la lesión afecta SG, SB o ambas.

TOMOGRAFÍA COMPUTARIZADA (TC)

Señal medida en unidades Hounsfield (UH). De imagen negra (hipodensa) a blanca (hiperdensa): aire, −1 000; grasa, −30-70; agua, 0; LCR, +15; SB, 20-30; SG, 35-45; hemorragia aguda/trombo, + 60-100; hueso, +1 000. Los valores en UH pueden complementar la inspección visual para la identificación de tejidos/lesiones. La TC con contraste (yodado) refuerza vasos sanguíneos y áreas con pérdida de la barrera hematoencefálica ([BHE]; necrosis, infec, desmielinización aguda, muchos tumores). Imágenes contrastadas tardías para evaluar la dinámica temporal del reforzamiento (p. ej., flujo lento, malformaciones arteriovenosas). La angiotomografía (ATC) recurre a bolos programados de contraste IV para reforzar las arterias. La venotomografía (VTC) usa el contraste IV programado para reforzar las venas. La perfusión por TC (PTC) cuantifica flujo sanguíneo cerebral **(FSC)**, volumen sanguíneo cerebral **(VSC)** y tiempo de tránsito promedio **(TTP)**, y se usa para delimitar un área tisular con infarto o ↓ de perfusión con riesgo de infarto (es decir, penumbra isquémica que circunda un infarto). También puede utilizarse para confirmar ↑ de perfusión hacia tumor u otra lesión con gran vascularidad o hipermetabolismo. **FSC** = VSC/ TTP.

RESONANCIA MAGNÉTICA NUCLEAR (RMN)

Señal que se obtiene tras aplicar un campo magnético y cuantificar los tiempos de relajación de los núcleos del hidrógeno.

Gadolinio: contraste paramagnético para la RMN, que induce "acortamiento de T1" (hiperintensidad). Refuerza vasos sanguíneos y áreas con pérdida de la BHE (necrosis, infec, desmielinización aguda, muchos tumores). Imágenes contrastadas tardías para valorar la dinámica temporal del reforzamiento. Las lesiones que refuerzan suelen ser neoplásicas, purulentas o hemáticas.

Secuencias de RMN: *T1*: SG más oscura que SB, LCR oscuro. *T2*: SB más oscura que SG, LCR brillante. *FLAIR* (*fluid-attenuated inversion recovery*); secuencia ponderada en T2, pero con supresión de la señal del LCR (oscura). *Saturación de grasa o STIR*: ayuda a diferenciar las densidades tisulares al suprimir la señal brillante de la grasa. *DWI/ADC* (*diffusion-weighted imaging/apparent diffusion coefficient*): para valorar isquemia aguda o lesión citotóxica (la difusión restringida es

brillante en DWI, oscura en ADC); distintos procesos, además del infarto agudo, muestran difusión restringida (absceso y tumores hipercelulares). *GRE* (ecogradiente) y *SWI* (*susceptibility-weighted images*): la señal oscura corresponde a metales pesados (Fe, Ca, Mn, melanina), incluidos productos de la sangre que contienen hierro; útil para identificar microhemorragias (hemosiderina). *Imagen por tensor de difusión (DTI)*: útil para tractografía en SB, aplicaciones clínicas en desarrollo. *Angiorresonancia* (*ARMN*): recurre a bolos programados de gadolinio para reforzar las arterias. Angiografías de "tiempo de vuelo" (*time of flight*, TOF) por RMN son reconstrucciones vasculares sin contraste de la señal de vacío de flujo para identificar el flujo más que la estructura vascular, y podrían sobreestimar las estenosis. *Venorresonancia* (*VRMN*): estudio venoso, sin contraste (TOF). *Perfusión por RMN* (*PRMN*): cuantificación de parámetros de perfusión mediante administración programada de bolos (p. ej., identificación de penumbra isquémica): FSC, VSC, TTP. *Espectroscopia:* compara indicadores de integridad neuronal (N-acetilaspartato, [NAA]), metabolismo celular (creatinina, Cr), síntesis de membrana celular (colina, Cho) dentro de focos específicos. En trastornos con recambio celular ↑, Cho ↑. En enfs neurodegenerativas, NAA ↓. *RMN funcional* (*RMNF*): mediciones en T2 que dependen de la concentración de oxígeno en sangre (*blood oxigen level-dependent*, *BOLD*) de oxiHb y desoxiHb. OxiHb es hiperintensa en comparación con desoxiHb en imágenes ponderadas en T2. En caso de perfusión alta hacia el tejido cerebral activo, las concentraciones de oxiHb se elevan y las de desoxiHb caen. El efecto neto es una señal hiperintensa en el tejido con actividad metabólica. Se utiliza en la planeación quirúrgica para localizar la corteza elocuente adyacente a los tumores infiltrativos.

Estructuras brillantes y oscuras en TC y RMN		
En	**Hiperintensas/hiperdensas**	**Hipointensas/hipodensas**
TC	↑ contenido proteico o celularidad, sangre, hueso, metales (p. ej., calcif)	Aire, grasa, infarto, edema, gliosis
T1	Grasa, colesterol, ↑ contenido proteico o celularidad, metahemoglobina, algunos metales (Fe, Ca, Mn, melanina), gadolinio, flujo sanguíneo intravascular	Agua/LCR, aire, hueso, calcif, hemosiderina, desmielinización crónica, gliosis, vacío de flujo intravascular
T2	Agua/LCR, edema vasógeno, infarto subagudo a crónico, gliosis, flujo intravascular lento o trombo	↑ contenido proteico, ↑ relación núcleo:citoplasma (como en algunos tumores), desoxiHb, hemosiderina, vacío de flujo intravascular
DWI	Edema citotóxico con falla de la bomba Na/K (como en EVC aguda), necrosis, absceso piógeno, ↑ celularidad	
ADC	Efecto de T2 por edema vasógeno, gliosis, desmielinización crónica, etcétera.	Edema citotóxico (EVC aguda), absceso, linfoma, CC, depresión cortical propagada (migraña), ↓ glucemia

GRE/SWI		Derivados de la sangre, metales (Fe, Ca, Mn, melanina), aire, trombosis, telangiectasias

Elementos que refuerzan

- Vasos sanguíneos permeables, pérdida de integridad de la BHE (p. ej., en procesos citotóxicos: infarto, necrosis, infec, desmielinización aguda, tumores en expansión).
- **Reforzamiento en anillo:** infec micótica o parasitaria, absceso, placas de desmielinización aguda, granuloma, infarto, linfoma (en hospedero inmunocomprometido), necrosis por radiación, glioblastoma, hemorragia intraparenquimatosa (HIP) subaguda (nemotecnia: **"Dr. Mágico": D**esmielinización, hematoma en **r**esolución/necrosis por **r**adiación, **M**etástasis, **A**bsceso, **G**lioma [y linfoma], **I**nfarto, **Co**ntusión).
- **Paquimeninges** (duramadre y aracnoides externa): fuga de LCR o hipotensión intracraneal, hemorragia subaracnoidea (HSA), infec, inflamación, metástasis.
- **Leptomeninges** (aracnoides interna y piamadre): EVC agudo, infec, inflamación, metástasis.
- **Cauda equina o raíces:** SGB, herniación discal, Charcot-Marie-Tooth, metástasis, neurofibromas, schwannomas, aracnoiditis, enf granulomatosa, Lyme, citomegalovirus (CMV), esquistosomiasis.

Otras técnicas de imagenología

Angiografía: estudio con contraste intraarterial (IA) para estudiar vasos sanguíneos específicos; también es terapéutico (espirales de platino [coils], embolización, rTPA-IA). Resolución, ~ 0.5 mm.

Ultrasonido: útil para valorar anatomía arterial, estenosis y flujo (dirección y calidad). *Doppler carotídeo*: segmento extracraneal de carótidas y arterias vertebrales. *Doppler transcraneal*: vasos sanguíneos intracraneales.

Tomografía por emisión de positrones (PET): cuantifica por medios indirectos el metabolismo mediante la captación de compuestos biológicos activos con un marcador radioactivo, como glucosa (tumores y abscesos son hipermetabólicos; atrofia y gliosis son hipometabólicos). Puede combinarse con TC o RMN para precisar la localización anatómica de lesiones.

Tomografía computarizada por emisión de fotón único (SPECT): evalúa la distribución de un compuesto con actividad radiológica mediante la emisión de rayos gamma para analizar la perfusión y el metabolismo.

Mielografía: inyección intratecal de contraste para valorar anatomía de médula espinal y raíces nerviosas (p. ej., protrusión discal y otras masas).

Protocolos de imagenología, indicaciones y precauciones

- **Déficit neurológico focal agudo:** traumatismo agudo en cabeza/cuello, sospecha de EVC/HSA: TC urgente.
- **EVC hiperaguda:** realizar previo a trombólisis/intervención IA: TC urgente (con ATC).
- **EVC aguda/subaguda:** RMN con DWI y GRE/SWI, con ARMN de cabeza/cuello.
- **Esclerosis múltiple (EM):** RMN cerebral, columna cervical ± torácica, con DWI y

gadolinio.

- **Neoplasia:** RMN cerebral con DWI, GRE/SWI, gadolinio.
- **Lesión de nervios craneales o tronco del encéfalo:** RMN cerebral con secuencia SSFP/ FIESTA/CISS (*steady-state free precession/fast imaging employing steady-state acquisition/constructive interference in steady state*): cortes finos del tronco del encéfalo y proyecciones detalladas de SNC.
- **Lesión del nervio óptico:** RMN cerebral y orbitaria con cortes coronales con gadolinio a la altura de las órbitas.
- **Aneurisma:** ATC si hay sintomatología aguda, ARMN para vigilancia.
- **Disección:** ATC o ARMN con imágenes T1 con saturación de grasa (*fat-sat*) para visualizar hematomas intramurales.
- **Angiograma convencional:** estándar de oro en imagenología vascular y disecciones, lumen residual, vasculitis, vasoespasmo, moyamoya. Invasivo; *riesgo de EVC*, 0.5-1%.

NEURORRADIOLOGÍA DE TRASTORNOS ESPECÍFICOS

HEMORRAGIA

TC: hiperdensa (brillante) y circundada por hipodensidad (edema, extravasación de suero).

Nota: hematomas subdurales hiperagudos/crónicos e higromas pueden ser isodensos respecto de LCR.

Sangre en RMN: aspecto en T1/T2 depende de "edad" de la sangre (véase tabla). Sangre, hemosiderina y otras sustancias que contengan metales (Fe, Ca, Mn, melanina) son hipointensas en GRE/SWI.

Fórmula ABC/2 para calcular el volumen del hematoma: (A × B × C)/2, donde A = diámetro transversal máx del hematoma, B = diámetro AP máx del hematoma, C = número de cortes axiales en que se observa el hematoma × grosor del corte (suele ser de 0.5 cm).

Nemotecnia para determinar la edad del hematoma intraparenquimatoso en la RMN: "**P**iso **b**rillante... **p**iso **o**scuro... ¿**B**rillante u **o**scuro? ¡**B**rillante, **b**rillante! ¡**O**scuro, **O**scuro!".

Fase (edad)	Hemoglobina	Compartimento	T1	T2
Hiperagudo (< 24 h)	Oxihemoglobina	Intracelular	Iso	Brillante
Agudo (1-3 días)	Desoxihemoglobina	Intracelular	Iso	Oscuro
Subagudo temprano (> 3 días)	Metahemoglobina	Intracelular	Brillante	Oscuro
Subagudo tardío (> 7 días)	Metahemoglobina	Extracelular	Brillante	Brillante
Crónico (> 14 días)	Hemosiderina	Extracelular	Oscuro	Oscuro

Hemorragia epidural: aspecto biconvexo; no rebasa las suturas (fijación de la duramadre al cráneo).

Hematoma subdural: configuración cóncava; no puede extenderse más allá de las reflexiones de la duramadre (hoz, tentorio).

Hemorragia subaracnoidea: los aneurismas se ubican con más frecuencia en puntos

de ramificación del polígono de Willis (arteria carótida interna [ACI]-arteria comunicante post [ACoP], arteria cerebral post [ACP]ACoP, ACIarteria oftálmica, etc.); según la arteria y la extensión de la hemorragia, la sangre puede penetrar hacia parénquima, ventrículos, cisternas y siguiendo la tienda del cerebelo. Si se observa HSA, está indicada ATC.

Hemorragia intraparenquimatosa: *hipertensiva*: más a menudo núcleos basales, tálamo, puente y cerebelo. *Angiopatía amiloide cerebral* (*AAC*): por lo regular, lobar. *Met* que sangran con frecuencia incluyen las de mama y pulmón (por incidencia), y melanoma, ca de células renales, coriocarcinoma y ca papilar de tiroides (MRN/TC) (por propensión).

Infarto venoso: no respeta el territorio arterial, edema extenso, transformación hemorrágica.

Intraventricular: por lo general se identifica con HSA y hemorragia hipertensiva.

Transformación hemorrágica del infarto: calificación por gravedad	
Grado	**Características**
IH-1	Petequias pequeñas dentro del infarto o siguiendo sus bordes, sin efecto de masa
IH-2	Petequias confluentes dentro del infarto sin efecto de masa significativo
HP-1	Hematoma < 30% del infarto con cierto efecto de masa
HP-2	Hematoma > 30% del infarto con efecto de masa o cualquier hemorragia fuera del infarto

IH, infarto hemorrágico; HP, hematoma parenquimatoso.

Indicios de hemorragia secundaria: *rotura aneurismática*: HIP y HSA; *coagulopatía*: nivel líquido-líquido (= sangre que no coagula) dentro del hematoma; traumatismo craneoencefálico: edema de tejidos blandos de piel cabelluda o alguna otra lesión suprayacente a la HSA o HIP. Buscar efectos de golpe y contragolpe.

INFARTO

TC: *sin contraste*: usar valores altos de centro de contraste/ventana **(30/30)** para detectar infarto temprano: pérdida de la diferenciación gris-blanca, hipodensidad parenquimatosa, borramiento de los surcos. Hiperdensidad en el trayecto de un vaso puede corresponder a trombo agudo. El trombo blando es hipodenso respecto de la placa ateroesclerótica calcificada (hiperdensa). *ATC*: corte/estenosis del vaso; estrechamiento progresivo en flama sugiere disección. *Pet CT*: define la penumbra isquémica.

RMN: brillante en DWI y oscura en ADC en el cuadro agudo. *ARMN/PRMN*: se interpretan como los estudios de TC correspondientes. Puede verse degeneración walleriana tras los infartos que afectan las neuronas de origen; los tractos de salida son hiperintensos en DWI en fase aguda e hiperintensos en T2 en fase crónica.

Aspecto de los infartos en la RMN con base en su edad				
Fase (edad)	T1	T2/FLAIR	DWI	ADC
Hiperagudo (0-6 h)	Iso	Iso	Brillante	Oscuro
Agudo (6 h-4 días)	Oscuro	Brillante	Brillante	Oscuro
Subagudo (4-14 días)	Oscuro	Brillante	Iso/brillante	Seudonormal
Crónico (> 14 días)	Oscuro	Brillante	Iso	Brillante

OTROS TRASTORNOS VASCULARES

Enf microvascular de la sustancia blanca: también llamada *leucoaraiosis*: por lipohialinosis y arteriosclerosis de vasos sanguíneos pequeños. Lesiones subcorticales (SC) simétricas hiperintensas en T2, por lo general puntiformes, pero confluentes en la enf más avanzada. *Enf de Binswanger*: proceso SC en SB asociado a hipertensión arterial sistémica (HTAS) y lagunas; respeta las fibras U por a colaterales de arterias corticales.

Anomalía venosa del desarrollo (AVD o angioma venoso): venas dilatadas con convergencia radial (similar a cabeza de medusa) hacia una vena de drenaje. Con el contraste, llenado venoso temprano y persistencia de fase venosa. Riesgo bajo de hemorragia.

Telangiectasias capilares: capilares circundados por parénquima cerebral normal, predilección por puente. Casi nunca sangran. Reforzamiento en TC/RMN, hipointensidad en GRE/SWI.

Angiomas cavernosos/hemangiomas cavernosos/malformaciones: hamartoma vascular congénito de vasos sanguíneos sin parénquima cerebral normal interpuesto. Puede existir AVD asociada. Hiperdensos en TC con calcif. Hiperdensidad en T1 y heterogeneidad en T2 con aspecto de "palomita de maíz"; GRE/ SWI: anillo oscuro (hemosiderina). No son visibles en la angiografía si no hay AVD.

Malformación arteriovenosa (MAV): arterialización de venas, arterias nutricias de gran calibre, ausencia o anomalías de capilares, y venas de drenaje de gran calibre. Por lo regular hay aneurismas en los vasos nutricios. TC: hiperdensidad, reforzamiento. RMN: vacíos de flujo serpiginosos irregulares en T2, con reforzamiento. Angiograma convencional: llenado venoso temprano por ausencia de fase capilar.

Fístula arteriovenosa de la duramadre (FAVD): MAV de la duramadre que coincide con hipertensión venosa. Puede desarrollarse en cualquier sitio del SNC. En médula espinal, sobre todo en región toracolumbar. Puede ocurrir infarto medular con mielopatía necrosante que induce paraparesia (*sx de Foix-Alajouanine*, hiperintensidad de médula espinal en T2, maraña de vacíos de flujo en la superficie medular en T2).

Aneurismas: dilataciones arteriales focales de ordinario en sitios de ramificación; fusiformes (dilatación ateroesclerótica), saculares/en cereza (puntos de ramificación), micóticos (infecciosos), neoplásicos, seudoaneurismas (traumatismo, disección).

Disecciones: estrechamiento progresivo en flama del lumen vascular, a veces en sacacorchos o con orientación en espiral en ATC, ARMN o angiografía convencional. Imágenes en T1 con saturación de grasa pueden revelar trombo dentro del lumen falso; en general, sensibilidad similar a ATC (*AJR Am J Roentgenol* 2009;193:1167-1174). Observar en busca de disección extracraneal o intracraneal, si

hay extensión intradural (riesgo de HSA). *Carotídeas*: tienden a desarrollarse cerca del nivel vertebral C2-C3, 2-3 cm por arriba de una bifurcación. *Vertebrales*: tienden a ocurrir en el sitio más cercano de la arteria al hueso, a la altura de C1 y por el foramen transverso.

AAC: HIP lobares y evidencia de microhemorragias SC previas en SB, hiperintensidad en T2 e hipointensidad en GRE/SWI; a veces también se aprecia siderosis superficial.

Moyamoya: estenosis u oclusión de ACI → desarrollo de red de circulación capilar colateral anormal que deriva de ramas de ACA, ACM o ACP, arterias lenticuloestriadas, o anastomosis transdurales de la arteria carótida externa. Angiografía: estenosis de ACI, oclusión proximal de ACA/ACM con colaterales abundantes y dilatación de arterias lenticuloestriadas perforantes ("fumarola").

CADASIL (arteriopatía cerebral autosómica dominante con infartos sucorticales y leucoencefalopatía): lesiones simétricas hipointensas en T1 e hiperintensas en T2 en SB de lóbulo temporal ant, cápsulas externas y SB subcortical.

Displasia fibromuscular (DF): aspecto en "collar de cuentas" en vasos de gran calibre (ACI y arteria renal); diámetro de "cuentas" sup al de la arteria; a menudo respeta los primeros centímetros de la ACI (a diferencia de la ateroesclerosis).

Vasculitis: segmentos de estrechamiento vascular circunferencial (lesiones ateroescleróticas, por lo general más excéntricas y focales [arrosiadas] compatibles con lesiones vasculíticas); áreas múltiples de infarto cortical y SC, hemorragia e imágenes hiperintensas inespecíficas en SB en T2. Diferenciar de sx de vasoconstricción cerebral reversible y vasoespasmo a partir del cuadro clínico.

Migraña: imágenes hiperintensas SC inespecíficas en T2, "OBNIS" ("objetos brillantes no identificados").

Amnesia global transitoria (AGT): focos puntiformes con difusión restringida en estructuras límbicas y paralímbicas, reversible.

Sx de Susac (vasculopatía retinococleocerebral): "lesiones perforadas" puntiformes hipointensas en T1 e hiperintensas en T2 en cuerpo calloso y núcleos profundos de SG.

ENFERMEDADES DE LA SUSTANCIA BLANCA (ESB): DESMIELINIZANTE Y DE OTROS TIPOS

EM: lesiones focales ovoides en la SB periventricular (PV) más que en la SC ("dedos de Dawson" perpendiculares) de hemisferios cerebrales, cuerpo calloso, nervio óptico, tronco del encéfalo (en especial, fascículo longitudinal medial), cerebelo (en especial, pedúnculo cerebeloso medio), médula espinal (< 3 segmentos medulares, lesión transversal incompleta); lesiones antiguas oscuras en T1; lesiones agudas con reforzamiento con gadolinio (anillo completo o incompleto); pudiera estar restringida la difusión. Lesiones infrecuentes corticales y profundas en SG.

Encefalomielitis aguda diseminada (EAD): lesiones múltiples del mismo tiempo de evolución; lesiones redondas SC brillantes en T2 con reforzamiento en SB hemisférica (y tronco del encéfalo y cerebelo). Más efecto de masa que las lesiones típicas de EM.

EM aguda o variantes de EAD: *leucoencefalitis hemorrágica aguda* (*enf de*

Weston-Hurst): señal confluente brillante en SB en T2, con efecto de masa y reforzamiento mín; hemorragia en GRE/SWI o TC. *Variante Marburg de la EM*: región amplia de señal brillante en T2 en SB hemisférica, con efecto de masa y reforzamiento periférico. *Esclerosis concéntrica de Balo*: anillos concéntricos alternantes de señal brillante y oscura en T2 (y anillos alternantes de reforzamiento) en SB hemisférica con efecto de masa variable. *Neuromielitis óptica* (*NMO*; enf de Devic): lesión brillante longitudinal en médula espinal (> 3 segmentos espinales, central, o que ocupa toda el área transversal) en T2 con lesiones brillantes en nervios ópticos y quiasma en T2; todas las lesiones expansibles con reforzamiento variable; lesiones brillantes PV variables en SB en T2.

Dx de ESB con base en sus características en la RMN (no incluye todos los dxdf: véanse otros más adelante)	
Multifocales	
Enfs desmielinizantes (LMP, EM, NMO, EAD) Vasculopatías (CADASIL, enf de Fabry, sx de Susac) Infección congénita por CMV Brucelosis Mucopolisacaridosis, galactosemia, aciduria hidroxiglutárica L2 Leucoencefalopatía difusa hereditaria con esferoides axónicos, sx de Lowe Anomalías cromosómicas, mosaicismo	
Confluentes	
Frontal	Enf de Alexander; leucodistrofia metacromática; leucoencefalopatía difusa hereditaria con esferoides axónicos
Parietooccipital	Enf de Krabbe; adrenoleucodistrofia ligada a X; trastorno peroxisómico de inicio temprano; hipoglucemia neonatal
Predominio periventricular	Leucodistrofia metacromática; enf de Krabbe; sx de Sjögren-Larsson Leucomalacia periventricular Encefalopatía por VIH Trastornos degenerativos neuronales de inicio tardío; p. ej., lipofuscinosis neuronal ceroide Enf por cuerpos de poliglucosano del adulto Leucoencefalopatía con afectación de tronco del encéfalo y médula espinal, y elevación de lactato
Predominio subcortical	Sx de Kearns-Sayre; enf de Canavan; defectos del ciclo de la urea; aciduria hidroxiglutárica L2; acidemia propiónica
Cerebrales difusos	Fase terminal de todas las ESB progresivas Algunos trastornos mitocondriales (MELAS) Enf por SB evanescente Otros: leucoencefalopatía megalencefálica con quistes SC, distrofia muscular congénita con deficiencia de merosina, etcétera.
Cerebelo y pedúnculos cerebelosos medios	Toxicidad por heroína/cocaína Enf de Alexander; histiocitosis; premutación del sx de X frágil; leucodistrofia autosómica dominante Leucoencefalopatía con afectación de tronco del encéfalo y médula espinal, y elevación de lactato Enf de orina de jarabe de arce de inicio temprano; trastornos peroxisómicos; xantomatosis cerebrotendinosa
Tronco del encéfalo	Trastornos peroxisómicos; enf de Wilson; enf de Alexander
Mielinización tardía o hipomielinización **T2: hipointensidad menos marcada de SB** **T1: hiperintensidad menos marcada de SB**	
Sin afectación típica del SNP	**Afectación típica del SNP**
Enf de Pelizaeus-Merzbacher Galactosemia Trastornos degenerativos de inicio temprano, p. ej., gangliosidosis de inicio temprano GM1 y GM2, lipofuscinosis neuronal ceroide infantil, sx de Alpers	Sx de hipomielinización (p. ej., Cockayne)

LMP, leucoencefalopatía multifocal progresiva.
Adaptada de Schiffman y van der Knapp. Neurology 2009;72:750-759.

OTRAS ENFERMEDADES INFLAMATORIAS

LES/SAAF: lesiones brillantes en SB SC (predilección post) en T2; pueden tener distribución vascular y presentarse infarto isquémico (brillante en DWI); conservación PV relativa; también se observan lesiones corticales y atrofia difusa; señal brillante en T2 en médula espinal (mielopatía transversa).

Sx de Sjögren: lesiones SC y PV en la SB, brillantes en T2; también con lesiones brillantes en núcleos basales en T2; la afectación del cuerpo calloso es menos frecuente.

Enf de Behçet: lesiones brillantes multifocales o confluentes en SB hemisférica en T2 con reforzamiento variable; suele coincidir con lesiones en diencéfalo y porción sup de tallo (a menudo edema y reforzamiento); trombosis ocasional de venas corticales/infartos (hemorragia variable).

Sarcoidosis: lesiones brillantes focales, multifocales o confluentes en SB en T2 con reforzamiento variable; también reforzamiento y engrosamiento de paquimeninges con infiltración parenquimatosa (hipotálamohipófisis, nervio óptico, quiasma óptico).

Vasculitis primaria del sistema nervioso central: lesiones brillantes agudas en DWI en SB (y SG) hemisférica (puede seguir un territorio vascular bien definido), asociadas a estenosis y aneurismas; reforzamiento lesional, meníngeo y perivascular variable; lesiones crónicas brillantes en SB hemisférica en T2.

Sx inflamatorio de reconstitución inmunitaria (SIRI): lesiones confluentes, multifocales difusas y brillantes en T2 en SB con áreas de reforzamiento focal y efecto de masa.

AAC inflamatoria: microhemorragias con predominio cortical y SC (en GRE/SWI) con señal extensa asimétrica y confluente ↑ T2 y ↓ T1 en SB SC con reforzamiento mín (*Neurology* 2007;68:1411).

Tolosa-Hunt: enf granulomatosa idiopática que suele afectar seno cavernoso, ápex orbitario y estructuras adyacentes; lesiones isointensas en T1/T2 con reforzamiento intenso.

Enf paraneoplásica: asociada a numerosos cánceres sistémicos, como pulmonar de células pequeñas (CPCP), testicular de células germinales, ovárico, etc. Hiperintensidad simétrica en T2 con edema.

Síndrome de encefalopatía posterior reversible (PRES) y encefalopatía hipertensiva: lesiones simétricas bilat brillantes en SB en T2 en región post de hemisferios en zonas limítrofes de ACMACP; pueden afectarse otras regiones (frontal y temporal, tronco del encéfalo, cerebelo, estructuras de SG); difusión restringida variable y reforzamiento periférico.

Enfs metabólicas: *deficiencia de* B_{12}: lesiones brillantes PV diseminadas en SB en T2; ↑ señal en T2 en región dorsal de médula espinal. *Sx de Marchiafava-Bignami*: en fase aguda, lesiones brillantes centrales en T2 y DWI en cuerpo calloso; en fase crónica, cavitación central; efecto de masa y reforzamiento variables. *Desmielinización osmótica*: lesiones brillantes simétricas bilat en T2 en la SB pontina central (conservación variable de tractos corticoespinales) y lesiones variables en SB SC, mesencéfalo y SG profunda sin reforzamiento o efecto de masa. *Hipoxia-isquemia*: lesiones bilat simétricas confluentes difusas en DWI y brillantes en T2 tras paro respiratorio o cardiaco; predilección por SB SC (afecta fibras U), cuerpo calloso, cápsulas (interna y externa), globo pálido, hipocampo, cerebelo. *Encefalopatía de grandes altitudes*: lesiones bilat brillantes simétricas posts en SB profunda > SB SC y cuerpo calloso en T2; lesiones brillantes variables en DWI. *Porfiria aguda intermitente*: similar a PRES (véase antes).

Enfs tóxicas: *quimioterapia* (ciclosporina, tacrolimus, metotrexate): **(1)** en fase aguda, PRES (véase antes); **(2)** en fase crónica, lesiones bilat simétricas, confluentes, difusas, profundas en SB (respeta las fibras U) brillantes en T2. *Radiación*: **(1)** con

exposición focal, lesión en SB brillante en T2 (a menudo respeta cuerpo calloso) con efecto de masa variable y reforzamiento en anillo. Dxdf: recurrencia tumoral (pico de colina en espectroscopia, puede afectar cuerpo calloso); **(2)** con exposición generalizada, lesiones bilat, simétricas, confluentes, profundas y PV brillantes en T2 sin reforzamiento o efecto de masa. *Drogas ilícitas*: lesiones bilat simétricas; **(1)** heroína IV o inhalada: señal T2 intensa difusa en SB (conservación de fibras U), convexidad; **(2)** cocaína: lesiones diseminadas en SB brillantes en T2; EVC; HIP; vasculitis; **(3)** éxtasis (3,4-metil-ene-dioxi-metanfetamina, MDMA): señal intensa difusa en SB y globo pálido en T2. *Solventes orgánicos*: lesiones bilat, simétricas, confluentes, difusas brillantes en T2; **(1)** tolueno: cuerpo calloso y cerebelo; **(2)** metanol: SB SC, putamen y nervio óptico; **(3)** etilenglicol: tálamo y puente. *Mercurio*: lesiones bilat simétricas en SB de giro poscentral, lóbulo occipital y cerebelo brillantes en T2 con atrofia cortical en la fase crónica. *Intoxicación por monóxido de carbono* (*CO*): similar a lesión hipóxico-isquémica (véase antes), pero con conservación de región SC y lesiones típicas brillantes en globo pálido en T2.

Enfs infecciosas: *LMP/virus John Cunningham (VJC)*: a menudo asimétrica al inicio, suele evolucionar a enf simétrica bilat; enf de la SB con lesiones brillantes confluentes en T2 parietales y occipitales (aunque pueden verse en cualquier sitio) SC (con afectación de fibras U), sin reforzamiento, con lesiones variables en SB pontocerebelosa; sin efecto de masa. *Sida*: lesiones bilat simétricas PV brillan tes en T2, sin reforzamiento; atrofia generalizada. *CMV*: **(1)** relacionado con sida: ventriculitis con lesiones PV brillantes en T2 y reforzamiento subependimario; asociadas con engrosamiento y reforzamiento meníngeo lumbosacro y de raíces nerviosas; **(2)** infec congénita por CMV: lesiones brillantes SC y PV temporales en T2 con regiones quísticas. *Virus varicela-zoster* (*VVZ*): **(1)** pacs inmunocomprometidos (vasculitis de vasos de pequeño calibre): lesiones brillantes diseminadas multifocales en parches en SB en T2; anomalías angiográficas (segmentos proximales de ACMACA); **(2)** pacs inmunocompetentes (vasculitis de vasos de gran calibre): EVC aguda por vasculitis por VVZ con lesiones brillantes en SB profunda y corteza en DWI; reforzamiento variable. *Virus linfotrópico humano de células T tipo 1* (*VLHT-1*) y *VLHT-2*: lesiones pequeñas multifocales SC brillantes en SB en T2; en fases tempranas de la enf medular, lesiones brillantes multifocales con reforzamiento en T2 en segmentos torácicos, con efecto de masa variable. *Lyme*: lesiones PV brillantes escasas en SB en T2; meningitis, polirradiculitis y neuritis craneal (con reforzamiento de estructuras correspondientes). *Panencefalitis esclerosante subaguda (PES; sarampión*): en fases tempranas, lesiones brillantes SC posts en parches (conservación de fibras U) en T2 con afectación de SG adyacente; reforzamiento y efecto de masa variables; fases intermedias con lesiones brillantes PV, en putamen y pontocerebelosas en T2 con involución de lesiones SC; fases tardías con atrofia y agravamiento de lesiones PV brillantes en T2.

Enfs hereditarias: *leucodistrofia metacromática*: señal brillante difusa simétrica en SB cerebral (+ cuerpo calloso, − fibras U) y cerebelosa en T2; patrón atigrado en SB; afectación frontal predominante en variantes de inicio en el adulto. *Pelizaeus-Merzbacher*: señal brillante simétrica difusa en SB en T2, con señal oscura variable en núcleos profundos de SG, mesencéfalo y cerebelo en T2; signo del "ojo del tigre".

Adrenoleucodistrofia ligada a X: señal brillante simétrica SC y profunda en SB en T2 (conservación de fibras U); inicio parietal y occipital con reforzamiento del borde activo y efecto de masa variable; afecta el cuerpo calloso; avance ant y post. *Krabbe* (célula globoide): señal brillante en SB parietal y cerebelosa en T2; lesiones brillantes variables en SG profunda (tálamo), SB y corteza. *Enf de Alexander*: **(1)** variedad infantil: inicia con señal brillante en T2 en lóbulos frontales con reforzamiento del borde, seguida por cambios quísticos; macrocefalia; lesiones brillantes variables en núcleo caudado en TC; **(2)** variedad del adulto: lesiones PV brillantes variables en T2; atrofia de segmentos sups de médula espinal cervical y médula oblongada. *Enf de Canavan*: señal brillante SC (afecta fibras U) y SG profunda en T2; macrocefalia; pico ↑ de NAA en espectroscopia. *Enf de SB evanescente* (*SBE*): señal difusa simétrica brillante en T2 en hemisferios cerebrales y cerebelosos (pérdida de SB; conservación relativa de lóbulo temporal y fibras U); cabeza de tamaño normal. *Leucoencefalopatía megalencefalítica:* señal temporal brillante en T2 con quistes; macrocefalia. *Aicardi-Goutiere:* señal brillante difusa en SB hemisférica en T2; calcif de núcleos basales en TC. *Esclerosis tuberosa* (*ET*): lesiones tuberosas y áreas de desmielinización corticales: lesiones SC brillantes en T2 (en adultos); lesio nes subependimarias con reforzamiento (hamartomas pequeños, astrocitoma subependimario de células gigantes [SEGA]).

ENFERMEDAD INMUNITARIA/INFLAMATORIA NO INFECCIOSA

ENFERMEDADES INFECCIOSAS

Reforzamiento meníngeo		
Hallazgo	**Descripción**	**Etiologías**
Reforzamiento paquimeníngeo	Engrosamiento y reforzamiento de la duramadre (nódulos variables) Conservación de leptomeninges	PIC baja Sífilis, tuberculosis Sarcoidosis Granulomatosis de Wegener Arteritis de células gigantes Idiopático Linfoma y leucemia Carcinoma metastásico HSA antigu[a] Siderosis superficial[a]
Reforzamiento meníngeo difuso	Reforzamiento y engrosamiento de la duramadre Reforzamiento leptomeníngeo (con patrón en giros y surcos)	Sífilis, tuberculosis, otras bacterias, virus Sarcoidosis Linfoma y leucemia Carcinoma metastásico

[a]No se espera reforzamiento; meninges oscuras en GRE.

Meningitis bacteriana: véase la tabla anterior; señal FLAIR brillante (pus) en espacios subaracnoideos; ven triculitis concomitante (reforzamiento subependimario,

ventriculomegalia y señal PV brillante en T2) y empiema (brillante en DWI y T2; oscura en T1; refuerza); listeria con predilección por tronco del encéfalo y cerebelo (rombencefalitis).

Absceso bacteriano: único o múltiple; territorio de la ACM (frontoparietal), unión SGSB.

1. Cerebritis temprana (días): región oscura mal definida en T1, brillante en T2.
2. Cerebritis tardía (sem): similar a fase temprana, pero con reforzamiento creciente.
3. Capsular temprana (1-2 sem): lesión brillante en T2, oscura en T1, con señal brillante circundante en T2 (edema) y reforzamiento temprano en anillo.
4. Capsular tardía (> 2 sem): menor edema circundante (señal brillante en T2) y cápsula creciente (reforzamiento en anillo); centro brillante en DWI; enf concomitante en senos paranasales o celdillas mastoideas en TC.

***Bartonella henselae* (enf por arañazo de gato):** lesiones talámicas y en SB profunda variables brillantes en T2, edema del disco óptico con estrella macular en fundoscopia/retinografía.

***Treponema pallidum* (sífilis)**

1. Paquimeningitis: véase la tabla anterior.
2. Sífilis meningovascular: infartos de la circulación ant > post con meningitis.
3. Gomas: lesiones tumorales con reforzamiento en duramadre de hemisferios cerebrales o NC.
4. Tabes dorsal: señal alta en T2 en región dorsal de médula espinal.
5. Sífilis parenquimatosa: atrofia difusa.

Mycobacterium tuberculosis

1. Meningitis: pus en cisternas basales (brillante en T2); engrosamiento y reforzamiento de duramadre en la base del cráneo; infartos en núcleos basales y cápsula interna.
2. Tuberculoma: masas brillantes únicas o múltiples en T2 adyacentes a la duramadre (pueden desarrollarse en cualquier sitio) con reforzamiento (en anillo o difuso).

***Borrelia burgdorferi* (Lyme):** véase sección Otras enfermedades InflamatorIas.

***Tropheryma whipplei* (enf de Whipple):** lesiones brillantes diencefálicas y talámicas en T2 con reforzamiento.

VHS-1 (*adultos*): cambios tempranos en SG y SB en DWI (temporal medial, orbitofrontal, ínsula); luego señal brillante en T2 (cíngulo, cápsulas y más allá); hemorragia variable (en TC o GRE/SWI), efecto de masa y reforzamiento; signo de ACM seudohiperdensa; respeta núcleos profundos de la SG; afectación ocasional pontina y del NC V.

VHS-2 (*neonatos*): cambios difusos brillantes en SG y SB hemisféricas en T2 y oscuros en T1: pérdida de diferenciación SGSB, reforzamiento variable, afectación ocasional de cerebelo y tronco del encéfalo; dificultad para identificar las ESB en el encéfalo del neonato; sin predilección por lóbulos temporales; calcif (tras semanas).

VVZ: paresia por *zoster*: reforzamiento de raíces dorsales en T1 y señal brillante en región dorsal de médula espinal en T2 (segmento corto) con reforzamiento; pac

inmunocompetente (vasculitis de va sos de gran calibre): pac inmunocomprometido (vasculitis de vasos de pequeño calibre): (para ambas vasculitis véase sección Otras enfermedades inflamatorias); puede evolucionar a encefalitis difusa (reforzamiento giriforme, hemorragias) y ventriculitis (reforzamiento subependimario).

VEB: **(1)** EDA: es probable que represente casi todos los casos cerebrales; véase sección ESB; **(2)** meningitis: véase la tabla anterior.

CMV: congénita: calcif PV; quistes temporales y subependimarios, ventriculomegalia con pérdida de volumen parenquimatoso, anomalías de la migración neuronal (p. ej., polimicrogiria, paquigiria, lisencefalia), hipoplasia cerebelosa y señal brillante PV en SB en T2; adulto (inmunocomprometido): ventriculitis con señal brillante PV y profunda en SG en T2 + reforzamiento subependimario (ojos de búho); reforzamiento de raíces nerviosas lumbosacras y edema del cono, con ↑ señal en T2 y reforzamiento; lesiones en tronco del encéfalo y cerebelosas raramente.

VIH/sida: véase sección ESB calcif de núcleos basales y ectasia vascular proximal en mujeres/niños.

Encefalitis por virus del Nilo Occidental (EVNO): lesiones hiperintensas variables y difusión restringida en T2.

Encefalitis equina del Este (EEE): lesiones brillantes talámicas y en núcleos basales en T2; lesiones variables en región sup del tronco del encéfalo; sin reforzamiento.

Encefalitis japonesa (EJ): lesiones brillantes en tálamo, núcleos basales, región sup del tronco del encéfalo, hipocampo y SB profunda en T2; ± hemorragia (en TC o GRE) en tálamo; sin reforzamiento.

PES: véase Enfermedades de la sustancia blanca.

Aspergilosis: lesiones parenquimatosas brillantes en T2 (a menudo cápsula mal definida) con señal brillante circundante en T2 (edema), reforzamiento variable; hemorragia adyacente variable (en GRE) e infarto (tiende a ser angioinvasiva).

Mucormicosis: cambios óseos en senos paranasales y tejidos blandos con otros cambios esqueléticos variables en TC; engrosamiento y reforzamiento meníngeos; estenosis y dilatación en angiografía (vasculitis y aneurismas); lesiones brillantes ant > post en DWI (infartos).

Criptococosis: **(1)** meningitis: dilatación de espacios VirchowRobin, nódulos con reforzamiento en leptomeninges, plexos coroides, parénquima; sin engrosamiento meníngeo y reforzamiento difusos. **(2)** Criptococomas: meningitis concomitante; lesiones brillantes en T2 en mesencéfalo y núcleos basales.

Candidiasis: lesiones pequeñas diseminadas parenquimatosas brillantes en T2; nódulos parenquimatosos y meníngeos con reforzamiento; engrosamiento y reforzamiento meníngeos; abscesos (similares a los bacterianos; véase antes).

Coccidioidomicosis: meningitis: cambios meníngeos con predominio en la base del cráneo; lesiones granulomatosas similares a tuberculosas; predilección cerebelosa.

Cisticercosis: **(1a)** fases tempranas (sin encefalitis): quistes brillantes en T2, oscuros en T1 (con escólex central) con cápsula delgada y edema circundante o reforzamiento mínimos (señal brillante en T2); quistes en parénquima, ventrículos y espacio subaracnoideo. **(1b)** Fases tempranas (con encefalitis): lesiones nodulares difusas con

reforzamiento, con edema circundante intenso (señal brillante en T2); hidrocefalia. **(2)** Fases intermedias: lesiones brillantes difusas en T1 y oscuras o isointensas en T2 con reforzamiento de cápsula engrosada y edema circundante variable; posibles cambios encefalíticos. **(3)** Fases tardías: lesión calcif (brillante en TC o T1, oscura en GRE).

Toxoplasmosis: lesiones brillantes con reforzamiento en núcleos profundos de sustancia gris con edema circundante (señal brillante en T2); reforzamiento en anillo; hemorragia variable (en TC o GRE/SWI).

Hidatidosis cerebral (*Echinococcus*): lesiones quísticas parietales > otros lóbulos (brillantes en T2, núcleo oscuro en T1) con visualización central del contenido parasitario.

Paludismo: pérdida de diferenciación SG-SB, edema cerebral y cambios difusos en SB que incluyen cuerpo calloso (señal brillante en T2), y EVC cortical (en DWI).

Enf de Creutzfeldt-Jakob (ECJ): lesiones brillantes en listón en corteza, putamen, núcleo caudado y tálamo en DWI; les siguen lesiones brillantes en T2.

Variante de ECJ: lesiones brillantes bitalámicas (pulvinar) en DWI; les siguen lesiones brillantes en T2.

Gerstmann-Sträussler-Scheinker (GSS): similar a la enf de CreutzfeldtJakob.

Insomnio familiar letal (IFL): datos limitados, pero posibles hallazgos normales en T2/FLAIR y DWI; posible ↑ de valores en ADC y anomalías en espectroscopia en tálamo.

NEOPLASIAS Y OTRAS LESIONES INTRACRANEALES CON EFECTO DE MASA

Identificar el compartimento en que se ubica la lesión

- **Lesiones extraaxiales:** intradurales (p. ej., meningioma, con duramadre entre lesión y cerebro subyacente) o extradurales (p. ej., metástasis óseas). Plegamiento interno de parénquima subyacente, expansión de espacio subaracnoideo adyacente a la lesión, desplazamiento interno de vasos sanguíneos meníngeos.
- **Lesiones intraaxiales:** por ejemplo, tumores encefálicos primarios o metástasis. Ausencia de expansión de espacio subaracnoideo, desplazamiento externo de vasos sanguíneos meníngeos, efecto de masa intraparenquimatoso o borramiento de límites anatómicos normales.

Tumores extraaxiales

- **Meningioma:** aspecto de huevo con cola de duramadre, hiperdenso en TC, isointenso respecto de SG en RMN ponderada en T1, con reforzamiento homogéneo brillante por gran vascularidad, hipointenso o hiperintenso en T2 según su densidad. Ubicaciones típicas: duramadre parasagital, convexidades, alas del esfenoides y surco olfatorio. Puede atrapar y rodear vasos sanguíneos; se observa con frecuencia en adyacencia o sobrepuesto a anomalías óseas, como hiperostosis. Por lo general forma un ángulo obtuso con la duramadre o el hueso. Características menos frecuentes: calcif, quistes, necrosis, hemorragia. Es posible ver meningiomas múltiples en la neurofibromatosis tipo 2 (NF-2).
- **Tumores de la vaina nerviosa** (schwannomas, neuromas, neurofibromas): hipointensidad o hiperintensidad en T2 según la densidad tumoral. Los schwannomas vestibulares a menudo remodelan o expanden el conducto auditivo

interno y pueden tener componentes intracanaliculares y/o en cisternas. Suelen formar un ángulo agudo con el hueso. Existen quistes aracnoideos asociados a tumores de mayor tamaño. Características menos frecuentes son quistes y hemorragia. Los schwannomas, si son bilat, sugieren NF2. Los neurofibromas plexiformes a menudo afectan piel y tejido subcutáneo, y también se vinculan con NF-1. Los neuromas son una proliferación neuronal postraumática.

- **Tumores del plexo coroides:** *papiloma*: OMS grado I, por lo regular en los atrios de ventrículos laterales, con menos frecuencia en el 3.er ventrículo o cisterna; se presenta con hidrocefalia obstructiva (por bloqueo del flujo de salida del LCR) o hidrocefalia comunicante (por sobreproducción de LCR). Hiperdensidad en TC, hipointensidad en T1, intensidad mixta en T2, refuerza, puede sangrar. *Carcinoma*: OMS grado III, también en ventrículos laterales, aspecto similar a papiloma, hace met por líquido cefalorraquídeo.
- **Cordoma:** tumor maligno de remanentes de notocorda, lesión destructiva del hueso que suele aparecer en clivus o sacro/cóccix; dxdf incluye condrosarcoma.
- **Enf primaria o metastásica:** puede afectar meninges y espacio subaracnoideo. En RMN, engrosamiento y reforzamiento nodulares, difusos en parches y/o leptomeníngeo (*meningitis carcinomatosa*). Tumor primario del SNC: pensar en glioma y linfoma. Enf metastásica: pensar en melanoma, pulmón, mama, GI, próstata, neoplasias hematológicas (leucemia, linfoma), cloroma (sarcoma granulocítico asociado con leucemias mielógenas).
- **Masas no neoplásicas:** *lipoma*: anomalía congénita del desarrollo de la cresta neural, compuesto por lípidos; hipodensidad en TC, hiperintensidad en T1, hiperintensidad en T2. *Epidermoide*: remanentes por descamación ectodérmica con aspecto homogéneo, por lo general ubicados cerca del ángulo cerebelopontino y no en la línea media. Crecimiento lento. Hipodensidad en TC (más brillante que LCR), RMN sin reforzamiento, hiperintensidad en T2 con difusión restringida. Puede mostrar calcif y formar indentaciones en hueso adyacente. Se asemeja a quistes aracnoideos, si bien éstos no restringen la difusión. *Dermoide*: remanentes ectodérmicos/mesodérmicos que contienen lípidos y calcif, con aspecto heterogéneo, casi siempre ubicados en o cerca de la línea media. Predominio en hombres. Buscar intensidad de grasa. Puede romperse. *Teratoma*: tumores congénitos ectodérmicos/mesodérmicos/endodérmicos; el componente endodérmico forma quistes, a menudo en línea media cerca del área pineal o supraselar. Aspecto heterogéneo con reforzamiento.

Tumores intraaxiales

- **Adenoma hipofisario:** hipointensidad en T1, homogéneo con reforzamiento tardío y efecto de masa sobre estructuras vecinas; microadenoma < 10 mm, macroadenoma > 10 mm de diámetro.
- **Craneofaringioma:** en general supraselar; quistes, calcif y reforzamiento homogéneo en lesión hiperintensa en T2. No es común que los quistes benignos de la bolsa de Rathke se calcifiquen o refuercen.
- **Astrocitoma pilocítico:** OMS grado I, tumor primario infratentorial juvenil más frecuente. Bordes bien definidos, quiste con intensidad de LCR, con nódulo mural vascular con reforzamiento.

- **Astrocitoma del tronco del encéfalo:** OMS grado II, más frecuente en niños que en adultos; lesión hiperintensa en T2 con reforzamiento variable.
- **Xantoastrocitoma pleomórfico (XAP):** OMS grado II, tumor primario supratentorial juvenil más común, por lo general en lóbulo temporal, muchas veces con bordes bien definidos, reforzamiento, con fijación meníngea.
- **Tumor neuroectodérmico primitivo (TNP):** también llamado meduloblastoma; OMS grado IV, lesión infratentorial juvenil frecuente, ♂ > ♀, lesión en línea media de vermis que se extiende a los velos sup e inf del 4.° ventrículo. Hiperdensidad en TC, reforzamiento heterogéneo. También incluye ependimoblastoma, meduloepitelioma, neuroblastoma.
- **Ependimoma:** OMS grados I-II, con base en ubicación; 4.° ventrículo > médula espinal, supratentorial.
- **Subependimomas:** OMS grado I, se presentan durante la edad adulta, en su mayoría a lo largo de la pared de ventrículos laterales; isodensidad en TC, isointensidad en T1, hiperintensidad en T2, reforzamiento variable.
- **Ganglioglioma:** tumor mixto de bajo grado de neuronas/glía, predominio en jóvenes y mujeres. Masa quística con bordes bien definidos, calcif y edema mín, reforzamiento variable.
- **L'Hermitte-Duclos:** gangliocitoma displásico (OMS grado I), hiperintensidad en T2; lesión "atigrada" cerebelosa sin reforzamiento que afecta SG y SB.
- **Hemangioblastoma:** tumor primario intraparenquimatoso infratentorial más frecuente en adultos. Masa quística con nódulo mural y vacíos de flujo en vasos sanguíneos nutricios.
- **Gliomas:** lesiones infiltrativas; su grado depende de la presencia de necrosis, proliferación del endotelio vascular, mitosis, pleomorfismo nuclear y densidad celular en el estudio patológico.
- **Astrocitoma:** grado II, tumor primario intraparenquimatoso supratentorial más frecuente en adultos. Hipodensidad en TC, reforzamiento escaso o nulo, hipointensidad en T1, hiperintensidad en T2, VSC menor en imagenología de perfusión.
- **Oligodendroglioma:** grado II, a menudo calcif, hipointensidad en T1, hiperintensidad en T2, edema mín, reforzamiento variable.
- **Astrocitoma anaplásico:** grado III, bordes mal definidos con edema extenso y reforzamiento sin necrosis.
- **Glioblastoma:** grado IV, efecto de masa y edema extenso, sigue los tractos de la SB como el cuerpo calloso, bordes irregulares mal definidos, reforzamiento irregular en anillo con necrosis interna (difusión restringida), elevación variable de VSC en la imagenología de perfusión.
- **Gliomatosis cerebral:** tumor neuroepitelial, infiltración difusa de por lo menos dos lóbulos de los hemisferios cerebrales sin efecto de masa, hiperintensidad en T2 en toda la SG y la SB, reforzamiento mínimo.
- **Germinoma:** se origina a partir de células germinales, también conocido como seminoma, comúnmente en regiones pineal o supraselar, predominio en ♂ y asiáticos (el tumor supraselar pre domina en ♀), a veces multifocal, hiperdensidad y reforzamiento en TC, hipointensidad en T2.

- **Coriocarcinoma:** por lo regular hemorrágico, predominio en ♂, siembra subaracnoidea frecuente, puede coincidir con retinoblastoma.
- **Neurocitoma (también llamado neuroepitelioma):** masa neural que suele extenderse hacia el interior del ventrículo lat y adyacente al *septum pellucidum*, aspecto de "burbujas", reforzamiento heterogéneo, vascularidad variable.
- **Tumores pineales:** más frecuentes en la niñez, pineocitoma (OMS grado II), pineoblastoma (OMS grado IV), calcif, reforzamiento, hemorragia en pineoblastoma. Importante diferenciar de quistes pineales benignos que, a diferencia de los tumores quísticos, no deben tener un componente sólido.
- **Linfoma primario del SNC:** más frecuente en hospedero inmunocomprometido, las lesiones suelen ser supratentoriales en los núcleos profundos de SG o SB PV. Su extensión por el cuerpo calloso es común. Pueden recubrir los ventrículos. Lesiones heterogéneas (isointensidad o hipointensidad en T2 con reforzamiento marcado y difusión interna restringida); se observa reforzamiento en anillo en pacs con inmunocompromiso, pero no sin él. Puede mostrar resolución radiológica tras el tratamiento con esteroides.
- **Linfoma intravascular (LIV):** proliferación de linfoma maligno de células B grandes dentro del lumen de vasos sanguíneos pequeños, sin masa extravascular. Las lesiones se asemejan a infartos pequeños con reforzamiento parenquimatoso o meníngeo localizado; la enf multifocal en SB es frecuente.
- **Enf metastásica intraparenquimatosa:** hipointensidad multifocal en T1, intensidad variable en T2 (con base en presencia de quistes, necrosis, calcif, etc.), lesiones con reforzamiento con bordes bien definidos y edema circundante intenso, la mayoría de las veces en o cerca de la unión SG-SB, con más frecuencia en circulación ant (en especial, ACM), a menudo también con met craneales (óseas). Met con hemorragia: mama, pulmón, melanoma, células renales, coriocarcinoma, retinoblastoma, carcinoma tiroideo.
- **Masas no neoplásicas:** *quiste coloide*: cerca del foramen de Monro en la región anterior del 3.er ventrículo. Muy proteináceo (hiperintensidad en T1), hiperintensidad en T2, bordes bien definidos.

ENFERMEDADES Y TRASTORNOS TÓXICOS Y METABÓLICOS

Enfermedades metabólicas adquiridas

(**Nota:** véase en sección Enfermedades de la sustancia blanca las enfs del SNC inducidas por deficiencia de vit B_{12}, sx de MarchiafavaBignami, desmielinización osmótica, hipoxiaisquemia, encefalopatía de grandes altitudes).

- **Encefalopatía hepática:** lesiones agudas variables en SB SC, brillantes en T2; lesiones hiperintensas simétricas crónicas en núcleos basales en T1, sin reforzamiento (depósito de manganeso).
- **Hipoglucemia:** señal brillante en corteza, hipocampo y núcleos basales, bilat y simétrica en DWI y FLAIR; señal brillante variable en DWI y FLAIR en SB, incluido esplenio.
- **Deficiencia de tiamina (vitamina B_1; encefalopatía de Wernicke):** señal simétrica, bilat brillante en T2 en región medial de tálamo, cuerpos mamilares, formación reticular y SG periacueductal; microhemorragias variables en estructuras

afectadas (GRE/SWI oscura, T1 brillante).

Enfermedades metabólicas hereditarias

- **Enf de Wilson:** señal simétrica en núcleo caudado, putamen, tálamo, pedúnculo cerebeloso sup, brillante en T2, oscura en T1; región pontina central oscura en T1 (depósito central de metales); oscura en globo pálido y núcleos rojos en T2.
- **Deficiencia de cinasa de pantotenato (antes sx de Hallervorden-Spatz):** lesiones bilat en globo pálido, núcleo rojo, *substantia nigra*, oscuras en T2; globo pálido con región central brillante en T2 (ojo de tigre); atrofia cortical variable.
- **Encefalomiopatía mitocondrial, acidosis láctica y episodios similares al EVC (MELAS):** en fase aguda, lesiones brillantes en DWI (por lo general isointensas en ADC) corticales y SC; a menudo posts; las lesiones no respetan territorios vasculares.
- **Sx de Leigh:** lesiones bilat simétricas en putamen > tálamo, núcleo caudado, globo pálido, tronco del encéfalo y SB, brillantes en T2.
- **Sx de Kearns-Sayre:** señal bilat simétrica en núcleos basales, brillante en T2; lesiones brillantes en TC y oscuras en GRE en núcleos basales (calcif); atrofia difusa.
- **Mucopolisacaridosis:** atrofia difusa, lesiones en SB brillantes en T2 (cambios quísticos), engrosamiento de la duramadre con efecto de masa variable sobre tronco del encéfalo, macrocefalia variable y engrosamiento craneal.
- **Aminoacidopatías:** edema difuso temprano; mielinización tardía/ausente; atrofia difusa post; anomalías diversas de la migración neuronal.

Enfermedades tóxicas adquiridas

- **EtOH:** atrofia crónica, línea media del cerebelo > cerebral difusa. ESB difusa.
- **Manganeso:** lesiones bilat en globo pálido, brillantes en T2.
- **Plomo:** calcif bilateral crónica de núcleos basales (hiperdensidad en TC, hipointensidad en GRE).
- **Arsénico:** lesiones bilat en T2 en torno a acueducto cerebral y tegmento mesencefálico.
- ***Kernicterus:*** lesiones bilaterales tempranas en globo pálido, brillantes en T2 y T1; más adelante, brillantes en T2/FLAIR y oscuras en T1; ↑ lesiones bilaterales en núcleo subtalámico, brillantes en T2; ↑ variable de señal en T2 en SB y atrofia generalizada.
- **Cianuro:** en fase aguda, lesiones bilat en putamen, brillantes en DWI y edema cerebral difuso.

Enfermedad neurodegenerativa e hidrocefalia

- **Enf de Alzheimer (Alz):** atrofia de hipocampo, amígdala y lóbulo temporal, ↓ NAA en espectroscopia. Con atrofia del hipocampo, dilatación *ex vacuo* de cuernos temporales de ventrículos laterales. También, ↓ metabolismo en áreas parietales posts en PET-FDG y ↑ compuesto B de Pittsburgh (PiB, se une a una proteína amiloide). PiB permite diferenciarla de degeneración lobar frontotemporal, en que no hay anomalías de la señal del PiB. El 18F-florbetapir también se une al amiloide; autorizado para diagnóstico clínico, con vida media más prolongada que PiB.
- **Demencia con cuerpos de Lewy:** atrofia de *substantia nigra*, corteza post y tronco

del encéfalo.

- **Enf de Parkinson:** atrofia de *substantia nigra*.
- **Parkinsonismos atípicos**

  Parálisis supranuclear progresiva (PSP): atrofia del techo del mesencéfalo, señal periacueductal anormal, ↑ hierro en putamen y núcleo rojo (hipointensidad en T2/SWI), ↓ NAA en espectroscopia. Degeneración cortical y de núcleos basales (DCGB): atrofia en "hoja de cuchillo" de estructuras cercanas al surco central y cara sup del lóbulo parietal.

  Atrofia multisistémica (AM): atrofia olivopontocerebelosa (AOPC): signo de "la cruz del pan de Pascua" en imágenes axiales del puente.

  Degeneración estriatonigra: atrofia de núcleo caudado, putamen y *substantia nigra*.
- **Degeneración lobar frontotemporal:**

  Variante frontal: atrofia frontal y temporal ant asimétrica.

  Variante semántica: atrofia asimétrica de lóbulo/polo temporal y parahipocámpica.

  Afasia sin fluidez, progresiva: atrofia perisilviana, insular y temporal superior.
- **Enf de Huntington:** atrofia de la cabeza del núcleo caudado (pérdida de su forma convexa), con "redondeo" *ex vacuo* de cuernos ants de ventrículos laterales, que se visualiza mejor en imágenes axiales.
- **Demencia multi-infarto "vascular":** lagunas en SB y SG profunda, EVC numerosas con tiempo de evolución variable, ↓ NAA en espectroscopia.
- **VIH/sida:** atrofia difusa, hiperintensidad de estructuras de núcleos basales, sobreposición de LMP, linfoma, toxoplasma, SIRI, etcétera.
- **ECJ:** hiperintensidad de estructuras de núcleos basales y difusión cortical restringida difusa.
- **Esclerosis lateral amiotrófica (ELA):** atrofia de las células del cuerno ant y mielomalacia corticoespinal (brillante en T2 con atrofia).

VENTRICULOMEGALIA Y ANOMALÍAS DE LA PIC

Ventriculomegalia

- **Hidrocefalia** (obstructiva y comunicante): aplanamiento de los surcos corticales, ↑ señal PV y periacueductal en T2 (flujo transependimario), elevación y adelgazamiento del cuerpo calloso, dilatación desproporcional de cuernos laterales, 3.er ventrículo convexo con dilatación del receso ant, dilatación variable del 4.° ventrículo.
- **Atrofia cerebral** (*ex vacuo*): ensanchamiento de surcos, afectación simétrica de ventrículos (varía con base en la enf subyacente; en la Alz también existe dilatación de los cuernos temporales); concavidad del 3.er ventrículo con receso ant normal, 4.° ventrículo de tamaño normal (a menos que coincida con atrofia cerebelosa intensa).
- **Hidrocefalia normotensiva:** (HN): dilatación ventricular difusa desproporcionada con ensanchamiento de los surcos corticales, ↑ mín de señal PV y periacueductal en T2 (flujo transependimario).

- **Seudotumor cerebral:** ventrículos normales o con ↓ discreta, ↑ de señal en T2 (LCR) en vainas ópticas engrosadas, aplanamiento hipofisario/silla turca vacía y esclerótica post, senos venosos comprimidos, abombamiento inverso de los discos ópticos (papiledema).

Hidrocefalia normotensiva	Atrofia cerebral
Dilatación ventricular > ensanchamiento de surcos	Dilatación ventricular = ensanchamiento de surcos
Dilatación de cuernos temporales	Cuernos temporales normales o atróficos
3.er ventrículo convexo	3.er ventrículo cóncavo
Distancia mamilopontina < 1 cm	Distancia mamilopontina > 1 cm
Distensión y adelgazamiento del cuerpo calloso: aplanamiento de surcos corticales	Cuerpo calloso normal o atrófico: ensanchamiento de surcos corticales
Evidencia de flujo transependimario (sólo en cuadro agudo)	Sin evidencia de flujo transependimario (aunque pudiera asemejarse a la enf isquémica microvascular)

ENFERMEDADES DEL NEURODESARROLLO Y GENÉTICAS

Trastornos de la migración

- **Heterotopia:** isointensidad difusa, subcortical o en región PV respecto de la corteza (área de SG ectópica).
- **Displasia cortical:** área de SG ectópica.
- **Paquigiria:** engrosamiento anómalo de la corteza cerebral.
- **Polimicrogiria:** plegamiento excesivo o redundante anormal de la corteza cerebral.
- **Lisencefalia:** alisamiento anómalo (ausencia de patrón normal de giros) de la corteza.
- **Porencefalia:** quiste, hendidura o cavidad cubierta por SB, que altera la arquitectura cortical normal.
- **Esquizencefalia:** quiste, hendidura o cavidad cubierta por SG heterotópica, que altera la arquitectura cortical normal.
- **Holoprosencefalia:** ausencia de desarrollo del cerebro anterior.

Otros trastornos del desarrollo

- **Malformación de Dandy-Walker:** por lo general, hidrocefalia obstructiva, agenesia del vermis del cerebelo, dilatación quística del 4.° ventrículo con aumento de volumen de la fosa posterior.
- **Malformación de Chiari: (1)** tipo 1: amígdalas cerebelosas bajas (> 5 mm por debajo del foramen magno); asociación variable con hidrocefalia, señal alta en T2 en región central de la médula espinal (siringomielia); **(2)** tipo 2: hidrocefalia, fosa post pequeña con compresión de estructuras cerebelosas, elongación de amígdalas cerebelosas y 4.° ventrículo, techo mesencefálico con configuración en pico, torsión de región cervicomedular; protrusión concomitante de médula espinal lumbar por defecto meníngeo (mielomeningocele lumbar) y siringomielia; **(3)** tipo 3: igual que en tipo 2 + encefalocele occipital o mielomeningocele cervical.

- **Sx de Joubert:** disgenesia del vermis del cerebelo, “signo del molar” en la RMN axial que corresponde a desplazamiento lat de los pedúnculos cerebelosos sups y falta de decusación de estas fibras.
- **Hipoplasia vermiana:** puede ser independiente o asociarse con la malformación de Dandy-Walker.
- **Displasia septoóptica:** ausencia parcial o completa de *septum pelucidum* y/o nervio óptico o quiasma.

Otros trastornos

(**Nota:** véanse en sección ESB las afecciones centrales inducidas por la ET.)

- **NF-1: (1)** neurofibromas: lesiones cutáneas, en tejidos blandos, hueso y nerviosas isointensas (respecto del encéfalo) en T1 y brillantes en T2 con reforzamiento; **(2)** schwannomas: lesiones nerviosas isointensas (respecto del encéfalo) en T1 con reforzamiento; **(3)** gliomas de la vía visual ant: engrosamiento de nervio, quiasma o tracto ópticos con reforzamiento mín; **(4)** glioma tectal: engrosamiento del techo del mesencéfalo con reforzamiento mín; hidrocefalia variable; **(5)** vacuolización de la mielina (niños): lesiones brillantes en T2 en SB; involución durante la adolescencia; **(6)** anomalías óseas: macrocefalia; hipoplasia del ala del esfenoides, con defecto que induce protrusión del lóbulo temporal; **(7)** otras: calcif de la duramadre (en TC o GRE); aneurismas.
- **NF-2: (1)** schwannomas: lesiones nerviosas isointensas (respecto del encéfalo) en T1 con reforzamiento; lesiones bilat o unilat en NC VIII; pueden ser múltiples en otros NC; **(2)** meningiomas: lesiones isointensas (respecto del encéfalo) en la duramadre en T1 con reforzamiento; por lo regular múltiples.
- **Sx de Sturge-Weber:** calcifs corticales y meníngeas (en TC o GRE/ SWI) con pérdida del volumen hemisférico y engrosamiento craneal; región con engrosamiento y reforzamiento meníngeos (hemangioma).
- **Enf de Von-Hippel Lindau:** hemangioblastoma cerebral: aspecto quístico (hiperintensidad del quiste en T2) con reforzamiento nodular; regiones de hemorragia variables; pueden ser múltiples.

NEUROLOGÍA VASCULAR

ATAQUE ISQUÉMICO TRANSITORIO (AIT)

General: AIT: episodio breve y reversible de s/s neuros focales (por definición < 24 h, casi todos < 1 h). Definición más reciente: episodio breve y reversible de s/s neuros focales secundarios a isquemia con RMN negativa. A menudo difícil de diagnosticar, dado el gran número de dxdf. Los AIT más prolongados tienen más probabilidad de deberse a una embolia; los AIT repetidos con s/s similares sugieren oclusión vascular inminente. *La mayor parte de los AIT debe someterse a valoración diagnóstica urgente*, con pac hospitalizado o ambulatorio. La vdx y el tx tempranos del AIT y las EVC menores disminuyen el riesgo de EVC recurrente hasta 80% (*Lancet Neurol* 2007;370:1432).

Calificación ABCD2 (*Lancet* 2007;369:283)

- Ayuda a determinar la urgencia de la vdx de la EVC; con calificación ≥ 4 podrían beneficiar la hospitalización y la vdx expedita

Riesgo de EVC

Calificación	Día 2	Día 7	Día 90
< 4	1%	1.2%	3.1%
4-5	4.1%	5.9%	9.8%
> 5	8.1%	11.7%	17.8%

- Edad ≥ 60 años: 1 punto
- TA ≥ 140/90: 1 punto
- Características clínicas: paresia hemicorporal (2 puntos) alteración del lenguaje sin déficit motor (1 punto)
- Duración: 10-59 min (1 punto); ≥ 60 (2 puntos)
- DM: 1 punto

ESTRATEGIA PARA VALORAR LOS SÍNTOMAS NEUROLÓGICOS TRANSITORIOS

Tres principales: AIT, CC, migrañas. *Otros*: síncope, neuropatía compresiva, ansiedad, conversión, simulación, reactivación de s/s de EVC previos (trastorno metabólico/infec), crisis amiloides.

- **AIT:** *pacs*: mayor edad, ♂ > ♀ factores de riesgo para EVC (HTA, DM). *S/s:* negativos. Si hay diversas modalidades (es decir, sensitiva, motora), suelen manifestarse al mismo tiempo. Cefalea: ocasional. *Duración*: breve (~ 15 min).
- **Crisis convulsivas (CC):** *pacs*: más jóvenes. *S/s*: inician con signos positivos (parestesias) → negativos (p. ej., paresia, afasia) posictales. *Duración*: muy breve (segundos-minutos). Los s/s negativos en ocasiones pueden persistir horas.
- **Migrañas:** *pacs*: más jóvenes, ♀ > ♂ con AHF. *S/s*: cefalea tras crisis, n/v, fotofobia/fonofobia. Inicia con s/s (+) (luces brillantes), seguidos de s/s (−). Evolución lenta (p. ej., parestesias se extienden a todo el brazo). Afectación secuencial de las modalidades (p. ej., visión → sensitiva/motora). *Duración*: mayor (30 min-varias horas).

EVC DE ORIGEN ISQUÉMICO

Etiología: *embólica*: comienzo súbito de s/s, máximos al inicio. *Trombótica*: el déficit principal completo a veces va precedido por signos de alerta (AIT o síntomas menores) o evolución fluctuante (deterioro neurológico progresivo en el transcurso de

varias horas).

Subtipos principales	
Ateroesclerosis de arterias de gran calibre (~ 18%)	• Sitios más frecuentes: bifurcación carotídea, arterias vertebrales en su sitio de origen o en la unión vertebrobasilar, ACM en su origen/bifurcación • Es raro el desarrollo de placas más allá del primer punto de ramificación • Factores de riesgo: HTA, DM, dislipidemia, tabaquismo
Cardioembolismo (~ 21%)	• Fibrilación auricular (FA), IM, insuficiencia cardiaca congestiva, válvulas protésicas, cardiopatía reumática • Más a menudo se alojan en territorio de la ACM (en particular, en división superior) o la arteria cerebral posterior • Émbolo pequeño → arterias corticales/perforantes; grande → arterias principales
Vasos de pequeño calibre (lacunares) (24%)	• Por ateroesclerosis → trombosis de vasos sanguíneos perforantes de pequeño calibre • > 20 síndrome, 5 clásicos: motor puro, disartria/mano torpe, hemiparesia atáxica, sensitivo puro y sensorimotor (mixto) • A menudo con HTA

Otras causas

Vasculitis: secundaria a enf autoinmunitaria, arteritis (temporal, Takayasu), infecciosa (tuberculosis, sífilis, VVZ) o vasculitis primaria del sistema nervioso central.

Disecciones: EVC por lo regular en pacs más jóvenes (35-50 años de edad de edad).

Displasia fibromuscular: infrecuente, afecta a mujeres (30-50 años). Imagenología: collar de cuentas (estrechamiento y dilatación segmentarias en arterias), por lo general bilat. Arterias afectadas: renal, ACI > vertebral > arterias intracraneales. La estenosis induce trombosis o disección. Tx: antiagregante.

Moyamoya: mejor estudiado en asiáticos, pero se detecta en todo el mundo. Oclusión de grandes arterias (por lo general, distales a ACI o porción inicial de ACM/ACA) → arteria lenticulostriada desarrolla colaterales. *Angiografía*: colaterales = "fumarola" = moyamoya en japonés. EVC por oclusión de arterias de gran calibre, hemorragia intraparenquimatosa por rotura/fragilidad de colaterales. *Tx*: quirúrgico (↓ EVC de origen isquémico). Puenteo (primera línea) o encéfalo duro arterio sinangiosis (EDAS) (si el puenteo no es factible, implica sobreponer una rama de la arteria temporal superficial en el encéfalo afectado con la intención de que crezca hacia su interior).

Drogas: anfetaminas y cocaína, pueden causar HTAS aguda o vasculopatía inducida por drogas.

Demencia vascular subcortical: adultos mayores con HTAS de larga evolución;

infartos subcorticales múltiples → demencia. RMN: cambios extensos en SB. Tx: no se ha detectado que los medicamentos para el Alzheimer sean útiles (*Lancet Neurol* 2008;7:310).

Arteriopatía cerebral autosómica dominante con infartos subcorticales y leucoencefalopatía: 30-50 años, hereditaria (penetrancia incompleta), mutación de *Notch 3*. Se presenta con: EVC lacunares, demencia progresiva, antecedente de migraña con aura. RMN: cambios intensos en SB. Estados de hipercoagulabilidad: véase más adelante.

Causas desconocidas: "embolia paradójica": técnicamente, "criptógena" (no lacunar, sin fuente de origen cardioembólico [p. ej., fibrilación auricula]/arteria de gran calibre). Por foramen oval permeable (FOP). Véase tx más adelante.

VALORACIÓN DIAGNÓSTICA PARA INFARTO CEREBRAL

Estudios urgentes en servicio de urgencias

BHC, PMB, TP, TTP, enzimas cardiacas c/8 h 3×. TC sin contraste de cabeza: descartar HIP (único estudio de imagen requerido para aplicar rTPA IV).

Estudios para prevención secundaria del riesgo

Lab: perfil de lípidos en ayuno, con lipoproteína (a); Hb_{1Ac} (para descartar DM subyacente; la glucosa puede elevarse luego de EVC); homocisteína; hormona estimulante de la tiroides para descartar hipertiroidismo (incrementa el riesgo de FA); velocidad de sedimentación globular y proteína C reactiva si se sospecha vasculitis o endocarditis; perfil de hipercoagulabilidad → antes de iniciar heparina en pacs < 50 años (anticuerpos antifosfolípido, anticoag lúpico, mutación del gen *G20210A* de la protrombina, factor V de Leiden, deficiencias de proteína C/proteína S/antitrombina III, glucoproteína β-2).

Estudios de imagen: *ATC*: para intervención endovascular/tratamiento médico (p. ej., disección, ateroesclerosis, vasculitis), es comparable con ultrasonido (US) en estenosis de la ACI. *RMN/angiorresonancia*: cuantificar volumen del infarto en DWI para facilitar la selección de pacs con oclusiones de vasos de gran calibre para trombectomía intraarterial; sensibilidad, 95% en las primeras horas de evolución de EVC. El volumen final del infarto es un predictor de la evolución. *US carotídeo*: si no se realizan ATC o ARMN.

Otras pruebas: *Holter*: registro de 24 h, para identificar FA; en pacs con sospecha intensa de FA puede recurrirse a monitoreo cardiaco ambulatorio ampliado de 7-14 días (o más). *Ecocardiograma*: descartar FOP o aneurisma del tabique interauricular (ATI) (en EVC criptógena), insuficiencia cardiaca congestiva (ICC), trombosis, dilatación de la aurícula izquierda (↑ riesgo de FA), hipocinesia del ventrículo izquierdo (VI), anomalía valvular. *Evaluar ecocardiograma transesofágico*: en pacs más jóvenes sin causa evidente, mejor para visualizar las válvulas. Podría ser menos sensible para la detección de FOP que el ecocardiograma transtorácico si el pac no puede realizar la maniobra de Valsalva por sedación. *VTC* de extremidades inferiores: para EVC con FOP y criptógeno, para descartar trombosis venosa profunda (TVP); *US* de extremidades inferiores no permite descartar TVP en venas iliacas. Puede requerirse VRMN o VTC de pelvis.

Manejo temprano de infarto cerebral

Trombólisis: rTPa IV si < 3 h desde la última vez que el pac fue visto sin déficit neurológico (dosis: 0.9 mg/kg, 10% en bolo). Número necesario a tratar (NNT) para lograr mejoría: 3; número necesario hasta inducir daño: 30. Ventana para rTPA de 3-4.5 h en pacs específicos; estudio ECASS-3 mostró beneficio. Evolución favorable en con rTPA, 52.4 *vs.* 45% con placebo (*NEJM* 2008;359:1317). No usado de existir s/s menores, leves o de evolución rápida, u otras contraindicaciones (hemorragia, malformación arteriovenosa, endocarditis, absceso). Tx más rápido → mejor evolución (pérdida de ~ 2 millones de neuronas/min; *Stroke* 2006;37:263). *TA previa y durante la administración de rTPA*: TA ≤ 185/110 (si TA ↑, administrar labetalol IV; si TA permanece estable en el valor objetivo, puede administrarse rTPA). *Precauciones durante 24 h tras el uso de rTPA*: no usar sonda nasogástrica, ayuno. Evitar muestreo arterial en sitios no susceptibles a compresión. Evitar antiagregantes o anticoag (incluido uso profiláctico de heparina y heparinas de bajo peso molecular [HBPM] para TVP). Usar medias de compresión graduada/botas neumáticas para prevenir TVP. TC a las 24 h para descartar hemorragia; más temprano si hay deterioro clínico. *Transformación hemorrágica*: complicación importante con rTPA: HIP sintomática, 6% con rTPA *vs.* 0.6% con placebo. ↑ riesgo con ↑ calificación NIHSS: ≥ 20 → riesgo de 17%; < 10 → riesgo de 3% (*Stroke* 1997;28:2109). S/s: ↑ somnolencia, cefalea, deterioro neurológico. Si hay sospecha: suspender rTPA, TC sin contraste de inmediato, PCoag, tipificación y pruebas cruzadas, 6-8 U de plaquetas y crioprecipitado. TC negativa: reiniciar rTPA (si aún se encuentra en la ventana de 3 h). TC positiva: transfundir; interconsulta con neurocirugía. *Angioedema* (bucolingual) en 5% de pacs que reciben rTPA, suele ser leve (tx: esteroides y antihistamínicos).

Heparina: las GPC no la recomiendan; algunos centros la consideran cuando la etiología es arteria de gran calibre (incluida embolia activa de carótidas; hay cierta evidencia) o para FA (evidencia escasa). Otras: trombo en VI, válvula cardiaca mecánica, disección, trombosis venosa cerebral. No administrar heparina si hay infarto grande, efecto de masa o HIP en la TC, TAM > 130, NIHSS > 15.

Tx endovascular: véase el capítulo *Neurología intervencionista*.

***Ácido acetilsalicílico* (*AAS*):** 81 mg c/ 24 h (no se ha comprobado que la dosis completa sea más efectiva). No hay pruebas con algún otro antiagregante en fase aguda (p. ej., clopidogrel, ticlopidina, dipiridamol). Dos estudios clínicos grandes mostraron ↓ (no significativa) de muerte o discapacidad con AAS en el transcurso de 48 h (CAST e IST; *Lancet* 1997;349:1641; *Lancet* 1997;349:1569). Metaanálisis de ambos estudios clínicos → beneficio modesto/significativo: 7 EVC prevenidas/1 000 pacs tratados, 4 muertes/1 000; es probable que carezca de efecto sobre la gravedad de EVC existente, pero ↓ recurrencia.

Estatinas: para prevención secundaria. Algunos recomiendan dosis altas (como en síndrome coronario agudo) en el cuadro agudo (para EVC ateroesclerótica: véase *AHA/ASA Guidelines* 2008). Estudio clínico SPARCL (*NEJM* 2006;355:549) reducción de 2.2% del riesgo absoluto de EVC recurrente con atorvastatina, 80 mg. *Estudio de retiro de estatinas* (*Neurology* 2009;69:904): suspensión de estatinas en pacs ambulatorios → peor evolución (↑ ~ 5× de muerte/dependencia) y aumento del

volumen del infarto; es posible que el retiro de estatinas desencadene una respuesta protrombótica/inflamatoria.

HTA inducida: estudios clínicos pequeños; útil en grupos específicos de pacs; usar con cautela. Es posible que el ↑ de TA restablezca la perfusión hacia la penumbra. *Cómo hacer un estudio clínico de HTA*: evaluar en pacs con exploración fluctuante y cambios de la TA (es decir, que se agravan cuando ↓ la TA) o con estenosis conocidas. Excluir a pacs con antecedente de enf arterial coronaria (EAC), enf vascular periférica, ICC, isquemia cardiaca, HIP/desplazamiento de la línea media, rTPA, TAS > 200, infusión de heparina. Elevar 20% la TAS al ingreso (TAS máx, 200) con infusión continua de fenilefrina; ajustar con base en mejoría neurológica. Si NIHSS ↓ 2 puntos tras 30 min, continuar la infusión. Intentar disminuir el goteo a diario, sólo si s/s neuros no empeoran durante el proceso. Debe considerarse un puente a un tx más definitivo (p. ej., *stent*, endarterectomía carotídea [EC], puenteo).

Hemicraniectomía: potencial de utilidad en infartos malignos de la ACM. Criterios STATE (GCS < 8, evolución < 48 h desde última vez en que se le vio sin déficit neurológico, edad < 60 años, territorio infartado > 150 cm^3 o infarto > 50% del territorio de la ACM, esperanza de vida) para orientar decisión quirúrgica. En menores de 60 años, hemicraniectomía *vs*. manejo médico logró calificación ≤ 3 en RSm 43 *vs*. 21% y sobrevida de 78 *vs.* 29% (*Lancet Neurol* 2007;6:215). Beneficio menor en pacs > 60 años (*NEJM* 2014;370:12); *sin pacs con RSm 0-2*; en pacs con RSm = 3, hemicraniectomía *vs.* manejo médico, 7 *vs*. 3%; en pacs con RSm 4-5, 60 *vs*. 28%.

Inhibidores selectivos de la recaptura de serotonina (ISRS): *estudio clínico FLAME* (*Lancet* 2011;10:123): fluoxetina, 20 mg/día, *vs.* placebo, con valoración de la recuperación motora a 90 días. La fluoxetina ↑ escala motora de Fugl-Meyer; 34 puntos con fluoxetina *vs*. 24.3 con placebo.

Atención médica general

Hipertensión: > 60% de los pacs con EVC tiene TAS > 160. Tx en pacs con TA > 220/120 que *no* reciben rTPA, o si existe daño en órgano terminal (riñón, corazón, ojo). Tx en pacs con TA > 185/110 que reciben rTPA. No ↓ TA > 15%. Pueden iniciarse medicamentos antihipertensivos en el transcurso de 24 h de la EVC.

Hipotensión: evolución más deficiente, en particular con cifras < 100/70. Tx de causa subyacente de hipotensión (depleción de volumen, arritmia, pérdida hemática, sepsis). Tx: líquidos, vasopresores.

Glucosa: *hiperglucemia*: glucemia (Glu_s) 80-140; tratamiento con esquema de insulina rápida subcutánea (EIRS) o infusión de insulina. Un tercio de pacs con EVC afectados; se asocia con mala evolución, conversión hemorrágica y progresión del infarto. *Estudio clínico SHINE*, en progreso: insulina IV con Glu_s 80-130 *vs.* EIRS Glu_s < 180. *Hipoglucemia:* corregir con rapidez (puede simular EVC).

Temperatura: *fiebre*: ↑ mortalidad; buscar etiología y controlar con antipirético. *Hipotermia*: ↓ mortalidad, datos insuficientes para uso en EVC.

Oxigenación: mantener saturaciones de oxígeno (O_2) ≥ 92%. Pacs que requieren intubación tienen mortalidad de 50% a 30 días. La neumonía por aspiración es una

complicación importante y causa principal de muerte.

EVIDENCIA TERAPÉUTICA PARA INFARTO CEREBRAL

rTPA

NINDS rTPA (*NEJM* 1995;333:1581): 624 pacs, placebo *vs.* rTPA en el transcurso de 3 h. Dos partes: parte 1: sin diferencia en mejoría neurológica a las 24 h *vs.* placebo. Parte 2: evolución favorable a 3 meses *vs.* placebo (razón de momios para evolución favorable, 1.7). Mayor beneficio en pacs tratados en el transcurso de 90 min. Sin diferencia en mortalidad.

ECASS (*JAMA* 1995;274:1017): estudio clínico europeo multicéntrico con 620 pacs, de placebo *vs.* rTPA en el transcurso de 6 h, con dosis de rTPA un poco más alta. En general, sin diferencia a 3 meses con rTPA *vs.* placebo; ↑ mortalidad con rTPA. Análisis *post hoc*: tendencia (no significativa) → mejor evolución en pacs tratados en el transcurso de 3 h.

ECASS II (*Lancet* 1998;352:1245): 800 pacs, misma dosis que en NINDS (0.9 mg/kg), en el transcurso de 6 h. Sin beneficio con rTPA; sin pacs suficientes para definir si el tx en el transcurso de 3 h determina alguna diferencia.

ATLANTIS (*JAMA* 1999;282:2019): administración de rTPA en 3-5 h, con 613 pacs. Sin diferencia en evolución funcional y mortalidad; la extensión de la ventana hasta > 3 h no aportó beneficio.

ECASS III (*NEJM* 2008;359:1317): 821 pacs con rTPA en 3-4.5 h. Evolución un poco mejor con rTPA a 90 días.

Heparina

IST (*Lancet* 1997;349:1569): probó la heparina por vía SC en dos dosis (5 000 U c/12 h o 12 500 U c/12 h) en el transcurso de 48 h de EVC. No todos los pacs se sometieron a TC inicial antes de la asignación aleatoria. La heparina no afectó la mortalidad a 14 días y a 6 meses. ↓ significativa de EVC de origen isquémico, pero se contrapone con ↑ de EVC hemorrágica; tasa de TVP significativamente menor.

TOAST (*JAMA* 1998;279:1265): tx con HBPM (danaparoide) IV que se inicia en el transcurso de 24 h por 7 días. Sin diferencia de la evolución a 3 meses; ↑ riesgo de hemorragia mayor y HIP. EVC por ateroesclerosis en arteria de gran calibre: mejor evolución en pacs con anticoag (sin diferencia en pacs con cardioembolismo), pero se trató de un análisis de un subgrupo pequeño. Riesgo de EVC recurrente en el estudio clínico, 1.5% /sem (no ↑ en pacs con cardioembolismo), de modo que pudiera no requerirse anticoag urgente.

Otros estudios clínicos: **(1)** estudio pequeño con heparina en el transcurso de 3 h mostró ventajas (los autores argumentan que en estudios clínicos previos la administración de heparina era demasiado tardía y que el tratamiento temprano es útil; *Stroke* 2005;36:2415). **(2)** Estudio clínico asiático multicéntrico con HBPM en pacs con ateroesclerosis de arterias de gran calibre, que no mostró beneficio (*Lancet Neurol* 2007;6:407). **(3)** Metaanálisis Cochrane con ~ 22 000 pacs (realizado antes del estudio italiano), que no demostró ventajas con la anticoag en ICa (*Cochrane Syst Database Rev* 2008;CD000024) y previene nueve EVC de origen isquémico por 1 000 pacs pero induce un número idéntico de HIP. **(4)** HAEST: 449 pacs,

HBPM *vs.* AAS en pacs con FA + EVC en el transcurso de 30 h durante ~ 14 días (después de lo cual se inició anticoag a discreción del médico), sin diferencia en la prevención de EVC recurrente en los primeros 14 días o la evolución a 14 días o 3 meses (*Lancet* 2000;355:1205). **(5)** Metaanálisis sobre cardioembolismo (*Stroke* 2007;38:423): se argumenta que es la razón más fuerte para anticoag urgente (con el objetivo de prevenir embolia adicional); tasa de EVC por FA, 0.1-1.3%/día. La anticoag temprana no aportó beneficio (sin diferencia en muerte, incremento del riesgo de HIP, disminución no significativa de EVC de origen isquémico).

Complicaciones de EVC de origen isquémico

Edema cerebral: véase tabla Unidad de cuidados intensivos en el capítulo *Cuidados neurocríticos*. *Transformación hemorrágica*: ~ 5% de infartos → HIP sintomática. Tx: depende de la extensión. *CC*: riesgo ~ 10%, ↑ con EVC corticales; sin necesidad de usar fármacos antiepilépticos (FAE) profilácticos; la mayoría de las veces CC parciales (± generalización secundaria). *Trastornos del movimiento*: ~ 3%, hipercinéticos o hipocinéticos, más frecuentes con infartos en núcleos basales o talámicos.

PREVENCIÓN SECUNDARIA DE EVC

Antiagregantes

AAS: dosis alta y baja tienen eficacia idéntica. El ↑ de la dosis de AAS no ↓ el riesgo de EVC, pero ↑ el riesgo de hemorragia.

Dipiridamol y AAS: estudio francés de Toulouse/AICLA: sin beneficio por la adición de dipiridamol a AAS. Estudio clínico ESPS-2: AAS genera ↓ relativa de 18% del riesgo de EVC; AAS/dipiridamol de liberación prolongada, 37%; ninguno modificó la mortalidad (*J Neuro Sci* 1996;143:1). La cefalea fue el efecto secundario más frecuente del dipiridamol (↓ al administrar el medicamento c/24 h con AAS infantil por 1 sem, y luego eliminando AAS y ajustando el dipiridamol a c/12 h).

Clopidogrel: se utiliza si el pac es alérgico a AAS; la evidencia es contradictoria. *CAPRIE* (*Lancet* 1996;348:1329): clopidogrel fue más efectivo que AAS en relación con el *resultado compuesto* de riesgo de EVC de origen isquémico, IM o muerte de origen vascular. Sin embargo, en pacs con EVC previa el beneficio *no* alcanzó significancia estadística, ni se redujo el EVC como resultado en toda la población. *CHARISMA*: AAS *vs.* AAS + clopidogrel en pacs con etiología vascular y factores de riesgo vasculares, sin diferencia en el resultado compuesto de riesgo de EVC, IM o muerte de causa vascular, pero con incremento significativo de los eventos hemorrágicos (*NEJM* 2006;354:1706). *MATCH*: clopidogrel *vs.* AAS + clopidogrel en pacs con EVC, sin diferencia en EVC u otros puntos finales; la combinación indujo incremento de la hemorragia (*Lancet* 2004;364:331). *PRoFESS*: clopidogrel fue equivalente a una combinación de AAS + dipiridamol en > 22 000 pacs con EVC (*Lancet* 2008;7:875). *Estudio clínico CHANCE* (*NEJM* 2013;369:11): tratamiento antiagregante dual de 3 sem en pacs chinos con EVC menor /AIT; clopidogrel + AAS *vs.* AAS generó un menor riesgo (riesgo relativo [RR], 0.68), sin diferencia en hemorragia.

ATEROESCLEROSIS EXTRACRANEAL

Endarterectomía carotídea (EC): indicaciones: *estenosis sintomática*: estenosis de 70-99% y esperanza de vida > 5 años. Estenosis de 50-69%: hombres con esperanza de vida de por lo menos 5 años; mujeres → no someter a EC, dar manejo médico. *Estenosis asintomática*: varones estables con estenosis de 60-99% con esperanza de vida de por lo menos 5 años. Mujeres → no someter a EC, dar manejo médico.

Colocación de *stent* carotídeo (CSC): no existe evidencia de que la CSC sea mejor que la EC. *Estudio clínico CREST* (*NEJM* 2010;363:11): CSC *vs*. EC, tasa de EVC o muerte a 4 años de 6.4% para CSC *vs.* 4.7% con EC. La CSC → ↑ riesgo de EVC periprocedimental (en el transcurso de 30 días), 4.1 *vs.* 2.3%; el riesgo de EVC post fue similar con EC (2.0 *vs*. 2.4%), con ↑ riesgo de IM con EC (1.1 *vs.* 2.3%). Recomendaciones actuales: CSC para pacs con riesgo quirúrgico alto con estenosis sintomática > 70%. La CSC puede ser apropiada para pacs con riesgo quirúrgico alto.

Puenteo extracraneal/intracraneal: usado en oclusión carotídea: anastomosis de arteria temporal superior y ACM. *1985 International EC/IC bypass*: sin beneficio (*Stroke* 1985;16:397). (Crítica: se incluyeron pacs con infartos establecidos; careció de estudios de perfusión). El puenteo puede beneficiar a pacs con perfusión colateral u oclusión carotídea (es decir, estenosis completa).

Perfusión colateral analizada mediante prueba con acetazolamida: se toman imágenes previas y posts a la administración de acetazolamida (RMN o TC); el tx dilata los vasos sanguíneos y ↑ el FSC, pero en los vasos que ya tienen dilatación máxima el ↑ es mínimo o nulo. *Cuantificación de fracción extraída de oxígeno por tomografía por emisión de positrones (PET-OEF)*: muestra la fracción de extracción de O_2, con ↑ en los sitios en que la vasodilatación no puede cubrir la demanda cerebral. El *estudio japonés de puenteo ECIC* recurrió a la perfusión colateral como criterio de inclusión (otros criterios: estenosis ≥ 70%, infarto pequeño o nulo); la cirugía ↓ en grado significativo la tasa de EVC a 2 años.

Oclusión de la arteria carótida (OAC) completa (*Neurology* 2000;54:878): valoró el riesgo de EVC por OAC: 0% a 2 años, 4.4% a 3 años (es decir, pronóstico benigno). Riesgo de EVC en OAC sintomática: 19% a 2 años, 21% a 3 años → es razonable valorar la intervención.

ATEROESCLEROSIS INTRACRANEAL

Tx médico: antiagregantes o warfarina. Suele administrarse AAS, pero si existe limitación intensa del flujo → evaluar anticoag para ↓ progresión. Alrededor de 10% EVC y AIT 2/2 estenosis intracraneal (estenosis de 50-99%).

Estudio clínico WASID (*NEJM* 2005;352:1305): AAS *vs.* warfarina para estenosis intracraneal: sin diferencia en evolución. Pacs con warfarina: nivel terapéutico 63.1% del tiempo (un poco mejor que la vigilancia con médico de primer nivel de atención en la vida real). Con INR en valores apropiados, la tasa de EVC de origen isquémico se redujo de 25/100 a 5/100.

Estudio clínico SAMMPRIS (*NEJM* 2011;365:11): pacs con AIT o EVC y estenosis intracraneal intensa con tx médico máx (AAS, 325 mg; clopidogrel, 75 mg; LDL < 70) con o sin colocación de *stent* intracraneal. Riesgo de EVC o muerte a 30 días de 5.8% con manejo médico *vs.* 14.7% con inserción de *stent*.

Angioplastia/colocación de *stent:* véase el capítulo *Neurología intervencionista*.

CARDIOEMBOLISMO

FA: genera 75 000 EVC/año. Anticoagular con warfarina para establecer INR de 2-3 en el transcurso de 2 sem de EVC/AIT. Warfarina fue superior a AAS en pacs con FA y EVC/AIT recientes.

Estudio clínico ACTIVE (*NEJM* 2009;360:2066): AAS *vs*. AAS/clopidogrel. Con posterioridad mostró ↓ del resultado compuesto de riesgo de EVC, infarto de miocardio, muerte EVC; embolia, pero con ↑ del riesgo de hemorragia mayor (incluida HIP). Riesgo de EVC: 3.3% con AAS *vs.* 2.4% con AAS/clopidogrel. Hemorragia mayor: 1.3% con AAS *vs*. 2% con AAS/clopidogrel. El NNT para evitar un EVC fue de 111 pacs. Costo US $202 464 para prevenir un solo EVC/año (*NEJM* 2009;361:13). Todos los pacs recibieron AAS en dosis de 75-100 mg/día, pero sólo AAS en dosis de 325 mg ↓ el riesgo de EVC en la FA (*Circulation* 1991;84:527).

Agentes novedosos: *estudio clínico ARISTOTLE* (*NEJM* 2011;365:981): aleatorizado y controlado de warfarina *vs.* apixabán. Con posterioridad mostró ↓ del resultado compuesto de riesgo de EVC de origen isquémico o hemorrágica o embolia sistémica. Apixabán 1.27% *vs.* warfarina 1.6%. Hemorragia mayor: apixabán 2.13% *vs.* warfarina 3.09%. HIP: apixabán 0.24% *vs.* warfarina 0.47%.

Estudio clínico ROCKET-AF (*NEJM* 2011;365:883): warfarina *vs.* rivaroxabán. Rivaroxabán no fue inferior en la prevención del EVC o la embolia sistémica: rivaroxabán 1.7% *vs.* warfarina 2.2%. Hemorragia mayor: rivaroxabán 5.6% *vs.* warfarina 5.4%. Disminución de HIP: rivaroxabán 0.5% *vs.* warfarina 0.7%.

Estudio clínico RE-LY (*NEJM* 2009;361:1139): warfarina *vs.* dabigatrán. Dabigatrán en dosis alta fue superior para prevenir EVC o embolia sistémica: dabigatrán 1.11% *vs.* warfarina 1.69%. La tasa de hemorragia mayor no se modificó. HIP: 0.10% con dabigatrán, 150 mg, *vs.* warfarina, 0.38%.

Cierre de orejuela izquierda: estudio clínico PROTECT AF (*Circulation* 2013;127:720): dispositivo Watchman para oclusión endovascular de la orejuela. Dispositivo Watchman 3.0% *vs.* warfarina 4.3%; no fue inferior para la prevención de EVC, embolia sistémica o muerte de origen cardiovascular. Dispositivo LARIAT: ligadura de la orejuela izquierda por vía percutánea; estudios en proceso.

ICC: induce estasis e incrementa el riesgo de tromboembolia. El uso de warfarina en ICC es controversial; la warfarina se utiliza en ocasiones en pacs con fracción de expulsión (FE) muy baja (< 20%); la mayor parte de los lineamientos no la recomienda como rutina, a menos que el pac curse con TVP/ tromboembolia pulmonar (TEP), trombo con movilidad en VI o FA. Estudios clínicos principales: *WASH*: sin diferencia entre AAS y warfarina (*AHJ* 2004;148:157). *WATCH*: sin diferencia; se suspendió de forma temprana por reclutamiento escaso; carece de poder estadístico (*J Card Fail* 2004;10:101). *WARCEF*: estudio aleatorizado y controlado que compara el uso de AAS, 325 mg, *vs.* warfarina, en pacs con fracción de expulsión de ventrículo izquierdo < 35%; warfarina ↓ el riesgo de EVC de origen isquémico (RR, 0.52) pero el efecto se pierde por la tasa de hemorragia mayor (*NEJM* 2012;366:1859). Para pacs con ICC y AIT/EVC reciente, puede utilizarse ya sea

warfarina (INR objetivo 2-3) o antiagregantes.

Trombo en VI: warfarina (INR objetivo 2-3) durante 3-12 meses en EVC aguda/AIT; agregar AAS si hay EAC.

OTRAS ANOMALÍAS CARDIACAS

Anomalías del tabique auricular: *FOP*: anomalía fetal; permite la comunicación entre las aurículas. *ATI*: tejido redundante en la región de la fosa oval; actúa como nido para la formación de trombos. Asociación entre EVC criptógena en pacs ≥ 55 años y FOP ± ATI en un estudio. En pacs < 55 años, EVC guarda relación significativa con FOP + ATI > ATI > FOP. Un estudio demostró asociación entre FOP y EVC criptógenas en pacs de edad avanzada (*NEJM* 2007;357:2262).

Tx: cuatro modalidades principales: antiagregantes, anticoag, cierre quirúrgico, cierre percutáneo. Investigadores del PICSS no identificaron diferencia entre AAS y warfarina (*Circulation* 2002;105:2625) pero fue en un subestudio muy limitado; quizá no analizó la población de riesgo apropiada (muchas EVC lacunares).

GPC: anomalías auriculares con EVC de origen isquémico: antiagregantes (usar warfarina si pac tiene riesgo elevado o TVP o TEP concomitante). Cierre de FOP: evaluado en pacs con falla del tx médico (es decir, con EVC criptógenas recurrentes). Están en curso estudios clínicos de tx médico *vs.* cierre, con resultados contrapuestos. *Estudio clínico RESPECT* (*NEJM* 2013;368:12): RR de 0.49 en la cohorte por intención de tratar con cierre, no significativo; sin embargo, RR de la cohorte tratada por protocolo fue de 0.27, que sí fue significativo. *Estudio clínico PC* (*NEJM* 2013;368:1083*)* también muestra tendencias de beneficio con el cierre, pero no son significativas.

Valvulopatía cardiaca: *Valvulopatía reumática mitral*: se recomienda warfarina (INR, 2-3). Si el pac sufre embolia recurrente a pesar de tx adecuado con warfarina, agregar AAS. *Válvula cardiaca protésica*: válvula mecánica moderna y EVC de origen isquémico/AIT: warfarina (INR, 2.5-3.5); evaluar adición de AAS si el pac sufre otra EVC aun con tratamiento adecuado con warfarina. En pac con válvula cardiaca bioprotésica con EVC de origen isquémico, considerar warfarina con INR objetivo de 2-3. *Todas las otras valvulopatías*: fármacos antiagregantes.

ESTADOS DE HIPERCOAGULABILIDAD

Introducción: asociación potencial con EVC de origen isquémico/trombosis venosa cerebral (TVC) en pacs < 50 años. En general hay datos contrapuestos; la asociación más intensa es con el síndrome por anticuerpos antifosfolípidos (SAAF). Si hay resultados anormales, repetir en el seguimiento (pueden ser anormales durante el cuadro agudo). Casi todos los lineamientos recomiendan hacer pruebas en pacs < 50 años con trombosis *venosa*; sin recomendaciones para ICa. *Tx*: controversial; tromboembolia *venosa*: warfarina; trombosis arterial (EVC de origen isquémico), AAS *vs.* warfarina (excepto en SAAF → warfarina).

Sx por anticuerpos antifosfolípidos: adquirido; pueden asociarse a enf autoinmunitaria (p. ej., lupus) o neoplasia. S/s: pérdida gestacional recurrente/eventos trombóticos. *Dx:* evento clínico + 1 lab anl: **(1)** anticuerpos contra cardiolipina y glucoproteína β-2 I o **(2)** anticoag lúpico (denominación errónea; no es una prueba

sólo para pacs con lupus, ¡y no es un anticoagulante!). Si los resultados de laboratorio son anormales, volver a verificar en 12 sem. Tx: anticoag de por vida (INR 2-3).

Mutación del gen *G20210A* de protrombina: ↑ síntesis hepática de protrombina, predominio en caucásicos.

Factor V de Leiden: mutación del factor V → resistente a la degradación (por la proteína C activada). Hacer detección con resistencia a proteína C activada.

Deficiencias de proteína C, proteína S o antitrombina III: muy infrecuente. Dx complejo por resultados (+) falsos, en particular en fase aguda tras EVC. Las tres ↓ en trombosis aguda/cirugía, o disfunción hepática (es decir, ↓ síntesis); heparina ↓ antitrombina, warfarina/anticonceptivos orales (AO) disminuyen las proteínas C/S.

Factores de riesgo para EVC

HTA: ↓ TA → ↓ 40% el riesgo de EVC; TA objetivo < 140/90; en DM/nefropatía crónica < 130/80.

Diabetes: $HgbA_{1c}$ objetivo ≤ 7%. TA < 130/80 con inhibidores de la enzima convertidora de angiotensina o bloqueadores del receptor de angiotensina II (que disminuyen el avance de la nefropatía). LDL ≤ 70 mg/dL. No se ha demostrado que el control de la Glu_s prevenga los eventos macrovasculares (EVC, IM), sólo los microvasculares (neuropatía).

Lípidos: LDL es el primer objetivo, le siguen los triglicéridos y luego HDL. Antecedente de EVC → LDL objetivo < 70 mg/dL. *Tx*: estatinas en EVC ateroesclerótica. *Triglicéridos objetivo* < 150 (TG 150-200, tx: modificación del estilo de vida; TG 200-499, tx: estilo de vida ± fibrato o ácido nicotínico; TG ≥ 500, tx: fibrato o ácido nicotínico). *HDL objetivo*: > 40 (tx sólo una vez que se alcanzan metas de LDL y TG; fármacos: fibratos/ácido nicotínico). Las estatinas disminuyen el riesgo de EVC en pacs con y sin EAC.

Lipoproteína (a): una LDL, ↓ con ácido nicotínico y es factor de riesgo para EVC (*Stroke* 2007;38:1959).

Hiperhomocisteinemia: se asocia con ↑ 2× del riesgo, pero sin evidencia de que ↓ de la homocisteína en suero ↓ la tasa de EVC. Dado el riesgo bajo, si los niveles son > 10 µmol/L, administrar folato, 1 mg/día (si no se alcanza valor normal, agregar vits B_{12} y B_6). *Vitamins in Stroke Prevention (VISP) Trial* (*JAMA* 2004;291:565).

Tabaquismo: duplica el riesgo de EVC. El riesgo ↓ al dejar de fumar y desaparece tras 5 años.

Bebidas alcohólicas: *consumo bajo* (1-2 bebidas/día) ↓ riesgo (quizá por incremento de HDL, disminución de agregación plaquetaria y menor concentración de fibrinógeno en suero). *Consumo intenso* (> 5 bebidas/día) ↑ riesgo (debido a HTA inducida por alcohol, FA, disminución de perfusión cerebral y coagulopatías).

Obesidad: no se ha demostrado que la pérdida ponderal disminuya el riesgo de EVC, pero la obesidad contribuye a otros factores de riesgo para EVC, como diabetes, dislipidemia y HTA.

Actividad física: las personas con actividad moderada/intensa tienen disminución del riesgo de EVC (se recomiendan 30 min de ejercicio diario con intensidad moderada).

Disecciones

Introducción: 35-50 años; disección de ACI 3× más frecuente que de arteria vertebral; extracraneal > intracraneal. A diferencia de la ateroesclerosis, las disecciones suelen afectar segmentos distales de arterias extracraneales. *Disección carotídea*: 2-3 cm distales al bulbo; estenosis irregular que no suele extenderse al segmento intracraneal (pasa por un foramen estrecho que a menudo impide su extensión). *Disección de arteria vertebral*: más frecuente en zonas con libertad de movimiento, en C1/C2 (donde la arteria gira en torno a las vértebras cervicales), y entre su punto de origen e ingreso al foramen intervertebral (puede extenderse intracranealmente).

Etiología: *traumatismo*: puede derivar de casi cualquier tipo de traumatismo, por ejemplo, accidente automovilístico, tos vigorosa y manipulación quiropráctica (cálculo de un ICa por 20 000 procedimientos de manipulación espinal). *Genética*: sx de Ehlers-Danlos, sx de Marfan, displasia fibromuscular, enf poliquística renal, homocisteinemia, antitripsina α1. *Otras*: tabaquismo, HTA, AO, quizá infecciones (en particular respiratorias altas, en que se genera daño a la pared arterial).

Características clínicas: *disección de ACI*: tríada: dolor en cuello/cara/cabeza. Sx de Horner parcial en < 50% (las fibras simpáticas se distribuyen a lo largo de la ACI; ptosis/miosis, pero no anhidrosis: esas fibras se distribuyen siguiendo la carótida externa). Isquemia cerebral/retiniana. Parálisis de NC inferiores (en especial, XII y VI, con trayecto cercano a la ACI) eñ 12%. *Disección de arteria vertebral*: cefalea/dolor en cara dorsal del cuello, luego isquemia en circulación post (p. ej., vértigo, disartria).

Dx: estudios de imagen: vaso con reducción progresiva del calibre con aspecto en "flama o punta de lápiz" e imagen en media luna en torno al lumen. Doppler (sensibilidad > 90%): resistencia elevada al flujo en segmento arterial distal. ARMN con supresión de grasa o ATC.

Tx: *disecciones asintomáticas*: AAS. *Disecciones intradurales*: riesgos por anticoag, formación de seudoaneurisma, hemorragia subaracnoidea (HSA). *Disección sintomática* (*extradural*): warfarina; INR 2-3 (con puente de heparina/HBPM) por 3-6 meses hasta que mejore la estenosis (en imagenología); luego se cambia por un antiagregante. Si el pac persiste con síntomas más de 6 meses, cambiar a AAS (la anticoag prolongada no aporta beneficio en ausencia de síntomas). Seguimiento a 3 y luego 6 meses con US Doppler, ARMN o ATC. Cirugía/neurointervención: evaluar si el pac persiste sintomático aun con anticoag adecuada.

Neurointervención: colocación de *stent,* oclusión vascular mediante inserción de espirales endovasculares de titanio o ligadura quirúrgica y procedimientos de puenteo.

Px: peor px: disecciones intracraneales (se asocian con s/s y hemorragias más graves). De 72-100% de las disecciones se recanaliza. Tasa de recurrencia: 1%/año (los riesgos persisten hasta una década); más alta durante primer mes, 2%. Sin evidencia de que AAS y anticoag prevengan la disección.

HEMORRAGIA INTRAPARENQUIMATOSA

Introducción: 10-15% de primeras EVC son HIP (35% mortalidad a 30 días → la mitad ocurre en los primeros 2 días). Sólo se espera que 20% de los pacientes con

HIP tengan independencia funcional a 6 meses. De forma característica, defecto neurológico focal súbito que evoluciona con lentitud con o sin cefalea/vómito. Volumen de HIP y GCS a la admisión predicen con más precisión la mortalidad a 30 días (escala HIP).

Etiologías: *HTA*: hemorragia profunda. En núcleos basales, puente, cerebelo o SB hemisférica profunda. *Otras*: malformación arteriovenosa, aneurisma, traumatismo, coagulopatía, cocaína, vasculitis, neoplasia, trombosis de senos venosos, AAC (véase más adelante).

Escala HIP (1) GCS: 3-4 = 2 puntos, 5-12 = 1 punto, 13-15 = 0 puntos. **(2)** volumen de HIP (mL): ≥ 30 = 1, < 30 = 0. **(3)** HIV: sí = 1, no = 0. **(4)** Edad: ≥ 80 = 1, < 80 = 0. **(5)** Infratentorial: sí = 1, no = 0. *Mortalidad a 30 días*: (≥ 5, 4, 3, 2, 1, 0) → (100, 97, 72, 26, 13 y 0%).

Calificación FUNC (*Stroke* 2008;39:2304): predice la probabilidad de independencia funcional a 90 días. Con base en volumen de HIP, edad, localización, GCS y disfunción cognitiva. Calificación < 4, sin probabilidad de independencia funcional *vs.* alcance de independencia funcional en 80% de pacs con calificación > 11.

Cálculo del volumen HIP: medidas ($A \times B \times C$)/2, donde A = diámetro transversal máx del hematoma, B = diámetro anteroposterior (AP) máx del hematoma, C = número de cortes axiales × grosor del corte de 10 mm (si son de 5 mm, dividir C entre 2).

Características clínicas y dx de HIP: 50% en núcleos basales, 33% en hemisferios, 16% en tronco del encéfalo/cerebelo. Deterioro/edema máximos los días 3-7, pero puede desarrollarse edema tardío. Es posible la aparición de disautonomías. (↑ frecuencia respiratoria, ↑ o ↓ frecuencia cardiaca, ↑ Glu_s). Lab: BHC, PMB, Rx tórax, PCoag, PTox.

Angiopatía amiloide cerebral (AAC)
Depósitos de amiloide en vasos sanguíneos; su incidencia aumenta con la edad; esporádico o asociado a enf de Alzheimer
***Características clínicas*:** HIP lobar espontánea (los depósitos de amiloide predominan en los vasos sanguíneos corticales). Microhemorragias en RMN con ecogradiente. S/s neuros transitorios ("crisis amiloides"): crisis breves de debilidad/hipoestesia 2/2 irritación cortical por microhemorragia (depresión propagada o CC focales). Dx: microhemorragia en área que explica la crisis. Inflamación: declinación cognitiva subaguda/cc e hiperintensidad difusa en SB en T2. Demencia: por isquemia difusa; puede guardar relación con Alzheimer.
• *Dx*: AAC confirmada sólo por necropsia; AAC probable si hay ≥ 2 microhemorragias en corteza/unión sustancia gris-blanca en ecogradiente
• *Tx*: evitar anticoag; antiagregantes sólo si hay indicación sólida (población de adultos mayores en general: ↑ 7-10× HIP sintomática con anticoags incluso con INR < 3; ↑ 2× con antiagregantes; *Stroke* 1995;26:1471)
AAC inflamatoria: inmunosupresión

Neuroimagen:

TC: ATC para descartar lesión vascular subyacente. Sangre subaracnoidea = aneurisma. Hemorragia temporal = traumatismo. Niveles líquido-líquido en hematoma = coagulopatía (p. ej., warfarina). TC de cráneo tras cualquier cambio en exploración física y el día posterior al ingreso (día 2).

RMN: considerar para descartar masa subyacente, si se sospecha angiopatía amiloide. Hemorragia hiperaguda: centro → isointenso a hipointenso en T2; anillo → hipointenso en T1. Subaguda: hiperintenso en T2/T1. Crónica: hipointensa en T2/T1.

Tx:

Tensión arterial: la ↓ en exceso agresiva de la TA puede hacer caer la presión de perfusión cerebral. No está claro cuál debe ser la TA objetivo (lineamientos TAS < 180; en la práctica muchos recomiendan TAS < 140) (*Stroke* 2007;38:2001). Antihipertensivos a usar: labetalol, nicardipina y esmolol.

CC: ocurren en casi 4.2% de los pacs y 8.1% en el transcurso de 30 días (*Epilepsia* 2002;43:175). HIP lobar ↑ en grado significativo el riesgo (en especial si se extiende hasta la franja cortical). Tx profiláctico: sin beneficio comprobado, no existe prueba de que modifique mortalidad/morbilidad; evaluar en HIP cortical grande.

Cirugía: *HIP supratentorial*: *estudio clínico STICH* (*Lancet* 2005;365;387) → la evacuación quirúrgica del coágulo no modifica la mortalidad (un subgrupo mostró tendencia a una mejor evolución, pero sin significancia estadística: coágulos lobares a 1 cm de la superficie y GSC ≥ 9). *Estudio clínico STICH II* (*Lancet* 2013;382:397): analizó este subgrupo, sin diferencia de evolución con cirugía temprana *vs.* tx conservador. *Hemorragia cerebelosa* (no incluida en STICH): > 3 cm con deterioro o compresión del tronco del encéfalo/4.º ventrículo, mejor evolución con cirugía. *Cirugía de invasión mínima* (p. ej., aspiración endoscópica): información limitada; se requieren más estudios clínicos.

Glucosa: el incremento de la Glu_s se asocia con mayor mortalidad; objetivo 80-140.

Temperatura: la fiebre empeora la evolución; buscar origen y tratar con paracetamol. La fiebre persistente (> 24 h) se vincula con px deficiente y extensión ventricular.

Profilaxis para TVP/TEP: al ingreso, compresión neumática intermitente. Un estudio demostró ausencia de ↑ riesgo de hemorragia el día 2 de la evolución de la HIP (con 5 000 U de heparina no fraccionada); es posible que las HBPM sean igualmente seguras. Quizá deba colocarse un filtro en vena cava inferior en pacs con TVP/TEP.

Presión intracraneal: véase la tabla Unidad de cuidados intensivos en el capítulo *Cuidados neurocríticos*.

Warfarina: tasa de HIP en pacs que usan warfarina = 0.3-0.6%/año. El riesgo se duplica por cada 0.5 puntos de INR por encima de 4.5. Tx de HIP relacionada con warfarina: INR objetivo < 1.4 (TP/INR c/4 h por 24 h). Vit K, 10 mg IV (se requieren 6 h para normalizar INR) y plasma fresco congelado (10-20 mL/kg, ~ 4-6 U, riesgo de sobrecarga de volumen; administrar furosemida a pacs con ICC).

Reinicio de la warfarina: riesgo de EVC en FA, 5%/año; en pacs con EVC previa, 12%. Es posible que pueda reiniciarse 7-10 días tras la HIP (ajuste individual). Un

análisis de decisiones concluyó que en sobrevivientes de HIP lobar no debe reiniciarse warfarina (incluso si existe riesgo alto de EVC tromboembólica; *Stroke* 2003;34:1710). Un estudio clínico retrospectivo (que no separó HIP lobar de otros tipos; *Arch Neurol* 2008;65:1313) concluyó que el reinicio de la warfarina generaba riesgo bajo de recurrencia de HIP, pero la incidencia de evento tromboembólico y HIP fue similar en los grupos con warfarina y control.

Otras coagulopatías inducidas por fármacos

- *Heparina*: tx: protamina → 1 mg/100 U de heparina administradas en las últimas 3 h; PTT c/1 h 4×, luego c/4 h. Si la heparina se suspendió 30-60 min antes, administrar 0.5-0.75 mg; de 60-120 min antes, administrar 0.375-0.5 mg; > 120 min antes, administrar 0.25-0.375.
- *Enoxaparina*: tx: protamina → 1 mg/L mg de enoxaparina. Verificar PTT en 2-4 h; si sigue alto, evaluar administración de 0.5 mg adicionales de protamina.
- *AAS/clopidogrel*: sin evidencia en transfusión plaquetaria; reiniciar AAS ~ 1 sem tras HIP. Transfusión plaquetaria en conteo < 100 000.

Síndrome de vasoconstricción cerebral reversible (SVCR)

También llamado **sx de Call-Fleming.** Problema del tono cerebrovascular. ♀ > ♂; típico entre 20-50 años de edad.

Presentación: cefalea "en trueno" (súbita, aguda, intensa), pero con s/s variables. Asociaciones: vasoespasmo migrañoso, pac con antecedente de migraña, angiopatía posparto. Medicamentos: fármacos vasoactivos (cocaína, anfetaminas, efedrina, triptanos, ISRS); posterior a EC, neurocirugía, traumatismo, hipercalcemia, IgIV.

Dx: *TC*: descartar HSA, seguimiento con PL (para detectar HSA con TC negativa). *PL*: descartar otras causas como encefalitis, vasculitis (normal o casi en SVCR). *ARMN o ATC* (estándar de oro: angiografía convencional): deformidad en cuentas; resolución de la vasoconstricción en estudio de seguimiento a 3 meses (puede seguirse con Doppler transcraneal). *RMN*: infartos (en especial en zonas limítrofe), HIP (se sospecha por lesión por reperfusión), HSA (no aneurismática, adosada a la superficie cortical).

Dxdf: *angitis primaria del SNC* (es decir, vasculitis del SNC): cefalea más discreta, evolución lenta; LCR anormal en casi todos los pacs (linfocitosis). *HSA*: descartar con TC, luego PL. *Disección arterial*: descartar con imagenología vascular. *Otras causas de cefalea en trueno*: trombosis de senos venosos, HIP, meningitis/encefalitis.

Tx/px: nimodipina o verapamil (primera línea, se usan para vasoespasmo). Esteroides en dosis altas (beneficio no comprobado). Evitar fármacos vasopresores. EVC es un determinante importante de la morbilidad.

Síndrome de encefalopatóa posterior reversible

Introducción: sx que induce edema (por lo general en SB post), la mayoría de las veces por HTA relativa, a menudo reversible. ♀ > ♂ Suele ser un proceso agudo.

Características clínicas: cefalea: moderada a intensa, constante. ΔEM: confusión → coma; CC (por lo general tonico-clónicas generalizadas). S/s visuales: hemianopsia, alucinaciones visuales (puede haber otros s/s focales).

Patogenia: *falla de la autorregulación*: ↑ TA → falla de autorregulación vascular

cerebral → pérdida de la integridad de la barrera hematoencefálica → edema vasógeno → a menudo en circulación post, quizá por menor inervación simpática en esos vasos sanguíneos y menor capacidad de responder al cambio de TA. *Isquemia*: otra teoría: falla de la autorregulación → vasoconstricción → isquemia. *Disfunción endotelial*: fármacos citotóxicos/eclampsia inducen daños a la pared vascular → edema vasógeno.

Etiología: *HTA*: suele derivar de ↑ rápido de TA (no elevación crónica). *Eclampsia*: a menudo tras el nacimiento. *Fármacos citotóxicos*: en cualquier momento; los niveles pueden no ser tóxicos, por ejemplo, ciclosporina, tacrolimus, sirolimus, cisplatino, bevacizumab, interferón.

Etiologías menos frecuentes: enf renal/hepática. Púrpura trombocitopénica trombótica. Electrolitos (hipercalcemia, hipomagnesemia). Sx urémico hemolítico. Vasculitis.

Dx: *RMN*: territorios vasculares múltiples, edema simétrico en SB (en ocasiones afecta sustancia gris), parietooccipital, cerebelo/tronco del encéfalo afectados con frecuencia, edema: hiperintensidad en estudios de coeficiente de difusión aparente (ADC) + hipointensidad o isointensidad en DWI; seguimiento: MR → resolución del edema.

Dxdf: infartos en zonas limítrofe, trombosis venosa cerebral, encefalitis, vasculitis.

Tx: *HTA*: ↓ TA 25% en primeras 4 h hasta TAD < 100. *CC*: FAE, que pueden disminuirse progresivamente al mantenerse RMN normal por ~ 2 sem. *Eclampsia*: nacimiento/alumbramiento, Mg^{++} para CC, tx de TA ↑. *Fármacos citotóxicos*: suspender o ↓ dosis.

SÍNDROME DE REPERFUSIÓN CEREBRAL

Introducción: incidencia ~ 3%. Cefalea, CC, s/s neuros tras EC, angioplastia/CSC (o puenteo EC-IC, embolismo de fístula arteriovenosa de la duramadre). Horas-días tras EC (o reperfusión de otro tipo, hasta 1 mes después).

Pato: suele afectar circulación post (por ↓ inervación simpática). Tal vez por: ↓ autorregulación/disfunción de barorreceptores por cirugía. Hiperperfusión → trasudado de líquido en el parénquima → edema.

S/s: cefalea. ΔEM: confusión → coma. CC: crisis motoras focales. S/s visuales. Posible HIP/HSA.

Dx: *RMN*: (posquirúrgica) edema en SB, infarto focal, edema o hemorragia. *Doppler transcraneal*: diámetro de ACM sin cambios, con autorregulación; muestra > 100% velocidad de flujo ipsilat de ACM, normalización de hiperperfusión = mejoría clínica. *Descartar*: oclusión o trombosis carotídeas mediante imagenología vascular (US, ATC o ARMN).

Tx: *HTA*: labetalol (sin efecto directo sobre FSC); clonidina (↓ FSC); evitar vasodilatadores/bloqueadores de canales de calcio → vasodilatación cerebral → intensificación de hiperperfusión. *CC*: FAE si hay actividad convulsiva clínica o electroencefalográfica. *Px*: recuperación buena en casi todos los casos si se trata antes de daño secundario.

Prevención: ↑ riesgo si se realiza cirugía en el transcurso de 1 mes del infarto, o EC contralateral reciente (en el transcurso de 3 meses). El control de la TA promueve la

prevención. Pretratamiento con edaravona (limita el daño a células endoteliales) disminuyó la incidencia de hiperperfusión tras la EC (*Neurosurgery* 2004;55:1060).

TROMBOSIS DE LOS SENOS VENOSOS

Introducción: incidencia anual de 3-4 casos/millón. Frecuencia mayor en pacs < 40 años, con trombofilia o mujeres gestantes.

Pato: la trombosis de venas o senos cerebrales suele inducir ↑ directo de la presión venular o por ↓ de la absorción del LCR → lesión isquémica o hemorragia parenquimatosa.

S/s: cefalea "en trueno" o subaguda (90%), defectos neurológicos focales (44%) o CC (30-40%) (*Circulation* 2012;125:1704).

Dx: dímero D, falsos (−) en ~ 10-20% (*Stroke* 2005;36:1716). Los lineamientos AHA/AAS 2011 recomiendan VRMN e imágenes ponderadas en T2.

Tx: anticoag con heparina → warfarina durante 3-6 meses si fue provocado o 6-12 meses si fue espontáneo, incluso con HIP. Estudio clínico aleatorizado y controlado de heparina *vs.* placebo mostró recuperación completa en 80 *vs.* 10% (*Lancet* 1991;338:597). Puede considerarse fibrinólisis en casos graves pero ↑ el riesgo de hemorragia; 17% con HIP en un estudio (*Cerebrovasc Dis* 2003;15:159). Trombectomía endovascular de urgencia ante evidencia radiológica de hipertensión intracraneal (compresión de surcos, cisternas) secundaria a obstrucción al flujo venoso y edema vasógeno; el procedimiento se asocia con riesgo de rotura y hemorragia venosas, y se utiliza como tx de salvamento cuando el manejo conservador con anticoagulación no es efectivo. Tener cautela con el tx hiperosmolar para el edema cerebral, como con manitol (diurético osmótico), por el riesgo de depleción de volumen y propagación de la trombosis venosa.

HEMORRAGIAS TRAUMÁTICAS

Hematoma subdural (HSD) agudo: puede tratarse de traumatismo menor en el adulto mayor, por desgarro de las venas puente (rotura arterial ocasional); s/s derivan de la compresión encefálica que provoca la sangre. Pac lúcido → en coma después de la lesión. TC: imagen hiperdensa en media luna. RMN: hipointensidad en T2. *Tx*: es probable que la evolución sea mejor con la cirugía más temprana. Opciones: trepanación *vs*. craneotomía. Observación en el hematoma pequeño (< 10 mm de grosor, sin herniación, desplazamiento < 5 mm); repetir TC en 6-8 h, luego de forma seriada. Puede administrarse fenitoína o levetiracetam por 1 sem como profilaxis convulsiva en la HSD/HSA de origen traumático.

HSD crónico: traumatismo: trivial u olvidado. Días-semanas con cefalea, ΔEM, encefalopatía. TC: coágulo isodenso → hipodenso (en alrededor de 1 mes). RMN: hiperintensidad (semanas) → hipointensidad (meses) en T1. *Tx*: HSD pequeño: observación. Hematoma subdural grande (grosor, ≥ 10 mm; desplazamiento, ≥ 5 mm) o s/s: cirugía. Trepanación con inserción de catéter por varios días hasta que el coágulo drena. Craneotomía si hay resangrado tras la trepanación.

Hemorragia epidural: desgarro de arteria meníngea media por fractura de cráneo. Traumatismo que induce síncope → intervalo lúcido → coma. TC: coágulo biconvexo. *Tx*: cirugía si hay sangrado > 30 mL, coma o s/s neurológicos.

En todos los casos previos: si el pac usa warfarina, revertir la anticoag como en la HIP.

CUIDADOS NEUROCRÍTICOS

COMA Y TRASTORNOS DEL ESTADO DE CONSCIENCIA

Coma: estado en que no existe capacidad de despertar ni respuesta ante estímulos externos dolorosos, duración típica < 2-4 sem; en casos raros mayor, hasta 12 meses (*Funct Neurol* 2014;29:201).

Estado vegetativo (EVG): falta de consciencia respecto de sí o el ambiente, pero con persistencia de los ciclos sueño/vigilia y preservación completa o parcial de las funciones del hipotálamo y autonómicas del tronco del encéfalo.

Estado vegetativo persistente (EVGP): > 1 mes en EVG.

Estado vegetativo "permanente": 3 meses tras lesión encefálica no traumática, 1 año después de traumatismo craneoencefálico (TCE); las descripciones de recuperación tardía de la respuesta en pacs con TCE y lesiones encefálicas no traumáticas han minado el concepto de permanencia (*Neurology* 2010;75:239).

Estado de mínima consciencia (EMC): compromiso intenso del estado de consciencia con evidencia conductual mínima pero incuestionable de alerta.

Nota: la exploración neurológica se asocia con una tasa de diagnóstico erróneo ~ 40% para el EVG en comparación con una valoración formal con la escala de la recuperación del coma revisada (*Coma Recovery Scale-Revised*, CRS-R, más sensible para el EMC (*BMC Neurol* 2009;9:35).

Características conductuales de los trastornos del estado de consciencia (*Neurol Clin* 2011;29:773)

Conducta	Coma	Estado vegetativo	Estado de mínima consciencia
Apertura ocular	Nula	Espontánea	Espontánea
Mov espontáneo	Nulo	Reflejo/patrones	Automático/manipulación de objeto
Respuesta de dolor	Adopción de postura/nula	Adopción de postura/retiro	Localización
Respuesta visual	Nula	Nula/sobresalto	Reconocimiento/seguimiento
Respuesta a órdenes	Nula	Nula	Inconstante
Expresión verbal	Nula	Ininteligible	Palabras inteligibles
Comunicación	Nula	Nula	No funcional

Sx de enclaustramiento: estado de deseferentación con cuadriplejia y pérdida de la función de los nervios craneales inferiores, pero sensibilidad, cognición y movs oculares preservados.

Catatonia: falta de respuesta por un trastorno mental, con alteración de la conducta motora pero con estado de consciencia mantenido. Existen las variantes estuporosa e hiperexcitable; la variante estuporosa puede asemejarse al coma. Trastornos conductuales: mutismo, adopción de posturas, flexibilidad cerosa y catalepsia.

Escalas del coma: la GCS es la más utilizada.

Escala del coma de Glasgow (GCS)		
Apertura ocular	**Respuesta motora**	**Respuesta verbal**
E4: espontánea	**M6:** obedece órdenes	**V5:** orientada
E3: a la voz	**M5:** localiza el dolor	**V4:** confusa
E2: al dolor	**M4:** retira del dolor	**V3:** palabras inapropiadas
E1: nula	**M3:** flexión de descorticación	**V2:** sonidos incomprensibles
	M2: extensión de descerebración	**V1:** sin respuesta
	M1: sin respuesta	

Escala FOUR (*Ann Neurol* 2005;58:585)			
Respuesta ocular	**Respuesta motora**	**Reflejos del tronco del encéfalo**	**Respiración**
E4: apertura ocular/ seguimiento	**M4:** obedece órdenes	**B4:** pupilares y corneales conservados	**R4:** regular
E3: apertura ocular, sin seguimiento	**M3:** localiza el dolor	**B3:** dilatación/pupila arrefléctica	**R3:** Cheyne-Stokes
E2: ojos cerrados, abre al oír la voz	**M2:** flexora al dolor	**B2:** ausencia de pupilares o corneales	**R2:** respiración irregular
E1: ojos cerrados, abre al dolor	**M1:** extensora al dolor	**B1:** ausencia de pupilares y corneales	**R1:** intubación, dispara el respirador más de lo programado
E0: ojos cerrados con el dolor	**M0:** ausente; estado mioclónico	**B0:** pupilares, corneales y tusígeno ausentes	**R0:** intubación, respiración según parámetros o apnea

Fisiopatología, dxdf y manifestaciones clínicas

Localización neuroanatómica: disfunc del sistema reticular activador del tronco del encéfalo, los núcleos talámicos de relevo, y/o disfunc bilateral diseminada de los hemisferios cerebrales. En el coma de etiología desconocida, las causas detectadas de forma subsecuente incluyen: disfunc difusa, metabólica o ambas del encéfalo > lesión supratentorial > lesión infratentorial > "coma" psiquiátrico (reacción conversiva, depresión, estupor catatónico).

Etiologías del coma (*Plum & Posner's Diagnosis of Stupor & Coma* 2007)

Estructural (compresiva/destructiva): *hemisferios* (hemorragia epidural [HED], hematoma subdural [HSD], hemorragia subaracnoidea [HSA], HIP, EVC encefalopatía hipóxico-isquémica [EHI], tumor, absceso, meningitis, encefalitis, vasculitis, leucoencefalopatía, enf por priones, leucoencefalopatía multifocal progresiva), *diencéfalo* (HIP en núcleos basales, EVC, tumor, absceso, tumor hipofisario, tumor pineal, encefalitis, insomnio familiar letal, sx paraneoplásico) y *tronco del encéfalo* (EVC cerebeloso, HIP, tumor, absceso; EVC del tronco del

encéfalo, HIP, tumor o infección).

Difusa, multifocal o metab: hipoxia, isquemia, hipoglucemia y deficiencia de cofactores vitamínicos (tiamina, niacina, piridoxina, B_{12}, folato), productos metab endógenos (coma hepático, coma urémico, narcosis por CO_2, encefalopatía exocrina pancreática, mixedema-tirotoxicosis, hipoparatiroidismo o hiperparatiroidismo, enf suprarrenal), fármacos/tóxicos (sedantes, ácidos, psicotrópicos, sobredosis medicamentosa), sepsis, hiponatremia o hipernatremia, acidosis/alcalosis, hipomagnesemia/hipermagnesemia, hipocalcemia/hipercalcemia, hipofosfatemia, pérdida de regulación de la temperatura (hipotermia o golpe de calor), CC o estado posictal y lesión axonal difusa (LAD).

Manejo inicial/evaluación del coma y alteración del estado de consciencia

ABC (circulación, vía aérea, respiración); dextrosa, 1 g/kg IV; tiamina, 1 mg/kg IV, y naloxona, 0.01 mg/kg IV; química sanguínea (QS), BHC, PCoag, gasometría arterial (GA)/gasometría venosa, PTox en suero y orina, osm sérica, electrocardiograma, pruebas de función tiroidea, pruebas de función suprarrenal, examen general de orina/urocx, hemocx, TC de cabeza y/o RMN cerebral; evaluar punción lumbar y EEG. Otros estudios con base en sospecha clínica.

Historia natural y px del coma, el EVG y el EMC: el px varía según la etiología. Mejor evolución en TCE que tras anoxia. El coma prolongado es raro; la mayoría evoluciona a EVG en el transcurso de 1 mes. EVG y EMC pueden ser estados permanentes o de transición. La probabilidad de mejoría ↓ en ambos casos al transcurrir el tiempo. La esperanza de vida en EVG suele ser de 2-5 años; rara vez > 10 años. Es más probable que los pacs con EMC recuperen la función que aquéllos con EVG; el EMC por TCE tiene más probabilidad de mejorar que el de otra etiología (*J Head Trauma Rehabil* 1997;12:36).

Neuroimagen en trastornos del estado de consciencia: la RMN puede ayudar a predecir la recuperación temprana en pacs con EVG por TCE (6-8 sem): predice imposibilidad para la recuperación si hay lesiones en cuerpo calloso y región dorsolateral del tronco del encéfalo (*Lancet* 1998;351:1763). La tomografía por emisión de positrones con fluorodesoxiglucosa (PET-FDG) en el EVG muestra ↓ global del metab cerebral hasta 30-50% de lo normal (*J Neurosurg Anesthesiol* 1999;11:17); PET-FDG en EMC tiene sens diagnóstica alta (93%; *Lancet* 2014;384:514). El ritmo de base y la presencia de arquitectura del sueño en el EEG podrían tener utilidad diagnóstica en EVG y EMC (*Ann Neurol* 2014;76:869), pero aún no se validan como herramienta de px. La RMN funcional confirma modulación voluntaria de la actividad cerebral en algunos pacs con EVG y EMC (*NEJM* 2010;362:579).

Tx de los trastornos del estado de consciencia: la amantadina mejora la tasa de recuperación funcional en un periodo de 4 sem en pacs con EVG y EMC por TCE (*NEJM* 2012;366:819). Cerca de 5% de pacs con EVG y EMC responde a zolpidem (*Am J Phys Med Rehabil* 2014;93:101). Estrategias experimentales: la estimulación cerebral profunda talámica mejoró la capacidad de respuesta en un pac con EMC (*Nature* 2007;448:522) y la estimulación con corriente directa transcraneal de la corteza dorsolateral prefrontal izquierda generó mejoría en las calificaciones CRS-R

en pacs con EMC (*Neurology* 2014;82:1112).

ENCEFALOPATÍA HEPÓXICA ISQUÉMICA DESPUÉS DE PARO CARDIACO

Sobrevivencia < 10% con paro cardiaco extrahospitalario después de la reanimación cardiopulmonar (RCP) (*NEJM* 2004;351:632).

Sobrevivencia < 20% dentro del hospital con paro cardiaco intrahospitalario tras RCP (*Resuscitation* 2003;58:297).

↑ duración de anoxia y RCP → ↓ evolución (*Crit Care Med* 1995;23:18).

Px neurológico para el coma después de paro cardiaco

Objetivo de la exploración clínica y las pruebas diagnósticas: predecir buena o mala evolución neurológica. Se reconocen factores de predicción sólidos para el mal pronóstico. Sin embargo, la prevención de la fiebre (hipotermia terapéutica o control térmico dirigido) modifica la especificidad de la mayor parte de los indicadores pronósticos; así, resulta más difícil definir el px en pacs tratados con hipotermia terapéutica. Al final, la evidencia que surja podría permitir la predicción del buen px neurológico. Ningún dato aislado es del todo confiable. Los hallazgos concordantes en modalidades múltiples (p. ej., exploración física, EEG, potenciales evocados somatosensitivos [PESS], etc.) permiten predicciones más confiables y la toma de decisiones médicas con una base más sólida.

***Vdx sugerida* (*la temporalidad es relevante*):** la tabla del final de la página muestra el valor estadístico de las pruebas.

Exploración neurológica: factores que predicen mal px neuro: ausencia de reflejos pupilares, corneales y oculocefálicos 1-3 días tras paro cardiaco/recalentamiento; mioclonías generalizadas. Apertura ocular temprana y movs oculares espontáneos no predicen buena evolución; mayor capacidad predictiva luego de 3 días. CC aisladas y mioclonías focales intermitentes **no** predicen mala evolución (*Neurology* 2006;66:62).

EEG: iniciar durante la hipotermia. Propósito: **(1)** vigilar en busca de CC; **(2)** px. Duración: continuar ≥ 24 h una vez concluido el recalentamiento (los hallazgos pueden modificarse). La persistencia de la supresión del voltaje, la supresión de los brotes y la actividad epileptiforme predicen un mal px (*Resuscitation* 2014;85:1580). El coma alfa **no** siempre se asocia con mal px neurológico (*Neurology* 1988;38:773). El estado epiléptico después de la anoxia **no** siempre se asocia con mal px neurológico (*Neurology* 2009;72:744).

PESS: esperar ≥ 48 h luego de completar el recalentamiento para este tipo de potenciales evocados. Es menos confiable si se realiza muy pronto. La ausencia bilateral de N20 con la estimulación del nervio mediano predice mala evolución. Datos insuficientes en cuanto al valor px de los potenciales evocados auditivos y los potenciales evocados visuales de forma aislada.

Marcadores séricos: considerar 48-72 h tras el recalentamiento. Enolasa neuronal específica (ENS) > 33 μg/L los días 1-3 se asocia con mala evolución. El S-100B de astroglía en suero tiene mayor valor predictivo que la ENS 24 h después de la recuperación de la circulación espontánea (*Resuscitation* 2011;82:26).

TC: evaluar 48 h después del recalentamiento si el coma persiste y el px aún es

indefinido.

RMN: evaluar a 72 h después del recalentamiento si el coma persiste y el px aún es indefinido. La ausencia de lesiones en imagenología ponderada por difusión/coeficiente de difusión aparente (DWI/ADC) se asocia con mejor evolución (*Mayo Clin Proc* 2007;82:828). La mediana de ADC ↓ del encéfalo puede predecir mala evolución (*Radiology* 2009;252:173). Anomalías típicas en DWI/ADC: necrosis laminar cortical, infartos en zonas limítrofes, tálamo, núcleos basales. Los hallazgos siguen patrones temporales y espaciales característicos que afectan núcleos basales. y cerebelo, seguidos por cambios corticales y en sustancia blanca en los periodos temprano/tardío/subagudo (*Neurocrit Care* 2011;14:61-67).

PIC y monitoreo del oxígeno cerebral: evidencia insuficiente para tener valor pronóstico.

TPF de factores predictivos univariados de mal pronóstico neurológico[a] después de paro cardiaco, con y sin hipotermia terapéutica (HT)

Factor de predicción	Día	TPF: sin HT	TPF: HT
Paro cardiaco sin FV			15 (6-30)%[2]
RCE > 25 min			24 (13-40)%[2]
Voltaje bajo en EEG[c]: temprano	1		47 (35-60)%[3]
Voltaje bajo[c] en EEG: al recalentamiento	1[b]		5 (2-14)%[3]
Discontinuidad en EEG (supresión de brotes)	1[b]		7 (2-23)%[3]
Actividad epileptiforme en primer EEG[c]	1-3		9 (2-21)%[2]
Actividad de base no reactiva en EEG	1-3[b]		7 (1-18)%[2]
Mioclonías tempranas	1[b]	0 (0–8.8)%[1]	3 (0-11)%[2]
Ausencia bilateral de N20 en PESS	1-3[b]	0.7 (0–3.7)%[1]	0 (0-8)%[2]
ENS sérica > 33 µg/L	1-3[b]	0 (0–3)%[1]	11 (4-27)%
Respuesta motora al dolor ausente o sólo extensora	3[b]	0 (0–3)%[1]	24 (14-39)%[2]
Ausencia de ≥ 1 reflejos del tronco del encéfalo (pupilar, oculocefálico, corneal)	3[b]	0 (0-3)%[1]	4 (1-15)%[2]
Hipodensidad diseminada en TC + GCS ≤ 8	1–3[b]	0 (0-48)%[4]	0 (0-27)%[4]
RMN: cualquier restricción de la difusión	1–3[b]	54 (26-80)%[d5]	54 (26-80)%[d, 5]

[a]Evolución neurológica deficiente = muerte, inconsciencia o discapacidad intensa luego de > 1 mes.
[b]Determinado después del recalentamiento y al suspender la sedación.
[c]Actividad epileptiforme = descargas epileptiformes de cualquier tipo (p. ej., espigas, descargas periódicas lateralizadas, descargas epileptiformes generalizadas o crisis no convulsivas; *bajo voltaje* = < 10 µv (sin cubrir los criterios de silencio eléctrico cerebral).
[d]Se analizó a los pacs en un solo grupo, ya sea que se sometieran o no a HT.
[1] *Neurology* 2006;67:203; [2] *Ann Neurol* 2010;67:301; [3] *Crit Care Med* 2010;38:1838; [4] *Stroke* 2011;42:985; [5] *Neurocrit Care* 2012;2:240.

HIPOTERMIA TERAPÉUTICA (HT) PARA EL COMA DESPUÉS DE PARO CARDIACO

Mecanismo de acción: disminuye la tasa de metab cerebral y la demanda de oxígeno. Reduce el edema cerebral y la PIC al conservar la integridad de la BHE. Disminuye la excitotoxicidad neuronal. Reduce al mínimo la liberación de radicales libres y suprime la inflamación.

Datos de respaldo: numerosos estudios clínicos aleatorizados demostraron beneficios en mortalidad y recuperación neurológica (*NEJM* 2002;346:549; *NEJM* 2002;346:557). Existen datos en particular en torno al paro cardiaco extrahospitalario por fibrilación/taquicardia ventriculares; hay datos limitados para actividad eléctrica

sin pulso, paro en asistolia, paro intrahospitalario → la HT en estos cuadros puede aplicarse a discreción del médico (*Circulation* 2003;108:118). La hipertermia es dañina: razón de momios (OR) para mala evolución neuro > 2 por c/↑ de 1 °C tras el paro (*Arch Int Med* 2001;161:2007). Publicaciones más recientes en cuanto al paro cardiaco extrahospitalario con coma: hipotermia con temperatura objetivo de 33 °C no mostró algún beneficio respecto de 36 °C (*NEJM* 2014;369:2197).

Principios básicos y estrategia para la hipotermia terapéutica: iniciar enfriamiento con rapidez. Pueden requerirse métodos de enfriamiento diversos para alcanzar el objetivo térmico de 33-36 °C. El periodo total de enfriamiento de 24 h se cuenta a partir del momento de inicio del procedimiento, **no** cuando se alcanza la temperatura objetivo. El temblor genera calor y contribuye a la lesión neuronal al incrementar el metab cerebral → puede requerirse sedación y parálisis.

Preparación para la hipotermia: valoración de lab: QS, BHC, tiempo de protrombina/tiempo parcial de tromboplastina, fibrinógeno, dímero D. Colocar catéter arterial para vigilancia de la TA. Vigilar temperatura corporal: sonda vesical para temperatura, sonda en arteria pulmonar para temperatura si hay oliguria (el funcionamiento del dispositivo vesical requiere la presencia de orina en la vejiga).

Criterios de inclusión: no obedecer las órdenes en el transcurso de 6 h del paro cardiaco.

Predicción multivariada de la evolución en el coma después de la anoxia: pacs tratados con HT (*Ann Neurol* 2010;67:301-307)

Valor pronóstico de una combinación de por lo menos dos de los hallazgos negativos siguientes (detectados luego del recalentamiento, entre 36 y 72 h después del paro cardiaco)

- Ausencia bilateral de PESS: actividad basal del EEG no reactiva
- Mioclonías tempranas: recuperación incompleta de los reflejos del tronco del encéfalo

Predicción	Mortalidad intrahospitalaria	Mala evolución a 3-6 meses
Sensibilidad (IC 95%)	79 (67-88)%	62 (51-72)%
Tasa de positivos falsos (IC 95%)	0 (0-8)%	0 (0-14)%
VPP (IC 95%)	100 (93-100)%	100 (93-100)%
VPN (IC 95%)	76 (63-86)%	44 (31-58)%

Con base en la evolución de 111 sobrevivientes comatosos de paro cardiaco tratados con HT. IC 95%, intervalo de confianza de 95%; VPP, valor predictivo positivo; VPN, valor predictivo negativo.

Criterios de exclusión relativos (la hipotermia podría conllevar riesgo ↑): inestabilidad hemodinámica que requiere presores en dosis altas. Traumatismo craneoencefálico mayor → descartar HIP mediante TC de cabeza antes de inducir HT

si se sospecha traumatismo cefálico. Cirugía mayor reciente (en el transcurso de 14 días). Infección sistémica/sepsis → la hipotermia interfiere con la función inmunitaria. Coma de otra etiología → drogas/EtOH, coma previo al paro cardiaco. Hemorragia activa → la hipotermia ↓ la actividad de los factores de coagulación. Administración de medicamentos trombolíticos, antiagregantes o anticoags para el trastorno cardiaco **no** es contraindicación para la hipotermia.

TRAUMATISMO CRANEOENCEFÁLICO (TCE)

Clasificación: *TCE leve*: GCS 13-15. *TCE moderado*: GCS 9-12. *TCE grave*: GCS 3-8 (véase definición de GCS al inicio el capítulo.)

Epid y factores de riesgo: en Estados Unidos, ~ 2.5 millones de casos por año, 280 000 ingresos hospitalarios, 50 000 muertes, > 80 000 personas con discapacidad a largo plazo. Riesgo alto: niños, hombres adolescentes/adultos jóvenes y adultos mayores. Mecanismos de lesión: accidentes automovilísticos (causa # 1 en < 65 años), caídas (causa # 1 en > 65 años), accidentes laborales, ataques violentos, práctica deportiva.

Fisiopato: la lesión primaria se debe al impacto, con lesión secundaria tras el impacto (puede ser más intensa que la primaria). *Lesión primaria*: fuerzas por golpe: lesión tisular directa → contusión por golpe, fractura craneal, HE, HSD, disección arterial. Aceleración por traslación: el encéfalo se desplaza respecto del cráneo → contusión por contragolpe, HSD. Aceleración rotacional: el encéfalo rota respecto del cráneo → contusión, LAD, HSA, hemorragia intraventricular (HIV). *Lesión secundaria*: difusa o perilesional, en el transcurso de horas o días. Expansión de contusión/hematoma, excitotoxicidad, alteración del metab mitocondrial, lesión mediada por radicales libres y calcio, disrupción de la BHE por lesión mecánica y liberación de citocinas inflamatorias, despolarizaciones corticales propagadas, alteraciones de la expresión genética con incremento de la síntesis de factores proapoptósicos.

Manejo del traumatismo craneoencefálico leve/contusión

Definición de contusión: s/s clínicos de disfunc encefálica de origen biomecánico, que por lo general afecta la memoria y la orientación; puede implicar síncope, con frecuencia sobrepuesta a "TCE leve" (*AAN Guidelines 2012*).

Mecanismo del síncope: no se comprende del todo. Puede derivar de disfunc transitoria del sistema reticular activador y del impacto de fuerzas rotacionales sobre el mesencéfalo y el diencéfalo (*NEJM* 2007;356:166). El síncope se desarrolla en < 10% de pacs con contusión.

S/s agudos: falta de atención, cefalea, mareo, confusión, amnesia (anterógrada > retrógrada), n/v, fotofobia/fonofobia y CC por contusión. *Tx*: no se requieren fármacos antiepilépticos (FAE) para el manejo de la CC por contusión en ausencia de HSA o daño estructural y no se sabe que incremente el riesgo de epilepsia. Se requiere intervención neuroquirúrgica en 0.5-1.0% (*J Neurosurg* 2004;100:25-34; *JAMA* 2005;294:1519).

S/s crónicos: cefalea recurrente, sensación de inestabilidad, atención y concentración deficientes, defectos de memoria, fatiga, depresión, labilidad emocional y trastornos del sueño → la duración de la amnesia postraumática guarda relación con la

duración del síncope y la gravedad de la lesión cefálica.

Recomendaciones para reanudar la práctica en la contusión relacionada con el deporte: proceso de ejercitación gradual para valorar la reincidencia de síntomas; se recurre al juicio clínico para determinar el momento oportuno en c/paso mencionado en la tabla siguiente (*Neurology* 2013;80:2250-2257).

Pasos de un proceso de ejercitación gradual	
Paso	**Notas**
1. Ejercicio aeróbico ligero	Bicicleta estacionaria
2. Ejercicio aeróbico específico del deporte	Agregar movimiento y equilibrio
3. Entrenamiento sin contacto	Agregar cognición y agilidad
4. Entrenamiento con contacto	Después del retiro de los medicamentos
5. Retorno al juego	Participación completa en el juego

Si se sospecha un umbral menor para lesión se recomienda con firmeza abandonar los deportes de contacto.

Lineamientos de imagenología para TCE leve/contusión

- *Regla canadiense para TC de cráneo* (*Canadian CT Head Rule, CCHR*) (GCS 13-15, edad ≥ 16) (*Lancet* 2001;357:1391): *riesgo alto*: GCS < 15 2 h después del traumatismo, sospecha de fractura de cráneo abierta o deprimida, ≥ 2 episodios de emesis, edad ≥ 65. *Riesgo intermedio*: amnesia retrógrada de eventos > 30 min antes del traumatismo, mecanismo de lesión peligroso (p. ej., accidente automovilístico, altura de caída > 5 escalones).
- *Criterios de Nueva Orleáns* (*New Orleans Criteria, NOC*) (GCS 15) (*NEJM* 2000;343:100): cefalea, emesis, edad > 60, intoxicación, amnesia anterógrada persistente, evidencia física de traumatismo por arriba de la clavícula, CC.
- Tanto NOC como CCHR tienen sens de ~ 100% en pacs que requieren intervención neuroquirúrgica. NOC son más sensibles (98%) para anomalías neurocraneales detectadas en TC que CCHR (83%). CCHR es más específica (39%) que NOC (6%) para detectar anomalías visibles en la TC (*JAMA* 2005;294:1519). Suele existir indicación para TC en el pac intoxicado o que recibe anticoag o que no puede observarse de forma confiable luego del egreso.

Hallazgos de imagen: *TC*: 10% de pacs con TCE leve tiene anomalías en la TC (HSA, lesión intraparenquimatosa, fractura de cráneo, HSD, HED); 8% con GCS de 15, 16% con GCS de 14, 25% con GCS de 13 (*JAMA* 2005;294:1519).

Los estudios actuales sugieren que la RMN es mejor que la TC para predecir la evolución a 3 meses tras la contusión (*Ann Neurol* 2013;73:224).

Sx poscontusión: es posible que la presencia de cefalea, mareo o náusea en el momento de la TCE → secuelas a largo plazo (*JNNP* 2002;73:727). La duración de

s/s es variable y puede ser hasta de 1 año. Dx: CIE-10: inicio de s/s ≤ 4 sem después de la contusión y ≥ 3 s/s de 8: **(1)** cefalea, **(2)** mareo, **(3)** fatiga, **(4)** insomnio, **(5)** irritabilidad, **(6)** dificultad para la concentración, **(7)** problemas de memoria, **(8)** baja tolerancia al estrés y al EtOH.

Manejo inicial de la TCE moderada/grave

Los tiempos menores desde el traumatismo hasta la llegada al hospital y de traslado al centro traumatológico permiten una mortalidad ↓ (*J Trauma* 1987;27:365; *Lancet* 2005;366:1538).

ABC: asegurar la vía aérea y una provisión adecuada de O_2; hipoxia (SpO_2 < 90%) al ingreso se asocia con evolución más deficiente (*J Neurotrauma* 2007;24:287). Si hay hipotensión (TAS < 90), reanimación agresiva con cristaloides; peor evolución con albúmina (*NEJM* 2007;357:874); descartar hemorragia interna y traumatismo medular. Si hay HTA no ↓ TA a menos que TAS > 180 → evitar agentes que dilaten la vasculatura cerebral (nitroprusiato, hidralazina, bloqueadores de los canales de calcio).

Estadísticas sobre traumatismos: el TCE se asocia con lesión extracraneal en 35% de los casos (*J Trauma* 1989;29:1193). Inmovilización de columna cervical: buscar fracturas, lesión visceral. *Signos de fractura de cráneo:* **(1)** *ojos de mapache*: equimosis/renitencia periorbitaria → fractura ant de cráneo o de hueso temporal. **(2)** *Signo de Battle*: formación de equimosis en región temporal/retroauricular; por lo general, requiere > 12 h para aparecer → fractura del hueso temporal. **(3)** *Rinorrea de LCR*: analizar descarga acuosa nasal para detectar glucosa (el moco carece de ella) y/o transferrina β-2 → lesión en lámina cribosa. **(4)** *Otorrea de LCR, hemotímpano* → fractura de hueso temporal. **(5)** *Parálisis de NC*: I (anosmia por lesión de la lámina cribosa), III, IV, VI (diplopía, estrabismo por fractura orbitaria, lesión del seno cavernoso o distensión/compresión del nervio contra la base del cráneo), VII, VIII (parálisis facial, pérdida auditiva por fractura de la porción petrosa del temporal). **(6)** *Fístula carotidocavernosa:* exoftalmos pulsátil, soplo retroorbitario → ocurre en 8% de casos de fractura de piso medio (*J Trauma* 2007;63:1014).

Estrategia de neuroimagen

- *TC de cráneo*: estudio de imagen inicial de elección por su velocidad; buena sens en contusiones, fracturas de cráneo y hematomas extraaxiales, pero sens baja en la LAD.
- *ATC cráneo/cuello*: considerar para descartar disección arterial traumática (asociada con ~ 17% de lesiones traumáticas en columna cervical) o seudoaneurismas (en particular en pacs con lesión cefálica penetrante).
- *VTC* de cráneo: descartar lesión al seno venoso adyacente si hay fractura con desplazamiento.
- *RMN*: más sensible que la TC en la LAD; solicitar secuencia de ecogradiente (GRE) o susceptibilidad de la imagen ponderada (SWI) para detectar microhemorragia. Las técnicas avanzadas de RMN, como el tensor de difusión (DTI) (*Anesthesiology* 2012;117:1300), la RMN funcional en estado de reposo (*J Neurosci*

2011;31:13442) y la espectroscopia por RMN (*J Neurotrauma* 2006;23:674-685) podrían incrementar la detección de LAD y destrucción de las redes neuronales con relevancia pronóstica, pero estas técnicas no se han validado para uso clínico. La RMN de perfusión con marcado arterial de *spin* (ASL) permite detectar los cambios agudos y subagudos del FSC regional (*J Neurotrauma* 2010;27:1399).

- *Tomografía computarizada por emisión de fotón único (SPECT)/PET*: considerar si los síntomas neurológicos/psiquiátricos persisten en ausencia de hallazgos en TC/RMN; tienen valor predictivo negativo excelente (*PLOS One* 2014:9:e91088).

Hallazgos radiológicos

1. *Lesión contusa por golpe/contragolpe*: incidencia: 25-35% de pacs con TCE grave, 5-10% en pacs con TCE moderada. Localización anatómica: sustancia gris superficial, en particular regiones orbitofrontal y temporal inferolateral por su proximidad con los pisos ant y medio del cráneo, respectivamente. Con frecuencia hemorrágica por la gran vascularidad de la corteza. Se identifica expansión de contusión/hematoma hasta en 50% de los casos, asociada con el tamaño inicial de la lesión, presencia de HSD o HED, edad y coagulopatía (*J Neurosurg* 2002;96:109; *Neurosurgery* 2007;61:222). La expansión suele presentarse en el transcurso de 6-9 h tras el traumatismo (*J Neurotrauma* 2008;25:629) → evaluar repetición temprana de TC en el transcurso de 6 h en caso de deterioro clínico, elevación de la PIC o ante los factores de riesgo mencionados.
2. *Lesión axonal difusa*: las tasas de incidencia informadas varían con base en la modalidad de imagen utilizada. LAD no hemorrágica → hiperintensidad en DWI o en imágenes de recuperación de inversión con atenuación de líquidos (FLAIR). LAD hemorrágica → hiperdensidad puntiforme en TC o hipointensidad en RMN en GRE/SWI. Disminución de la anisotropía fraccional en la DTI. Localización anatómica: las regiones vulnerables a LAD (en orden de gravedad creciente de la lesión) son la corona radiada (en particular, unión gris-blanca), el cuerpo calloso (en particular, el esplenio) y las regiones dorsolateral del mesencéfalo/rostral del puente. Las lesiones del cuerpo calloso pueden asociarse con HIV o disrupción del plexo venoso subependimario a lo largo de la superficie ventricular del cuerpo calloso (*AJNR* 1988;9:1129). Umbral bajo para repetición temprana de TC en pacs con evidencia de lesión difusa en el escaneo inicial → ~ 1 de 6 presentará lesión focal nueva en la TC de control (*Neurosurgery* 2000;46:70).
3. *Hemorragia epidural*: se asocia con fractura de cráneo; arterial (90%), venoso (10%).
4. *Hematoma subdural*: las venas puente de la corteza son vulnerables a la lesión por desgarro debida a fuerzas de aceleración lineales; la HSD tiene mayor incidencia en caídas que en accidentes automovilísticos, por efecto de una aceleración/desaceleración más rápida (*Radiology* 1994;191:1).
5. *Hemorragia subaracnoidea (HSA)*: por lo regular cortical superficial, con menos frecuencia en cisternas basales; a diferencia de la HSA benigna en la TCE leve, el HSA en la TCE grave se relaciona con un px malo → quizá debido a lesión mecánica concomitante grave, no al riesgo de vasoespasmo (*Neurosurgery* 2002;50:261).
6. *Hematoma intracerebral*: difiere de la contusión hemorrágica en que los

hematomas son más profundos y no siempre se asocian con edema interpuesto/circundante; puede derivar de lesión por cizallamiento de arterias/venas/capilares intraparenquimatosos (es decir, "contusión por deslizamiento") o aparecer incluso 2 semanas luego de la TCE por una coagulopatía, necrosis de la pared del vaso sanguíneo, lesión por hiperperfusión derivada del compromiso de la autorregulación cerebrovascular o liberación del efecto de taponamiento tras la evacuación de un hematoma extraaxial (*Neurological & Neurosurgical Intensive Care*. Philadelphia, PA: Lippincott; 2004).

7. *Neumoencéfalo*: asociado con fractura de cráneo.
8. *Hemorragia de Duret*: hemorragia tardía secundaria en la región ventral o paramediana del tronco del encéfalo por herniación transtentorial descendente relacionada con lesión por cizallamiento de los vasos sanguíneos perforantes.

Manejo del TCE en la unidad de cuidados intensivos (UCI)

Presión intracraneal

Indicaciones para la vigilancia de la PIC: TC anormal o TC normal con edad > 40, postura motora o hipotensión. Beneficio controversial: no pudo demostrarse que los cuidados centrados en una PIC ↑ objetivo < 20 mm Hg mediante monitor fuera superior a la atención sin éste en un estudio, a pesar de limitaciones numerosas (*NEJM* 2012;367:2471).

Impacto de la PIC sobre la evolución: el ↑ de la PIC se presenta hasta en 77% de los pacs con TCE grave; su presencia y duración se correlacionan con una evolución más deficiente (*J Neurotrauma* 2007;24:S1; *Neurocrit Care* 2013;18:26-32).

Tx de PIC ↑: véase sección Elevación de la presión intracraneal.

Coma barbitúrico: morbilidad alta al aplicarse de forma profiláctica para disminuir la PIC, pero con efectividad para el tx de la HIC refractaria; considerar prueba con un agente de acción corta (tiopental) antes de iniciar el tx con otro de acción prolongada (pentobarbital).

Hipotermia: enfriamiento hasta 33 °C durante 48 h a partir de 8 h tras la TCE no mejoró la evolución (*NEJM* 2001;344:556). No se demostró que el enfriamiento fuera benéfico en la TCE grave en comparación con el control estricto de la fiebre y el monitoreo hemodinámico (*J Neurotrauma* 2014).

Hemodinámica

Impacto de TAM/PPC sobre la evolución: la duración de la hipotensión es un factor predictivo independiente para la mortalidad (*J Neurosurg Anesthesiol* 1994;6:4). PPC > 70 disminuye el daño isquémico secundario pero no mejora la evolución neurológica e incrementa 5× el riesgo de síndrome de dificultad respiratoria aguda (*Crit Care Med* 1999;27:2086). Las alteraciones de la autorregulación vascular cerebral son frecuentes y predicen una evolución más deficiente (*J Neurosurg* 2006;104:731).

Manejo de la PPC: PPC objetivo de 60-70, a menos que exista un territorio bien definido de hipoperfusión cerebral, en cuyo caso se justificaría una PPC más alta (Brain Trauma Foundation Guidelines, *J Neurotrauma* 2007).

La elevación de la PPC con fármacos presores podría sólo mejorar el FSC en torno a la contusión en pacs con hipoperfusión basal del tejido perilesional frente a aquéllos con disminución paradójica del FSC y FSC perilesional normal (*Neurosurgery* 2007;60:115).

Dinámica pulmonar

Impacto de la ventilación/oxigenación sobre la evolución: la duración de la hipoxia es un factor predictivo independiente de la mortalidad *(J Neurosurg Anesthesiol* 1994;6:4). La hipocapnia profiláctica se asocia con evolución más deficiente (*J Neurosurg* 1991;75:731).

Ventilación: buscar la normocapnia ($PaCO_2$ 35-40 mm Hg). La hiperventilación sólo está indicada como medida temporal para elevación aguda de la PIC.

Oxigenación: $SpO_2 \geq 95\%$. Relación impredecible entre PEEP y PIC → valoración clínica específica del paciente.

Txs médicos

FAE: hasta 20% de los pacs con TCE grave desarrolla CC clínicas durante los primeros 7 días y ~ 50% de las CC ocurre en el transcurso de 24 h. Entre 15 y 18% de pacs con TCE moderada/grave cursa con CC subclínicas en la vigilancia EEG continua (*J Neurosurg* 1999;91:750). Los FAE están indicados para prevenir las CC postraumáticas tempranas (< 7 días) (*NEJM* 1990;323:497).

Entre pacs con TCE grave, 17% presenta CC en el transcurso de 2 años (*Arch Phys Med Rehabil* 2003;84:365).

Sin evidencia de que la administración profiláctica de FAE impida las CC postraumáticas tardías, pero puede tener algún papel a largo plazo en la lesión encefálica penetrante y la fractura craneal.

Control glucémico: la hiperglucemia se asocia con evolución más deficiente (*J Trauma* 2005;58:47), pero no se detectó alguna ventaja clara en la evolución con insulinoterapia intensiva (*Neurocritical Care* 2008;9:159).

Los pacs con TCE podrían ser en particular intolerantes a la hipoglucemia por efecto de las alteraciones del metab neuronal (*Crit Care Med* 2006;34:850).

Esteroides: **no** son efectivos (estudio clínico "CRASH", *Lancet* 2004;364:1321).

Estrategia de hemotransfusión: no hay diferencia en mortalidad entre las estrategias transfusionales liberales y las conservadoras (*Neurocrit Care* 2006;5:4).

Manejo del sodio: evitar hiponatremia; la hipernatremia terapéutica podría indicarse en caso de edema localizado/difuso con efecto de masa.

Nutrición: el gasto metabólico en reposo puede ser de 1.5-2× el normal en pacs con TCE grave con GCS de 4-5 (*Neurosurgery* 1984;15:307) → la alimentación debe aportar requerimientos calóricos elevados e incluir 2 g/kg/día de proteínas. La alimentación temprana por sonda promueve la inmunocompetencia y quizá facilite la recuperación neurológica (*Neurotrauma*. New York, NY: Thieme; 2005).

Se prefiere la nutrición enteral sobre la periférica.

Txs quirúrgicos

Se demostró que la craniectomía descompresiva bifrontotemporoparietal en la TCE grave con PIC refractaria requirió ↓ intervenciones para la PIC, ↓ la estancia intrahospitalaria en UCI, pero con una evolución más deficiente en la escala de evolución de Glasgow a 6 meses (*NEJM* 2011;365:2040).

La decisión en cuanto a la craniectomía descompresiva aún es controversial, así como el nivel umbral de PIC al que recurren los clínicos. Está en curso el estudio RESCUEicp, que es el tratamiento médico *vs*. la craniectomía descompresiva aunada a tx médico.

PEEP, presión positiva al final de la espiración; PPC, presión de perfusión cerebral.

Px: mortalidad de ~ 30% en TCE grave; defectos neurológicos graves en 16%; EVG en 3%. Edad, GCS, respuesta pupilar, hipoxia, hipotensión y hallazgos en TC se correlacionan con la evolución (*J Neurotrauma* 2007;24:329). El sistema de clasificación de Marshall para la TC de cabeza demuestra que la compresión de las cisternas mesencefálicas y la presencia de desplazamiento de la línea media > 5 mm en la TC inicial se correlacionan con una tasa de mortalidad más alta (*J Neurosurg* 1991;75:S14). La LAD es asociada con una tasa elevada de coma y mala evolución, pero los estudios con DTI indican que son posibles la reorganización microestructural y la recuperación de la integridad axonal en la fase crónica de la TCE (*Brain* 2008;131:559). La neurorrehabilitación integral mejora la evolución funcional, con recuperación de 85% en los primeros 6 meses (*Lancet Neurol* 2008;7:728).

CRANIECTOMÍA

Indicaciones: revertir el efecto de masa y el desplazamiento del tejido cerebral, ↓ la PIC y mejorar la presión de perfusión cerebral (PPC). La craniectomía ↓ 15% la PIC, en tanto que la apertura de la duramadre la disminuye 70%. Se considera en lesiones cerebrales con efecto de masa, HIP primaria, HSA aneurismática con HIP asociada,

edema cerebral maligno por EVC, encefalitis hemisférica.

Técnica: extirpación de cráneo e incisión de la duramadre que cubre el encéfalo para permitir la expansión del tejido cerebral aumentado de volumen a través de la abertura en el cráneo para impedir la herniación caudal; a menudo se recurre a la evacuación concomitante del hematoma cerebral.

Edema maligno después del infarto en el territorio de la ACM

Epid: en 10% de los EVC se desarrolla edema cerebral maligno (*Stroke* 1985;16:282).

Presentación clínica: calificación NIHSS > 15 para infartos en el hemisferio derecho y > 20 para aquéllos en el hemisferio izquierdo. Tasa de mortalidad ~ 70-80% por herniación del lóbulo temporal con compresión del tronco del encéfalo (*Arch Neurol* 1996;53:309).

Factores de predicción de imagen: TC de cabeza: una hipodensidad grande que abarca > 50% del territorio de la ACM es el factor de predicción más importante de edema maligno, herniación y muerte (*Am J Neuroradiol* 1994;15:9); desplazamiento > 5 mm del *septum pelucidum* respecto de la línea media. RMN cerebral: volumen del infarto > 80 cm^3 en DWI (*Stroke* 2003;34:1892). ATC/ARMN: oclusiones de vasos de gran calibre (ACI, segmento proximal de ACM).

Factores de predicción clínicos: edad: < 50 años. Compromiso del estado de consciencia de inicio temprano. N/v < 24 h. TAS > 180 mm Hg en menos de 12 h. Elevación del conteo leucocitario. Insuficiencia cardiaca (*Stroke* 2001;32:2117).

Evidencia: estudios clínicos controlados y aleatorizados: HAMLET, DESTINY, DECIMAL, con 93 pacs, < 55 años; tx en < 48 h de infarto grande en territorio de ACM con hemicraniectomía descompresiva. Evolución favorable a 1 año (RSm, 0-4): 75% en pacs con craniectomía, 24% en grupo control; RSm ≤ 3: 43% en pacs con craniectomía, 21% en grupo control. Sobrevivencia a 1 año: 78% con hemicraniectomía, 29% en grupo control. El beneficio se perdía si la cirugía se postergaba > 3 días.

Edema después de EVC

Urgencia neurológica: el aumento de volumen puede generar compresión del 4.º ventrículo y el tronco del encéfalo por herniación transtentorial rostral o amigdalina.

Presentación clínica: marcha atáxica, n/v, cefalea, mareo, diplopía, disartria y anisocoria. *Tx*: **(1)** farmacológico: manitol, salina hipertónica e hiperventilación (para sx de herniación aguda). **(2)** Cirugía: craniectomía suboccipital con resección potencial de tejido cerebeloso infartado y ventriculostomía. Mantener la ventriculostomía en el posoperatorio en tanto persista el efecto de masa/edema. La craniectomía suboccipital permite salvar la vida si el tx médico no detiene el aumento de volumen o el deterioro clínico. Debe realizarse antes de que exista descompensación clínica; no debe esperarse que el tx médico falle en un pac con EVC grande y evolución clara hacia la compresión del 4.º ventrículo; puede desarrollarse hidrocefalia aguda y determinar un deterioro rápido y letal.

Consideraciones: tiempo desde el inicio del cuadro, tamaño del infarto, edad del pac y potencial de recuperación neurológica. La mayor parte de pacs se recupera con

una calidad de vida más bien buena.

Hemorragia intraparenquimatosa (HIP)

Indicaciones: hemorragias cerebelosas > 3 cm con deterioro clínico, compresión del tronco del encéfalo o hidrocefalia (*Stroke* 2007;38:2001). La evacuación del hematoma cerebral es controversial: considerar si hay coágulos lobares supratentoriales a una distancia de 1 cm de la superficie cortical.

Contraindicaciones relativas: edad avanzada, comorbilidad médica grave, condición clínica estable, hemorragia de larga evolución y sangrado en el hemisferio dominante.

STICH 2: estudio clínico internacional de manejo quirúrgico en la HIP. (*Lancet* 2013;382:397) Pacs asignados de forma aleatoria para recibir tx médico *vs.* evacuación quirúrgica temprana antes de 12 h; no mostró diferencia estadística significativa en cuanto a tasa de muerte/discapacidad a 6 meses y ventaja discreta en sobrevivencia con evacuación quirúrgica en pacs con HIP superficiales sin HIV.

Hematoma subdural: sangrado entre duramadre y aracnoides.

Px: factores de predicción clínica de mala evolución: edad avanzada y GCS ↓. Factores pronósticos radiológicos: grosor del hematoma, desplazamiento de la línea media, volumen, contusiones, HSA o HIV (*Neurosurgery* 1996;39:708-713).

Cirugía: la craniectomía permite una mejor evolución que la evacuación mediante trepanación (*Neurosurgery* 2006;58:S2-S16). Tx en el transcurso de 2-4 h del deterioro neurológico se asocia con mortalidad menor: 30% en cirugía temprana *vs.* 80% en cirugía tardía. Si se recurre a la trepanación en una HSD crónica, el uso de drenajes subdurales disminuye la mortalidad a 6 meses (*Lancet* 2009;374:1067).

Indicaciones para la cirugía: HSD aguda y GCS ≤ 8 al ingreso. Grosor del coágulo > 10 mm o desplazamiento de la línea media > 5 mm, sin considerar la calificación de GCS. Disminución de dos puntos o más de la calificación de GCS desde el momento del traumatismo hasta la presentación. Anisocoria o pupilas dilatadas/arreflécticas. PIC > 20 mm Hg.

Hemorragia epidural: sangrado entre duramadre y cráneo.

Px: mortalidad a 10%. Factores pronósticos radiológicos: volumen del hematoma, desplazamiento de la línea media y aumento del volumen encefálico.

Indicaciones para cirugía: volumen del hematoma > 30 cm^3, con independencia de la calificación de GCS. Desplazamiento de la línea media > 10 mm. Hematoma agudo, GCS ≤ 8 con anomalías pupilares. Signos tempranos de herniación. ↑ de PIC.

Cuidado posquirúrgico: **(1)** precauciones durante la deglución, soluciones cristaloides. **(2)** Prevención de ↑ de PIC. **(3)** Manejo de vía aérea: riesgo de colapso por recuperación tardía del estado de consciencia, en especial en casos con retracción encefálica durante la cirugía. **(4)** N/v refractarios después de cirugía en fosa post son más comunes en mujeres: ondansetrón, 1-4 mg IV, o prometazina, 12.5-25 mg IV. **(5)** Falta de reposo, ansiedad y malestar por la sonda endotraqueal: dexmedetomidina, un agonista adrenérgico α-2, ↓ la ansiedad sin inducir depresión respiratoria; su uso sólo está autorizado durante los primeros 2 días posoperatorios.

Complicaciones: meningitis, absceso, hemorragia, EVC, edema cerebral, CC y

embolia gaseosa.

VENTILACIÓN MECÁNICA EN PACIENTES NEUROLÓGICOS

Ventilación mecánica en condiciones específicas

(Suarez J, ed. *Critical Care Neurology & Neurosurgery*. New Jersey: Humana; 2004)

Deterioro del estado de consciencia: prevención de la aspiración, promoción del intercambio gaseoso óptimo; iniciar con modalidades controladas y pasar a modalidades asistidas conforme se recupera el impulso ventilatorio.

Elevación de la PIC: duración breve (4-6 h); puede recurrirse a hiperventilación para disminuir la $PaCO_2$ hasta 30-35 mm Hg, ↓ 1-2 mL/min el FSC/↓ 1 mm Hg la $PaCO_2$; evitar intensificación de elevación de la PIC durante la intubación; evitar succinilcolina, propofol, xilocaína o tiopental; pueden reducir la PIC, pero hay riesgo de hipotensión; utilizar etomidato si la PA es baja; evitar inducir isquemia, elevación de rebote de la PIC con hiperventilación prolongada.

Lesiones del centro respiratorio: modalidades de ventilación controlada al inicio para hacer frente al impulso ↓ (p. ej., respiración de Cheyne-Stokes en lesiones bihemisféricas, encefalopatías metab o lesiones pontinas; hipoventilación, apnea o síndrome de maldición de Ondina en lesiones medulares laterales; respiración apnéusica o atáxica en lesiones pontinas; hiperventilación en lesiones pontomesencefálicas.)

Insuficiencia ventilatoria de origen neuromuscular: **(1)** *polineuropatía aguda*: inestabilidad autonómica → ↓ TA con sedación (barbitúricos, benzodiacepinas, narcóticos), ↑ K^+ con succinilcolina; recurrir a bloqueo no despolarizante, anestésicos tópicos (benzodiacepinas de acción corta, atropina), intubación endotraqueal nasal a ciegas; ventilación mandatoria intermitente sincronizada (*synchronized intermittent-mandatory ventilation*, SIMV) y soporte con presión (*pressure support*, PS); mantener los medicamentos de uso cardiaco al lado de la cama en caso de requerirse reanimación. **(2)** *Enf de la unión neuromuscular*: respuesta exagerada a agentes no despolarizantes como vecuronio; respuesta impredecible a succinilcolina. **(3)** *Miopatías*: **evitar** succinilcolina por el riesgo de hiperpotasemia intensa → paro cardiaco; riesgo de hipertermia maligna.

Recuperación en la insuficiencia respiratoria neurógena: el impulso ventilatorio y la quimiosensibilidad se recuperan en primer lugar → pasar de modalidad controlada a asistida (SIMV o PS); utilizar modalidad controlada por la noche y evitar hipercapnia nocturna en tanto exista ↓ del nivel de consciencia. La fuerza de los músculos respiratorios se recupera luego → usar modalidad PS.

INCREMENTO DE LA PRESIÓN INTRACRANEAL

Definición: PIC > 20-25 cm H_2O durante > 5 minutos.

DINÁMICA CEREBRAL

Doctrina de Monro-Kellie (simplificada): encéfalo (~ 1 300 mL), LCR (~ 65 mL) y sangre (~ 110 mL) no susceptibles de compresión contenidos en un cráneo y un conducto vertebral con inflexibilidad relativa. Por ende, ↑ vol de cualquier componente → ↓ vol de otro o ↑ la PIC.

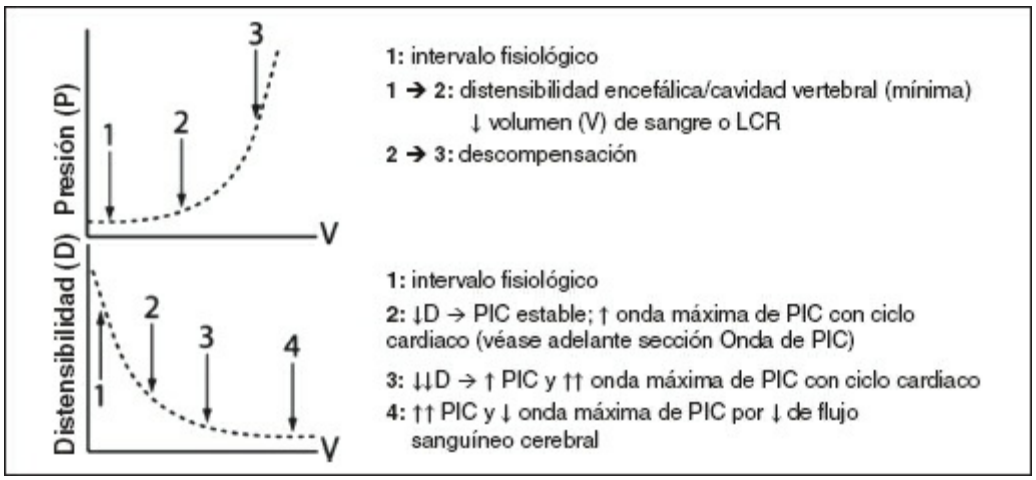

Presión de perfusión cerebral (PPC)	
PPC = TAM – PIC TAM ≈ (2 TAD + TAS)/3	**↑ PIC o ↓ TAM, o ambas → ↓ PPC** PPC objetivo de 60-70 mm Hg (objetivo ideal en debate); < 50 mm Hg → isquemia
Flujo sanguíneo cerebral (FSC)	
FSC = PPC/RVC	***Autorregulación:*** TAM 50-150 mm Hg → FSC estable por Δ de RVC FSC; ←↓RVC–; –↑RVC→; normal; autorregulación comprometida; TAM (mm Hg); 50; 100; 150
FSC ∝ PCO_2 cuando PCO_2 = 20-80 mm Hg	Hipercarbia → ↑ FSC = ↓ RVC (vasodilatación) → ↑ PIC Hipocarbia/hiperventilación → ↓ PIC (pero ↑ riesgo de isquemia)
FSC ∝ 1/PO_2 cuando PO_2 < 50 mm Hg	Sin efecto sobre el FSC dentro del intervalo fisiológico
FSC ∝ $TMCO_2$	Es decir, CC → ↑ $TMCO_2$ → ↑ FSC

RVC, resistencia vascular cerebral; $TMCO_2$, tasa metabólica cerebral de O_2.

Anomalías de la autorregulación

1. Cascada de vasodilatación.

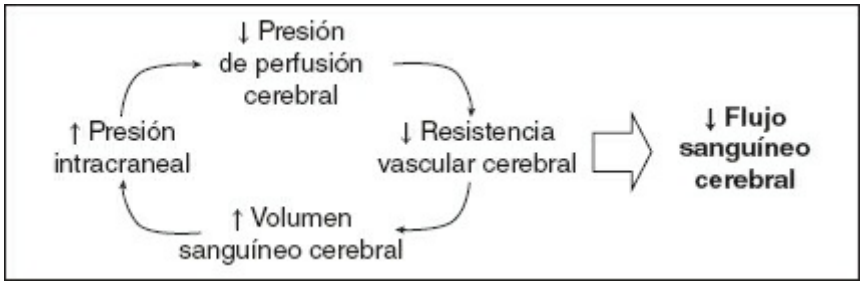

2. La lesión cerebral aguda (EVC, TCE, etc.) genera compromiso local de la autorregulación.
3. Fármacos (véase adelante la tabla Etiología de las elevaciones agudas de la PIC).
4. La curva se desplaza a la derecha en la HTAS crónica.

Onda de PIC = onda de tensión arterial modificada (sincronizada con el ciclo cardiaco)

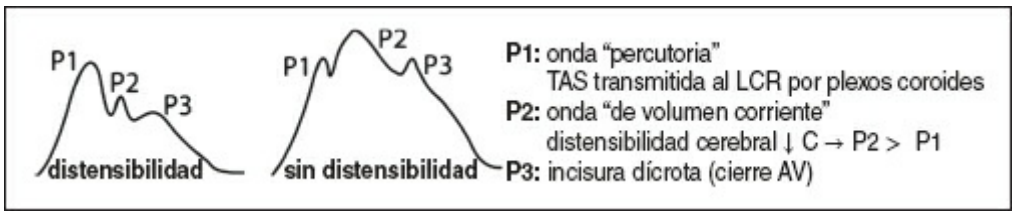

Ondas lentas de PIC (ondas de Lundberg)	
Onda A u onda de "meseta" (véase figura)	**Arrítmica; amp 50-100 mm Hg; duración 5-20 min** Reducciones "en espejo" en la PPC (véase figura abajo) Siempre se asocia con patología intracraneal, en ocasiones con signos de herniación Puede deberse a la cascada de vasodilatación
Ondas B	**Rítmicas; c/30s-2 min; amp 5-20 mm Hg; duración 1-5 min** Puede deberse a inestabilidad vasomotora en los límites de la autorregulación
Ondas C	**Rítmicas; c/4-8 min; amp < 20 mm Hg** Son un hallazgo normal (¿?) por efecto de la interacción de los ciclos cardiacos/respiratorios

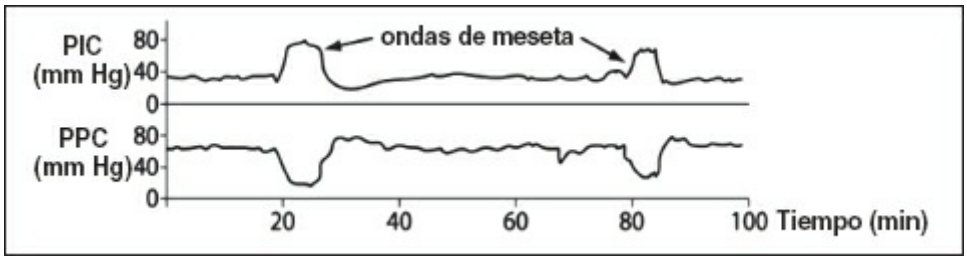

Etiología de las elevaciones agudas de la presión intracraneal	
Edema citotóxico (↑ del líquido intracelular)	ICa, lesión anóxica, contusión cerebral, insuficiencia hepática fulminante, intoxicación por plomo y síndrome de Reye
Edema vasógeno (↑ del líquido extracelular)	Encefalopatía hipertensiva, SEPR, tumor, absceso, quiste, encefalitis, enfermedad de grandes altitudes y eclampsia
Edema transependimario (hidrocefalia)	Bloqueo del flujo de salida del LCR (tumor, HIV, etc.), impedimento para la reabsorción de LCR (HSA, criptococosis, etc.) e HIC-I
Edema osmótico	Hiponatremia, corrección excesiva de la hiperglucemia y rebote luego del tx hiperosmolar
Obstrucción venosa	Trombosis del seno venoso/yugular
Masa intraaxial	Tumor, absceso e HIC
Masa extraaxial	Hematoma subdural/hemorragia epidural, fractura de cráneo deprimida y neumoencéfalo a tensión
↑ VSC por dilatación o	Hipercarbia, anoxia, hiperpirexia, CC, anemia grave, MAV/FAVD,

disminución del drenaje venoso	Trendelenburg, obstrucción de vía aérea, dolor, tos/"lucha contra el ventilador", Valsalva y PEEP alta
Fármacos	Vasodilatadores (en especial, nitroprusiato, hidralazina), toxicidad por valproato, sedantes volátiles (halotano, isoflurano, óxido nitroso) y succinilcolina

TCE por lo general se asocia con ↑ de la PIC, muchas veces por mecanismos numerosos (véase sección Traumatismo craneoencefálico).
FAVD, fístula arteriovenosa de la duramadre; HIC-I, hipertensión intracraneal idiopática; MAV, malformación arteriovenosa; SEPR, sx de encefalopatía post reversible; VSC, volumen sanguíneo cerebral.

MANIFESTACIONES CLÍNICAS DE ELEVACIÓN DE LA PIC

Manifestaciones clínicas de elevación de la PIC	
Cefalea ± n/v	En particular, en posición supina; empeoran con tos, Valsalva/espiración forzada
↓ estado mental	Se correlaciona con el grado de desplazamiento de la línea media
HTA refleja	En ocasiones es asociada con bradicardia, respiración irregular (*tríada de Cushing*), lo que revela herniación en progreso o inminente
S/s visuales	Oscurecimiento del campo visual Diplopía con parálisis del NC IV (falso localizador) Parálisis de la mirada hacia arriba con disfunción de región dorsal del mesencéfalo El desarrollo de papiledema puede tomar varios días
Sxs de herniación 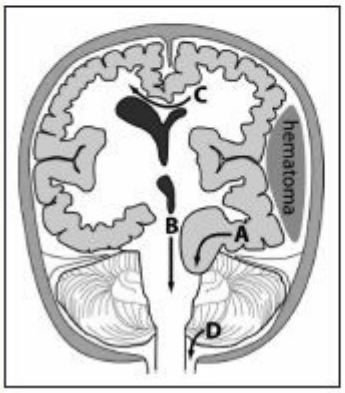	**A. Uncal** (transtentorial lat): parálisis ipsilat del NC III (pupila dilatada y arreflécticа) + hemiplejía contralat/adopción de postura (fenómeno de indentación de Kernohan) masa en lóbulo temporal → superficie medial de lóbulo temporal bajo la tienda del cerebelo **B. Transtentorial central:** coma + pupilas mióticas bilaterales → postura de descorticación → descerebración + pérdida rostral → caudal de reflejos del tronco del encéfalo edema cerebral difuso → desplazamiento ↓ del diencéfalo **C. Subfalcina:** coma + debilidad contralat → adopción de posturas, en particular de miembros inferiores ± EVC en territorio de la arteria cerebral anterior masa frontal/parietal → giro del cíngulo bajo la hoz del cerebro **D. Cerebelosa** (↑ o ↓): s/s cerebelosos + disfunc medular → coma + adopción bilateral de postura

VALORACIÓN DE LA PIC ELEVADA

TC simple urgente: edema cerebral, borramiento de las cisternas basales, hidrocefalia, efecto de masa, desplazamiento de la línea media, HSA. En 60% de pacs con TCE y TC anormal existe ↑ PIC. Una TC normal *no* excluye ↑ de la PIC: 13% de pacs con TCE + TC normal tiene ↑ de la PIC. Esto se incrementa a 60% si hay ≥ 2 factores de riesgo: edad > 40, TAS < 90, postura de descerebración/descorticación; sólo 4% con un factor de riesgo (*J Neurotrauma* 2000;17:479).
RMN: mejor resolución del edema y las lesiones subyacentes. No debe postergarse la

TC para obtener una RMN. La RMN suele ser insegura por la posición supina prolongada → ↑ PIC.

VIGILANCIA DE LA PIC

Técnica invasiva. Riesgos: infección > hemorragia/lesión neurológica. Las indicaciones para vigilancia de la PIC suelen ser los diagnósticos siguientes: HIP, HSA, hidrocefalia, ICa maligno, infecciones del sistema SNC, encefalopatía hepática, TCE con **(1)** sospecha o riesgo de ↑ de la PIC, **(2)** GCS ≤ 8 o intubación/sedación/parálisis.

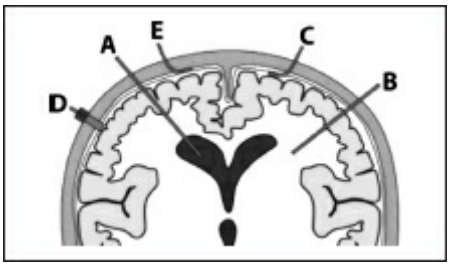

Dispositivos para monitoreo de la PIC (véase figura previa)	
Catéteres intraventriculares (A)	Dispositivo "estándar de oro". Permite el manejo de la PIC ↑ mediante la extracción de LCR. Puede recalibrarse para minimizar el efecto del desplazamiento de la línea media; económico. Riesgo elevado de infección (ventriculitis; véase más adelante); riesgo bajo de HIP (1.4%). Profilaxia abx (nafcilina/vancomicina) frecuente mientras está colocado, eficacia equivalente a la de los catéteres impregnados con abx (*JNNP* 2010;81:1064-1067). Compresión ventricular → dificultad para la colocación. Transductor de cabecera a la altura del foramen de Monro (conducto auditivo externo).
Transductores de presión intraparenquimatosos (B)	Catéter o transductor de fibra óptica que se inserta en el tejido cerebral. Tasa de infección muy baja (1%). Colocación sencilla. Puede avanzarse al ventrículo para la extracción de LCR (sólo el catéter). Permite cuantificar la temperatura cerebral y la distensibilidad. Desplazamiento respecto de posición inicial relevante después de 4-5 días; costosos.
Transductor subdural (C)	Transductor no acoplado a líquido que se inserta en el espacio subdural. Colocación simple. Desplazamiento relevante respecto de la posición inicial después de 4-5 días y menor precisión que el previo.
Tornillos subaracnoideos (D)	Tornillos huecos que se insertan a través de un orificio de trepanación y se comunican con el espacio subaracnoideo. Riesgo de infección bajo. Tendencia al error (desplazamiento, taponamiento del tornillo; subestimación de la PIC). Desplazado en gran medida por los dispositivos previos.
Monitores de oxígeno en tejido cerebral (B)	Sondas intraparenquimatosas para vigilancia del tejido cerebral que permiten cuantificar la tensión de oxígeno en tiempo real; capacidad para vigilar también la temperatura; invasivo con riesgo de infección/lesión tisular.

Catéteres para microdiálisis (A, B)	Catéteres que se colocan en el tejido o la región de interés y permiten el muestreo continuo de electrolitos, moléculas endógenas, concentración de fármacos/metabolitos. Técnica invasiva con riesgo de lesión tisular e infección. Resolución temporal/espacial baja de los datos adquiridos.

Ventriculitis relacionada con catéteres intraventriculares: incidencia de 2-27%; se eleva con rapidez tras 5 días (*Curr Oper Crit Care* 2012;16:117). Colocación en unidad de cuidados intensivos neurológicos, inserción previa, drenaje de LCR y esteroides *no* se asocian con ↑ de infección. Los catéteres con cubierta antibiótica pueden ↓ la tasa de infección. (9.4% → 1.3%. *J Neurosurg* 2003;98:725). **El acceso lumbar no se recomienda** para vigilancia/drenaje de LCR: riesgo de herniación. El monitoreo no invasivo es mucho menos confiable y cualitativo. **Doppler transcraneal:** ↓ PPC → ↑ velocidad diastólica y pulsatilidad; calcula la PIC con una diferencia de 10-15 mm Hg; podría no detectar ↑ leve o moderada de la PIC. **Desplazamiento de la membrana timpánica:** no es confiable y rara vez se utiliza. Se precisa USG del nervio óptico para medir el diámetro de la vaina de esa estructura para identificar la PIC > 20 mm Hg (*Neurocrit Care* 2011;15:506-515). **Adyuvantes invasivos** a la vigilancia de la PIC: saturación de oxígeno en sangre venosa yugular ($SjvO_2$), O_2 en tejido cerebral ($PbtO_2$), pH y temperatura cerebrales, FSC, microdiálisis cerebral (en combinación se denominan *vigilancia multimodal*).

Manejo de elevación de la PIC

Metas: mantener PIC < 20-25 mm Hg. Mantener PPC > 60-70 mm Hg (el valor ideal de PPC se debate). Evitar factores que agravan o precipitan ↑ de la PIC.

Medidas profilácticas generales	
Evitar hipercarbia y anoxia	Puede ↑ FSC y VSC. Paralizar para intubación a fin de reducir el riesgo de esfuerzo/tos
Evitar hiperventilación profiláctica	Efecto no sostenido; podría contribuir a isquemia cerebral
Evitar hiponatremia	Riesgo de edema osmolar; usar **soluciones isotónicas** (NaCl a 0.9%)
Mantener normoglucemia	La hipoglucemia se asocia con mala evolución
Mantenimiento de normotermia	↑ temperatura → ↑ $TMCO_2$, se asocian con mala evolución en pacs neurológicos. Temperatura objetivo < 38.3 °C con paracetamol. Enfriamiento activo de ser necesario
Evitar hipotensión/hipovolemia	Autorregulación intacta: vasodilatación y ↑ VSC → ↑ PIC. Compromiso de la autorregulación: ↓ TAM → ↓ PPC
Sedación/analgesia	Agitación y dolor pueden incrementar $TMCO_2$ → ↑ FSC y VSC
Cabecera de la cama a 30°	Favorece el drenaje venoso y ↓ VSC. Paradójicamente, puede ↑ la PIC por ↓ de la TAM → vasodilatación. Preferible ajustar la cabecera al monitor de PIC

Evitar girar la cabeza	La compresión de la yugular interna puede disminuir el drenaje venoso
PEEP para pacs con ventilación mecánica	La PEEP alta (> 5-10 mm Hg) puede comprometer el retorno venoso y quizá incrementar la PIC
Las indicaciones para profilaxia anticonvulsiva temprana en TCE son menos claras que en otros procesos patológicos	CC → ↑ $TMCO_2$ y PIC (incluido estado sin CC). No es benéfica por más de 1 sem en pacs que no convulsionan. Fosfenitoína IV (dosis de carga, 15-20 mg/kg; mantenimiento, 3-5 mg/kg/día, que se ajusta hasta alcanzar un nivel de 20 µg/mL). Levetiracetam, 500 mg c/12 h como alternativa

Adaptada de *Semin Neurol* 2008;28:690.
TAM, tensión arterial media; PEEP, presión positiva al final de la espiración; $TMCO_2$, tasa metabólica cerebral de oxígeno.

Intervenciones agudas		
Intervención	**Justificación**	**Efectos adversos**
Hiperventilación	↓ FSC y VSC PCO_2 objetivo 30 mm Hg Ya no se usa como rutina	Riesgo de isquemia cerebral Efectos limitados a 3-4 h Vasodilatación de rebote
Osmoterapia (véase más adelante)	Efectos osmóticos y vasoconstrictores ↓ edema y VSC	Véanse más adelante
Resección de masa/craneotomía/ craniectomía	↓ efecto de masa Véase sección Craniectomía	Morbilidad quirúrgica
Drenaje de LCR	↓ volumen de LCR	Infección, HIP
Presores	Adyuvantes para optimación de PPC (↑ TAM → ↑ PPC) Primero líquidos, luego noradrenalina → dopa/fenilefrina En PPC > 110, ↓ TAM con labetalol o nicardipina	Pueden inducir ↓ local de la FSC Sin estudios controlados Su uso no debe ser prolongado
Propofol	↓ $TMCO_2$ y FSC Vida media corta	Hipotensión, sx de infusión de propofol e hipertrigliceridemia
Barbitúricos	↓ $TMCO_2$ y FSC Fenobarbital: carga 5-20 mg/kg; mantenimiento 1-4 mg/kg/h	Hipotensión, disfunción orgánica múltiple y vida media prolongada Rara vez se usa
Hipotermia véase sección Enfriamiento	↓ $TMCO_2$ y FSC	Infección, suele requerirse sedación intensa y ventilación mecánica (VM)
Esteroides	↓ edema vasógeno asociado con tumor (única indicación)	Hiperglucemia, infección, úlceras por estrés y miopatía de la enf

	Dexametasona: carga 10 mg; mantenimiento inicial 4 mg c/6 h	crítica Sin beneficio, excepto en neoplasias
Bloqueo neuromuscular	Evita ↑ de PIC por maniobra de Valsalva	Incapacidad para la exploración neurológica, se requiere VM, y ↑ miopatía de la enf crítica

Osmoterapia: ↓ el contenido encefálico de agua mediante la generación de un gradiente osmótico a través de la BHE conservada. Riesgo de ↑ paradójico del edema si hay disrupción de la BHE (*Crit Care Med* 2006;34:3029). Insertar un catéter central para infusión y vigilancia de la presión venosa central (PVC). Meta general de ingresos/egresos neutral o positiva discreta con cristaloides isotónicos/ coloides/sangre; PVC > 4. Puede usarse solución salina hipertónica (1.5-3%) para mantenimiento (no existen estudios adecuados). Manitol y salina hipertónica se consideran agentes equivalentes; no hay datos claros en cuanto a superioridad. En Estados Unidos rara vez se utiliza glicerol/sorbitol.

Agentes hiperosmolares	
Manitol a 20% 1 100 mOsm/L	**1-5 min:** vasoconstricción refleja (↑ vol plasmático → ↑ FSC → ↑ RVC → ↓ PIC); se requiere autorregulación conservada. **15-30 min:** efectos osmóticos. **Otros:** mejora la reología de la sangre (disminuye la viscosidad), ↓ formación de LCR y captación de radicales libres. Su efecto máximo dependiente de la dosis se alcanza en 20-60 min; duración, 4-6 h. **Dosificación:** bolo de carga 1-1.5 g/kg de manitol a 20%; luego 0.25-1 g/kg c/2-6 h. Revisar brecha osmolar (BO) c/6 h y ajustar para un valor de 10; suspender si > 10. $BO = osm_S\ cuantificada - osm_S\ calculada = [manitol]$. $Osm_S\ calculada = 2Na + Glucosa/180 + BUN/2.8$. Puede administrarse por línea IV periférica. Puede ocurrir ↑ de PIC de rebote en 0.5-2 h (repetir bolo o 2.ª intervención). **Efectos adversos:** hipotensión transitoria, diuresis intensa → insuficiencia renal, ↓ Na, ↓ K, ↓ Mg, ↓ PO_4, y edema cerebral de rebote con el uso prolongado (acumulación en cerebro; disminuir progresivamente en varios días). Debe restituirse la pérdida hídrica con soluciones cristaloides. Datos mínimos en cuanto beneficio para la mortalidad (*Cochrane Rev* 2007;1:CD001049).
Sol salina hipertónica a 23.4% 8 008 mOsm/L	**1-5 min:** vasoconstricción refleja. **15-30 min:** efectos osmóticos. **Otros:** ↑ de la deformabilidad eritrocitaria, ↓ de la adherencia de polimorfonucleares → antiinflamatorio. ↓ de la permeabilidad de la BHE *vs.* manitol. Su concentración varía de un centro a otro; la más utilizada es a 23.4%. **Dosificación:** bolo 30 mL/20 min; repetir c/6 h. Ajustar con base en Na, 150-160; osm_S, 310-320 (cuantificación directa c/6 h). Administrar por catéter central. **Efectos adversos:** hipotensión transitoria, alteración electrolítica, sobrecarga de volumen, insuficiencia renal, coagulopatía dilucional, acidosis metab hiperclorémica y edema de rebote igual que con manitol (disminuir en forma progresiva en varios días). No se refiere mielinólisis central pontina con la solución salina hipertónica usada para control del ↑ de PIC. Mejor alternativa que el manitol en pacs hipovolémicos, hipotensos o con insuficiencia renal.
Sol salina hipertónica a 3% 1 026 mOsm/L	Se usa para mantenimiento de la eunatremia y corrección de la hiponatremia en vez de recurrir a la restricción hídrica (hipovolemia → ↓ PPC). Se administra como infusión continua. Puede administrarse por línea IV periférica.

Protocolo terapéutico: estrategias múltiples, algunas simultáneas o con la intención de ganar tiempo para aplicar medidas más definitivas.

Alternativas terapéuticas	
Descompresión quirúrgica	Eliminación de la lesión, craniectomía o drenaje de LCR
Sedación	Para inducir un estado silencioso sin movimiento (escala de agitación y sedación Richmond, RASS 0 o −1)
Osmoterapia	Manitol seguido por solución salina a 23.4%, de ser necesario Corregir hiponatremia con solución salina a 3% si no se usa a 23.4%
Drenaje de LCR	DVE; monitoreo simultáneo de PIC
Optimización de la PPC	Presores si PPC < 60-70; disminuir TAM si PPC > 110
Hiperventilación	pCO_2 objetivo de 30 mm Hg (25-30 en casos refractarios graves)
Barbitúricos	El objetivo es el coma con conservación de la reactividad pupilar; el registro EEG continuo es útil
Hipotermia	Temperatura central objetivo de 33-36 °C; buscar el control de la PIC, no la temperatura como meta

Adaptada de *J Intensive Care Med* 2002;17:55.
DVE, drenaje ventricular externo.

MUERTE CEREBRAL

Definición de muerte cerebral: cese irreversible de todas las funciones espontáneas y reflejas del encéfalo. La muerte cerebral se determina por medios clínicos a partir del coma, la ausencia de reflejos del tronco del encéfalo y la apnea. En adultos no se requieren pruebas auxiliares, pero pueden usarse para confirmar la muerte cerebral cuando las pruebas clínicas son limitadas o cuestionables.

Preparación para la valoración de la muerte cerebral: notificar al banco de órganos local.

1. Involucrar al personal de enfermería que atiende al pac y, si resulta apropiado, a religiosos, servicios de ética médica o ambos para discutir con la familia antes de realizar la valoración de la muerte cerebral.
2. Suspender el uso de sedantes o hipnóticos.
3. Confirmar que se cumplen los criterios clínicos siguientes:
   - Existe una causa conocida e irreversible de lesión neurológica.
   - Hay evidencia clínica o neurorradiológica de catástrofe en el SNC congruente con la muerte cerebral.

- Si el paro cardiaco es la etiología, considerar observación durante > 6 h y reexaminar.
- No existen trastornos ácido/base, electrolíticos y endocrinos o hiperamonemia.
- No hay intoxicación por drogas/EtOH (la concentración de barbitúricos debe ser < 10 µg/mL); si recién se administraron dosis importantes de depresores del SNC, recurrir a pruebas auxiliares.
- No hay bloqueo neuromuscular (si el pac recién recibió agentes bloqueadores neuromusculares, debe confirmarse su reversión con estimulación en tren de cuatro).
- Si existe traumatismo facial grave, anomalías pupilares previas, concentraciones tóxicas de fármacos sedantes o retención crónica intensa de CO_2 debe limitarse la valoración clínica de muerte cerebral y recurrirse a pruebas auxiliares.

Hallazgos clínicos congruentes con muerte cerebral: mioquimias faciales; movs espinales espontáneos de extremidades (sin postura de descerebración/descorticación) (*Neurology* 1984;34:1089); movs similares a los respiratorios: elevación/aducción del hombro, arqueo de la espalda, expansión intercostal sin volumen corriente relevante; sudoración, vasodilatación facial y taquicardia; mecanismos normales de control osmolar → ausencia de diabetes insípida; presencia de reflejos osteotendinosos, flexión triple o signo de Babinski.

Hallazgos clínicos que descartan muerte cerebral: postura de descerebración o descorticación de las extremidades; pupilas puntiformes → debe excluirse sobredosificación de narcóticos; movs respiratorios espontáneos.

Criterios clínicos de muerte cerebral (medidas/hallazgos clínicos congruentes con muerte cerebral):

***Coma*:** sin apertura ocular, respuesta verbal o mov intencional. Sin retiro intencional de los estímulos nocivos luego de la compresión supraorbitaria y del lecho ungueal en las cuatro extremidades.

***Ausencia de reflejos del tronco del encéfalo*:** pupilas: arreflécticas, incluso con luz intensa y lente de aumento. Movs oculares: sin reflejo oculocefálico → sólo probar si se confirmó la integridad de la columna cervical; sin reflejo oculovestibular (ausencia de respuesta a la estimulación calórica) → confirmar integridad de la membrana timpánica y ausencia de una cantidad relevante de sangre/cerumen en el conducto auditivo externo, elevar la cabecera de la cama a 30° e irrigar el conducto auditivo externo con 30-50 mL de agua helada; observar la respuesta ocular (1 min); repetir en el lado contrario después de > 5 min. Respuestas motoras faciales: ausencia de reflejo corneal a la estimulación con un hisopo. Ausencia de gesticulación facial después de la compresión profunda de los lechos ungueales, el borde supraorbitario o la articulación temporomandibular. Reflejos faríngeos y traqueales: ausencia de reflejo de arqueo tras la estimulación de la pared post de la faringe. Ausencia de tos con la aspiración bronquial.

***Prueba de apnea*:** requisitos y preparación: temperatura central ≥ 36.5 °C. TAS > 90 → si el pac requiere presores o experimenta arritmias, evaluar la realización de pruebas auxiliares en vez de proceder a la prueba de apnea. Euvolemia → si existe diabetes insípida se requiere equilibrio hídrico positivo durante las 6 h previas.

Ajustar los parámetros del ventilador para alcanzar pH arterial de 7.35-7.45 y PCO_2 de 35-45 mm Hg durante ≥ 20 min antes de la prueba de apnea (o el valor inicial del pac, si se reconoce la retención de CO_2). Preoxigenar con FiO_2 a 100% durante 5 min hasta alcanzar PaO_2 > 200 mm Hg. *Procedimiento*: se desconecta al pac del ventilador. Se administra O_2 a 100% a 8-10 L/min por sonda endotraqueal o traqueostomía a la altura de la carina de inmediato tras desconectar el ventilador. Observar en busca de movs respiratorios durante ~ 8 min → excursión abdominal o torácica. Al cabo del periodo de 8 min, solicitar GA para cuantificar O_2, PCO_2, y pH. Reconectar al pac al ventilador una vez que se obtiene la muestra para GA. Si durante el periodo de 8 min sin ventilador el pac desarrolla cianosis, TAS < 90 mm Hg, desaturación significativa de O_2 o arritmias → suspender la prueba, tomar DE INMEDIATO muestra para GA y reconectar el ventilador. *Prueba de apnea positiva* (congruente con muerte cerebral): sin movs respiratorios. Criterios gasométricos: PCO_2 ≥ 60 mm Hg o incremento de PCO_2 ≥ 20 mm Hg respecto del valor inicial. La prueba de apnea se considera positiva si se suspende de forma temprana en tanto no se observen movs respiratorios y se cumplan los criterios gasométricos. *Prueba de apnea negativa*: observación de movs respiratorios o incumplimiento de criterios gasométricos luego de un tiempo suficiente. *Prueba de apnea indefinida*: se realiza la prueba de apnea, no se identifican movs respiratorios pero no se cumplen los criterios gasométricos → puede repetirse la prueba durante un periodo mayor si hay estabilidad clínica o se procede a pruebas auxiliares.

Pruebas auxiliares para confirmar la muerte cerebral	
Prueba diagnóstica	**Hallazgos congruentes con muerte cerebral**
EEG	La temperatura central debe ser ≥ 36.5 °C. Sin actividad en EEG superior a 2 µV con una sensibilidad de 2 µV, parámetros de filtrado de 0.1 o 0.3 s y 70 Hz durante ≥ 30 minutos. La interpretación del EEG debe confirmarla el neurólogo a cargo.
Angiograma de 4 vasos	Sin llenado con contraste de los vasos cerebrales en la circulación ant o posterior. Puede presentarse llenado tardío del seno sagital superior por circulación en arteria carótida externa (ACE). El llenado de la arteria carótida común (ACC) debe detenerse en el segmento petroso, donde ingresan al cráneo.
SPECT con tecnesio 99	Sin captación isotópica cerebral. Puede presentarse captación en meninges y cráneo 2/2 perfusión por ACE.
Doppler transcraneal	Realizar cuantificaciones bilaterales en la vasculatura intracraneal y extracraneal (ACC, ACI, segmentos cervicales de las arterias vertebrales). Deben observarse picos discretos en la sístole temprana sin flujo diastólico o con flujo de reverberación → sugiere resistencia vascular intensa por incremento de la PIC y ausencia de flujo sanguíneo tisular. El DTC debe repetirse 2× con 30 min de diferencia.
PESS	Ausencia de respuesta N20, pero no es confiable en

	lesiones catastróficas del SNC.

Documentación de muerte cerebral en el expediente médico: fecha y hora de la muerte, etiología e irreversibilidad de la lesión neurológica, hallazgos de la exploración neurológica (incluida ausencia de todos los reflejos del tronco del encéfalo), detalles de la prueba de apnea → hora de inicio de la prueba, pH y PCO_2 antes y después de la misma, uso de pruebas auxiliares, razón para su realización, nombre del médico que interpreta y resultados de la repetición de las pruebas neurológicas, si se efectuó.

NEUROLOGÍA INTERVENCIONISTA

ANGIOGRAFÍA CEREBRAL

Indicaciones: estándar de oro para caracterizar la anatomía y la patología neurovascular, p. ej., aneurismas, malformaciones arteriovenosas (MAV), estenosis extracraneal e intracraneal, otras enfs de la vasculatura cerebral de la médula espinal.

Dispositivos endovasculares: usos extracraneales e intracraneales, p. ej., catéteres, microcatéteres, microrresortes (*coils*), microalambres, agentes embólicos líquidos, extractores de coágulos, *stent*, balones para angioplastia.

Cuidados previos al procedimiento

- **Valoración del pac:** indicaciones del procedimiento: diagnóstico o terapéutico. Estudios vasculares no invasivos: angiotomografía (ATC), angiorresonancia (ARMN), Doppler transcraneal. Estado clínico: nivel de alerta, cognición, defectos neurológicos. Signos vitales: temperatura, TA, PIC, parámetros/gasto del drenaje ventricular externo. Antecedentes personales patológicos, fármacos (ácido acetilsalicílico, heparina, warfarina, abx), alergias (en particular tras la exposición a medio de contraste), nefropatía y DM (riesgo de nefrotoxicidad).
- **Instrucción al pac:** explicar el procedimiento. Instruir para que permanezca quieto (para evitar artefactos por movimiento).
- **Consentimiento informado:** riesgo ~ 2% de hematoma en región inguinal, hemorragia retroperitoneal, infec, rotura vascular, disección, vasoespasmo, EVC, parálisis, amaurosis, alergia al contraste, daño renal, complicaciones por radiación, muerte.
- **Preparación:** ayuno 8 h antes del procedimiento. Suspender metformina 24 h antes del procedimiento. Reiniciar sólo 2 días después. En pacs con anomalías de la función renal, evaluar bicarbonato IV 1 h antes del procedimiento; acetilcisteína, 600 mg, dos dosis c/4 h antes y después del procedimiento. Iniciar infusión de heparina (tiempo de coagulación activado objetivo 200-250) tras la inserción del introductor para colocación de *stent*/*coils*.

Técnicas procedimentales: sedación consciente y anestesia local antes de insertar el catéter. Para la mayoría de las angiografías, es posible el acceso seguro arterial o venoso por los vasos femorales distales al ligamento inguinal. El catéter se avanza por la aorta y hasta los vasos sanguíneos cervicales bajo fluoroscopia. Se administra el contraste y se toman placas radiológicas para examinar los vasos sanguíneos en la cabeza o la médula espinal. Por lo general se estudian ambas arterias carótidas y ambas vertebrales.

Cuidados tras el procedimiento: **(1)** recurrir a un dispositivo para cierre (Perclose o MynxGrip) o a la compresión inguinal manual (si se trata de pac pediátrico o hay enf ateroesclerótica relevante en arteria femoral). **(2)** Exploración neurológica seriada. **(3)** TC de cráneo INMEDIATA ante cualquier cambio en la exploración. **(4)** Vigilancia de la TA; objetivo con base en el procedimiento realizado. **(5)** Mantener extendidas

las piernas del pac durante 6 h si se recurre a la compresión inguinal manual y 2 h si se usa un dispositivo de cierre. **(6)** Continuar la anticoagulación (infusión de heparina) durante 12-24 h tras la colocación del *stent* o los *coils* en un aneurisma. **(7)** Reiniciar los antiagregantes (AAS, 81 mg, y clopidogrel, 75 mg) después de colocar el *stent* o los *coils* en el aneurisma; continuar AAS de por vida; clopidogrel por 1.5-12 meses. **(8)** Al egreso, el pac debe evitar levantar peso o ejercitar se durante 10 días y no debe nadar en 5 días.

Angiografía de seguimiento	
Colocación de *stent*	6 meses, 12 meses, 5 años después del procedimiento
Embolización del aneurisma	3 meses, 12 meses, 3 años después del procedimiento
Embolización de la malformación arteriovenosa	3 meses, 6 meses, anual después del procedimiento

ENFERMEDAD VASCULAR CEREBRAL

INFARTO CEREBRAL AGUDO

Signos angiográficos: **(1)** trombo intraluminal: defecto de llenado luminal de un vaso opacificado; sitios más frecuentes: segmento extracraneal de ACI y ACM. **(2)** Oclusión vascular: estrechamiento progresivo o interrupción súbita de la columna de medio de contraste. **(3)** Flujo anterógrado lento con vaciamiento arterial tardío. **(4)** Llenado retrógrado lento por los vasos sanguíneos colaterales de la piamadre. **(5)** Áreas sin perfusión.

TICI (escala de trombólisis en la isquemia cerebral); *Stroke* 2003;34:e109-e137). TICI 0: oclusión total. TICI 1: perfusión mínima distal a la oclusión. TICI 2a: recanalización parcial con perfusión < 66% del territorio vascular. TICI 2b: recanalización completa, pero con perfusión lenta. TICI 3: recanalización completa con perfusión normal.

Tratamientos endovasculares

Trombólisis intraarterial (IA): asociada con tasas ↑ de recanalización en oclusiones de ACI, ACM, M1/M2, basilar. Dosis IA total = ~ 1/3 dosis IV (por efecto de la administración local). Ventajas: puede utilizarse en pacs posoperados y con inicio de s/s ≤ 6-12 h (PROACTII, MRCLEAN, ESCAPE).

Trombólisis IV + IA: se demostró que el tratamiento multimodal permite una recanalización más adecuada.

Trombectomía IA o tromboaspiración: la mayoría de las veces se logra con extractores de *stent* (Solitaire FR, Trevo XP) o el catéter de aspiración Penumbra 5Max ACE. Ofrece la posibilidad de una recanalización más rápida, tasas ↑ de recanalización, ↓ dosis total de trombolítico (SWIFT, TREVO-2, ADAPT FAST).

Contraindicaciones: **(1)** embarazo, **(2)** glucemia < 50 mg/dL, **(3)** tortuosidad

excesiva de vasos sanguíneos que impide inserción/colocación del dispositivo, **(4)** diátesis hemorrágica conocida, **(5)** anticoag oral con INR > 3.0, **(6)** heparina en el transcurso de 48 h y tiempo parcial de tromboplastina (PTT) > 2× el normal, **(7)** conteo plaquetario < 30 000/µL, **(8)** antec de alergia intensa al contraste, **(9)** TAS sostenida > 185 mm Hg o TAD > 110 mm Hg si el pac recibió activador tisular del plasminógeno recombinante (rtPA) IV, **(10)** TC con efecto de masa relevante y desplazamiento de la línea media, **(11)** estenosis > 50% de la arteria proximal al vaso blanco, **(12)** esperanza de vida < 3 meses.

PRINCIPALES ESTUDIOS CLÍNICOS PARA EL TX ENDOVASCULAR DE ICA

PROACTII: trombólisis IA (*JAMA* 1999;282:2003): criterios de inclusión: *duración de s/s* < 6 h *con oclusión angiográfica* (*TICI* 0 *o* 1) de M1 o M2 de ACM. *Grupos terapéuticos*: prourocinasa recombinante (r-proUK) IA (9 mg en 2 h) + heparina IV en dosis baja *vs.* sólo heparina IV en dosis baja. *Mediana de tiempo para el tx:* 5.3 h. Mediana de NIHSS: 17. ***Resultados*:** *recanalización* (*TIMI* 2-3): 66% con tx IA *vs.* 18% en controles, p ≤ 0.001. *Escala de Rankin modificada* (*RSm*) < 2 *a* 90 días: 40% con tx IA, 25% en controles, razón de momios (OR) 2. *Mortalidad*: r-proUK, 25%; controles, 27%. *Complicaciones*: 9%, neurológicas, anafilaxia, hemorragia. *Hemorragia intraparenquimatosa sintomática* (*HIPS*): IA 10.9%; controles 3.1%, p = 0.06. ***Desventajas*:** ↑ de tasa de HIPS en estudios clínicos de trombólisis IV (por ↑ gravedad inicial del EVC).

IMSIII: (*NEJM* 2013;368:893-903): tx IA (trombólisis ± trombectomía) + trombólisis IV *vs.* sólo trombólisis IV: criterios de inclusión: NIHSS > 10 y/u oclusión vascular radiológica, duración de s/s < 3 h, administración de rtPA IV. Tx IA en el transcurso de 5-7 h. Mediana de NIHSS: 17. Grupos terapéuticos: rtPA IV + tx IA (rtPA IA ± trombectomía) *vs.* rtPA IV (control). ***Resultados*:** recanalización (TICI 2 + 3): tx IA, 86%, *vs*. controles, 61%. RSm ≤ 2 a 90 días: tx IA 40.8% *vs.* controles 38.7, sin significancia estadística. HIPS: 6.9% con tx IA *vs.* 5.9% en controles, p = 0.8. Complicaciones procedimentales: 16.1%. ***Desventajas*:** uso mínimo de extractores de coágulos más recientes y mejorados; un criterio fue la ausencia de oclusión de vasos de gran calibre, de modo que 25% de pacs en el brazo con tratamiento no recibió tx IA; tendencia a una calificación RSm mejor con ↑ recanalización.

SYNTHESIS: (*NEJM* 2013;368:904–913) tx IA (trombólisis ± trombectomía) *vs.* sólo trombólisis IV. Criterios de inclusión: NIHSS > 6 y duración de s/s ≤ 4.5 h, tx IA en el transcurso de 6 h. Mediana de NIHSS: 13. Brazos terapéuticos: tx IA (rtPA IA ± trombectomía) *vs.* rtPA IV (control). ***Resultados*:** sin datos de recanalización. RSm ≤ 1 a 90 días: tx IA 30.4% *vs*. controles 34.8%, sin significancia estadística. HIPS: 6% en ambos grupos. ***Desventajas*:** sin datos de recanalización, NIHSS liberal, criterio de ausencia de oclusión de vaso de gran calibre, sin rtPA IV en el grupo con tx.

MRRESCUE: (*NEJM* 2013;368:914-923) trombectomía IA *vs.* atención estándar. Criterios de inclusión: duración de s/s ≤ 8 h, ± rtPA IV, oclusión vascular, TC/RMN estratificadas con base en patrón positivo o negativo de penumbra. Mediana de NIHSS 17. Brazos terapéuticos: trombectomía IA *vs*. atención estándar. ***Resultados*:** recanalización: 67% con tx IA. RSm a 90 días: 3.9 en ambos grupos. HIPS: 9% con tx IA *vs.* 6% en controles, p = 0.24. ***Desventajas*:** hasta 8 h tras inicio del cuadro, sólo

se usaron dos dispositivos, tendencia a RSm mejor con ↑ reperfusión/recanalización.

MRCLEAN: (*NEJM* 2015;372:11-20) tx IA (trombólisis ± trombectomía) + trombólisis IV *vs.* sólo trombólisis IV. Criterios de inclusión: duración de s/s ≤ 6 h, oclusión de vaso de gran calibre en circulación ant, NIHSS > 2. Grupos terapéuticos: rtPA IV + tx IA (rtPA IA ± trombectomía) *vs.* rtPA IV (control). ***Resultados*:** RSm a 90 días en favor del tx IA; OR 1.67. TICI 2b/3 58.7% en tx IA. En 13% de pacs con tx IA se requirió *stent* cervical y 9% desarrolló EVC en una nueva distribución vascular. ***Desventajas*:** 16% en el brazo de tx IA no recibió tx; porcentaje de recanalización bajo.

ESCAPE: tx IA (trombólisis ± trombectomía) + trombólisis IV *vs*. trombólisis IV. Criterios de inclusión: duración de s/s ≤ 12 h, oclusión de vaso de gran calibre en circulación ant, NIHSS > 5. Exclusión: infarto con núcleo amplio y circulación colateral escasa en > 50% de la distribución de la ACM. ***Resultados*:** los datos preliminares a la publicación son positivos.

Lineamientos: **(1)** administración de tx IA en el transcurso de 6 h (MRCLEAN) a 12 h (ESCAPE) del inicio de los s/s para la EVC de la circulación ant y hasta 48 h para la circulación post. **(2)** Sin evidencia de HIP. **(3)** Oclusión de vaso de gran calibre (ACI, arteria cerebral anterior, ACM, arteria cerebral posterior, arteria vertebral, arteria basilar). **(4)** NIHSS > 5. **(5)** Tamaño del infarto < 33% del territorio de la ACM en la TC de cráneo (*Stroke* 2005;36:66). **(6)** Volumen < 70 mL en imagenología ponderada por difusión (*diffusion-weighted imaging*, DWI) (*Stroke* 2009;40:2046). **(7)** Coagulopatía (INR > 1.7, PTT > 45 s, plaqs < 100 000) no fue contraindicación para la trombectomía mecánica (*Stroke* 2009;40:516).

Futuro: estudios clínicos aleatorizados y controlados (ECCA) que hagan énfasis en la reperfusión rápida con el uso de extractores de *stent* más recientes, disminución del tiempo hasta el tx IA y mejoramiento del proceso prehospitalario e intrahospitalario (*JAHA* 2014;3:e000963). Dos ECCA (SWIFT PRIME y THERAPY) detenidos dado el beneficio mostrado por MRCLEAN.

ESTENOSIS ARTERIAL INTRACRANEAL: TXS ENDOVASCULARES

Angioplastia: no existen ECCA. Riesgos: EVC 8%; muerte 3% (*Cochrane Database* 2006;3:CD004133). Complicaciones: retracción elástica de la arteria, disección, colapso vascular, tasas elevadas de reestenosis.

Colocación de *stent* intracraneales

SAMMPRIS: (*NEJM* 2011;365:993-1003) colocación de *stent* intracraneales + tx médico agresivo *vs*. tx médico agresivo. Criterios de inclusión: ataque isquémico transitorio (AIT) o EVC menor en el transcurso de 30 días por estenosis intracraneal > 70%. Resultados: punto final compuesto de EVC y muerte; se detuvo de forma temprana por efecto del ↑ del riesgo de EVC en el grupo con colocación de *stent* (14.7 *vs*. 5.8%, p = 0.002), en que 30% de EVC fueron HIPS. Desventajas: grupo con tx requirió colocación de *stent*, lo que quizá incrementó la tasa de complicaciones.

Lineamientos: de acuerdo con la Food and Drug Administration (FDA), el procedimiento de inserción del *stent* Wingspan para la ateroesclerosis intracraneal está autorizado para **(1)** pacs de 22-80 años de edad, **(2)** ≥ 2 EVC por estenosis de 70 a 99% no obstante el manejo médico máximo, **(3)** EVC > 7 días de evolución y **(4)**

RSm ≤ 3. No está autorizado para el manejo de AIT o EVC reciente con evolución < 7 días.

ESTENOSIS CAROTÍDEA

Véanse las alternativas terapéuticas médicas en el capítulo *Neurología vascular*.

Consideraciones clínicas para la neurointervención: lesiones carotídeas distales e intracraneales accesibles a la angioplastia ± colocación de *stent;* endarterectomía carotídea (EC) limitada a la ACI cervical. Morbilidad ↓ por enf arterial coronaria coexistente en comparación con EC. Entre los pacs con riesgo elevado para EC también se encuentran los que se sometieron a radioterapia, exploración de cuello o traqueostomía. Si existe EVC reciente, el procedimiento puede realizarse varias semanas después para ↓ el riesgo de hemorragia por el régimen de anticoag usado para la colocación del *stent*.

Tx: **(1)** suspender el tratamiento con AAS, 325 mg, y clopidogrel, 75 mg, por lo menos 1 sem antes de la colocación de *stent* carotídeo (CSC). **(2)** Heparina durante el procedimiento para prevenir el desarrollo de coágulos en los catéteres o el *stent*. **(3)** Se realiza bajo anestesia local y con sedación consciente. **(4)** Bajo visualización fluoroscópica directa, se guía el catéter colocado en la carótida afectada y se introduce un alambre guía delgado hasta un punto distal a la estenosis. **(5)** Dispositivo de protección integrado para retener cualquier detrito liberado durante la angioplastia. **(6)** El *stent* se inserta por encima del alambre guía, tras lo cual es posible una angioplastia que permite fijarlo en su sitio. **(7)** La heparina se suspende 24 h tras el procedimiento y luego se retira el introductor inguinal. **(8)** La administración de antiagregantes se mantiene tras el procedimiento.

Complicaciones: **(1)** ↓ frecuencia cardiaca, ↓ TA: ~ 65% pacs; por compresión del cuerpo carotídeo. **(2)** Sx de hiperperfusión: pérdida de la autorregulación normal de la vasculatura cerebral → edema cerebral; la TA debe regularse de forma estricta. **(3)** Disección de ACI: ~ 15% con angioplastia. **(4)** EVC embólica: ~ 10% con angioplastia. **(5)** Reestenosis o trombosis dentro del *stent*: hasta 6% en metaanálisis, a menudo por displasia fibromuscular; pudiera no ser sensible a la corrección quirúrgica de urgencia.

Estudios clínicos

SPACE (*Neurology* 2008;7:893-902): se asignó de forma aleatoria a 1 183 pacs para CSC o EC, con exclusión de aquéllos de alto riesgo (HTA refractaria, mal px). Estenosis > 70%. Riesgo de EVC/muerte a 30 días y 2 años similar en ambos grupos; alrededor de 7 y 9%, respectivamente. No se demostró la no inferioridad estadística de la CSC respecto de la EC.

EVA-3S (*NEJM* 2006;355:1660): asignación aleatoria de 527 pacs para someterse a CSC o EC, con exclusión de pacs de alto riesgo (angina estable, DM o HTA no controladas, estenosis carotídea recurrente). Estenosis > 70%. Tasa de EVC/muerte a 30 días: CSC 9.6%; EC 3.9%. Se criticó por la falta de experiencia de los operadores para la CSC, uso opcional de dispositivos distales para protección.

SAPPHIRE (*NEJM* 2008;358:1572): asignación aleatoria de 334 pacs ya fuera con estenosis carotídea sintomática (> 50%) O asintomática (> 80%) considerados con riesgo **alto** para EC. Pacs de alto riesgo: enf cardiaca o pulmonar graves, oclusión

carotídea contralat, cirugía o radiación previa en cuello, estenosis recurrentes tras EC, edad > 80. Tasa de EVC/IM)/muerte a 1 año: CSC 12.2%; EC 20.1%; seguimiento a tres años: sin diferencia significativa en cuanto a puntos finales principales. Un gran número de pacs con estenosis carotídea recurrente: sesgo en favor de la CSC por efecto de las tasas más altas de complicación por repetición de EC y mejores resultados con la CSC en cuanto a reestenosis por hiperplasia de la íntima (menor riesgo de embolización que con ateroesclerosis).

CREST (*Stroke* 2010;41:31): asignación aleatoria de 2 502 pacs con estenosis carotídea sintomática (> 50%) o asintomática (> 70%). El punto final compuesto de EVC periprocedimental, IM, muerte, o EVC ipsilat antes de 4 años fue de 7.2% con CSC *vs.* 6.8% con EC, p = 0.5. El EVC periprocedimental fue más frecuente tras la CSC (4.1 *vs*. 2.3%, p < 0.01) y el IM periprocedimental más alto con EC (2.3 *vs*. 1.1%, p < 0.03). Mejores resultados con EC si pac > 70 años *vs*. < 70 años con CSC.

Lineamientos: debe valorarse la CSC en caso de estenosis sintomática intensa (> 70%) en pacs que se consideran con riesgo cardiovascular alto para EC o tienen un acceso quirúrgico complejo, estenosis inducida por radiación o reestenosis tras la EC. Los médicos intervencionistas también deben obtener tasas de morbilidad/mortalidad periprocedimental con CSC < 4-6% (*Stroke* 2006;37:577); los seguros no permiten el reembolso en pacs sometidos a CSC si se consideran con riesgo quirúrgico alto.

ANEURISMAS CEREBRALES

Epid: ~ 3% de los adultos (incidencia ↑ en estudios de imagen de mayor resolución), de los que 25% tiene aneurismas múltiples. Hemorragia subaracnoidea (HSA) aneurismática: ~ 16/100 000; representa < 1% de todas las muertes; 10% muere antes de llegar al hospital; 85% en circulación ant, en su mayoría en el polígono de Willis, en los puntos de unión arterial.

Fisiopato: aneurismas saculares (en cereza): protrusión arterial adquirida, no congénita, de pared delgada, por efecto de una capa media muy delgada en la pared vascular. Aneurismas fusiformes: dilatación de todo el perímetro vascular, a menudo por ateroesclerosis. Aneurismas micóticos: se desarrollan a partir de émbolos sépticos por endocarditis infecciosa.

Factores de riesgo: **(1)** HTA, tabaquismo, consumo de alcohol, deficiencia de estrógenos (menopausia), enf poliquística renal. **(2)** Morfológicos: flujo sanguíneo turbulento, estrés hemodinámico, estado de flujo elevado; producción de daño estructural a la lámina elástica interna. **(3)** Enfs del tejido conectivo: sx de Ehlers-Danlos; sx de Marfan menos probable. **(4)** Familiares: incidencia mayor en parientes de 1.er grado que en la población general; tienden a romperse con un tamaño menor y a menor edad que los aneurismas esporádicos.

Presentación: cefalea, Δs visuales, parálisis de nervios craneales (NC), EVC por émbolos formados dentro del aneurisma.

Escalas de calificación

- *Sistema de calificación de Hunt y Hess (HH) para HSA* (*J Neurosurg* 1968;28:14): 5 *grados*. **(1)** Sin s/s o cefalea leve + rigidez de nuca discreta. **(2)** Cefalea intensa, rigidez de nuca, sin defectos neurológicos excepto por parálisis de NC. **(3)** Somnolencia o confusión, defecto neurológico focal leve. **(4)** Estupor, hemiparesia

moderada o intensa. **(5)** Coma, postura de descerebración.

- *Sistema de calificación con TC de Fisher para HSA* (*Neurosurgery* 1980;6:1): *4 grupos, con base en el aspecto de la sangre en la TC.* **(1)** Sin detección de sangre. **(2)** Depósito difuso o capa delgada, con todas las capas verticales (en fisura interhemisférica, cisterna de la ínsula, cisterna ambiens) < 1 mm de grosor. **(3)** Coágulo localizado con o sin capas verticales de 1 mm o más de grosor. **(4)** Coágulo intracerebral o intraventricular con sangre subaracnoidea diseminada o ausente.

Estudios de imagen: **(1)** ATC: sens de 92% para aneurismas < 3 mm, sens > 99% con 4-10 mm (*AJNR* 2008;29:594). **(2)** Angiograma convencional: si hay sospecha clínica intensa de aneurisma y no se identifica en los estudios de imagenología vascular no invasivos.

Txs: **(1)** *Clipaje neuroquirúrgico*: recurrir a técnicas microquirúrgicas para la colocación de un clip sobre el cuello del aneurisma. La retracción encefálica podría agravar los defectos neurológicos, generar oclusión arterial transitoria o hemorragia transoperatoria (*J Neurosurg* 2002;96:515). **(2)** *Microrresortes endovasculares*: resortes desprendibles de platino (Guglielmi) que se introducen en el lumen aneurismático. Dificultad técnica en aneurismas con cuello amplio, índice cuello-domo bajo, tamaño > 20 mm (gigantes). Tasa de obliteración > 80%, aunque puede recurrirse después al clipaje si el aneurisma no se oblitera del todo.

Aneurismas no rotos: riesgo de rotura anual 0.05-0.5% (*NEJM* 1998;339:1725).

Factores de riesgo de evolución adversa (*Lancet* 2003;362:103): **(1)** ubicación: la tasa de rotura alcanza el máximo en la circulación post, es intermedia para la circulación ant y tiene el valor más bajo para los aneurismas del segmento cavernoso de la carótida. **(2)** Tamaño: tasa baja de rotura si < 10 mm, sin antecedente de rotura aneurismática. **(3)** Crecimiento: los aneurismas pueden crecer en un periodo corto y luego romperse o estabilizarse e indurarse; mayor riesgo de crecimiento adicional/rotura si miden > 10 mm. **(4)** Los aneurismas cercanos a una MAV tienen ↑ probabilidad de crecer/romperse, y deben repararse antes del manejo de la MAV. **(5)** Los aneurismas distales a una estenosis sintomática de la ACI tienen riesgo de rotura tras la EC debido a los cambios hemodinámicos si miden > 7 mm o si hay antecedentes de otra rotura aneurismática. **(6)** Tx antitrombótico: puede incrementar el riesgo de rotura.

ISUIA (*NEJM* 1998;339:1725): estudio internacional de aneurismas intracraneales no rotos:

- *Clipaje:* muerte/evolución neurológica deficiente a 30 días, 13.7%; 12.6% a 1 año (sin antecedente de rotura aneurismática).
- *Coils:* tasa de muerte/evolución neurológica deficiente a 30 días, 9.3%; 9.8% a 1 año.

Lineamientos terapéuticos: con base en datos de muerte/evolución deficiente obtenidos en ECCA, se prefieren los *coils* respecto del clipaje en aneurismas asintomáticos > 10 mm, aneurismas sintomáticos de cualquier tamaño y aneurismas de cualquier tamaño en pacs con antecedente de rotura aneurismática.

Lineamientos para dispositivos nuevos: el *Pipeline Embolization Device* desvía el

flujo del aneurisma, lo que genera estancamiento y disminución del volumen. Está autorizado por la FDA para pacs > 22 años con aneurismas grandes o gigantes de cuello amplio en los segmentos petroso o hipofisario superior de la ACI (PUFS, COCOA).

Seguimiento: (1) repetir imágenes tras 6 meses de los aneurismas de dx reciente. **(2)** Aneurismas conocidos: ATC o ARMN c/año durante 2 años, luego c/2-5 años si se mantienen estables. Véase más adelante especificaciones de imagen después del clipaje/aplicación de *coils*.

Aneurismas rotos

Factores de riesgo para evolución adversa: *clipaje:* tabaquismo, HTA, aneurismas múltiples con HSA inicial. *Coils*: jóvenes, lumen amplio, aneurisma > 10 mm, oclusión inicial incompleta.

Tx temprano: 24-72 h, HH grado < 3: la meta es evitar la repetición de la hemorragia mediante el control del vasoespasmo con la *triple H* (HTA, hipervolemia, hemodilución) (*Neurology* 2000;55:1656). Tasa de mortalidad hasta de 8%.

Reparación del aneurisma: en el transcurso de 24-72 h de la rotura. El clipaje resulta más complejo debido al edema cerebral, el coágulo en torno al aneurisma y el riesgo de isquemia (*J Neurosurg* 1995;83:394).

ISAT: estudio internacional de tx de aneurismas subaracnoideos: (*Lancet* 2002;360:1267) se asignó de manera aleatoria a 2 143 pacs para clipaje quirúrgico o aplicación endovascular de *coils* (88% con HH grado < 3; 90% de los aneurismas con < 10 mm; 95% en circulación ant). *Tasa de dependencia/mortalidad a 1 año*: 23.5% con *coils*, 30.9% con clipaje. *Riesgo de CC significativamente menor con coils*: riesgo relativo 0.52. Tasa de reincidencia del sangrado a 1 año: 2.5% con *coils*, 1% con clipaje.

Lineamientos terapéuticos: los *coils* son superiores al clipaje quirúrgico si el aneurisma es susceptible al procedimiento.

Seguimiento: *clipaje*: ATC (↓ artefactos producidos por el clip *vs.* ARMN) a los 3 y 6 meses (*Stroke* 2005;36:2394). *Coils*: visualizar la masa de *coils* tras la embolización. Angiografía de sustracción digital a los 3 meses. ARMN (↓ artefactos por *coils vs.* ATC) a los 6 y 12 meses (*AJNR* 2000;21:1523).

Malformaciones arteriovenosas

Epid: incidencia: 0.1%; origina entre 1-2% de EVC, 9% de HSA. 90% supratentorial.

Fisiopato: conexiones arteriales y venosas directas, sin una red capilar interpuesta; de origen congénito. Puede asociarse con telangiectasia hemorrágica hereditaria o sx de Osler-Weber-Rendu. Formación de tejido cerebral gliótico en la MAV. El flujo elevado podría originar aneurismas pediculados aferentes/eferentes. Es posible la ↓ regional de la perfusión cerebral por secuestro del flujo del parénquima circundante.

Presentación: suelen manifestarse entre los 10-40 años de edad. **(1)** *Hemorragia intraparenquimatosa*: 40-80%. Tasa anual promedio con MAV no tratadas 2.8-4.6%. La hemorragia como manifestación clínica inicial es el factor predictivo más sólido de hemorragia recurrente: 7% anual (*Neurology* 2006;66:1350). Factores de riesgo:

edad avanzada, drenaje venoso profundo exclusivo, ubicación profunda; los tres factores de riesgo juntos incrementan la tasa de hemorragia anual hasta 34% (*Stroke* 2004;35(3):660-663; *Stroke* 2006;37:1243). En niños no existe más riesgo de hemorragia recurrente que en adultos. Mortalidad anual, < 1%. **(2)** *Convulsiones*: 10-30%. **(3)** *Cefalea*.

Imagen: *TC/ATC*: permiten identificar la hemorragia, pero tienen sens baja para detectar MAV si el nido está comprimido por el hematoma. *RMN/ARMN*: sens muy alta para localización del nido de la MAV y las venas de drenaje asociadas. Útiles en particular tras el tx para valorar la ↓ del volumen nidal. *Angiografía*: estándar de oro para el dx, la planeación del tx y el seguimiento: permite valorar de forma precisa la configuración del nido, la localización de las arterias nutricias y las venas de drenaje; analiza el estado de flujo con base en el tiempo de tránsito del medio de contraste.

Consideraciones: **(1)** *edad*: tratar a niños y adultos jóvenes. **(2)** *Riesgo quirúrgico*: *escala de calificación de Spetzler-Martin* (permite una predicción precisa constante de la evolución) (*J Neurosurg* 1986;65:476): asignación de puntaje por *tamaño*: (0-3, 3-6, > 6) cm → (1, 2, 3) puntos; *ubicación*: (no elocuente, elocuente [regiones de función cortical crucial, núcleos profundos, tronco del encéfalo]) → [0, 1] puntos; *drenaje venoso profundo*: [ausente, presente] → [0, 1] puntos). *Las lesiones de alto grado* (*calificación* > 3) *son difíciles de resecar con seguridad*. **(3)** *Sexo*: las mujeres pueden tener un riesgo quirúrgico mayor. **(4)** *Cálculo del riesgo de hemorragia a lo largo de la vida* (%) = 105 − edad del pac en años (*Neurosurgery* 2000;46:1024).

MAV sin rotura

ARUBA: (*Lancet* 2014;383:614-621) tx intervencionista de MAV sin rotura *vs.* tx médico. Criterios de inclusión: MAV sin rotura susceptible de intervención (neurocirugía, embolización, rxtx o combinación). Resultados: punto final compuesto de EVC o muerte. El estudio se detuvo después de 33 meses porque un análisis preliminar demostró ↑ del riesgo de EVC en el grupo con intervención (30.7 *vs.* 10.1%, OR = 0.33).

Aneurismas asociados con MAV: *aneurismas de arterias nutricias*: si son < 7 mm, evaluar clipaje o *coils*. *Intranidales* (en el nido de la MAV): obliteración durante el tx. Manejar los que no irrigan la MAV con base en los lineamientos para aneurismas en pacs sin MAV (*NEJM* 2007;356:2704).

Lineamientos terapéuticos: tx de todas las MAV con rotura. **(1)** *Cirugía*: base del tx, 5% de riesgo de morbilidad/mortalidad. **(2)** *Radiocirugía*: si el riesgo quirúrgico es alto. **(3)** *Embolización endovascular*: suele utilizarse como adyuvante a la cirugía o radiocirugía; usa micropartículas y cianoacrilatos. Sólo se embolizan los pedículos aferentes (arteriales) del nido; evitar el drenaje venoso. Tasa de curación < 5%. Embolización parcial → ↑ presión en el pedículo → ↑ riesgo de hemorragia (*J Neurosurg* 1987;67(1):17). Adyuvante a la cirugía (lesiones grado 3): limitar la pérdida hemática. Antes de una radiocirugía: reducir el tamaño del nido. Riesgo bajo de complicaciones incapacitantes (*Stroke* 2002;33:1816).

ENFERMEDADES DE LA COLUMNA VERTEBRAL

FRACTURAS VERTEBRALES

Etiología: **(1)** *traumatismo*: fractura por flexión-compresión, fractura por compresión axial, fractura rotacional. **(2)** *Fractura por osteoporosis*: se presenta en 20% las personas > 70 años. Es posible que se subestime su incidencia real: muchas no causan dolor y se descubren de manera incidental. El riesgo de fractura adicional en las vértebras adyacentes es ↑ 5-25× el basal. *Factores de riesgo*: ♀ > ♂, climaterio, raza caucásica, densidad ósea baja. **(3)** *Uso diario de esteroides*. **(4)** *Fractura en terreno patológico*: por enf metastásica o neoplasia vertebral. **(5)** *Infec*: osteomielitis, enf de Pott (espondilitis tuberculosa). **(6)** *Osteomalacia*.

Presentación: dolor, debilidad, hipoestesia, parestesias.

Imagen: radiografía simple: es difícil detectar las fisuras o fracturas sin desplazamiento. TC: detecta las fracturas óseas y su extensión. RMN: extensión del daño medular. Gammagrama óseo: detecta más lesiones (en el cáncer).

Vertebroplastia: evaluar tras 6 sem con manejo conservador. *Técnica*: inyectar una mezcla de cemento óseo (polimetilmetacrilato) en el hueso fracturado. *Indicaciones*: estabilización de fracturas vertebrales dolorosas. *Contraindicaciones*: características del pac: evidencia de infec sistémica o espinal localizada persistente, trastornos hemorrágicos. Características de la fractura: componente de estallamiento relevante, compromiso neurológico, fractura de la pared post del cuerpo vertebral, dificultad para visualización/acceso a la fractura. *Beneficios*: disminución del dolor (suele ocurrir el transcurso de 3 días). *Complicaciones*: fuga del cemento → compresión de médula espinal/raíces nerviosas o embolia pulmonar. La extravasación es más factible si hay metástasis o hemangiomas.

VERTOS: vertebroplastia percutánea *vs.* tx médico óptimo del dolor (*Am J Neuroradiol* 2007;28:555): Primer estudio clínico aleatorizado prospectivo a largo plazo que comparó la vertebroplastia con el tx médico óptimo. Día 1: vertebroplastia → ↓ dolor. Sem 2: vertebroplastia → ↓ uso de analgésicos (dolor comparable en ambos grupos). Estudios clínicos aleatorizados controlados con placebo y con cegado compararon la vertebroplastia con procedimientos simulados y demostraron que los dos grupos tienen una mejoría equivalente del dolor a 1 mes (*NEJM* 2009;361:569) y 6 meses (*NEJM* 2009;361:557). Estudios adicionales investigan las ventajas de la vertebroplastia tras periodos mayores (> 2 años) y los subgrupos de pacs que pueden beneficiarse con el procedimiento respecto del placebo.

Cifoplastia: evaluar tras 6 sems de manejo conservador. *Técnica*: colocación percutánea de expansor óseo insuflable en un cuerpo vertebral fracturado → el expansor óseo se insufla → eleva la placa terminal deprimida del cuerpo vertebral y crea una cavidad dentro del cuerpo vertebral, que se rellena con cemento óseo. *Indicaciones*: fracturas osteoporóticas u osteolíticas dolorosas; no se usa en lesiones metastásicas. *Contraindicaciones*: similares a las de la vertebroplastia. *Beneficios*: ↓ dolor (suele ocurrir en el transcurso de 2 semanas); restablece la altura del cuerpo vertebral; mejora el equilibrio espinal. *Complicaciones*: fuga de cemento que induce compresión medular/radicular.

FREE: evaluación de reducción de fracturas (*Lancet* 2009;373:1016): Primer estudio clínico aleatorizado grande a largo plazo que compara la cifoplastia y el manejo conservador. La cifoplastia produjo mejoramiento de la calidad de vida y ↓ de la

discapacidad y el dolor de espalda a 1 mes, pero sin diferencias a 1 año. ECCA en proceso comparan directamente la vertebroplastia y la cifoplastia.

HERNIACIÓN DISCAL LUMBAR

Definición: desplazamiento localizado del material discal (núcleo, cartílago, hueso fragmentado, anillo) más allá del espacio discal intervertebral.

Fases: degeneración discal. Prolapso: abombamiento del anillo. Extrusión: rotura del anillo, con núcleo expulsado fijo al resto del disco. Secuestro: expulsión y desprendimiento del tejido discal.

Presentación: *cervical*: dolor en cuello, hombros y extremidades superiores; debilidad en extremidades superiores. *Torácica*: dolor irradiado al pecho. *Lumbar*: dolor en espalda, glúteos, extremidades inferiores o todos ellos; intensificación del dolor al sentarse, con mejoría al caminar; elevación de extremidad inferior en extensión positiva, dolor ciático y debilidad en extremidad inferior. *Síntomas inquietantes*: fiebre, antecedente de uso de drogas intravenosas, traumatismo, síntomas intestinales/ vesicales.

Imagen: mielografía por RMN, TC.

Discectomía percutánea (nucleoplastia): *técnica*: inserción percutánea de aguja dentro del disco sintomático → aplicación de energía mediante radiofrecuencia → destrucción del tejido → extracción del tejido → descompresión del contenido discal → retracción del abombamiento discal → alivio de la presión sobre la raíz nerviosa. *Indicaciones*: dolor de espalda discógeno crónico; los estudios clínicos prospectivos muestran ↓ del dolor y la discapacidad en poblaciones con discopatía lumbar (*Acta Neurochir (wien)* 2008;150:1257; *Spine J* 2007;7:88) y cervical (*Eur Spine J* 2008;17:1664) selec cionadas de forma cuidadosa. Evaluar en herniaciones discales contenidas pequeñas (< 6 mm) con altura de disco ≥ 50% e integridad del anillo. *Contraindicaciones*: signos mielopáticos; el dolor de espalda de otra etiología (p. ej., artritis, fractura vertebral, tumor); extrusión discal. *Beneficios*: alivio del dolor; ↓ necesidad de analgésicos; no impide una cirugía adicional. *Complicaciones*: infec; hemorragia; daño nervioso; intensificación del dolor; recurrencia de herniación.

CRISIS CONVULSIVAS, EPILEPSIA Y ELECTROENCEFALOGRAFÍA

DEFINICIONES

Crisis convulsivas epilépticas (CCE): s/s transitorios súbitos por actividad neuronal anormal, excesiva o sincrónica.

Crisis no convulsivas (CNC): patrón en el electroencefalograma (EEG) similar al que se observa durante una crisis convulsiva (CC) (± s/s).

CC inducidas: causa identificable (p. ej., enf sistémica, daño neuro directo).

CC espontáneas: ocurren sin enf aguda, por anomalía/enf cerebral persistente.

CC sintomáticas agudas: sinónimo de CC inducidas.

Aura: primera parte de la CC, a menudo la única que recuerda el pac; crisis focal que en ocasiones se transforma en una crisis discognitiva focal o convulsiva con generalización secundaria.

Estado posictal: el que transcurre desde el final de la CC hasta la recuperación del estado inicial.

Crisis no epilépticas psicógenas (CNEP): s/s que se asemejan a las CC, pero sin correlación en el EEG.

Crísis no epilépticas (CNE): sinónimo de CNEP.

Epilepsia: ≥ 2 CC espontáneas con ≥ 24 h de diferencia o una tendencia al desarrollo de CC espontáneas recurrentes.

Sx epiléptico: variedad específica de epilepsia; implica una causa, s/s y px específicos.

Estado epiléptico (EE): CC continuas durante > 5 min o > 1 CC sin recuperación completa del estado inicial.

Epid de la epilepsia (*NEJM* 2008;359(2):166): 45 millones de casos en el mundo; en Estados Unidos ~ 7/1 000; 70% focal, 30% generalizada. Causas (adultos): 60% desconocida, 40% causa conocida: 9% EVC, 9% TCE, 6% consumo de EtOH, 4% enfs neurodegenerativas, 3.5% encefalopatía persistente, 3% tumor cerebral y 2% infección.

DXDF DE LAS CRISIS CONVULSIVAS

(Adaptado de https://www.epilepsydiagnosis.org/epilepsy-imitators.html)

Síncope (incluido "síncope convulsivo", véase más adelante): vasovagal, ortostático, con QT largo/cardiógeno, espasmo del sollozo.

Ataque isquémico transitorio (AIT): suele presentarse con s/s negativos, pero puede tener s/s positivos (p. ej., sacudidas, rigidez, alucinaciones, ilusiones visuales). Los AIT con sacudida de extremidades se asocian con enf carotídea preoclusiva. La parálisis de Todd (debilidad transitoria tras las CC) puede imitar el AIT o la EVC.

Amnesia global transitoria: *dx*: amnesia anterógrada de inicio agudo; sin Δ del

estado de alerta/síncope; disfunción cognitiva derivada de la amnesia; sin TCE o CC recientes; duración de s/s < 24 h; sin otros s/s neuros, excepto vértigo, cefalea. *Vdx*: la RMN puede revelar una lesión puntiforme brillante en hipocampo mediante imagenología ponderada por difusión (DWI), por lo general 24-48 h tras el inicio de los s/s. Si la presentación es atípica o hay factores de riesgo vasculares relevantes, considerar vdx para EVC. *Etiología*: se desconoce (teorías: congestión venosa, AIT hipocámpico). *Px*: suele ser benigno, no recurrente.

Relacionadas con la migraña: migraña con aura visual, ΔEM con migraña basilar, migraña hemipléjica familiar, tortícolis paroxística benigna, vértigo paroxístico benigno y emesis cíclica.

Relacionadas con el sueño: trastornos del sueño con movimientos oculares rápidos (MOR), parasomnias, sacudidas hipnagógicas, trastornos del mov relacionados con el sueño, movs periódicos de extremidades infs, narcolepsia-cataplejía.

Trastornos paroxísticos del mov: discinesia paroxística cinesógena o no cinesógena, discinesia paroxística inducida por el ejercicio, ataxia episódica, tics, hiperplexia.

Psiquiátricas: CNEP, crisis de pánico, estado disociativo, alucinaciones (trastornos psiquiátricos), trastorno facticio.

Diversas: mioclonía espinal, ↑ presión intracraneal (PIC), mioclonía benigna de la infancia, sx de Sandifer (enf por reflujo gastroesofágico + tortícolis espasmódica y distonía en la infancia), *spasmus nutans*.

VALORACIÓN DEL PACIENTE CON SÍNCOPE TRANSITORIO

HC/PA: los antecs son clave para el dx (*J Neurol* 2009;256:155-167). Estas características sugieren, mas no definen, el diagnóstico.

Antes de la CC: *postura*: Δ postural → *síncope* (*ortostático* [*ort*]); bipedestación prolongada → *síncope* (*vasovagal* [*V V*]). *Actividad*: micción, defecación, tos → *síncope* (*V V*), ejercicio → *síncope* (*cualquier tipo*). *Desencadenante*: ingesta, temor, dolor, calor, afeitado del cuello → *síncope* (*V V*); deshidratación (consumo deficiente, vómito/diarrea), hemorragia → *síncope* (*hipovolémico* [*HV*]); ejercicio de brazos → *secuestro subclavio*; privación de sueño, sin desencadenante → *CC*; estrés → *CNEP*. *Otros*: palidez con sudoración, sensación de inestabilidad, visión borrosa → *síncope* (*cualquier tipo*); temblor antes de síncope, aura (epigástrica, olfativa, gustativa, *déjà vu*) → *CC*.

Durante la CC: *caída*: flacidez → *síncope* (*cualquier tipo*), rigidez → *CC*. *Movs*: simétricos, sincrónicos, focales, previos o al inicio de síncope → *CC*; arrítmicos, multifocales, de baja amplitud, < 15 s, siempre tras síncope → *síncope* (*cualquier tipo*). *Ojos*: desviación de la mirada → *CC*; abiertos → *CC y síncope (cualquier tipo)*; cerrados → *CNEP*. *Mordedura de la lengua*: lat → *CC* (40% en crisis tónico-clónicas generalizadas [CTCG]); punta de la lengua → *síncope* (*cualquier tipo,* en 2-6%). *Piel*: cianosis → *CC*; palidez → *síncope* (*cualquier tipo*). *Otros*: *versión cefálica* hacia un lado → *CC*; saliva espumosa → *CC*; incontinencia → *CC o síncope* (*cualquier tipo*); conservación del estado de alerta → *CNEP*.

Después de la CC: *estado de alerta*: recuperación rápida (= 1 min) → *síncope*, psicógena; estado posictal (minutos a horas) → *CC*. *Otras*: cefalea, mialgias → *CC*;

parálisis de Todd → *CC*; labilidad emocional → *psicógena*.

APP: anemia, cardiopatía, Parkinson, atrofia de múltiples sistemas, sx de taquicardia postural, neuropatía → *síncope* (*cualquier tipo*); lesión en SNC, consumo excesivo de EtOH, epilepsia → *CC*; antecs psiquiátricos floridos, interrogatorios por aparatos y sistemas (IPAyS) todo (+) → *CNEP*.

Exploración física (EF): (1) signos vitales ✓, ortostatismo: de posición supina a bipedestación → ↓ tensión arterial sistólica (TAS) > 20 mm Hg, ↓ tensión arterial diastólica (TAD) > 10 mm Hg o ↑ frec cardiaca (FC) > 10-20 lpm. **(2) Cabeza y cuello:** descartar TCE, laceración lingual. **(3) Cardiovascular:** soplos, ritmo, insuficiencia cardiaca (↑ presión venosa yugular [PVY], S3, desplazamiento del punto máximo de impulso [PMI]), soplos carotídeos. **(4) Neuro:** estado mental, déficit focal.

Vdx inicial: ECG, BHC, QS 7, PTox en suero y orina; en mujeres jóvenes, ✓ embarazo.

Si HC/PA sugieren síncope (y la vdx inicial es negativa), considerar: (1) ecocardiografía: descartar cardiopatía estructural; **(2)** prueba de esfuerzo con ejercicio: en particular, en síncope por ejercicio; **(3)** mesa inclinada (induce síncope VV): (+) en 50% con síncope recurrente inexplicable; sens 26-80%, esp > 90%; **(4)** Holter o pulsómetro; **(5)** interconsulta a cardiología.

Si HC/PA sugieren CC: imagen (TC/RMN cerebrales), EEG, vdx de CC (véase más adelante).

Si HC/PA sugieren crisis no epilépticas psicógenas, véase más adelante.

Tx del síncope: (1) HV: rehidratación aguda, impulsar el consumo de líquidos con regularidad. **(2) ort (disautonomía):** recomendar levantarse con lentitud, utilizar medias de compresión graduada, incrementar el consumo de líquidos y ↑ el Na en la dieta. Si las medidas conservadoras fallan, evaluar midodrina, fludrocortisona, anticolinesterásicos. **(3) VV:** identificar y evitar desencadenantes. No se ha comprobado que los betabloqueadores sean benéficos (*Circulation* 2006;113;1164). **(4) Cardiógeno:** depende de la etiología; evaluar interconsulta a cardiología y ajustar fárms vasoactivos.

SEUDOCRISIS (CRISIS NO EPILÉPTICAS PSICÓGENAS, CNEP)

Definición: convulsiones que se asemejan a las CC, pero sin correlación en el EEG. De origen psiquiátrico; por lo general trastorno somatomorfo (conversión > somatización > > facticio, simulación). Cerca de *30% de pacs con CNEP también tiene CC*.

HC/PA sugestivos de CNEP: numerosos EEG normales, sin respuesta a fárms antiepilépticos (FAE), desencadenantes extraños (estrés, dolor, movs específicos, sonidos, luces), sólo ocurren en presencia de otros (p. ej., en el consultorio médico), IPAyS florido, s/s somáticos vagos, ausencia inapropiada de inquietud (*la belle indifference*), inducibles por sugestión, antec de trauma sexual, fibromialgia, dolor crónico, fatiga, depresión, ansiedad.

Semiología que sugiere CNEP *vs.* CC: véase la tabla siguiente.

Dx: difícil de establecer mediante interrogatorio/EF aislados. La inducción es útil

(sugestión, hiperventilación, estímulos luminosos, inyección de solución salina) pero se cuestiona si es ética. **Estándar de oro: videoelectroencefalograma (VEEG) que revele EEG normal durante un evento estereotipado** (aunque el EEG puede tener resultados normales falsos en los grafoelementos epileptiformes de origen profundo o en la línea media). El EEG ayuda a diferenciar las CC epilépticas de las CNEP en pacs con los dos trastornos. Puede ser necesario captar varios eventos antes de establecer un dx definitivo de CNEP.

Tx: educación del pac, tx psiquiátrico (psicoterapia, tx de las afecciones psicológicas asociadas).

Px: por lo general malo, pero la evolución es mejor con inicio y dx a edad temprana, características menos dramáticas, sin otras manifestaciones somatomorfas y con características hipomotoras (*vs.* agitación violenta). *En niños con CNEP*: *sospechar abuso sexual persistente, trastorno del estado de ánimo* (*Epilepsia* 2012;53(10):1679-1689).

VALORACIÓN DE PACIENTES CON CC

Valoración clínica: HC/PA: inducidas *vs.* espontáneas (véase la tabla siguiente). Enf/fiebre precedentes, traumatismo; aura, s/s ictales/posictales (confusión, depresión, afasia, adinamia, sueño, temor, cefalea, amnesia, náusea, dolor, alteraciones de la percepción, psicosis, sed, astenia).

APP/IPAyS: factores de riesgo para epilepsia: AHF de CC, APP tempranos (prenatales, nacimiento, perinatales), CC febriles, retraso del desarrollo, dermatosis al nacimiento/anomalías congénitas, CC previas, EVC, TCE, infecciones del SNC. **Antec de CC:** semiología (es mejor obtenerla de un testigo), variación diurna, relación con menstruación, sacudidas mioclónicas, fotosensibilidad, lesiones durante las CC, número de visitas al servicio de urgencias (Urg) por CC en el año previo, FAE previos y razón para suspenderlos. **Desencadenantes:** falta de apego a FAE, privación de sueño, consumo de EtOH, estrés, luces estroboscópicas, fiebre, menstruación. **Estudios previos:** EEG, TC, RMN, PET, SPECT.

EF: general: EF cutánea para descartar facomatosis (p. ej., manchas café con leche, máculas en hoja de fresno), asimetría corporal, perímetro cefálico. **Neuro:** anomalías focales (sugestivas de causa subyacente).

Pruebas: vdx estándar: (1) *lab*: BHC, QS 7, pruebas de función hepática (PFH), $PTox_s$, $PTox_u$, niveles de FAE, examen general de orina (EGO), Rx tórax. **(2)** *Imagen*: TC si es urgente (sospecha de EVC aguda, HIP, lesión ocupante de espacio). RMN ± gadolinio, de preferencia (anomalías estructurales: tumor, EVC, infección, MAV), con T2 coronal (valorar hipocampo). **(3)** EEG (véase más adelante). **Considerar estudios adicionales:** PL en sospecha de meningitis/encefalitis, hemorragia subaracnoidea (HSA), todos los pacs con infección por VIH.

Predicción de recurrencia de CC: incidencia de 2.ª CC en adultos ~ 40-50% en el transcurso de 2 años (*Neurology* 1991;41:965; *Neurology* 1993;43:478; *Lancet* 2005;365:2007). Detección mediante EEG, ↑ en el transcurso de 24 h de las CC, **51** *vs.* **34%** si se realiza después (*Lancet* 1998;352:1007). Si 1.er EEG normal, el EEG con privación de sueño puede ↑ la posibilidad de detectar anomalías epileptiformes. Estudio Multicenter Epilepsy & Single Sz **(MESS):** *EF neuro, imagen y EEG todos*

normales → *riesgo bajo* (30%) de recurrencia a 5 años; con 1 anormal = riesgo moderado (50%); con 2 anormales = riesgo alto (70%) (*Lancet Neurol* 2006;5:317). **FAE:** después de una CC espontánea confirmada: si EF neuro, imagen y EEG normales → OK diferir tx; si EF, imagen, EEG anormales o ≥ 2 CC → iniciar FAE.

Etiología de las CC no inducidas	
Trastornos neuros primarios *Daño neuro agudo/subagudo*: TCE, meningitis/encefalitis, absceso encefálico, EVC, HSA, encefalopatía por VIH, anoxia cerebral, encefalopatía hipertensiva/SEPR, eclampsia, neurocirugía *Anomalías estructurales*: masas, malformaciones vasculares	**Trastornos sistémicos** *Metab*: hipoglucemia, hiperglucemia, estado hiperosmolar, hipoNa, hipoCa, hipoMg, uremia, encefalopatía hepática, porfiria, hipertiroidismo *Medicamentos*: sobredosis, abstinencia (EtOH, sedantes); otras (véase más adelante) Privación de *sueño* *Hipertermia/fiebre alta*: en niños
Medicamentos que a menudo inducen CC o ↓ del umbral convulsivo	
Analgésicos (meperidina, tramadol) Anestésicos: locales (bupivacaína, lidocaína, procaína, etidocaína) y generales (enflurano, sevoflurano) Abxs (fluoroquinolonas, trimetoprim/sulfametoxazol, penicilinas) Anticolinesterásicos (organofosforados, fisostigmina) Antidepresivos (bupropión) Antihistamínicos Antipsicóticos (fenotiazinas, butirofenonas, clozapina) ¿Betabloqueadores? (propranolol, oxprenolol)	Fárms quimioterapéuticos (etopósido, ifosfamida, cisplatino) Ciclosporina, FK506 Fárms hipoglucemiantes Isoniazida Metilxantinas (teofilina, aminofilina) Narcóticos (fentanil, meperidina, pentazocina, propoxifeno, tramadol) Fenciclidina, estimulantes (anfetaminas, cocaína, efedrina, éxtasis, fenilpropanolamina), terbutalina

ASESORÍA SOBRE SEGURIDAD EN LA EPILEPSIA

(1) Cómo mantener a un pac seguro durante una CC: (1a) permanecer en calma. **(1b)** Cronometrar las CC. **(1c)** Girar al pac sobre un lado para prevenir la broncoaspiración. **(1d)** Aflojar la ropa apretada y colocar algo blando bajo la cabeza. **(1e)** No introducir nada en la boca del pac. **(1f)** No sujetarlo. **(1g)** Llamar al servicio médico de urgencias (SMU) si las CC duran > 5 min o hay > 1 CC sin que el pac recupere su condición inicial. **(1h)** Permanecer con el pac hasta que despierte o recupere el estado de alerta, o hasta la llegada del personal médico. **(2) Seguridad general:** las CC pueden inducir daño corporal importante y muerte. Sentido común: no nadar/bañarse solo; evitar alturas y escaleras altas; evitar las herramientas de potencia, maquinaria pesada, equipo de soldadura; evitar deportes de alto riesgo (p. ej., buceo con equipo, aladeltismo, deportes motorizados, boxeo, esquí de montaña, nado de resistencia, *hockey*). **(3) Conducción de vehículos:** 0.02-0.04% de los accidentes automovilísticos informados corresponde a pacs con epilepsia (en comparación, 7% se relaciona con consumo de EtOH). **(4) Apego a FAE, efectos colaterales, interacciones farmacológicas.** Consultar fárms específicos en la sección sobre FAE. Los pacs que toman FAE inductores de enzimas deben recibir *1 200 mg de Ca c/24 h*, *+ 2 000 IU de vit D c/24 h* y someterse sistemáticamente a detección de osteoporosis. **(5) Detección de depresión:** en epilepsia controlada, prev = 10-30%;

en epilepsia refractaria = 30-50%; en población general = 5-17%. Prev de ideación suicida en la epilepsia a lo largo de la vida (4.6-30%) 2× la observada en población general (1-7%). **(6) Aspectos en la mujer:** véase también el capítulo *Enfermedades neurológicas en el embarazo*. Hablar sobre anticoncepción, planeación familiar, embarazo. Todas las mujeres en edad reproductiva deben tomar *ácido fólico* (*0.4-0.8 mg c/24 h*), antes de la concepción y durante el embarazo (*Wyllie's Treatment of Epilepsy*. 5th ed., Chapters 93-95).

ESTADO EPILÉPTICO (EE)

Definición práctica: CC > 5 min o > 1 CC sin recuperación de la condición inicial entre ellas (falta de terminación espontánea de las CC). Focal o generalizado, EE convulsivo (EEC) o no convulsivo (EENC).

Dxs relacionados: **(1)** CC en racimos (en grupos): recuperación de condición inicial entre CC (menos urgente que EE, pero ↑ riesgo de EE). *Si se presentan CC en racimos o prolongadas en casa*, tx con diazepam en gel, 0.2 mg/kg VR, O lorazepam, 1 mg SL, O midazolam, 0.1-0.2 mg/kg VN; llamar a los SMU. **(2)** CNE: puede ser difícil de distinguir; indicios en favor de CC: hipoxemia, ↑ CPK, acidosis.

Etiología de EE (frecuencia mayor a menor): **adultos:** niveles de FAE ↓, EVC, TCE remota/malformación congénita, abstinencia de EtOH, lesión anóxica, trastorno metab, intoxicación por drogas, infección del SNC, neoplasia cerebral, idiopática, TCE agudo. **Niños:** CC febriles, TCE remota/malformación congénita, niveles de FAE ↓, TCE aguda, EVC, intoxicación por drogas, lesión anóxica, trastorno metab, infección del SNC, idiopática.

ESTADO EPILÉPTICO CONVULSIVO GENERALIZADO (EECG)

CC generalizadas, la mayoría de las veces tónico-clónicas, pero también pueden ser mioclónicas, tónicas o clónicas. Durante el cuadro, la amplitud de la actividad motora ↓ y luego cesa; 48% pacs con EECG → crisis no convulsivas en el transcurso de 24 h; 14% desarrolla EENC. Si el síncope no mejora en 20-30 min después de CC → probabilidad alta de EENC; obtener EEG urgente para confirmar y manejar.

Epid: incidencia en Estados Unidos, 20-40/100 000. Distribución bimodal a lo largo de la vida, más frec en niños < 1 año y adultos > 60 años. De pacs con EECG, 50% tiene lesión neuro aguda y > 50% nunca había tenido CC. En pacs con epilepsia, 15% desarrolla por lo menos un episodio de EE.

Complicaciones fisiológicas: *lesión neurológica*: lesión excitotóxica mediada por glutamato. Las CC generan ↑ de demanda metab, que hace necesario ↑ del flujo sanguíneo cerebral. La falla de la auto rregulación cerebral desencadena ↑ del edema cerebral, ↑ de PIC, ↓ de perfusión cerebral. *Trastornos sistémicos*: hipoxia, hipercapnia, neumonía por aspiración, edema pulmonar, HoTA, arritmias, lesión cardiaca, rabdomiólisis, necrosis tubular aguda, hipertermia, anomalías metabs (glucosa, K, Na, PO, pH). **EEG:** cinco fases: **(1)** descargas epilépticas independientes. **(2)** Conjunción de descargas epilépticas independientes. **(3)** Descargas ictales continuas. **(4)** Actividad ictal continua interrumpida por periodos de actividad de fondo. **(5)** Descargas epileptiformes periódicas. **Imagen:** RMN cerebral superior a TC de cabeza. Δ transitorios en la RMN incluyen Δ de señal en DWI o ↑ en FLAIR en hipocampo, neocorteza, cuerpo calloso, tálamo posterior. **Tx:** el tx

temprano se asocia con mejor evolución. ***No*** *se requiere EEG para establecer el dx de EECG y el tx* ***no*** *debe postergarse*. Usar algoritmo basado en el tiempo (p. ej., véase la tabla siguiente). **Px:** morbilidad y mortalidad varían según edad, etiología y duración. Factores predictivos de mortalidad: edad mayor (en niños ~ 3%; adultos < 60 años ~ 26%; > 60 años ~ 39%; > 80 años ~ 50%); mayor duración (mortalidad en EE < 1 h ~ 3%; > 1 h ~ 32%); etiología (mortalidad más alta: lesión cerebral anóxica). Entre los sobrevivientes, 20-50% tiene discapacidad funcional relevante. La calificación de gravedad del estado epiléptico (véase la tabla anterior) predice en cierta medida la sobrevivencia.

Calificación de gravedad del estado epiléptico (*Neurology* 2006;66:1736; *J Neurol* 2008;255(10):1561-1566)		
	Características (se determinan antes del inicio del tx)	**Calificación**
Nivel de alerta	Alerta o somnoliento/confundido Estuporoso o comatoso	0 1
Tipo de CC más grave	Parcial simple, parcial compleja o ausencias Convulsiva generalizada Estado epiléptico no convulsivo en el coma	0 1 2
Edad	< 65 años ≥ 65 años	0 2
Antecedente de CC	Sí No o se desconoce	0 1
Total		0-6

Las calificaciones de 0-2 tienen px favorable (sobrevivencia, 97%; de los sobrevivientes, 81% recupera la condición inicial). Calificaciones ≥ 3 no permiten predecir de forma precisa la mortalidad y no deben usarse para justificar la negativa a la atención.

PROTOCOLO TERAPÉUTICO PARA EL EECG

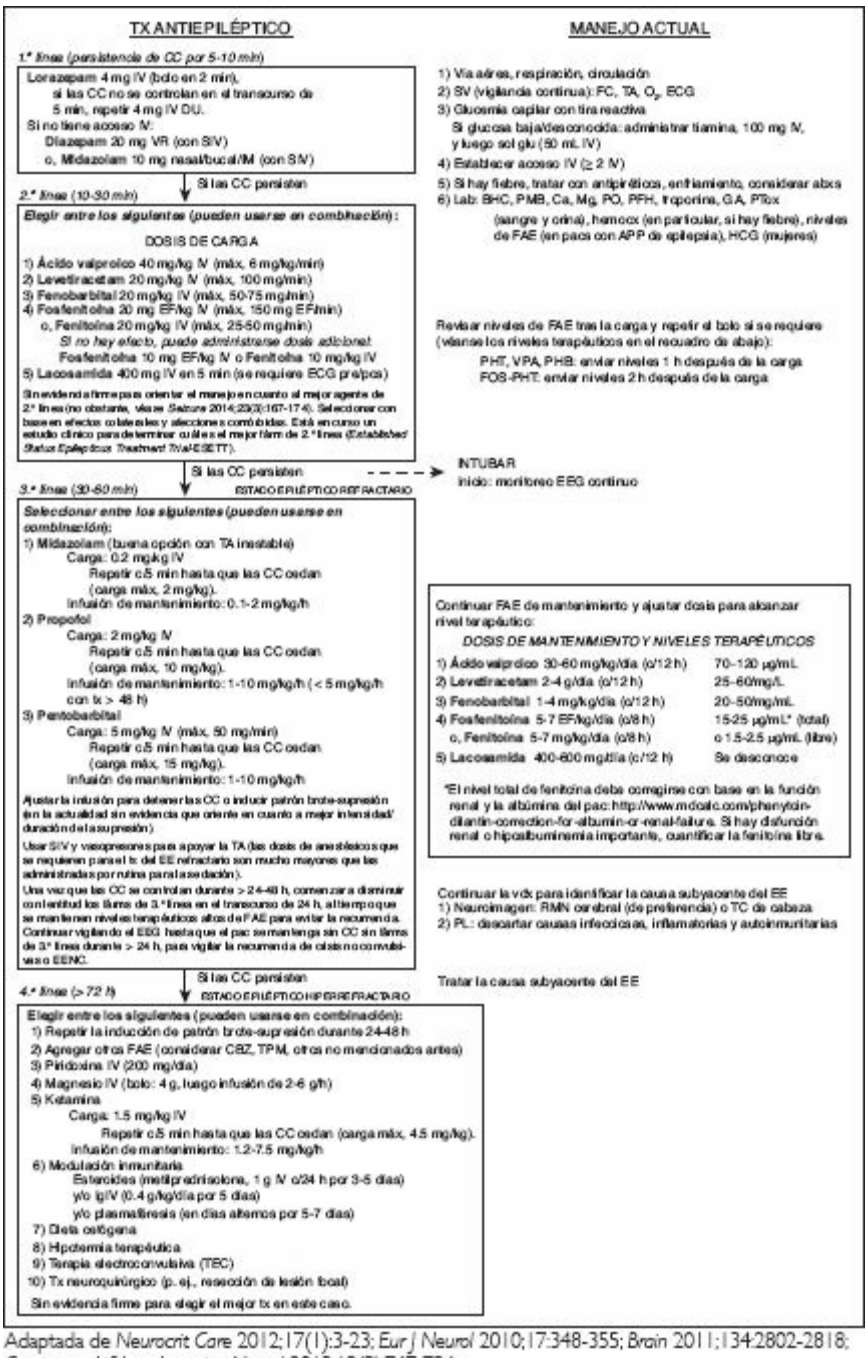

Adaptada de *Neurocrit Care* 2012;17(1):3-23; *Eur J Neurol* 2010;17:348-355; *Brain* 2011;134:2802-2818; *Continuum Lifelong Learning Neurol* 2013;19(3):767-794.

EENC (TAMBIÉN LLAMADO EE ELECTROENCEFALOGRÁFICO)

Definición: EE sin evidencia de CC, a menudo se manifiesta por ΔEM (confusión hasta coma) con s/s motores ausentes/menores. Puede ser primario o seguir al EECG. Presentación: agitación, amnesia, afasia, catatonia, confusión, ecolalia, risa, letargo, perseveración, Δ de personalidad, psicosis, canto, automatismos, desviación de la mirada/parpadeo, fascics faciales/digitales, nistagmo, temblor.

Epid: en pacs con alteración inexplicable del estado de alerta, 18% cursaba con CNC, 10% con EENC; ~ 75% de las CC en pacs con enf crítica son CNC. En pacs con coma inexplicable y sin CC previas, 8% estaba en EENC. En pacs en UCI neurológica se identificaron crisis no convulsivas en 27-34%. Factores de riesgo: enf crítica, HIP, infección en SNC, epilepsia, ΔEM intenso, anomalías oculomotoras,

descargas periódicas o patrón brote-supresión en EEG (*Clin Neurophysiol* 2007;188:1661).

Tiempo de monitoreo EEG: el riesgo se define con base en la presencia de descargas epileptiformes (DE), que incluyen puntas, ondas agudas, descargas periódicas, ondas trifásicas. Pacs con DE: el riesgo de que ocurran CC en el transcurso de 72 h es < 10% y < 5% si no hay CC por > 7 y 16 h, respectivamente. Pacs sin DE: la probabilidad de CC en el transcurso de 72 h es < 10% y < 5% si no hay CC en 15 min y 2 h, respectivamente (*Clin Neurophysiol* 2014;126:463).

Dx

1. *EENC por criterios electroencefalográficos estrictos*: se requiere EEG (véanse los criterios en la tabla siguiente).
2. *EENC por criterios electroclínicos*: EEG muestra patrón rítmico/periódico que no cumple los criterios señalados en la tabla, pero guarda correlación clara con signos y síntomas.
3. *EENC por criterios electrorradiológicos*: EEG muestra patrón rítmico/periódico que no cumple los criterios señalados en la tabla, pero guarda correlación clara con los hallazgos en estudios de imagen cerebral (RMN, PET).

Tx: sin evidencia sólida para orientar el tx; la decisión debe tomarse en c/caso, al ponderar los beneficios potenciales del tx agresivo (p. ej., intubación, anestésicos en dosis altas) *vs.* riesgos potenciales. *Ventajas*: terminación rápida de CC, prevención de lesión encefálica secundaria inducida por CC. *Riesgos*: efectos colaterales de los anestésicos (p. ej., HoTA, sx por infusión de propofol), ventilación mecánica prolongada y estancia en UCI, con riesgo concomitante de infección.

Px: la STESS (véase la tabla siguiente) predice la sobrevivencia. EENC en coma anuncia un peor px. Mortalidad con EENC tras EECG es 2× la vinculada con EECG aislado.

Criterios para las crisis no convulsivas

Patrón en el EEG = CNC, si la duración es > 10 s y se satisface ≥ 1 de los criterios primarios.

Criterios primarios

1. Puntas, ondas agudas o complejos de puntas y ondas, y ondas agudas y lentas generalizados o focales repetitivos de ≥ **3 Hz**.
2. Mismo de arriba, pero con frec < 3 Hz + satisfacción del criterio secundario (abajo).
3. Ondas secuenciales rítmicas, periódicas o cuasiperiódicas de ≥ **1 Hz** y *evolución* inequívoca de frec (↑ o ↓ gradual de por lo menos 1 Hz), morfología o localización (extensión gradual hacia dentro o fuera de una región, con implicación de > 1 electrodo). La evolución aislada de la amplitud es insuficiente.

Criterio secundario

1. Respuesta positiva a ensayo con FAE de acción rápida, p. ej., BZD (véase la tabla siguiente).

J Clin Neurophys 2005;22(2):79-91.

Ensayo con BZD para el dx del EENC (*Clin Neurophys* 2007;118(8):1660-1670)

Vigilancia: EEG, oximetría de pulso, tensión arterial, ECG, frec respiratoria con enfermera asignada.

Ensayo con BZD: dosis secuenciales de BZD de acción rápida y breve, p. ej., midazolam, 1 mg/dosis. Entre dosis, repetir valoración clínica y EEG. El ensayo se suspende si ocurre cualquiera de los siguientes: **(1)** resolución persistente del patrón EEG (con repetición de la EF). **(2)** Mejoría clínica indudable. **(3)** Depresión respiratoria HoTA u otro efecto adverso. **(4)** Alcance de la dosis máxima permitida (p. ej., 0.2 mg/kg de midazolam).

La prueba es (+) si el patrón EEG ictal se resuelve y hay mejoría de la condición clínica **o** aparecen patrones EEG normales antes ausentes (p. ej., ritmo "alfa" posterior). *La prueba es no concluyente* si hay mejoría EEG pero no clínica.

ESTADO EPILÉPTICO REFRACTARIO DE INICIO RECIENTE (EERIR)

El pac (a menudo joven, saludable) presenta EE refractario asociado con una enf criptógena similar a la encefalitis. Dxs relacionados en niños: hemiconvulsiones y hemiplejía idiopáticas y síndrome epiléptico, sx epiléptico relacionado a infección febril. **Historia natural:** pródromos: febrícula, enf similar a influenza, infección respiratoria o gastrointestinal (GI) leve. *Fase temprana*: descargas epilépticas independientes, encefalopatía, defectos focales. *Fase fulminante*: CC refractarias y EE; mortalidad hasta de 30%. *Remisión*: EE controlado. *Crónica*: a menudo evolución funcional deficiente, con epilepsia refractaria, deterioro cognitivo, atrofia encefálica. **Etiología:** desconocida/variable; las causas incluyen infección no identificada, cuadro parainfeccioso, inflamación, autoinmunidad. **Vdx:** identificar enfs susceptibles de tx (infecciosas, autoinmunitarias, paraneoplásicas). RMN cerebral (lesión cerebral aguda, encefalitis límbica, encefalomielitis), LCR (descartar infección, solicitar auto-Ab), EEG para orientar tx de EE/CNC. **Tx:** tratar la causa subyacente de identificarla (infecciosa, abx/antivirales; paraneoplásica, encontrar/tratar tumor; autoinmunitaria, inmunoterapia). Para CC/EE: seguir el protocolo para EE previo (*Ann Acad Med Singapore* 2005;34:417-20; *Epilepsia* 2010;51(7):1323-1328).

CLASIFICACIÉN: TIPOS DE CRISIS CONVULSIVAS Y ETIOLOGÍA DE LA EPILEPSIA

Principios generales: el px y el tx óptimos dependen de la identificación del tipo de crisis y el sx epiléptico. El nivel de detalle de la caracterización varía con la situación clínica.

Clasificación de CC clínicas y epilepsia ILAE 2010 (*Epilepsia* 2010;51:676):

CC generalizadas: descargas epilépticas que reclutan con rapidez redes bilaterales.

CC focales: descargas epilépticas que se originan en las redes limitadas a un hemisferio; se describen con base en características clínicas (véanse tablas siguientes) y la afección del estado de alerta (CC discognitivas focales). Los términos ***parcial compleja*** y ***parcial simple*** ya no forman parte de la clasificación de la ILAE, aunque aún tienen uso amplio en la práctica clínica.

CC desconocidas: no pueden catalogarse con claridad como generalizadas o focales (p. ej., espasmos epilépticos).

Etiología de la epilepsia (no es una revisión exhaustiva; consultar *Epilepsia* 2001;42:796-803).

***Genéticas*: cromosómica:** Angelman, Down, secuencia de lisencefalia aislada,

Klinefelter, Miller-Dieker, Pallister-Killian, anillo 14, anillo 20, trisomía 12p, Wolf-Hirschhorn, lisencefalia ligada al X, microdeleción 15q13.3, sx 18 q-, inversión/duplicación 15, del 1p36. **Mutaciones genéticas:** *ARX*, *CACNA1A*, *CACNB4*, *CHRNA2*, *CHRNA4*, *CHRNB2*, *LGI1*, *MECP2*, *SCN1A*, *SCN2A*.

Otras: sx de Aicardi, sx acrocalloso. ***Estructurales*: malformaciones corticales:** sx perisilviano bilat, en empedrado, displasia cortical (focal o multifocal), heterotopia focal, hemimegalencefalia, lisencefalia, microdisgenesia, microcefalia, megalencefalias, heterotopia nodular periventricular, polimicrogiria, esquizencefalias, banda heterotópica subcortical. **Síndromes neurocutáneos:** complejo de la esclerosis tuberosa, neurofibromatosis, hipomelanosis de Ito, sx de nevos epidérmicos, sx de Sturge-Weber. **Daño prenatal/perinatal (anoxia/isquemia/infección):** porencefalia, leucomalacia periventricular, calcifs cerebrales y otras lesiones por toxoplasmosis. **Tumores:** tumores disembrioplásicos neuroepiteliales (TDNE), gangliocitoma, ganglioglioma, astrocitoma, hamartoma hipotalámico (en particular, con CC gelásicas). **Vascular:** MAV, angiomas cavernosos, HIP, EVC. ***Metab*:** hiperglicinemia no cetósica, acidemia D-glicérica, acidemia propiónica, deficiencia de oxidasa de sulfitos, deficiencia de fructosa 1-6 difosfatasa, otras acidurias orgánicas, aminoacidopatías dependientes de piridoxina (p. ej., enf de orina en jarabe de arce, fenilcetonuria), trastornos del ciclo de la urea, trastornos del metab de carbohidratos, trastornos del metab de biotina, trastornos del metab del ácido fólico y la vit B_{12}, deficiencia de proteína transportadora de glucosa, enf de Menkes, glucogenosis, enf de Krabbe, deficiencia de fumarasa, trastornos peroxisómicos, sx de Sanfilippo, trastornos mitocondriales (deficiencia de deshidrogenasa del piruvato, defectos de la cadena respiratoria, encefalomiopatía mitocondrial, acidosis láctica y episodios similares a la enfermedad vascular cerebral). ***Inmunitarias*:** anti-receptor AMPA, anti-GAD65, anti-receptor GABA B, anti-NDMA, anti-VGKA (LGI1, CASPR2), anti-TPO, enf celiaca (epilepsia con calcifs occipitales y enf celiaca). ***Infecciosas*:** meningitis bacteriana, paludismo cerebral, cisticercosis, VIH, tuberculosis, toxoplasmosis, encefalitis viral (VHS, VVZ, VHH-6, VNO).

***Diversas*:** enf de Alzheimer, TCE, abuso de alcohol y drogas, enf de Huntington, sx de encefalopatía progresiva con edema, hipsarritmias y atrofia óptica.

Clasificación de las crisis convulsivas				
Tipo de crisis			**Características clínicas**	**EEG típico**
GENERALIZADAS	Convulsivas	Tónico-clónica	Síncope súbito, grito ictal, fase tónica, fase clónica (sacudidas rítmicas de extremidades sups, cuello, cara) Dur: 1-2 min; síncope +, estado posictal +	Ritmicidad de bajo voltaje → puntas de gran amplitud → artefacto rítmico
		Clónica	Contracciones generalizadas repetitivas de los mismos grupos musculares sin fase tónica precedente Dur: 1-2 min; síncope +, estado posictal +	Puntas generalizadas de gran amplitud con actividad delta rítmica
	Tónicas		Postura sostenida de extremidades, a menudo asociada con ΔEM y caída al piso; con frecuencia ocurren a partir del sueño Dur: 5-20 s; síncope +, estado posictal ±	Actividad paroxística rápida de amplitud baja
	Atónicas		Pérdida súbita del tono (también llamadas crisis de caídas) Dur: 5-10 s; síncope ±, estado posictal ±	Variable
	Ausencias	Típica	Fijación de la mirada; alteración del estado de alerta; temblor palpebral; si dura > 10 s, a menudo parpadeo (+); chasquido de labios Dur: 5-10 s; síncope +, estado posictal −	Puntas y ondas de 3 Hz generalizadas
		Atípica	Fijación de la mirada, clono, mioclonías sutiles, atonía, confusión Dur: 15-45 s, síncope +, estado posictal +	Puntas y ondas < 2.5 Hz generalizadas
		Mioclónica	Fijación de la mirada, compromiso del estado de alerta, sacudidas mioclónicas rítmicas intensas de extremidades sups, elevación de los brazos Dur: 5-60 s; síncope +, estado posictal +	Puntas y ondas de 3 Hz generalizadas
		Mioclonía palpebral	Sacudidas palpebrales rápidas rítmicas súbitas, desviación de la mirada hacia arriba, extensión del cuello, conservación del estado de alerta Dur: < 6 s; síncope −, estado posictal −	Polipuntas y ondas de 3-6 Hz generalizadas; desencadenadas por el cierre palpebral y la estimulación lumínica
	Mioclónicas	Mioclónica	Sacudidas rápidas generalizadas de las extremidades; por lo general, conservación del estado de alerta Dur: < 1-2 s; síncope +, estado posictal −	Polipuntas y ondas generalizadas
		Atónica	CC mioclónicas seguidas de CC atónicas Dur: 5-10 s; síncope ±, estado posictal ±	
		Tónica	CC mioclónicas seguidas de CC tónicas Dur: 5-20 s; síncope +, estado posictal ±	
Focales			Dependen de la localización; pueden tener componentes motores, sensoriales, experienciales, discognitivos o autonómicos (véase tabla siguiente) Dur: variable, síncope ±, estado posictal ±	Variable
SE DESCONOCE	Espasmos epilépticos		Flexión, extensión o actividad mixta súbita de músculos proximales del tronco, por lo general en serie Dur: 1-2 s; síncope −, estado posictal −	Ondas lentas de gran amplitud generalizadas, seguidas por actividad rápida de amplitud baja o atenuación

Dur, duración. Adaptada de ILAE Commission on Classification and Terminology epilepsydiagnosis.org, 2010;51:676.

Terminología descriptiva para las crisis convulsivas focales		
Características	**Subtipo**	**Ejemplos**
Aura	Sensitiva	Somatosensitiva, visual, auditiva, olfatoria, gustativa, epigástrica, cefálica
	Experiencial	Afectiva, de memoria (*déjà vu, jamais vu*), alucinatoria, ilusoria
Motor	Elemental	Convulsiva, mioclónica, tónica, versiva, distónica, espasmo
	Compleja	Hipermotora: movs pélvicos, movs bruscos, brincos, balanceo, pedaleo
		Motora negativa: hipomotora (↓ mov), atónica, mioclónica negativa (interrupciones breves del tono muscular)
		Automatismos: bucoalimentarios (chasquido de labios, masticación), manuales/podálicos, gestuales (movs torpes o exploratorios), gelásicos, vocales (ruidos aislados o repetitivos, no palabras), verbales (palabras), dacrísticos (llanto), ambulatorios (merodeo, deambulación), miméticos, afásicos, dispráxicos
	Epilepsia parcial continua	
	CC focales → CC bilats (antes *CC con generalización secundaria*)	
Discognitiva	Alteración de la percepción, atención, función ejecutiva (antes *parcial compleja*)	
Autonómicas	Cardiovascular (taquicardia, arritmia, asistolia), GI (náusea, hambre, necesidad de defecar), vasomotora, termorreguladora, sudoración, piloerección, cambios pupilares, lacrimación, sensación sexual	
Somatotopia	Lateralidad	Hemisferio izquierdo *vs.* hemisferio derecho. Véase la tabla siguiente.
	Localización	Lóbulo, giro, mesial *vs.* lat. Véase la tabla siguiente.

Adaptada de ILAE Commission on Classification and Terminology epilepsydiagnosis.org, y *Epilepsia* 2010;51:676.

Semiología ictal de lateralización y localización		
	Lateralidad	**Localización**[a]
Característica ictal		
Desviación de la mirada	Contralat en CC frontales Contralat o ipsilat en CC occipitales	Frontal, occipital
Versión cefálica no forzada temprana	Ipsilateral	Temporal

Versión cefálica forzada tardía	Contralateral	Crisis frontales o focales → generalizadas de cualquier origen
Clonus focal	Contralateral	Frontal
Distónica de extremidades	Contralateral	Temporal (→ núcleos basales)
Tónica de extremidades	Contralateral	Frontal
Sin mov de extremidades	Contralateral	Temporal, frontal
Tónica simétrica, postura de esgrima	Contralateral	Frontal, corteza motora superior
Postura de espadachín	Contralat a la extremidad en extensión	CC de corteza motora sup, giro prefrontal o focales → generalizadas de cualquier origen
Automatismos bucoalimentarios		Temporal
Automatismos en extremidades	Ipsilateral	Temporal
Automatismos hipercinéticos	—	Frontal
Pedaleo, bicicleta	—	Frontal
Detención del lenguaje	Hemisferio dominante	Temporal, frontal
Características posictales		
Parálisis de Todd	Contralateral	Frontal, parietal > temporal
Tallado de la nariz	Ipsilateral	Temporal
Afasia	Hemisferio dominante	Áreas del lenguaje
Confusión	—	Temporal > frontal

[a]En el momento en que aparece el signo.

Adaptada de *Continuum*. *Epilepsy* 2007;13(4):Chapter 1.

Características típicas de las CC focales según la región de origen	
Lóbulo temporal (LT) *LT mesial*: aura (p. ej., epigástrica, psíquica, afectiva, olfatoria), compromiso del estado de alerta, mirada fija, automatismos bucoalimentarios tempranos, automatismos en extremidades (bilats o ipsilats respecto del foco), postura distónica, estado posictal y amnesia. *LT lat*: aura, p. ej., alucinaciones (auditivas, perceptuales o experienciales); disfunción del lenguaje; automatismos bucoalimentarios tardíos; manifestaciones tardías ≈ LT mesial.	**Lóbulo frontal (LF)** Breve, a menudo en brotes; estado posictal escasa o nula; generalización rápida; s/s motores (clónicos, tónicos, posturales); complejo hipercinético o automatismos bizarros; automatismos sexuales; caídas frecs; predominio nocturno; EE.

Lóbulo occipital (LO)	**Lóbulo parietal (LP)**
Alucinaciones visuales elementales, en particular en hemicampo contralat; amaurosis; sensación de mov ocular; desviación de la mirada (contralat o ipsilat); parpadeo forzado; diseminación variable al LP (s/s sensoriales), LT/LO (alucinaciones visuales complejas), LT mesial.	Auras somatosensoriales; afasia receptiva (hemisferio dominante); inatención (hemisferio no dominante); diseminación variable a LO (alucinaciones visuales), LT mesial, regiones precentrales (motora).

Adaptada de *Continuum*. *Epilepsy* 2007;13(4):Chapter 1.

SÍNDROMES EPILÉPTICOS (EPILEPSIA EN PEDIATRÍA)

Los sx epilépticos afectan a la población pediátrica, no obstante muchos pacs sobreviven hasta la edad adulta.

Relevancia: > 50% de los casos de epilepsia inicia durante la niñez. Algunos tipos de CC son únicos de la niñez (p. ej., ausencias, CC mioclónicas), pueden desarrollarse de forma exclusiva durante una fase específica del neurodesarrollo (p. ej., espasmos infantiles) y a menudo tienen una base genética.

Los sxs epilépticos se definen con base en: edad al inicio, tipo de CC, predominio según el sexo, etiología (idiopática/genética, sintomática, criptógena [se sospecha la causa pero no se confirma], retraso del desarrollo asociado, variabilidad diurna, factores precipitantes [privación de sueño, estimulación lumínica]), gravedad, AHF, px para el desarrollo y evolución de la epilepsia. La identificación de un sx tiene implicaciones en cuanto a manejo, px, investigación, genética.

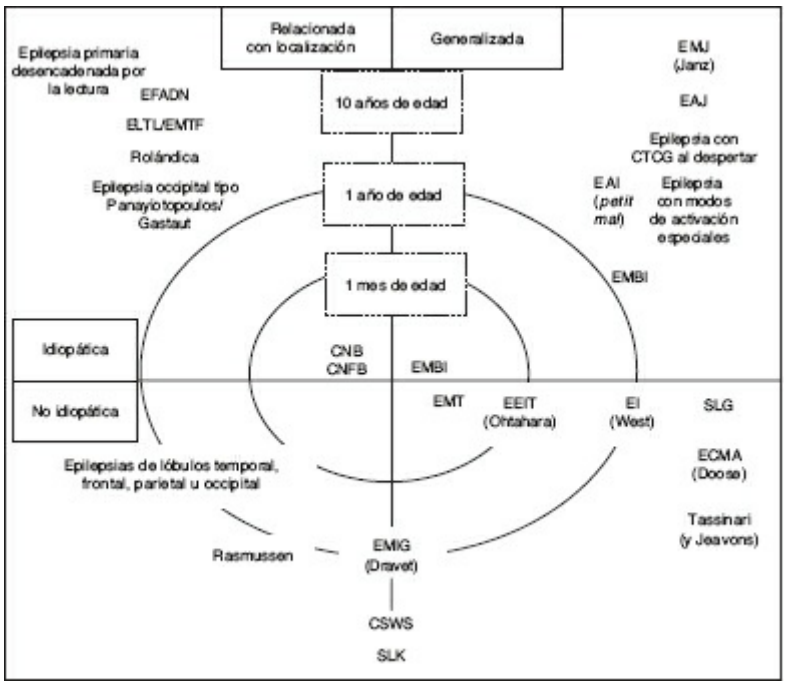

NEONATAL/INFANTIL

Crisis neonatales autolimitadas: antes crisis neonatales benignas (CNB) o crisis del 5.° día (*Epilepsia* 2002;43(S3):2-10). *Prev*: raras, < 1% de epilepsia pediátrica. *Inicio*: días 1-7 (la mayoría, el día 5). *Tipo de CC*: breves, 1-3 min. Clónicas

parciales, tónicas parciales o sutiles (p. ej., apnea). Puede iniciar en un lado, luego afectar el otro. A menudo repetidas o en brotes, lo que induce EE. *EEG*: ritmo interictal normal o asincrónico theta *theta pointu alternant*, ondas agudas o lentas ictales rítmicas, o puntas. *Tx*: PB, PHT, BDZ. *Px*: excelente. Remisión tras 24-48 h. Dx a menudo tras la resolución y evolución normal. Ciertos datos sugieren defectos del desarrollo leves en 50% de los casos, ↑ del riesgo de epilepsia más tarde. *Causa*: las hipótesis mencionan deficiencia de Zn, rotavirus. ↓ de frec en años recientes; desde la década de 1990 no existen series de casos publicadas.

Epilepsia neonatal autolimitada familiar: Crisis neonatales familiares benignas (CNFB) (*Ann Neurol* 1991;29:469-473). *Prev*: se desconoce; rara. *Inicio*: días 2-7, pero puede ocurrir hasta los 3 meses. *Tipo de CC*: focales tónicas y clónicas; "oficialmente" todavía se clasifican como generalizadas (aún no se adopta la clasificación nueva). *EEG*: interictal normal. Ictal: atenuación generalizada del voltaje → complejos de puntas y ondas generalizados o descargas focales. *Tx*: PB. *Px*: remisión espontánea entre los 2-3 meses. EF neuro normal. Defecto autosómico dominante de los genes *KCNQ1*, *KCNQ2* y *KCNQ3* del canal de potasio controlado por voltaje con penetrancia incompleta. Epilepsia infantil posterior, 11-16%.

Encefalopatía mioclónica temprana: EMT (*Epilepsy Res* 2006;70S:S58). *Prev*: rara, < 1%. *Inicio*: periodo neonatal. *Tipos de CC*: mioclónicas fragmentarias (segmentarias, erráticas), mioclónicas generalizadas y parciales motoras; evolución a espasmos infantiles (EI) (transitorios) con hipsarritmia atípica, pero puede persistir hasta la niñez tardía. *EEG*: patrón brote-supresión: brotes de puntas y ondas agudas que alternan con periodos de atenuación del voltaje, más evidentes durante el sueño. *Tx*: esteroides, BZD, VPA, VGB, dieta cetógena (DCG). *Px*: sx epiléptico maligno. Evolución neuro deficiente en 100%, mortalidad de 50% en < 1 año. Los trastornos metabs no estructurales son comunes (p. ej., hiperglicinemia no cetósica). Más tarde, atrofia y mielinización tardía en la RMN. Dxdf: la encefalopatía epiléptica infantil temprana se desarrolla en los primeros meses, con predominio de CC tónicas; el EEG revela brotes más prolongados y las malformaciones encefálicas son comunes; transición más temprana a EI y sx de Lennox-Gastaut (SLG).

Encefalopatía epiléptica infantil temprana: EEIT (Ohtahara) (*Epilepsy Res* 2006;70S:S58). *Prev*: rara, < 1%. *Inicio*: (temprana) periodo neonatal a primeros meses. *Tipo de CC*: prevalecen las crisis tónicas, que se desarrollan durante la vigilia y el sueño, y de ordinario no aparecen en brotes. De igual modo, CC motoras parciales, CC motoras con foco errático, hemiconvulsiones, CTCG. *EEG*: patrón brote-supresión, con brotes más prolongados tanto durante la vigilia como en el sueño. *Tx*: igual que la EMT. *Px*: sx epiléptico maligno: mala evolución en casi todos los casos. Anomalías encefálicas estructurales por eventos encefaloclásticos, disgenesia cerebral, incluso en casos criptógenos; rara vez, la EEIT metab se considera una encefalopatía persistente crónica.

Epilepsia infantil con crisis focales migratorias: EICFM (antes epilepsia migratoria parcial *maligna* de la infancia) (*Epilepsia* 2009;50(S5):49). *Prev*: muy rara, == 1%. *Inicio*: < 6 meses. *Tipo de CC*: evolucionan en tres fases: **(1)** crisis focales esporádicas con generalización secundaria rápida y fenómenos autonómicos (sem a meses). **(2)** Meses a años, CC polimórficas focales casi continuas o en brotes,

semiología variable que depende de la localización. El EE y las crisis subclínicas frecs justifican la VEEG en pac hospitalizado. **(3)** Intervalos prolongados sin CC con reincidencia ocasional. *EEG*: primera fase: puntas multifocales, enlentecimiento focal migratorio. Segunda fase: descargas focales migratorias y en diseminación; EEG multifocal complejo con casi fusión de los patrones ictales e interictales. *Tx*: combinaciones de diversos FAE. *Px*: sx de epilepsia maligna. Suele mostrar gran resistencia a FAE. La DCG tiene éxito variable. Evolución: deterioro progresivo intenso del desarrollo psicomotor, microcefalia, discapacidad intelectual y del desarrollo (DID), cierto grado de mortalidad. Con base en la edad, puede ubicarse entre EMT, EEIT y EI. RMN por lo general negativa, más tarde con atrofia. Algunos con esclerosis mesial temporal. Vdx neurometabólica extensa casi siempre negativa. Sin causa genética identificada hasta ahora.

Epilepsia de origen genético con crisis febriles plus: EGCF+ (*Lancet Neurol* 2004;3:421). *Prev*: común, > 5%. *Tipo de CC*: crisis febriles antes de los 5 años de edad, otros en fases posteriores de la niñez. Diversidad fenotípica intensa: CC febriles típicas en la niñez temprana. Les siguen crisis CTCG, ausencias, mioclónicas, (a)tónicas, motoras parciales o CC generalizadas febriles persistentes. *EEG*: normal o como en epilepsias generalizadas idiopáticas (EGI): descargas epileptiformes generalizadas. *Tx*: FAE estándares según el tipo de CC. *Px*: autosómica dominante con penetrancia incompleta en 70-80%. Mutaciones de genes *SCN1A*, *SCN2A*, *SCN1B* y *GABRG2*. AHF intensos con fenotipos variables, incluidas CC parciales en ~ 15%. La evolución varía desde la remisión entre los 10-12 años hasta la epilepsia refractaria persistente.

Espasmos infantiles: EI (West) (*Pediatr Neurol* 2006;34:253). *Prev*: infrec, 1-5%. *Inicio*: 3-14 meses (pico, 4-9). *Tipo de CC*: espasmos tónicos o clónicos breves, por lo general en brotes, muchas veces al día (al despertar). Flexores (extremidades sups, cuello) y extensores (extremidades infs) o flexores (en navaja) o extensores. Pueden ser sutiles, p. ej., sólo cabeceo. Ocurren CC en una fase posterior de la vida en 50-60%, en particular SLG. *EEG*: enlentecimiento polimórfico multifocal desorganizado con voltaje alto, con descargas epileptiformes interpuestas. Al inicio puede ocurrir sólo durante el sueño (ligero). Ondas lentas ictales generalizadas de alto voltaje con decremento eléctrico o actividad diseminada rápida en banda beta. *Tx*: esteroides, VGB, TPM, vit B_6, LTG, BZD, DCG. *Dx/px*: tríada de brotes de espasmos, detención psicomotora y deterioro, y EEG con hipsarritmias. Sintomática en > 85-95%: lesiones prenatales, perinatales y posnatales, p. ej., lesión hipóxico-isquémica, infecciones perinatales, esclerosis tuberosa, malformaciones y disgenesia cerebrales, anomalías cromosómicas (trisomía 21, del 1p36), mutaciones genéticas (*ARX*, *STK9*), anomalías metabs (fenilcetonuria sin tx, deficiencia de tetrahidrobiopterina, Menkes) y mitocondriales (mutación de Leigh). Mal px, rara vez buena evolución con etiología criptógena, ~ 5%.

Epilepsia mioclónica infantil: EMI (antes *epilepsia mioclónica benigna de la infancia* [EMBI]) (*Epilepsia* 2006;47(S5):31). *Prev*: rara, < 1%. *Inicio*: 3 meses-4 años. *Tipo de CC*: crisis mioclónica generalizada breve, sobre todo cabeza y torso; durante la vigilia, al conciliar el sueño o durante el sueño de onda lenta. Cuadros diarios múltiples independientes o en brotes, algunos sutiles. *EEG*: complejos

(poli)punta (y onda) generalizados; EEG interictal normal. *Tx*: VPA, BDZ, LTG. *Px*: evolución neuro normal (aunque se refiere retraso del desarrollo en algunos casos). La forma refleja es una variante común, con sobresalto excesivo durante el sueño, fotosensibilidad, inicio más temprano y buena evolución. Pueden desarrollarse otras EGI durante la adolescencia.

Epilepsia mioclónica infantil grave: EMIG (Dravet) (alguno sxs relacionados con fenotipos distintos; véase *Brain Dev* 2009;31:394). *Prev*: rara, < 1%. *Inicio*: primer año (pico, 3-8 meses). *Tipo de CC*: febriles prolongadas (o EE); después CC clónicas o tónico-clónicas unilats generalizadas y alternantes con recurrencia 1-2/meses, a menudo prolongadas y con fiebre. Más tarde, CC mioclónicas, ausencias atípicas, crisis parciales complejas (CPC), CC atónicas y unilats, EENC. Las CC tónicas son raras. *EEG*: complejos de puntas y ondas generalizados, puntas focales y multifocales. Mioclonías masivas = brotes de puntas, ondas irregulares y mioclonías erráticas = sin localización en EEG. Ausencias atípicas = puntas y ondas irregulares de 2-3.5 Hz generalizadas. *Tx*: refractaria a la mayor parte de FAE. LTG y CBZ la empeoran. *Px*: sx de epilepsia maligna. *Referente*: EE hemiclónico febril recurrente c/6-12 meses, con detención del desarrollo tras el año de edad, con regresión y EE recurrente. El control temprano puede conducir a una evolución neuro mejor. AHF (+), con CC (febriles) en 25%. RMN normal al inicio; después → esclerosis hipocámpica. Mutaciones de *SCN1A* (y *GABRG2*) en > 70%. RMN normal y más tarde con atrofia inespecífica y cambios glióticos, atrofia hipocámpica.

Epilepsia infantil autolimitada familiar y no familiar (*J Child Neurol* 2002;17:696-699). *Prev*: rara, < 1%. *Inicio*: < 2 años. *Tipo de CC*: detención de la conducta con fijación de la mirada → CC clónicas focales, tónicas focales o CTCG secundarias. Pueden ocurrir en brotes. *EEG*: interictal, normal; ictal con descargas focales que pueden generalizarse. *Tx*: VPA, CBZ, PB. *Px*: esporádica, en algunos casos familiar. Buena respuesta al tx, evolución neuro buena. En algunos casos se asocia con coreoatetosis paroxística familiar.

Niñez

Epilepsia de ausencias infantil: EAI (antes picnolepsia, *petit mal*) (*Paediatr Drugs* 2001;3:379). *Prev*: común, 5-12%. *Inicio*: edad escolar (pico, 6-7 años). *Tipo de CC*: ausencias repetidas a innumerables c/día, de 5-15 s. Grado de alteración del estado de alerta muy variable. ± motoras: (componentes faciales mioclónicos, tónicos y atónicos, aislados o combinados), automatismos y s/s autonómicos. La hiperventilación desencadena crisis en 90% (dx de consultorio). ± AHF de EGI. *EEG*: complejos (inter)ictales (poli)punta y onda de 3-4 Hz generalizados, con actividad de fondo normal. *Tx*: ESM, VPA, LTG. *Px*: por lo general neuro normal. No siempre es "benigna": sólo 60% responde al primer FAE, discapacidades prominentes de por vida (cognitivas y de aprendizaje), 15% desarrolla epilepsia mioclónica juvenil (EMJ), puede afectar el desempeño psicosocial a largo plazo.

Epilepsia benigna con puntas centrotemporales: EIPC (antes epilepsia infantil benigna con puntas centrotemporales, epilepsia rolándica o epilepsia rolándica benigna) (*Epilepsia* 1998;39(S4):S32-S41). *Prev*: epilepsia más frec durante la niñez, 10-15%. *Inicio*: 3-13 años (pico, 7-9). *Tipo de CC*: nocturnas, unilats, lengua, labios, mejillas, laringe, faringe (anartria), en ocasiones miembros sups, preservación del

estado de alerta. Puede generalizarse durante el sueño. Es frec un aura sensorial, pero está subreportada. *EEG*: puntas trifásicas centrotemporales unilats o bilats interictales con dipolo ant-post horizontal, activación prominente en el sueño y actividad de fondo normal. *Tx*: OXC, CBZ, LTG, TPM, LEV. *Px*: excelente, las CC remiten en la pubertad. Al inicio puede ser frec. Considerar diferir el tx si es infrec, nocturna o sólo parcial. Puede generar problemas del aprendizaje o la conducta, en parte en relación con la frec de las descargas interictales. La EIPC atípica se asocia con retraso del lenguaje y el desarrollo. Se sospecha etiología genética. El patrón EEG funge como biomarcador; es un trastorno autosómico dominante con penetrancia relacionada con la edad.

Epilepsia occipital infantil (inicio temprano)/Panayiotopoulos (*Pediatrics* 2006;118:1237-1243). *Prev*: se reporta como frec, 6%. *Inicio*: 1-13 años (pico, 3-6). *Tipo de CC*: prolongadas (30 min o más), ante todo CC autonómicas/EE, a menudo al despertar, **(1)** náusea, cefalea, palidez, emesis, rubefacción, cianosis, desviación de la mirada, midriasis, sensaciones cardiorreguladoras y termorreguladoras, incontinencia, hipersialorrea, síncope ictal (falta de respuesta, flacidez). A continuación pueden presentarse **(2)** características parciales complejas con o sin (hemi) CC clónicas, breves. *EEG*: puntas y ondas multifocales, de morfología rolándica, con predominio occipital (pero ausentes o sin predominio occipital en 33%). *Tx*: igual que en las rolándicas. Algunas personas sólo requieren DZP, VR. *Px*: mejor definido que en la de tipo Gastaut (véase más adelante). Px benigno a pesar del EE autonómico aun si hay CC frecs. Remisión en < 2 años. En casi todos los casos las CC son infrecs, 25% sólo tiene una y 50% tiene < 5. No ↑ el riesgo de epilepsia durante la edad adulta. El dx erróneo es frec y el dxdf incluye migraña, cuadros GI (gastritis, emesis cíclica, migraña abdominal), síncope, trastornos del sueño. Se describe paro cardiaco, pero es raro.

Epilepsia occipital infantil (inicio tardío)/Gastaut (*Brain* 2008;131:2264). *Prev*: rara, < 1-2%. *Inicio*: 3-16 años (pico, 8). *Tipo de CC*: breve, segundos-2 min. Frec, muchas veces por día en el pac despierto. Crisis parciales simples (CPS) visuales: muy diversas (amaurosis, discos luminosos de color, alucinaciones visuales complejas). Desviación de la mirada, temblor palpebral y cefalea posictal en 50% y emesis en 5%. *EEG*: descargas occipitales con puntas y ondas de gran amplitud con los ojos cerrados o durante el sueño. Ictal: puntas occipitales rápidas. *Tx*: igual que en las rolándicas. *Px*: en general, rara; sx menos bien definido sin un tipo típico de CC y sin evolución clínica clara. Su cualidad "idiopática" resulta especulativa, ya que no se ha descartado una etiología genética. La frec, naturaleza y brevedad de los síntomas visuales ayudan a diferenciarla del aura visual de la migraña. Px aceptable: 60% remite en el transcurso de pocos años. Migrañas en 20%, AHF(+) de epilepsia en 50%.

Epilepsia con ausencias mioclónicas (antes Tassinari): mioclonías ictales de 3 Hz con mov en "rueda dentada" de los brazos hacia arriba. Suele asociarse con DID. Refractaria a FAE (*Epilepsia* 2002;43(S3):27).

Epilepsia con crisis mioclónicas-atónicas: ECMA (antes epilepsia mioclónica-astática o de Doose) (*J Clin Neurophysiol* 2003;20:449). *Prev*: infrec, 1-5%. *Inicio*: 7 meses-6 años. *Tipo de CC*: en especial generalizadas mioclónicas, atónicas o

mioclónicas-atónicas → caídas; ausencias breves, CTCG, EENC; sin CC tónicas o crisis de caída tónicas durante el día. *EEG*: EEG con patrones generalizados ([poli-]puntas y ondas, fotosensibilidad, ritmos de 2-3/s), sin anomalías multifocales (pueden existir seudofocos). *Tx*: VPA, ESM, BDZ, LTG, TPM, LEV. *Criterios dxs*: **(1)** CC indicadas antes. **(2)** Predisposición genética (incidencia elevada de CC con o sin patrones EEG de origen genético en familiares en 15-40%). **(3)** Desarrollo y EF neuro normales antes del inicio. **(4)** EEG como se indica antes. **(5)** Exclusión de EMIG, EMI, SLG. *Diferencias respecto de SLG*: en la **Doose,** predomina el tipo mioclónico, existe base genética, la evolución suele ser mejor, pero variable, en ocasiones aceptable, con buen control de CC y cognición (casi) normal.

Encefalopatía epiléptica con puntas y ondas continuas durante el sueño: EEPOCS (antes encefalopatía con estado epiléptico durante el sueño) (*Clin Neurophysiol* 2000;111(S2):S94). *Prev*: rara, < 1%. *Inicio*: 5-7 años (pico, 4-5). *Tipo de CC*: la intensidad y frec de las CC pueden empeorar con el tiempo. Antes rara, CC motoras parciales o CTCG secundarias, en su mayoría nocturnas; pueden desarrollarse crisis focales y/o generalizadas (en apariencia): CC clónicas unilats o bilats, CTCG, ausencias, CC motoras parciales, CPC o crisis de caída epiléptica. Nunca ocurren CC tónicas. *EEG*: interictal, en vigilia: complejos de puntas y ondas generalizados, que pueden ocurrir en brotes y acompañarse de manifestaciones clínicas. Puntas frontotemporales o centrotemporales focales. Sueño: paroxismos continuos y diseminados que ocupan > 85% del sueño de onda lenta; no necesariamente rítmicos. *Tx*: FAE ("supresores de puntas"), p. ej., VPA, LEV, ESM; esteroides, inmunoglobulina intravenosa (IgIV), BZD en dosis altas, magnetoterapia. *Px*: encefalopatía epiléptica de inicio en la niñez: trastorno específico de la edad caracterizado por actividad continua con puntas durante el sueño de onda lenta, que se asocia con deterioro cognitivo, de memoria, lenguaje y conducta. La EEPOCS causa una regresión más global que el sx de Landau-Kleffner, epilepsia más refractaria, focos EEG localizados con predominio en regiones frontotemporal o centrotemporal. Tx temprano y agresivo (no sólo control convulsivo) con el objetivo de "limpiar" las descargas EEG → mejoría de la evolución neuropsicológica. Secuelas prominentes de lenguaje, cognitivas, conductuales y motoras en ~ 50%.

Sx de Landau-Kleffner: SLK (afasia adquirida de la infancia) (*Ment Retard Dev Disabil Res Rev* 2004;10:144). *Prev*: rara, < 1%. *Inicio*: 3-8 años (intervalo, 2-10; pico, 5-7). *Tipos de CC*: *CTCG* o motoras parciales infrecs, precedidas, más que seguidas, por regresión receptiva y expresiva del lenguaje (con audición/audiometría normales). *EEG*: descargas de puntas y ondas temporales posteriores, parietooccipitales o multifocales. *Sueño*: como se indica antes. **Nota:** una sincronía bilat secundaria subyace a la EEPOCS; las CC al parecer generalizadas podrían ser de inicio focal. *Px*: agnosia auditiva epiléptica adquirida, menos CC que la EEPOCS (véase antes), focos posterotemporales en el EEG. *Dxdf*: **(1)** regresión autista → pérdida de la socialización, repertorio conductual restringido, pérdida de la comunicación y el lenguaje. Si el EEG es (+) = "regresión autista con EEG epileptiforme"; pudiera tratarse de una variante del SLK (controversial, diferencias de edad de inicio, fenotipo clínico y hallazgos en el EEG). **(2)** Con EIPC atípica, o empeoramiento yatrógeno (CBZ), puede desarrollarse una encefalopatía epiléptica.

(3) Es raro el SLK secundario (p. ej., tumor).

Sx de Lennox-Gastaut: SLG (*Lancet Neurol* 2009;8:82). *Prev*: infrec, 1-5%. *Inicio*: < 8 años (pico, 3-6). *Tipos de CC*: tónicas (se requieren para el dx, pero no al inicio; > en el sueño), gravedad y semiología variables. Ausencias atípicas (inicio y resolución graduales), (a) crisis astáticas (> 50%; → lesión), ± precedidas por mioclonías, EE (no) convulsivo en 50-70%, CC mioclónicas y otras. Precedido por EI en ≥ 20% de los casos. *EEG*: vigilia: brotes de puntas y ondas lentas de 1-2.5 Hz diseminados. *Sueño*: brotes de ritmos rápidos diseminados o bilats o "polipuntas" (actividad paroxística rápida generalizada). *Ictal*: brotes rápidos diseminados con actividad tónica, ausencias atípicas con puntas y ondas lentas de 1-1.5 Hz, puntas diseminadas o polipuntas y ondas lentas con actividad atónica o mioclónica. *Tx*: **(1)** no farmacológico: cirugía para epilepsia (callosotomía, estimulación del nervio vago [EV], otras), DCG. **(2)** FAE: LTG, TPM, FBM, RUF, VPA, BZD, ZNS, LEV (pero refractario a casi todos los FAE). **(3)** Esteroides. **(4)** Trastorno comórbido psiquiátrico/conductual: valoración neuropsicológica y psiquiátrica. **(5)** Vigilar efectos colaterales (coordinación, cognición, conducta, agravamiento de CC). *Dx/px*: tríada de CC de tipos múltiples, EEG típico, deterioro cognitivo. Las CC tónicas (referente) no existen al inicio y el EEG no es patognomónico. Retraso del desarrollo progresivo, regresión, a menudo psicosis. Causas heterogéneas (véase EI): malformación cerebral, esclerosis tuberosa, en SLG lesiones destructivas adquiridas o trastornos metabs con menos frec. La genética es menos relevante.

Rasmussen: epilepsia parcial continua crónica progresiva en la infancia (*Pediatr Neurol* 2005;32:295). *Prev*: rara, < 1%. *Inicio*: < 10 años. *Tipo de CC*: crisis focales progresivas e incoercibles, hemiparesia, afasia de expresión (si afecta el hemisferio izquierdo). Persisten las descargas epilépticas (multi)focales y unilats; la epilepsia parcial continua es común. *EEG*: descargas epileptiformes focales frontotemporales y temporales mesiales muy frecs con enlentecimiento focal → enlentecimiento diseminado. *Tx*: cualquiera. *Px*: en su origen, "encefalitis viral crónica"; en la actualidad se considera "encefalopatía multifocal autoinmunitaria progresiva". Dx clínico, RMN con atrofia y gliosis progresivas (al inicio, periinsulares); no resultan útiles los Ab contra Glu-R3 o la bx cortical. La evolución natural se caracteriza por hemiparesia progresiva lenta, hemianopsia, DID, atrofia cortical. Esteroides, inmunoglobulinas, plasmaféresis: sólo generan alivio temporal. *La hemisferectomía temprana mejora la evolución de manera inequívoca*.

ADOLESCENTES/ADULTOS

Epilepsia autosómica dominante con manifestaciones auditivas (EADMA; antes epilepsia del lóbulo temporal lateral autosómica dominante) y epilepsia mesial temporal familiar (EMTF) (*Epilepsia* 2009;50(S5):52–54 y 55–57). *Prev*: rara, < 1%. *Inicio*: 1-60 años (pico, 15-19). *Tipos de CC*: CPS y/o CPC. Mesial: psíquicas (*déjà vu*) y autonómicas. Lateral: auras auditivas, pueden desencadenarse por ruidos. La generalización secundaria es más frec en la variante mesial. *EEG*: interictal: normal o con ondas focales lentas o anomalías epileptiformes en las regiones temporales. *Tx*: CBZ, OXC, LTG, TPM. *Px/comentarios*: *EADMA*: RMN convencional normal, buena respuesta a FAE y evolución en general benigna. Mismo fenotipo en casos esporádicos y familiares con herencia compleja. Mutaciones del

gen *LGI1*, cuya función se desconoce. *EMTF*: fenotipos más heterogéneos con epilepsia leve a grave y relación inconstante con esclerosis hipocámpica y CC febriles. Genética incierta.

Epilepsia sólo con CTCG: definición amplia, incluye CTCG aleatorias y nocturnas. Por lo general sin ausencias y CC mioclónicas (*Epilepsia* 2008;49:2050-2062).

Epilepsia de ausencias juvenil: **EAJ** (*Paediatr Drugs* 2001;3:379). *Prev*: menos frec que EAI. *Inicio*: 7-16 años (pico, 10-12). *Tipos de CC*: ausencias típicas como se indica antes, más prolongadas y menos frecs e intensas. A menudo pueden efectuarse tareas más bien complejas, pero no suele ser posible hablar. Además, CTCG (al despertar) y sacudidas mioclónicas. *EEG*: un poco más rápido que EAI: (poli)puntas y ondas de 2.5-4.5 Hz generalizadas, pero el EEG no las diferencia. *Tx*: véase EAI. *Px*: sx que se sobrepone a la EAI y la EMJ. El px no es tan favorable, trastorno de por vida, aunque las ausencias pueden volverse menos intensas. El EEG puede revelar asimetría y la preservación parcial del estado de alerta podría inducir a un dx erróneo de CPC, con tx inapropiado (p. ej., la CBZ agrava la EAJ).

Epilepsia mioclónica juvenil: **EMJ (antes *petit mal* impulsivo o de Janz)** (*Pediatr Drugs* 2006;8:303). *Prev*: común, 5-11%. *Inicio*: 8-26 años (pico, 12-16). *Tipos de CC*: mioclónicas bilats, únicas o múltiples, con predominio en extremidades sups, en particular al despertar. CTCG en 90%, ausencias tipo EAJ en 10-30%. *EEG*: (poli)puntas y ondas de 3-6 Hz generalizadas. Fotosensibilidad en 40-70%. *Tx*: VPA, LTG, BDZ, TPM, LEV. *Px*: factores que precipitan las CC (privación de sueño, fatiga, EtOH, fotosensibilidad, estrés). *Genética*: véase referencia. Las ausencias pueden aparecer durante la niñez → sacudidas mioclónicas y CTCG a la mitad de la adolescencia. De por vida; más leve durante la tercera o cuarta décadas, pero la abstinencia de FAE → recurrencia. Se logra control con VPA en 70%. Evitar PHT, CBZ: agravamiento.

EDAD VARIABLE

Epilepsia frontal autosómica dominante nocturna: **EFADN** (*Brain* 1999;122:1017). *Prev*: rara. *Inicio*: 0-50 años (85% < 25; promedio, 12; mediana, 8). *Tipo de CC*: frecs (múltiples/nocturnas), estereotipificación intensa, breves, inicio y terminación súbitos, durante la fase II del sueño no MOR; despertar con conductas motoras/de otros tipos complejas extrañas y automatismos, incluidas posturas (dis)tónicas y actividad hipermotora (p. ej., pedaleo); sin fase posictal, puede haber CC diurnas. A menudo conservación (parcial) del estado de alerta. *EEG*: el EEG de rutina es normal, rara vez con anomalías frontales epileptiformes o inespecíficas. *VEEG ictal*: anomalías epileptiformes frontales rítmicas rápidas. *Tx*: CBZ, OXC, LTG, TPM. *Px*: dx electroclínico difícil. Autosómica dominante con penetrancia alta. *Distintas mutaciones en varios genes*: *20q13.2*, *1p21* (receptor nicotínico de acetilcolina → Δ de la liberación presináptica de neurotransmisores), pero todas con fenotipo similar. Privación de sueño y estrés agravan/precipitan las CC. Los problemas conductuales son comunes hasta que se logra el control convulsivo. Se sobrepone a la distonía paroxística nocturna.

Esclerosis mesial temporal: **EMT** (*Curr Opin Neurol* 2004;17:161). *Prev*: infrec (1-5%). *Prev*: niñez-adolescencia. *Inicio*: CPC, 1-2 min; automatismos orales, manuales

y verbales con conducta semidirigida y ↓ de la capacidad de respuesta, ± generalización secundaria. *Auras comunes*: sensación epigástrica creciente, desrealización, *déjà vu*. *EEG*: puntas temporales anteriores o mediales unilats o bilats. Patrón ictal: ondas agudas temporales de 5-9 Hz. Pueden requerirse electrodos profundos. *Tx*: CBZ, TPM, LTG, LEV. *Px*: CC febriles recurrentes/prolongadas iniciales a los 0-4 años como causa o consecuencia de la ETM. RMN con ETM; en los niños existe una mayor proporción de displasia y glioma de bajo grado. En 60% se logra un control aceptable con FAE, cirugía (lobectomía temporal ant, amigdalohipocampectomía), con evolución excelente en > 75%. La disfunción progresiva conductual y de la memoria es común.

Epilepsias mioclónicas progresivas (*Lancet Neurol* 2005;4:239-248). *Prev*: rara < 1%. *Px*: malo, deterioro neurológico progresivo, demencia, ataxia cerebelosa. *Tx* (*para todas*): VPA (excepto epilepsia mioclónica con fibras rojas rasgadas [EMFRR]), PB, LEV, BZD, ZNS. *Evitar* (↑ *mioclonías*): PHT, CBZ, GBP, VGB, TGB. *Usar con cautela*: LTG. **Enf de Unverricht-Lundborg,** *inicio*: 6-15 años. *Tipo de CC*: mioclónicas, tónico-clónicas, ausencias. *EEG*: (poli)puntas y ondas generalizadas con fotosensibilidad, actividad de fondo lenta (tardía). **Enf de Lafora,** *inicio*: 12-17 años. *Tipo de CC*: mioclónicas, occipitales con amaurosis transitoria, ausencias atípicas, atónicas, discognitivas focales. *EEG*: (poli)puntas y ondas generalizadas, ondas occipitales agudas lentas, fotosensibilidad. **EMFRR,** *inicio*: cualquier edad. *Tipo de CC*: mioclónicas, tónico-clónicas. *EEG*: puntas y ondas de 2-5 Hz generalizadas. *Evitar VPA*. **Lipofuscinosis ceroide neuronal,** *inicio*: variable. *Tipo de CC*: mioclónicas, tónico-clónicas, ausencias atípicas, atónicas. *EEG*: puntas y ondas generalizadas, actividad de fondo lenta (temprana), fotosensibilidad. **Sialidosis,** *inicio*: variable. *Tipo de CC*: mioclonías masivas, tónico-clónicas. *EEG*: puntas positivas de bajo voltaje en vértice, de 10-20 Hz. **Atrofia dentatorrubropalidolusiana,** *inicio*: 15-40 años (anticipación). *Tipo de CC*: mioclónicas, tónico-clónicas. *EEG*: puntas y ondas generalizadas, fotosensibilidad.

FÁRMACOS ANTIEPILÉPTICOS (FAE)

Cuándo iniciar un FAE: si las CC son desencadenadas (inducidas por medicamentos, anomalías electrolíticas, intoxicación, abstinencia), tratar la causa subyacente. Reservar los FAE para pacs con > 1 CC idiopática, anomalía estructural cerebral subyacente, EEG anormal, EF con focalización (incluida parálisis de Todd posictal) o CC idiopáticas + EE en el momento de la presentación. Para elegir un FAE, evaluar efectos colaterales, sexo, afecciones comórbidas, edad, otros medicamentos, costo, vías de administración disponibles.

Efectividad de los FAE: en general (difiere con el dx específico), % de pacientes sin CC con: 1.ª monoterapia = **47%;** 2.ª monoterapia = **13%**; 3.ª monoterapia = **1%**. % total de pacs sin CC con medicación = **64%**. (*Neurology* 2002;58(Suppl 5):S2-S8).

Suspensión de FAE: razones para retirar los FAE: efectos colaterales farmacológicos, costo, riesgo teratógeno, inconveniencia. **Riesgos de la suspensión de los FAE:** recurrencia de CC, que puede causar lesión/muerte, incapacidad para conducir, riesgos laborales. **Periodo sin CC antes del retiro:** si > 1 CC no desencadenada, esperar un periodo de 2 años sin CC antes de suspender. Los datos pediátricos respaldan la suspensión temprana en niños con CC fácilmente

controlables (*Epilepsia* 2008;49(S9):25-28). **Características favorables para el retiro de los FAE:** edad de inicio 2-11 años; etiología idiopática; EF neurol normal; respuesta inicial rápida a FAE, CC infrecs, niveles bajos de FAE en el momento de la suspensión; ausencia de CC durante > 2 años. **Características desfavorables para el retiro de los FAE:** edad de inicio > 10 años; etiología sintomática; DID; EF neurológica anormal; epilepsia parcial sintomática; respuesta inicial deficiente a FAE; FAE numerosos en el momento del retiro; EEG anormal; AHF de epilepsia (*Continuum Neurol* 2010;16(3):105-120).

Nombres comerciales y abreviaturas de los FAE			
Nombre genérico	**Nombre comercial**	**Abreviatura**	**Generación**
Ácido valproico	Depakote, Depakote RE, Depakene, Depacon	VPA	1.ª
BZD: clonazepam, clorazepato, diazepam, lorazepam, midazolam	Klonopin, Tranxene, Valium/ Diastat, Ativan, Versed	CLZ, CZP, DZ, LZ, MZ	1.ª
Carbamacepina	Tegretol, Tegretol XR, Carbatrol	CBZ	1.ª
Clobazam	Onfi	CLB	2.ª
Eslicarbacepina	Aptiom	ESL	2.ª
Etosuximida	Zarontin	ESX	1.ª
Ezogabina	Potiga	EZG	2.ª
Felbamato	Felbatol	FBM	2.ª
Fenitoína	Dilantin	PHT	1.ª
Fenobarbital	Luminal, Solfoton	PB	1.ª
Gabapentina	Neurontin	GBP	2.ª
Lacosamida	Vimpat	LCM	2.ª
Lamotrigina	Lamictal	LTG	2.ª
Levetiracetam	Keppra	LEV	2.ª
Oxcarbacepina	Trileptal	OXC	2.ª
Perampanel	Fycompa	PER	2.ª
Pregabalina	Lyrica	PGB	2.ª
Primidona	Mysoline	PRM	1.ª
Rufinamida	Banzel	RUF	2.ª
Tiagabina	Gabitril	TGB	2.ª
Topiramato	Topamax	TPM	2.ª
Vigabatrina	Sabril	VGB	2.ª
Zonizamida	Zonegran	ZNS	2.ª

SELECCIÓN DEL FAE: PRINCIPIOS GENERALES

Consideraciones especiales al seleccionar un FAE

Tipo de CC: focales o tónico-clónicas (utilizar un FAE de espectro limitado). CC focales y generalizadas, incluidas las miotónicas y las ausencias (utilizar un FAE de espectro amplio).

Costo: los FAE de primera generación suelen ser más económicos. Evaluar los FAE con equivalentes genéricos.

Primer FAE: 47% de los pacs deja de tener CC con el primer FAE (recibirán este FAE de forma crónica) → elegir el primer FAE con la mejor seguridad y tolerancia.

FAE múltiples: al agregar un FAE, analizar las interacciones. Combinaciones de FAE que deben vigilarse de modo estrecho por sus interacciones (muchas más combinaciones): PB + VPA, PHT + CBZ, CBZ + LTG, VPA + LTG.

Otros fármacos: considerar interacciones con otros medicamentos que no son FAE.

Sexo femenino: ¿edad reproductiva?, ¿toma anticonceptivos orales (AO)?, ¿salud

ósea?, ¿teratogenicidad? (véase también el capítulo *Enfermedades neurológicas en el embarazo*, sección acerca de epilepsia y gestación).

- FAE que pueden ↓ la eficacia de los AO: CBZ, FBM, PB, PHT, PRM, TPM, OXC.
- En embarazo: los FAE nuevos son clase C = efectos desconocidos sobre el feto. Los FAE antiguos son clase D (teratógenos reconocidos en el humano). VPA genera el mayor riesgo (6-11%); PB, 6%; el riesgo con otros es moderado (2-5%, sin Δ respecto de la población control). Los FAE antiguos pueden inducir "sx fetal por antiepiléptico": anomalías craneofaciales y digitales, ~ 3% con defectos mayores (p. ej., cardiacos, labio/paladar hendidos, microcefalia, retraso del desarrollo, tubo neural).

Adultos mayores: usar dosis menores y ajustar con más lentitud, dada la disminución del umbral para los efectos colaterales (p. ej., disfunción cognitiva, temblor, problemas de la marcha). Disminuir las dosis de fárms que se unen a proteínas, porque las concentraciones de albúmina ↓ con la edad; tener en cuenta que la depuración de creatinina y hepática ↓ después de los 65 años.

Formulaciones IV (cuando se requiere ajuste rápido): véase la tabla sobre FAE IV más adelante.

SELECCIÓN DEL FAE: "RECOMENDACIONES DE EXPERTOS" (*Epilepsy Behav* 2005;7:S1-S64)

EGI, epilepsia generalizada idiopática.

ERLS, epilepsia relacionada con localización sintomática (epilepsia focal).

FAE para la epilepsia generalizada idiopática: recomendaciones de expertos			
Monoterapia (mono)			
Situación	CTCG	Ausencias	Mioclónica
Mono #1	VPA > LTG, TPM	VPA, ESX > LTG	VPA
Mono #2 tras VPA	LTG > TPM, LEV > ZNS	ESX, LTG	ZNS, LEV, TPM
Mono #2 tras LTG	VPA > TPM, LEV > ZNS	VPA, ESX	VPA > ZNS
Mono #2 tras TPM	VPA, LTG	VPA, ESX > LTG	VPA

Terapia combinada	
FAE en uso	Evaluar adición de
FBM	VPA > LTG
LTG	VPA, TPM, LEV, ZNS
LEV	VPA > LTG, TPM
TPM	LTG, VPA > LEV
VPA	LTG > TPM, LEV, ZNS
ZNS	LTG, VPA > LEV
Estimulación del nervio vago	VPA > LTG, TPM

FAE para la epilepsia relacionada con la localización sintomática: recomendaciones de expertos	
1.ª monoterapia	
Parcial simple	CBZ, OXC > LTG, LEV
Parcial compleja	CBZ, OXC > LEV

Con generalización secundaria	CBZ, OXC > LTG, LEV
2.ª monoterapia	
Primer FAE	**Evaluar a continuación**
CBZ	LTG > LEV, TPM
GBP	LTG, CBZ, OXC > LEV, TPM
LEV	LTG, CBZ, OXC > TPM
OXC	LTG > LEV, TPM
PHT	LTG > LEV, CBZ
TPM	LTG, CBZ, OXC > LEV
VPA	LTG, CBZ, OXC, LEV, TPM
Terapia combinada	
FAE en uso	**Evaluar adición de**
CBZ	LEV > LTG, TPM, ZNS
GPN	LTG, LEV > OXC, TPM, CBZ, ZNS
LTG	LEV > TPM, OXC, CBZ, ZNS
LEV	LTG, CBZ > OXC, TPM, ZNS, VPA
OXC	LEV > LTG, TPM, VPA, ZNS
PB	LTG, LEV > OXC, CBZ, TPM
PHT	LTG, LEV > TPM, VPA
TGB	LTG > LEV, TPM, OXC, CBZ
TPM	LTG, LEV > CBZ, OXC, VPA
VPA	LEV > OXC, LTG, CBZ, TPM
ZNS	LTG, LEV, OXC, CBZ

FAE para casos especiales: recomendaciones de expertos	
Pacs deprimidos	
EGI	LTG > VPA
ERLS	LTG > OXC, CBZ
Pacs adultos mayores	
ERLS, pacs estables	LTG > LEV

ERLS, con enf médica	LTG > LEV, GPN
Servicio de urgencias	
Sx de epilepsia desconocido	LEV, VPA > PHT, OXC, LTG, CBZ, TPM
Hepatopatía	
EGI	LEV, LTG
ERLS	LEV, GPN
Pacs VIH (+)	
EGI	LTG, LEV
ERLS	LEV, LTG
Nefropatía	
EGI	LTG, VPA
ERLS	LTG
Mujer que podría concebir	
EGI	LTG > LEV
ERLS	LTG > LEV, OXC
Mujer que intenta concebir	
EGI	LTG
ERLS	LTG > LEV, OXC

EFECTOS COLATERALES, INTERACCIONES, AFECCIONES COMÓRBIDAS Y VIGILANCIA

Influencia de las afecciones comórbidas sobre la selección del FAE	
FAE a utilizar con cautela o evitar	
Anorexia/desnutrición	FBM, TPM, ZNS
Arritmias	CBZ, PHT
Crisis de ausencia	CBZ, OXC, TGB
CC generalizadas	GBP, CBZ, OXC (pueden causar exacerbación)
CC mioclónicas	GBP, LTG, OXC, CBZ, TGB, PGB
Diátesis hemorrágica	VPA
Discrasias sanguíneas	CBZ
Disfunción renal	LEV, GBP, PB, PGB, TPM, ZNS

Edema periférico	PGB
Enf pancreática	VPA, CBZ
Hepatopatía	VPA, PHT, PB, CBZ, LTG, ZNS, FBM
HipoNa (o riesgo de)	CBZ, OXC
Hipotiroidismo	CBZ, OXC, PHT
Nefrolitiasis	ZNS, TPM
Obesidad	VPA, PGB (↑ 5-25 kg), ¿CBZ?, ¿GBP? (↑ 2.5-5 kg)
Osteopenia	PHT > CBZ, PB
Reacciones de hipersensibilidad	Riesgo de inducción de exantema (en especial, PHT, CBZ, LTG)
Sx de ovario poliquístico	VPA
Trastornos psiquiátricos	LEV, PB
Uso de anticonceptivos orales	CBZ, OXC, PHT, PB, TPM (en dosis > 200)
FAE que podrían mejorar la afección comórbida	
Cefalea	TPM, VPA, CBZ en niños
Dolor neuropático	GBP, OXC, CBZ, TPM
Inestabilidad del estado de ánimo	OXC, VPA, LTG, CBZ
Insomnio	TGB
Movs periódicos de las extremidades durante el sueño	CZP, GBP, TPM, ZNS
Obesidad	TPM, ZNS
Temblor	CZP, PBT, PRI, ELV, TPM

FAE DE USO FRECUENTE: DOSIS, EFECTOS COLATERALES E INTERACCIONES

La tabla siguiente incluye información general de los FAE orales de uso frec (en orden alfabético). (Más adelante se incluye una tabla independiente para los FAE intravenosos). *El formato de presentación es el siguiente*:

- Primera línea: dosis inicial, estrategia para incremento (dosis y frec), dosis de mantenimiento objetivo, intervalo de administración de las fracciones de la dosis total (c/6, 8, 12 o 24 h), metab (renal, hepático), nivel sérico objetivo (mg/L = microgramos/mL), vida media (horas), % de unión a proteínas.
- Dosis pediátrica (con base en el peso): dosis inicial, estrategia para incremento (dosis y frec), dosis de mantenimiento objetivo.
- Vd, volumen de distribución (si se desconoce, puede calcularse con la fórmula Vd =

dosis IV/Δ concentración).

- **ECF**, efectos colaterales frecs; **EGC**, efectos graves colaterales; **ECLP**, efectos colaterales a largo plazo.
- Siglas comunes: **SSL**, sx similar al lupus; **NET**, necrólisis epidérmica tóxica; **SSJ**, sx de Stevens-Johnson.
- Sugerencias para vigilancia (niveles, otros estudios de lab/gabinete). Si no se indica alguna, resulta razonable seguir las recomendaciones generales que se muestran más adelante (véase la sección siguiente).
- Interacciones: "↑" o "↓": señalan fárms y afecciones que por lo general incrementan o disminuyen el nivel de este FAE. ⇨: indica los efectos de este FAE sobre otros fárms de uso frecuente.

Lab de "rutina" y vigilancia del nivel del FAE

Niveles: verificar 1-2×/año una vez que se alcanza la estabilidad. Revisar tras 5 vidas medias al modificar la dosis (por lo general, 5-7 días).

Otras pruebas: para la mayor parte de los FAE (pero varía: véanse recomendaciones específicas más adelante):

- Antes de iniciar el tx: BHC, PFH, QS 7 (en especial, BUN/Cr).
- Vigilancia: luego de 1 mes, después c/3-6 meses: BHC, PFH, QS 7.

FAE orales	
CBZ **CBZ-XR**	Inicio: 200 mg c/12 h, ↑ 200 mg c/sem, meta: 800-1 200 mg/día (c/8 h), hepática; 4-12, 12-18 h, 80%. (Dosis pediátrica [ped]: inicio: 5-10 mg/kg/día [c/12 h], ↑ 5 mg/kg/día c/sem, mantenimiento: 15-30 mg/kg/día [c/12 h].) *Si se va a Δ por CBZ-XR, la dosis total diaria es la misma, pero se administra c/12 h(y no c/8 horas).* ECF: leucopenia leve, ataxia, diplopía, letargo, retención urinaria, ↓ peso, ↓ T_4. EGC: agranulocitosis (1/20 000), anemia aplásica (1/500 000), exantema (10% de pacs), SSJ (raro), hipoNa, pancreatitis, hepatitis, SSL, arritmias. Precaución: glaucoma, cardiopatía, hepatopatía, hipertrofia prostática. Contraindicaciones: con IMAO, antec de supresión de médula ósea, alergia a ADT. Vigilancia: BHC, PFH, QS 7 al inicio, 6 sem, 3 meses, 6 meses, luego c/3-6 meses, c/año DEXA (columna lumbar y proximal en fémur). En pacs asiáticos, detectar HLA-B*1502 antes de inicio: (mayor riesgo de SSJ). Los pacs deben recibir vit D 2 000 IU c/24 h + Ca 1 200 mg c/24 h. ↑: FBM, VPA; Ψ (fluoxetina, fluvoxamina, nefazodona, trazodona, viloxazina); abxs (eritromicina, isoniazida, claritromicina, fluconazol, ketoconazol, metronidazol, ritonavir, troleandomicina); diversos (cimetidina, danazol, propoxifeno, diltiazem, risperidona, quetiapina, ticlopidina, verapamil, jugo de toronja). ↓: PHT, PB; ⇨ ↓ VPA, ↓ OXC, ↓ AO, warfarina (↓ INR), ↓ teofilina, ↓ ciclosporina, ↓ haloperidol, ↓ clonazepam.
CLB	Inicio: 5 mg al acostarse, ↑ 5 mg c/sem, meta: 20-40 mg/día (c/24, 12 h), hepática; 0.03-0.3, 10-30 h, 85%. (Ped: inicio: 0.1-0.2 mg/kg/día, ↑ 0.1 mg/kg/día c/sem [c/24, 12 h], meta: 0.4-0.8 mg/kg/día.) ECF: sedación, depresión. EGC: ideación suicida, depresión respiratoria. Precaución: suspensión súbita → CC. Se excreta en la leche materna. Contraindicaciones: no usar con flumazenil.

	↑: FBM; ↓: CBZ, PB, PHT; ⇨ ↑ VPA, ↑ PHT, ↑ PRM.
CLZ	Inicio: 0.25 mg al acostarse, ↑ 0.25 mg c/sem, meta: 4-10 mg/día (c/24, 12 h), hepática; 20-80, 18-50 h, 85%. (Ped: inicio: 0.01-0.02 mg/día, ↑ lento, meta: 0.1-0.2 mg/día [c/24, 12 h]; a menudo tx temporal.) ECF: SNC: sedación, ataxia, hiperactividad. EGC: psicosis, depresión respiratoria. Precaución: suspensión súbita puede desencadenar CC. Se excreta en la leche materna. Contraindicaciones: no usar con flumazenil. ↓: CBZ, PB, PHT; ⇨ ninguno.
DZP	Inicio: 2 mg c/12 h, ↑ 1 mg c/3 días, meta: 15 mg/día (c/12-8 h), hepática, 0.1-1; 30-36 h, 95%. (Ped: inicio: 1-10 mg c/12-6 h, por lo general tx temporal.) ECF: sedación, irritabilidad, cefalea, vértigo, depresión. EGC: HoTA, depresión respiratoria, nefritis intersticial, tromboflebitis. Precaución: suspensión súbita → CC; neumopatía, psicosis. Se excreta en la leche materna. Contraindicaciones: no usar con flumazenil. Glaucoma agudo de ángulo cerrado. Vigilancia: no se requiere vigilancia de rutina por estudios de laboratorio. ↑: VPA; ↓: CBZ, PB, PHT; ⇨ ninguno.
ESL	Inicio: 400 mg c/24 h, ↑ 400 mg c/sem, meta: 800-1 200 mg/día (c/24 h), hepática; se desconoce, 20-24 h, 30%. ECF: vértigo, n/v, ataxia, diplopía, somnolencia, cefalea, ↓ T_4/T_3. EGC: hipoNa, ↑ intervalo PR, ideación suicida, SSJ. Precaución: reducir dosis en disfunción renal. Se excreta en la leche materna. Contraindicaciones: alergia a OXC (reactividad cruzada). Vigilancia: de rutina, más: Na al inicio, luego c/mes × 3 meses, luego c/3-6 meses. ↓: CBZ, PHT, PB; ⇨ ↓ AO, ↓ warfarina, ↑ PHT, ↑ CLB, ↓ LTG, ↓ TPM.
ESX	Inicio: 250 mg c/24 h, ↑ 250 mg c/sem, meta: 500-1 250/día (c/12 h); hepática, 40-100; 30-60 h, < 5%. (Ped: inicio: 5-10 mg/kg/día, ↑ 10 mg/kg/día c/sem, meta: 20-30 mg/kg/día [c/12, 8 h].) ECF: sedación, cefalea, náusea y vómito. EGC: discrasias sanguíneas, eritema multiforme, SSJ, SSL, psicosis. Precaución: suspensión súbita → CC; concentración alta en leche materna. Contraindicaciones: porfiria. Vigilancia: de rutina, más: BHC, PFH: al inicio, c/mes × 6 meses, luego c/6 meses. ↑: isoniazida, VPA; ⇨ ↓ AO, ↓ efectividad de VPA.
EZG	Inicio: 100 mg c/8 h, ↑ 150 mg c/sem, meta: 600-1 200 mg/día (c/8 h), hepática; se desconoce, 7-11 h, 80%. ECF: confusión, vértigo, ataxia, diplopía, somnolencia, disartria. EGC: pigmentación cutánea azul, daño retiniano, ↑ QT, psicosis, ideación suicida, retención urinaria. Precaución: reducir dosis en disfunción renal. Se desconoce si se excreta en la leche materna. Vigilancia: valoración oftálmica c/6 meses. ↓: CBZ, PHT; ↑: EtOH; ⇨ ↑ digoxina.
FBM	Inicio: 400 mg c/8 h, ↑ 600 mg c/sem, meta: 2 400-3 600 mg/día (c/8 h),

	hepática/renal, 30-80, 20 h, 25%. (Ped: inicio: 5 mg/kg c/8 h; ↑ 15 mg/kg/día c/sem, meta: 45 mg/kg/día [c/8 h].) ECF: SNC: cefalea, sedación, insomnio, diplopía, agitación, anorexia, taquicardia. EGC: anemia aplásica, insuficiencia hepática/renal, pancreatitis, SSL, ↑ NH_3, SSJ. Precaución: sólo para epilepsia grave, dado el riesgo de anemia aplásica; disfunción renal. Contraindicaciones: antec de discrasias sanguíneas, hepatopatía, ANA (+). Vigilancia: ANA al inicio; BHC, QS 7, PFH al inicio, luego c/3-6 meses. ↓: PHT, PB, CBZ; ↑ ninguno; ⇨ ↓ AO, ↓ CBZ, ↑ VPA, ↑ PHT, ↑ CLB.
GBP	Inicio: 300 mg c/24 h, ↑ 300 mg c/3 días, meta: 900-3 600 mg/día (c/8 h), renal, 12-20, 5 h, < 10%. (Ped: inicio: 10-15 mg/kg/día [c/8 h], ↑ 10 mg/kg/día c/3 días, meta: 25-30 mg/kg/día [c/8 h].) ECF: fatiga, sedación, ganancia ponderal leve, *tinnitus*, ataxia, ganancia ponderal, Δ conductuales. EGC: raros, pero incluyen HIC, púrpura trombocitopénica trombótica, hemorragia oftálmica, psicosis. Precaución: evitar en sx de Lennox-Gastaut (puede ↑ CC); ajuste progresivo si declinan. Ajustar con base en función renal. Vigilancia: no se requiere vigilancia de rutina por estudios de laboratorio.
LCM	Inicio: 50 mg c/12 h, ↑ 100 mg c/sem, meta: 200-400 mg/día (c/12 h), hepática; 10-20, 13 h, < 15%. ECF: vértigo, ataxia, diplopía, nistagmo, somnolencia, cefalea. EGC: ↑ intervalo PR. Precaución: evitar fárms que ↑ intervalo PR. Se desconoce si se excreta en la leche materna. Vigilancia: de rutina, ECG previo al inicio. ↑: ninguno, ↓: ninguno, ⇨ ninguno.
LEV **LEV-XR** **LTG** **LTG-XR**	Inicio: 500 mg c/12 h, ↑ 500 mg c/sem, meta: 2 000-3 000 mg/día (c/12 h), renal, 10-45, 6-8 h, < 5%. (Ped: inicio: 10 mg/kg c/12 h, ↑ 10-20 mg/kg/día c/1-2 sem, meta: 30-40 mg/kg/día [c/12 h].) *Si se va a Δ por LEV-XR, la dosis total diaria se mantiene.* ECF: sedación, ansiedad, irritabilidad, debilidad generalizada, vértigo, depresión. EGC: psicosis (rara). Precaución: reducir dosis en disfunción renal. Puede exacerbar trastornos psiquiátricos. Vigilancia: de rutina. ↑: ninguno, ↓: ninguno, ⇨ ninguno. Inicio: 25 mg c/24 h por 2 sem, ↑ 25 mg c/sem, meta: 200-400 mg/día (c/12 h), hepática/renal; 4-20, 10-60 h, 55%. + *VPA*: inicio: 25 c/48 h por 2 sem, ↑ 25 mg c/1-2 sem, meta: 100-200 mg/día (c/12 h). + *Inducción enzimática*: inicio: 25 mg c/12 h por 2 sem, ↑ 50-100 mg c/sem, meta: 300-500 mg/día (c/12 h). (Ped: inicio: 0.15 mg/kg c/12 h por 2 sem, ↑ 0.6 mg/kg/día c/1-2 sem, meta: 4.5-7.5 mg/kg/día [c/12 h].) + *VPA*: 0.15 mg/kg/día (c/12 h) por 2 sem, ↑ 0.3 mg/kg/día c/1-2 sem, meta: 1-3 mg/kg/día (c/12 h). + *Inducción enzimática*: 0.6 mg/kg/día (c/12 h) por 2 sem, ↑ 1.2 mg/kg/día c/1-2 sem, meta: 5-15 mg/kg/día (c/12 h). *Si se va a Δ por LTG-XR, la dosis diaria total se mantiene.*

	ECF: SNC: letargo, vértigo, diplopía, cefalea, insomnio, tics. EGC: exantema, SSJ (1/1 000; más frec con VPA y en niños; riesgo menor con ajuste lento), hipersens (rara), insuficiencia orgánica múltiple (rara), insuficiencia hepática (rara), insuficiencia renal (rara), anemia aplásica (rara), coagulación intravascular diseminada, artritis. Precaución: suspender al primer signo de exantema. Niveles ↓ por embarazo y AO. Vigilancia: de rutina. ↑: VPA; Ψ (sertralina); ↓: PHT, PB, CBZ; ⇨ ninguno.
OXC **OXC-XR**	Inicio: 150 mg c/12 h, ↑ 150 mg c/48 h, meta: 1 200 mg/día (c/12 h); renal, 3-40; 8-10 h, 50%. (Ped: inicio: 5-10 mg/kg/día c/12 h, ↑ 5 mg/kg/día c/sem, mantenimiento: 30 mg/kg/día.) *Si se va a Δ por OXC-XR*, puede requerirse ↑ *de dosis para lograr la bioequivalencia*. ECF: fatiga, n/v, ataxia, diplopía, somnolencia, cefalea, ↓ T_4. EGC: hipoNa (3%), SSJ/NET (1/millón), anafilaxia (rara). Precaución: alergia a CBZ (30% reacción cruzada); atraviesa la placenta. • Puede hacerse cambio inmediato de CBZ → OXC a razón de 1/1.5 (CBZ/OXC). • El nivel plasmático corresponde a la 10-hidroxicarbacepina (metabolito activo de OXC). Vigilancia: de rutina, más: Na al inicio, luego c/mes × 3 meses, luego c/3-6 meses. ↓: CBZ; ⇨ ↓ AO, ↑ PB, ↑ PHT (en dosis > 1 200 mg/día), ↑ VPA.
PB	Inicio: 1.5-4 mg/kg/día, meta: 1.5-4 mg/kg/día (c/24, 12 h), hepática/renal; 15-45, 24-110 h, 50%. (Ped: inicio: 5 mg/kg/día [c/24-12 h]; meta: depende de edad, intervalo 2-11 mg/kg/día.) **Nota:** se requieren 2-3 sem para alcanzar estado estable si no se administra carga. Vd: niño, 0.9; adulto, 0.5. ECF: fatiga, vértigo, ataxia, diplopía, n/v, sedación, depresión, confusión. EGC: formulación IV: depresión respiratoria; VO: rara, incluye discrasias sanguíneas, insuficiencia hepática, exantema, SSJ/NET, artritis, laringoespasmo, broncoespasmo, SSL. ECLP: hombro congelado, raquitismo, osteomalacia. Precaución: puede formar hábito; depresión, tendencias suicidas, otros medicamentos depresores del SNC; disfunción renal, pulm o hepática. Trastornos psicológicos. Ajustar con lentitud. Contraindicaciones: porfiria; intolerancia al EtOH; disfunción hepática grave, enf respiratoria relevante. Vigilancia: de rutina, más: DEXA (columna lumbar y proximal en fémur) c/año. Los pacs deben tomar vit D 2 000 IU c/24 h + Ca 1 200 mg c/24 h. ↑: FBM, PHT, VPA, sultiame; abx (cloranfenicol); diversos (dextropropoxifeno, acetazolamida); ⇨ ↓ AO, warfarina (↓ INR), ↓ teofilina.
PER	Inicio: 2 mg al acostarse, ↑ 2 mg c/sem, meta: 4-8 mg/día (al acostarse), hepática; no definido, 105 h, 95%. + *Inducción enzimática*: inicio: 4 mg al acostarse, ↑ 2 mg c/sem, meta: 8-12 mg/día (al acostarse). ECF: vértigo, somnolencia, irritabilidad, caídas, ataxia, ganancia ponderal. EGC: ideación suicida y homicida, agresión. Precaución: se excreta en la leche materna. Vigilancia: de rutina.

	↓: CBZ, OXC, PHT; ⇨ ↓ AO.
PGB	Inicio: 25 mg c/12 h, ↑ 50 mg c/sem, meta: 300-600 mg/día (c/12, 8 h), renal; desconocido; 6 h, < 5%. ECF: ganancia ponderal, diplopía, edema periférico, fatiga, vértigo. EGC: ninguno conocido. Precaución: evitar suspensión abrupta; adultos mayores; depresión; disfunción renal; antec de angioedema; insuficiencia cardiaca congestiva. Vigilancia: de rutina. ⇨ puede ↑ el efecto de los depresores del SNC (p. ej., BZD, barbitúricos, EtOH).
PHT	Inicio: 150 mg c/12 h, ↑ 50 mg c/3-4 sem, meta: 200-500 mg/día (c/ 8, 24 h), hepática/renal, 10-20, 8-40 h, 90%. Para carga VO más rápida: administrar 15-20 mg/kg en tres fracciones, con 2-3 h de diferencia. (Ped: inicio: 5 mg/kg/día [c/24, 12 h], ↑ 5 mg/kg/día c/3-4 sem, meta: 5-10 mg/kg/día [c/24, 12 h].) Intervalo objetivo de niveles de fármaco libre: 0.50-3. Vd: niños, 1.0; adolescentes, 0.7-1.0; adultos, 1.0. *Nivel corregido = PTH cuantificada/*([*albúmina × 0.2*] + *0.1*). ECF: n/v, ataxia, nistagmo, diplopía, letargo, confusión, ↓ T_4. EGC: SSJ/NET (4/100 000), supresión de médula ósea, discrasias sanguíneas, anemia megaloblástica, insuficiencia hepática (rara), SSL, arritmias, distonía/oftalmoplejía. ECLP: hiperplasia gingival, osteomalacia, linfadenopatía, neuropatía, hirsutismo, rasgos faciales toscos, trastornos del mov, atrofia cerebelosa/ataxia/habla farfullante. Precaución: la fiebre puede ↓ sus niveles; no aplicar intramuscular (puede → necrosis tisular; usar FOS-PHT). Cinética no lineal: dosis baja puede inducir gran incremento. Puede enmascarar los s/s de hipoglucemia en pacs diabéticos. Contraindicaciones: bradicardia sinusal, bloqueo cardiaco, HoTA, fracción de expulsión baja. Vigilancia: de rutina + DEXA (columna lumbar y proximal en fémur) c/año. Los pacs deben tomar vit D 2 000 IU c/24 h + Ca 1 200 mg c/24 h. Interacciones: ↑: FBM, OXC, VPA; Ψ (cloropromazina, fluoxetina, fluvoxamina, imipramina, sertralina, trazodona, viloxazina); abxs (sulfas, cloranfenicol, fluconazol, isoniazida, miconazol, sulfafenazol); QxTx (doxifluridina, fluorouracilo, tamoxifeno, tegafur, tegafur-uracilo); diversos (ácido acetilsalicílico, amiodarona, alopurinol, cimetidina, clorfeniramina, propoxifeno, diltiazem, disulfiram, omeprazol, fenilbutazona, sulfinpirazona, tacrolimus, ticlopidina, tolbutamida, azapropazona, EtOH; uremia, hipoalbuminemia). ↓: VPA, CBZ, consumo crónico de EtOH, antiácidos, esteroides. ⇨ ↓ teofilina, ↓ digoxina, warfarina (↑ INR), ↓ ciclosporina, ↓ AO, ↓ haloperidol.
RUF	Inicio: 200 mg c/12 h, ↑ 400 mg c/2 días, meta: 1 800-3 200 mg/día (c/12 h), hepática; 10-25, 6-10 h, 35%. (Ped: > 4 años: inicio: 10 mg/kg/día [c/12 h], ↑ 10 mg/kg/día c/48 h, meta: 45 mg/kg/día [c/12 h].) ECF: vértigo, somnolencia, náusea, vómito, cefalea. EGC: sx de hipersensibilidad, exantema, ↓ QTc, EI, EE. Precaución: pacs que utilizan VPA requieren dosis menores. Contraindicaciones: pacs con sx o AHF de QT corto. Vigilancia: de rutina, ECG. ↑: VPA ↓: CBZ, PHT, PB, PRM; ⇨ ↓ AO.

TGB	Inicio: 4 mg c/24 h, ↑ 4 mg c/sem, meta: 16-28 mg/día (c/12-6 h), hepática, 0.1-0.3, 8 h, 95%. + *Inducción enzimática*: 4 mg c/24 h, ↑ 4 mg c/sem, meta: 32-56 mg/día (c/12-6 h). ECF: fatiga, vértigo, ataxia, insomnio, somnolencia, irritabilidad, debilidad. EGC: exantema, SSJ (rara), EENC con complejos de puntas y ondas. Precaución: puede → EENC en pacs con complejos de puntas y ondas en EEG. ¿Problemas visuales a largo plazo? (Por su similitud con vigabatrina; pero s/evidencia real de riesgo.) Vigilancia: de rutina. ↓: PHT, CBZ, PB; ⇨ mínimos.
TPM **TPM-XR** **VGB**	Inicio: 25 mg c/12 h, ↑ 25-50 mg c/1-2 sem, meta: 100-600 mg/día (c/12 h), renal; 5-25; 20 h, 15%. (Ped: inicio: 0.5 mg/kg c/12 h, ↑ 0.5-1 mg/kg/día c/1-2 sem, meta: 3-9 mg/kg/día [c/12 h].) *Si se va a Δ por TPM-XR, la dosis diaria total permanece igual.* ECF: letargo, ataxia, afasis anómica, lenguaje lento, concentración deficiente, pérdida ponderal, parestesias, acidosis metab leve, agitación. EGC: acidosis metab grave (3%), cálculos renales (1%), bloqueo auriculoventricular, glaucoma agudo de ángulo cerrado (raro), ↓ sudoración/golpe de calor (en particular niños), psicosis (rara). Precaución: ↑ riesgo de litiasis renal con acetazolamida, diclorofenamida, ZNS o dieta cetógena; en insuficiencia renal dosificar con base en la función; precaución en hepatopatía. Contraindicaciones: alergia. Vigilancia: de rutina. ↓: CBZ, PHT; ⇨ ↓ AO, ↓ digoxina. Inicio: 500 mg c/24 h, ↑ 500 mg c/sem, meta: 1 000-3 000 mg/día (c/24, 12 h), hepática; 0.8-36, 5-8 h, 0%. (Ped: inicio: 40 mg/kg/día (c/24, 12 h), ↑ c/sem, meta: depende de edad: 10-15 kg: 500-1 000 mg/kg/día; 15-30 kg: 1 000-1 500 mg/kg/día; 30-50 kg: 1 500-3 000 mg/kg/día; > 50 kg: 2 000-3 000 mg/kg/día; [c/24, 12 h].) EI: inicio: 50 mg/kg/día, ↑ en más de 1 sem hasta meta: 150-200 mg/kg/día (c/24-12 h).] ECF: defectos de campos visuales (↑ hombres), diplopía, sedación, vértigo, ataxia. EGC: amaurosis permanente, anemia, ideación suicida. Precaución: puede agravar las crisis mioclónicas y de ausencia. Se excreta en la leche materna. Vigilancia: de rutina + valoración oftalmológica previa y c/3 meses. ↑: ninguno, ↓: ninguno; ⇨ ↓ PHT.
VPA **VPA-XR**	Inicio: 250 mg c/12 h, ↑ 500 mg c/sem, meta: 1 000-2 500 mg/día (c/12 h), hepática > renal, 50-100, 8-12 h, 95%. (Ped: inicio: 5 mg/kg c/8 h, ↑ 15 mg/kg/día c/sem, meta: 20-30 mg/kg/día [c/12-8 h].) *Si se va a Δ por VPA-XR, ↑ dosis 10-20% para alcanzar bioequivalencia.* ECF: letargo, ataxia, ganancia ponderal, n/v/d, temblor, pérdida del pelo, ↓ plaq leve, ↓ carnitina. EGC: insuficiencia hepática (1/20 000), hiperamonemia, anemia aplásica (rara), pancreatitis (1/3 000), trombocitopenia intensa (relacionada con la dosis), SSJ (rara), encefalopatía (con o sin ↑ NH_3), teratogenicidad. ECLP: sx de ovario poliquístico, amenorrea, hiperandrogenismo en mujeres, adelgazamiento del pelo. Precaución: sin evidencia de hemorragia quirúrgica excesiva, pero algunos recomiendan suspender antes de una cirugía (puede inducir ↓ del factor VII). Contraindicaciones: hepatopatía, porfiria.

	Vigilancia: BHC, PFH, lipasa al inicio, c/mes por 6 meses, luego c/3-6 meses. ↑: FBM; Ψ (sertralina, cloropromazina); abx (isoniazida); diversos (cimetidina, propoxifeno, salicilatos). ↓: PB, LTG, CBZ, PHT (*fracción libre de PHT ~ nivel de VPA: %PHT libre = 10%* [*nivel inicial*] + [*0.1 × nivel de VPA*].) ⇨ ↑ PB, ↑ FBM, ↑ LTG, ↑ CBZ.
ZNS	Inicio: 100 mg c/24 h, ↑ 100 mg c/2 sem, meta: 100-600 mg/día (c/24-12 h), renal, 10-40, 60 h, 40%. (Ped: inicio: 1-2 mg/kg/día [c/24-12 h], ↑ 1-2 mg/kg/día c/2 sem, meta: 8-12 mg/kg/día [c/24-12 h].) ECF: somnolencia, vértigo, ataxia, fotosensibilidad, ↓ concentración, ↓ peso, n/v, cefalea. EGC: anemia aplásica, litiasis renal (2%), SSJ/NET (rara), anhidrosis (rara). Precaución: ajustar con lentitud; disfunc renal o hepática; ↑ riesgo de litiasis renal con acetazolamida o TPM. Contraindicaciones: tasa de filtración glomerular < 50. Hipersensibilidad a sulfonamidas. Vigilancia: de rutina. ↓: PHT, PB, CBZ, VPA; ⇨ ↑ PHT.
FAE parenterales (IV, IM, VR)	
DZP-IV	IV, carga: 10-20 mg (2 mg/min), puede repetirse en 15 min. Mantenimiento: 0.4 mg/kg/h.
DZP-VR	VR: 0.2 mg/kg, puede repetirse tras 4 horas.
LCM	IV, carga: 200 mg. Mantenimiento: 200-400 mg, en fracciones c/12 h, iniciar 12 h después de la carga. VO ⇨ IV 1:1.
LEV	IV, carga: 20-30 mg/kg. VO ⇨ IV 1:1.
PB	IV, carga: 20 mg/kg (máx: 1-2 mg/kg/min). Cuantificar niveles de inmediato; readministrar bolo si son bajos: bolo (mg/kg) = Vd × (nivel deseado − cuantificado). Vd: niños, 0.9; adultos, 0.5. VO ⇨ IV 1:1. Vigilancia: FR, TA.
PHT	IV, carga: 20 mg/kg (máx: 50 mg/min). Esperar > 1 h para cuantificar niveles; readministrar bolo si son bajos: bolo (mg/kg) = Vd × (nivel deseado − cuantificado). Vd: niños, 1.0; adolescentes, 0.7-1.0; adultos 1.0. VO ⇨ IV 1:1. Contraindicaciones: bradicardia sinusal, bloqueo cardiaco, HoTA, fracción de expulsión baja. Vigilancia: monitoreo cardiaco, vigilancia de TA.
FOS-PHT	IV/IM, carga: 20 mg EF (equivalentes de fenitoína)/kg; (velocidad máx: 150 mg EF/min). Si IV, esperar por lo menos 2 h para cuantificar niveles; si IM, esperar > 4 h. Repetir bolo de ser bajos: bolo (mg/kg) = Vd × (nivel deseado - cuantificado). Vd: 0.04-0.13 L/kg. VO (PHT) ⇨ IV(FOS-PHT) 1:1 EF. ECF: HoTA, ardor, prurito. Precaución: porfiria. Contraindicaciones: bradicardia sinusal, bloqueo cardiaco. Vigilancia: monitoreo cardiaco, vigilancia de TA. Profármaco de PHT con ↓ efectos colaterales durante la infusión. Resto de información igual que PHT.

VPA-IV	IV, carga: 10-20 mg/kg (máx, 150 mg/min). VO ⇨ IV 1:1.

Referencias: *The Epilepsy Prescriber's Guide to Antiepileptic Drugs,* Patsalos y Bourgeois. 2010; *Complete Pocket Reference for the Treatment of Epilepsy*. Deray M, Resnick T, Alvarez L, (eds.), 2001; *Ultimate Review for the Neurology Boards*, pp. 91-104; *Continuum*. *Epilepsy* 2007;13(4):84-85; *Br J Clin Pharmacol* 2006;61:246-255; *JAMA* 2004;291(4):615-620; *Neurology* 2004;62:1252-1260.

DIETA CETÓGENA (DCG)

(*J Child Neurol* 2009;24:979-988 y *Lancet Neurol* 2004;3:415-420)

Definición: dieta con alto contenido en grasa, con bajo contenido en carbohidratos (CHO) que induce cetogénesis (producción de cetonas [acetoacetato, ß-hidroxibutirato (BOHB)], cuando los ácidos grasos libres constituyen la fuente energética principal). No queda claro, pero es probable que tenga un mecanismo anticonvulsivo multifactorial.

Indicaciones: se utiliza la mayoría de las veces en la epilepsia pediátrica. Epilepsia refractaria (falla farmacológica/toxicidad, CC con recurrencia inaceptable), ciertos trastornos metabs (deficiencia de transportador de glucosa [GLUT-1], deficiencia de deshidrogenasa del piruvato).

Contraindicaciones: hiperlipidemia, deficiencia de descarboxilasa de piruvato, acidurias orgánicas, trastornos de transporte/oxidación beta de ácidos grasos, fárms que interfieren con el metab de los CHO (esteroides).

Composición de la dieta: **dieta normal:** calorías en CHO 50%, lípidos 30%, proteínas 20%.

Dieta cetógena: lípidos 90%, carbohidratos + proteína 10%. Se requiere la ayuda de un nutriólogo especializado para hacer posible una nutrición suficiente para el crecimiento y el desarrollo.

Variaciones: dieta con índice glucémico bajo, Atkins modificada, ácidos grasos poliinsaturados. Índice lípidos/(CHO + proteínas) = 3-4:1. Revisar en orina: cetonas 3-4 + ~ 60-80 mmol/L, corresponde a 30-100 mg/dL de BOHB en plasma; la meta es > 40 mg/dL de BOHB para lograr el mejor efecto anticonvulsivo. El BOHB plasmático tiene recambio de lab prolongado.

MANEJO DE PROBLEMAS COMUNES CON LA DIETA CETÓGENA

Problemas agudos

Deshidratación: *causas*: enf intercurrente (GI). La cetosis inhibe la sed → ↑ cetosis; la acidosis puede inducir vómito. *Tx*: *domiciliario*: líquido sin azúcar (agua, ponche de huevo diluido, fórmula RCF® [base de proteína de soya + polvo de polímero de glucosa y microlípidos], KetoCal® [base de proteína de leche de vaca, la fuente de lípidos es el aceite de soya], caldo, *ginger ale* de dieta). *Hospitalario*: soluciones intravenosas (SIV; NaCl 0.45%, otros electrolitos PRN, sin dextrosa).

Hipoglucemia: letargo; a menudo asintomática. *Causas*: fárms que interfieren con el metab de los CHO, enf, falta de apego. *Tx*: *domiciliario*: administrar 1 cda de jugo, buscar atención médica de ser necesario. *Hospitalario*: glucemia con tira reactiva

c/6 h **(1)** si < 40 y asintomática, documentar junto con glucemia por lab, pasar a c/2 h; **(2)** si < 25, documentar, administrar 30 mL de jugo de naranja, continuar c/2 h hasta estabilizar en > 40; **(3)** si hay sintomatología en cualquier momento, documentar con lab, administrar 30 mL de jugo de naranja.

Vómito: *causas*: la cetosis o la acidosis excesivas pueden inducir vómito. *Tx*: administrar 1 cda de jugo y solicitar atención médica si se requiere. Evaluar SIV (véase antes).

Acidosis: hiperventilación, vómito, taquicardia, irritabilidad, rubefacción facial, letargo. *Causas*: cetosis excesiva, deshidratación, enf intercurrente, falta de cumplimiento del cuidador. *Tx*: hospitalización. Si HCO_3 < 15, complementar con citrato de sodio/ácido cítrico o citrato de potasio/ácido cítrico (2-3 mEq/kg/día en fracciones c/8-6 h).

Fárms intercurrentes: si en total se aporta < 0.1 g de CHO/día, no es necesario rehacer el cálculo. Si > 0.1, la provisión diaria total de CHO necesitará ajuste (consultar al nutriólogo).

Esteroides: los esteroides interrumpen la cetosis (efectos glucocorticoides); notificar al equipo de dieta cetógena.

Problemas crónicos

Crecimiento deficiente, deficiencias de vits y minerales: cetoacidosis → ↑ Ca, pérdida de PO_4 en orina; ↓ líquidos, ↑ lípidos → ↓ vits hidrosolubles. Deficiencias dietéticas. *Tx*: vigilar talla, peso, índice de masa corporal (IMC); cuantificar Cu, Se, Zn, Ca, Mg, PO_4. Administrar complementos de calcio. Consultar al nutriólogo especializado en DCG.

Hiperlipidemia, pancreatitis: consumo abundante de lípidos → ↑ colesterol y triglicéridos. Sus efectos crónicos se desconocen. Papel indefinido de los fárms hipolipemiantes. Consultar al nutriólogo especializado en DCG.

Estreñimiento: común. ↓ consumo de líquidos, ↓ consumo de volumen. *Tx*: promover el consumo de líquidos, utilizar un laxante sin CHO, aceite mineral, supositorios.

Urolitiasis: común (5-8%): ↓ pH urinario, ↓ flujo urinario, ↑ calciuria, complementos de calcio. *Tx*: tira reactiva en orina de rutina. ↑ consumo de líquidos, agentes alcalinizantes, litotripsia, suspensión de la dieta (raro).

Miocardiopatía: rara, mal comprendida: HCO_3 bajo y BOHB alto: cardiomegalia, ↑ QTc. *Tx*: ECG previo a la dieta. Vigilar HCO_3 y BOHB. Evitar la deficiencia de selenio (miocardiopatía).

Hematológicos: Δ de lípidos en membrana plaquetaria, Δ de proteínas plaquetarias: ↑ equímosis, ↑ tiempo de sangrado. *Tx*: algunos responden a DDAVP. Considerar valoración preoperatoria.

Inmunológicos: cetosis, desnutrición: ↑ infecciones. Controversiales.

Diversos: Δ conductuales, enf por reflujo gastroesofágico, toxicidad medicamentosa (inhibidores de la anhidrasa carbónica: ↑ acidosis), cirugía (SIV sin CHO, sin infusiones con glucosa. Si pH baja tras 3 h → tx 5-20 mEq HCO_3).

TXS QUIRÚRGICOS DE LA EPILEPSIA

CIRUGÍA DE RESECCIÓN PARA LA EPILEPSIA

¡Evaluar la cirugía de modo temprano! De los pacs con epilepsia, 36% tiene enf refractaria a fárms. Si no es posible eliminar las CC tras un ensayo adecuado con 2 FAE → la posibilidad de eliminar CC con un 3.er FAE es < 5%. En pacs con selección apropiada (idóneo = epilepsia lesional con hallazgos congruentes en EEG y RMN), la cirugía para epilepsia ofrece una posibilidad ↑↑↑ de resolver las CC en comparación con uso de FAE adicionales. Resultados quirúrgicos: tasas de eliminación de CC a 2 años: epilepsia temporal mesial: 68%; epilepsia neocortical: 50% (*Neurology* 2005;65:912– 918); tasas de eliminación de CC a 5 y 10 años ~ 40-50% (*Lancet* 2011;378:1388–1395).

Indicaciones para cirugía: **(1)** epilepsia refractaria al tx médico (determinado por el médico; imposibilidad de controlar las CC tras usar por un periodo apropiado dos FAE seleccionados adecuadamente y bien tolerados); **(2)** la epilepsia es incapacitante (determinado por el pac); **(3)** posibilidad razonable de beneficio.

Metas de la cirugía para epilepsia: **(1)** resolución de las CC (curativa) o ↓ de frec de las CC (paliativa). **(2)** Disminución de morbilidad y mortalidad en la epilepsia refractaria (lesiones accidentales, deterioro cognitivo, depresión, muerte súbita inexplicada del paciente epiléptico; según la gravedad de la epilepsia, 1/3 000-1/200/año], ↓ fertilidad, desempleo). **(3)** Disminución de los efectos colaterales de los fármacos.

Valoración preoperatoria

(a) ***Localización del sitio de origen de las descargas epilépticas*:** identificar zona de origen de las descargas epilépticas y valorar en concordancia con estrategias diversas.

***Vigilancia de fase I* (*no invasiva*), *que incluye*:** *VEEG prolongado*: confirmar dx de epilepsia; valorar anomalías interictales y captar CC múltiples para determinar su tipo y localizar su sitio de origen. *RMN cerebral*: buscar anomalías estructurales que pudieran ser epileptógenas; FLAIR y T1 coronales con cortes finos para detectar esclerosis hipocámpica o displasias corticales; ecogradiente para detectar cavernomas o extravasación hemática postraumática; contraste con gadolinio para identificar tumores o infecciones. *PET-FDG*: búsqueda de zona con hipometabolismo, que a menudo corresponde al foco epileptógeno, en particular si es temporal (la tasa de lateralización falsa en pacs con epilepsia unilat del lóbulo temporal es de sólo 1-2%). *Valoración neuropsicológica*: el perfil de defectos cognitivos puede ayudar a localizar la región de la disfunción cortical.

***No como rutina, pero en ocasiones es útil*: *magnetoencefalografía* (*MEG*):** localización de la fuente de descargas interictales que derivan de los surcos, que pueden pasarse por alto en el EEG de superficie. *SPECT ictal*: inyección del isótopo durante las CC (captación máxima en 30-60 s tras la inyección); escaneo tras las CC (el isótopo permanece unido > 1 h); el área con mayor captación (con hiperperfusión durante las CC) es el foco convulsivo potencial. La sustracción de SPECT ictal e interictal con corregistro de RMN (SISCOM) tiene una tasa más alta de localización que la inspección visual aislada. Útil para la valoración quirúrgica de la epilepsia no

lesional, pero requiere confirmación con vigilancia de fase II. *Angiografía cerebral*: caracterización de las lesiones vasculares que inducen epilepsia. *Espectroscopia por RMN*: la proporción de *N*-acetilaspartato respecto de colina y creatina puede ayudar a diferenciar el tejido normal del anormal (p. ej., cicatrices glióticas); puede ayudar a identificar tumores y abscesos.

***Vigilancia de fase II* (*invasiva*):** sólo se realiza si los resultados de la fase I son insuficientes para localizar de manera precisa la lesión. Puede incluir la colocación de electrodos subdurales en rejilla/tiras, con o sin electrodos intracraneales profundos. Se requieren hipótesis comprobables para orientar la colocación quirúrgica de estos electrodos.

(b) Valoración del riesgo quirúrgico: *valoración neuropsiquiátrica*: la predicción preoperatoria resulta útil antes de la lobectomía temporal anterior (LTA) izquierda. Función de memoria preoperatoria ↑ → ↑ riesgo de deterioro de la memoria. *Prueba de Wada*: amobarbital intracarotídeo, para identificar el hemisferio dominante y si el hipocampo contralat a la lesión puede sostener la memoria. *RMN funcional (RMNF)*: la lateralización del lenguaje puede predecir la ↓ de la memoria verbal tras la LTA, utilidad comparable a la prueba de Wada (*Epilepsia* 2008;49(8):1377-1394).

Epilepsias focales sensibles a la resección quirúrgica: epilepsia del lóbulo temporal mesial; tumores de crecimiento lento (oligodendroglioma, astrocitoma fibrilar, astrocitoma pilocítico, glioma mixto, ganglioglioma, TDNE); malformaciones vasculares (angiomas cavernosos, MAV); malformaciones corticales (esclerosis tuberosa; displasia cortical focal, polimicrogiria, heterotopia subcortical focal).

Epilepsias generalizadas susceptibles de resección quirúrgica: la cirugía tiene un papel limitado en la EGI. Excepción: la callosotomía para disminuir las crisis de caídas y otras CC generalizadas (cirugía paliativa).

DISPOSITIVOS DE NEUROESTIMULACIÓN PARA LA EPILEPSIA

Se consideran alternativas paliativas para los pacs con epilepsia refractaria que no son candidatos a la resección quirúrgica. Realizar investigación detallada para determinar en primer lugar si son candidatos para la resección quirúrgica, en particular porque con ésta la probabilidad de resolución sintomática podría ser mayor que con los neuroestimuladores, al tiempo que la implantación de estos últimos podría interferir con ciertos procedimientos de la vdx prequirúrgica posterior.

Estimulación del nervio vago (EV): autorizada en 1997 por la FDA como tx adyuvante para las CC parciales. *Procedimiento*: cirugía ambulatoria, toma < 1 h. El generador de pulsos se implanta en el hemitórax derecho bajo la clavícula; los cables del estimulador se envuelven alrededor del nervio vago izquierdo en el cuello y se conectan al generador de pulsos. Vida de la batería, 5-12 años. *Modalidades*: pasiva y sobre demanda. *Pasiva*: el generador envía impulsos programados de forma continua (parámetros predefinidos) para estimular el nervio vago. *Sobre demanda*: permite cierto control al pac. El paso de un imán sobre el generador → ↑ temporal de la corriente y de la amplitud del pulso, que durante un aura/CC/estado posictal puede abortar una CC, disminuir su intensidad o evitar un brote. *Mecanismo de acción*: se desconoce; potencialmente mediante cambios del flujo sanguíneo cerebral o del

equilibrio de neurotransmisores. *Eficacia*: a 1 año, 35% de los pacs tuvo una reducción > 50% de las CC (mediana de disminución de CC, 45%) (*Epilepsia* 2000;21(9):1195-1200). *Efectos secundarios comunes*: cambios de la voz, voz ronca, dolor faríngeo, tos, disnea, parestesias. *RMN*: puede someterse a 1.5-3 T de imagen de cabeza o extremidades mediante el uso de resortes de transmisión/recepción en cabeza o extremidades. (La corriente de salida y del magneto deben programarse en 0 antes de un estudio.) Exclusión: la región entre C7 y T8 **no** puede escanearse por la proximidad del dispositivo. No utilizar aparatos abiertos de RMN (la seguridad sólo se ha estudiado en equipos cerrados). *Cómo apagar*: los golpecillos con el imán sobre el generador apagan la EV.

Neuroestimulación sensible a respuesta (NSR): autorizada por la FDA en 2013 para las CC parciales o multifocales refractarias a fárms. Los electrodos implantados detectan la actividad eléctrica anómala (por lo general, anomalías interictales); al detectarlas, se aplica un estímulo eléctrico para alterar/abortar las descargas epilépticas en su sitio de origen. El foco convulsivo (donde se instala el dispositivo) debe identificarse con precisión antes de su colocación. *Procedimiento*: cirugía con pac hospitalizado, requiere entre 2-5 h. Se colocan en el foco convulsivo 1-2 electrodos de tira profundos/subdurales. El neuroestimulador se fija al cráneo y se conectan los cables. El dispositivo debe programarse para c/pac, con el objetivo de detectar de forma precisa las descargas epilépticas y las anomalías interictales; se requiere un esfuerzo considerable tanto del pac como del médico. *Eficacia*: a 1 año, 44% de pacs tuvo ↓ > 50% de CC (mediana 44%). A 2 años, 55% tuvo ↓ > 50% de CC (mediana 53%) (*Epilepsia* 2014;55(3):432-441). *RMN*: contraindicada.

Estimulación cerebral profunda (ECP) del núcleo anterior del tálamo: autorización por la FDA pendiente. *Procedimiento*: se implanta un generador de pulsos en el hemitórax derecho, bajo la clavícula. Se realiza la implantación estereotáctica bilat de cables multicontacto de electrodos profundos en los núcleos anteriores del tálamo. Los cables de los electrodos se tunelizan por vía subcutánea y se conectan a un generador de pulsos. *Mecanismo de acción*: se desconoce, ¿modulación del circuito de Papez? *Eficacia*: a 2 años, 54% tuvo ↓ > 50% de CC (mediana 56%). Podría ser más efectiva en la epilepsia del lóbulo temporal (*Epilepsia* 2010;51(5):899-908). *Efectos adversos*: depresión (15%), compromiso de la memoria (13%), CC nuevas/agravadas (9%).

MUERTE SÚBITA INEXPLICADA DEL PACIENTE EPILÉPTICO (SUDEP)

Definición y características comunes: muerte "súbita, inesperada, atestiguada o no, sin traumatismo o vínculos con ahogamiento en un pac con epilepsia, con o sin evidencia de CC y con exclusión de estado epiléptico documentado, para la que el estudio *post mortem* no revela una causa toxicológica o anatómica" (*Epilepsia* 1997;38(suppl 11):S6-S8). La SUDEP suele ocurrir en presencia de CC, por lo general durante el sueño nocturno. En casi todos los casos se carece de testigos. **Epid:** los pacs con epilepsia tienen ↑ riesgo de 20× de muerte súbita comparados con la población general. La SUDEP causa alrededor de 15% de las muertes relacionadas con la epilepsia. En pacs con el riesgo más alto (epilepsia refractaria), el riesgo vitalicio es de 35%. **Factores de riesgo:** el factor de riesgo más constante es ↑ de la frec de las CTCG. En comparación con los pacs sin CTCG, quienes desarrollan 1-2

CTCG/año tienen un ↑ de riesgo de SUDEP de 3×; 3-12 CC TCG/año, ↑ de riesgo de 7×; 13-50 CTCG/año, ↑ de riesgo de 9×; > 50 CTCG/año, ↑ de riesgo de 15×. Los pacs que reciben tx con FAE múltiples tienen un ↑ de riesgo de 3× comparados con quienes reciben monoterapia. Los individuos con epilepsia con más de 15 años de evolución tienen un ↑ de riesgo de 2× en contraste con aquéllos con menos tiempo de evolución. **Fisiopato:** los mecanismos potenciales de muerte (que tienen probabilidad de presentarse durante o después de una convulsión) incluyen **(1)** arritmia cardiaca (por disfunción nerviosa autonómica o cardiaca, canalopatía o medicamentos específicos en pacs susceptibles) y **(2)** hipoventilación (central u obstructiva); obsérvese que hipoxia/hipercapnia pueden precipitar las arritmias cardiacas. **Prevención:** especulativa; no existen estudios clínicos que valoren la eficacia del tx en la prevención de la SUDEP: **(1)** disminución de las CC tónico-clónicas con FAE o cirugía para epilepsia si está indicada y **(2)** supervisión del pac durante las horas de la noche (por otro individuo o con alarma convulsiva para alertar a otros); la supervisión de la persona permite estimularla en caso de que deje de respirar, lo que tiene el potencial de reestablecer la función cardiorrespiratoria normal (*Lancet* 2011;378:2028-38; *Nat Rev Neurol* 2014;10:271-282).

ELECTROENCEFALOGRAFÍA (EEG)

Uno de los pocos instrumentos para valorar la función cerebral. Resolución temporal ↑/espacial ↓. Refleja la actividad sincrónica (sumatoria de potenciales excitatorios postsinápticos) de poblaciones neuronales, en particular en los giros corticales (con orientación perpendicular a la piel cabelluda). Las estructuras profundas y de la línea media (p. ej., lóbulos frontal/temporal mediales, corteza orbitofrontal y del cíngulo) tienen representación deficiente en el EEG de superficie: demasiado alejadas de los electrodos.

Usos del EEG: dx/tx del EE (EECG y EENC); dx de CC; determinación del riesgo de CC a futuro en pacs con ese trastorno; determinación de la función cerebral/extensión del daño cerebral en pacs comatosos; vigilancia de la isquemia (transoperatoria o posterior a HSA).

Sens del EEG de rutina para el dx de la epilepsia: 1.er EEG: sens, 29-55%; EEG repetidos: sens, 60-80%. La detección mediante EEG repetidos ↓ si el EEG inicial es normal; resultados limitados tras un 4.° EEG. De los pacs con CC, 20% carece de descargas epileptiformes. El sueño ↑ ~ 15% la sens. El EEG en el transcurso de 24 h de la CC ↑ 15% la sens (*Epilepsia* 1987;28:331; *Continuum Neurol* 2010;16(3):105-120).

Indicación para monitoreo EEG prolongado: **(1)** dx: crisis/conductas paroxísticas; CNEP *vs.* CC. **(2)** Valoración preoperatoria: clasificación de las CC; lateralización/localización de anomalías. **(3)** Cuantificación: determinación de número y frec de descargas epilépticas/anomalías interictales; cuantificación de la respuesta a la intervención; caracterización de las manifestaciones clínicas sutiles (*J Clin Neurophys* 2008;25(3):170-80).

Montaje de electrodos: el sistema internacional 10-20 es estándar y toma como base referencias anatómicas (figura siguiente, izquierda). ***Identificación de electrodos*:** # impar = izquierda, # par = derecha; # bajo = parasagital, # alto = lateral. Designación:

Fp1/Fp2 = frontopolar, F3/F4 = mediofrontal, F7/F8 = frontotemporal, C3/C4 = surco central, P3/P4 = parietal, O1/O2 = occipital, T3/T4 = mediotemporal, T5/T6 = temporal posterior. ***Otros datos*:** ECG, electrodos de mov ocular, monitor de respiración.

La figura muestra, a la izquierda, el sistema internacional 10-20; a la derecha, el montaje *double banana* (bipolar longitudinal/anteroposterior).

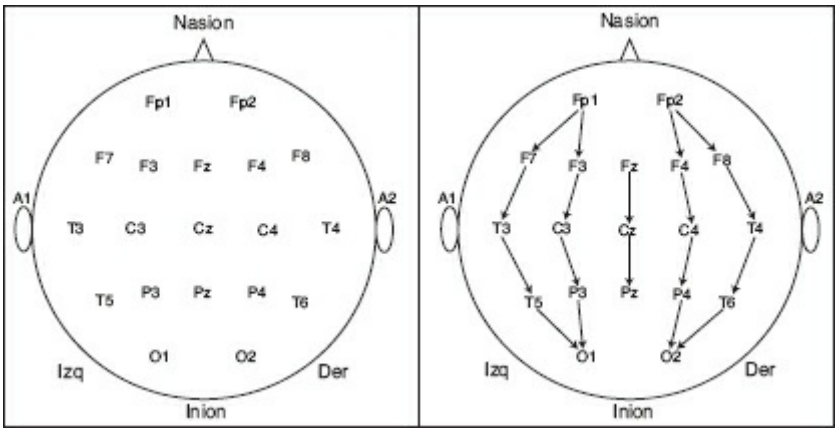

Montajes del EEG: montaje = selección de canales de electrodos y su disposición. C/canal se deriva calculando la diferencia entre dos señales de entrada. Convención positiva/negativa: los potenciales positivos (señal de entrada 1 − señal de entrada 2 = > 0) se muestran como una deflexión negativa; los potenciales negativos (señal de entrada 1 − señal de entrada 2 = < 0) se muestran como una deflexión positiva. Los montajes estándares incluyen los siguientes: **(1) referido:** canales creados mediante la sustracción de una referencia (ref) común (p. ej., un electrodo colocado en el oído o el vértice ipsilat, un promedio calculado de todos los electrodos o la suma ponderada de los electrodos más cercanos) a c/electrodo de superficie. Ejemplos de derivaciones de canal (señal de entrada 1 − señal de entrada 2): Fp1-ref, F7-ref, T3-ref, T5-ref, etc. *Localización*: las anomalías focales localizan al electrodo con la deflexión más intensa. *Ventajas*: fácil de interpretar; los electrodos con las deflexiones más intensas señalan la región con mayor actividad. *Desventajas*: un electrodo de referencia con ruido introduce ruido en todos los canales. **(2) Bipolar:** se crean canales mediante la sustracción de los electrodos adyacentes entre sí y se procede siguiendo una cadena. El bipolar longitudinal/anteroposterior (AP) es el más frec (también denominado *double banana*, véase figura anterior, derecha). Cadenas: *temporal izquierda*: Fp1 → F7 → T3 → T5 → O1; *parasagital izquierda*: Fp1 → F3 → C3 → P3 → O1; *central*: Fz → Cz → Pz; similar en el lado derecho. Ejemplo de derivaciones de canal (señal de entrada 1 − señal de entrada 2), p. ej., para la cadena temporal izquierda: Fp1-F7; F7-T3; T3-T5; T5-O1. *Localización*: las anomalías focales se localizan en el punto de inversión de fase (por lo general, reversión de fase negativa). *Ventajas*: aspecto más limpio (más eliminación de ruido); *desventajas*: la actividad al final de las cadenas no se valora con facilidad; pérdida de información relativa a voltajes absolutos; la actividad existente en electrodos adyacentes numerosos tiende a cancelarse.

ESTRATEGIA GENERAL PARA LA INTERPRETACIÓN DEL EEG

Una estrategia estructurada debe valorar **frec de fondo, organización, simetría, cambios de estado, procedimientos de activación y respuesta a la estimulación,** y presencia de **elementos transitorios**.

Frec de fondo: frec predominante en ausencia de estimulación externa. Por convención se divide en cuatro bandas de frec (véase la figura siguiente). Las frecs esperadas varían según la localización, el estado y la edad. Es posible la existencia de frecs múltiples en cualquier momento. En *adulto joven saludable normal*: predominio ***alfa*** (8-13 Hz) en derivaciones posteriores durante la vigilia, en estado de alerta y con los ojos cerrados. Prominencia ***beta*** (> 13 Hz) en región frontal. La actividad ***theta*** (4-8 Hz) es temporal y ↑ con la somnolencia. La actividad ***delta*** (< 4 Hz) es anormal durante la vigilia; caracteriza al sueño de onda lenta.

Organización: valoración de las frecs y las amplitudes del EEG en estado de reposo durante la vigilia. Gradiente anteroposterior normal: voltaje más bajo, frec más alta (beta) anterior, con transición a voltaje más alto y frec menor (alfa) en región posterior. En la región posterior predomina el ritmo sinusoidal alfa, que se observa en la zona occipital, con más detalle durante la vigilia y con los ojos cerrados; puede tener ↑ amplitud en el hemisferio izquierdo.

Simetría: la asimetría de la frec, la amplitud o ambas pueden revelar alteración subyacente (véase adelante la sección de ritmos EEG anormales). En la epilepsia, la determinación de la asimetría en los patrones interictales, el inicio de la descarga epileptiforme y la amplitud son fundamentales para la localización.

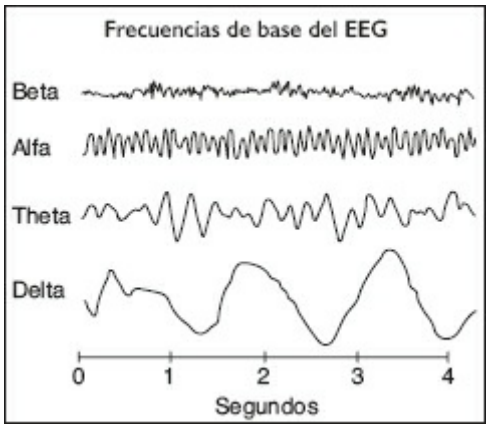

Estado: el EEG difiere con el estado; distintas anomalías se aprecian mejor en estados específicos (véase la figura de la página siguiente). **(1) Vigilia con ojos cerrados:** valorar organización anteropost y presencia de ritmo post dominante. **(2) Vigilia con ojos abiertos:** artefactos de parpadeo en derivaciones frontales. Bloqueo de la actividad alfa, con desarrollo de actividad más rápida de bajo voltaje. Con frecuencia hay artefactos musculares. **(3) Somnolencia:** movs oculares errantes lentos. Bloqueo de ritmo occipital alfa. Incremento del enlentecimiento frontocentral theta. Pueden identificarse ondas del vértice (ondas agudas sincrónicas bilats con intensidad máxima en Cz/C3/C4). Puede identificarse ↑ de descargas epileptiformes (interictales). **(4) Fase 2 del sueño:** marcada por la aparición de husos del sueño (ondas sincrónicas de 12-14 Hz, máximas sobre la región central) y los complejos K (ondas polifásicas de voltaje alto con campo difuso). Ondas frecs en el vértice y

ondas agudas occipitales transitorias del sueño (POTS) (véase más adelante Variantes normales del EEG). Enlentecimiento delta/theta generalizado. Es común el ↑ de la actividad epileptiforme. **(5) Fases 3-4 del sueño:** fase 3: 20-50% delta, ↓ husos del sueño y ondas en vértice. Fase 4: > 50% actividad delta, husos del sueño en gran medida ausentes. **(6) MOR:** actividad rápida de voltaje bajo, ondas en dientes de sierra centrales, movs oculares rápidos, ausencia de artefactos musculares. La figura muestra los trazos del EEG en la vigilia y el sueño.

Trazos del EEG en la vigilia y el sueño

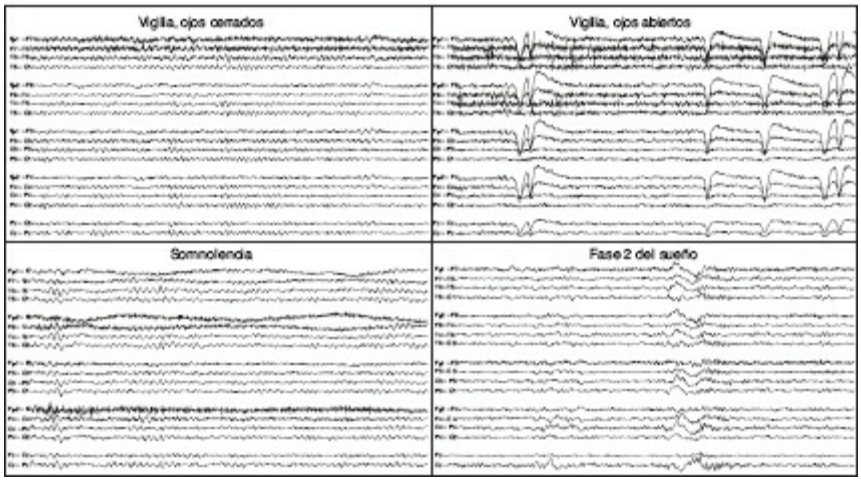

Procedimientos para activación: **(1) estimulación:** apertura ocular, llamar por el nombre, respuesta de sobresalto, estímulos nocivos; se usan para valorar la reactividad en el EEG. **(2) Hiperventilación (HV):** debe observarse ausencia de Δ o acumulación delta/theta de amplitud moderada-alta con predominio frontal, con recuperación de la condición inicial en el transcurso de 1 min de detenerla. Puede desencadenar CC en pacs con crisis de ausencia/EGI. **(3) Estimulación luminosa:** luz estroboscópica en trenes breves de frec fija (intervalo 1-30 Hz). Respuestas normales: *inducción fótica* (inducción de ritmo occipital armónico/subarmónico a la frec de disparo de la luz estroboscópica) y *respuesta fotomioclónica* (contracción de los músculos frontales inducida por estimulación). Puede verse *respuesta fotoparoxística* (descargas epileptiformes inducidas mediante estimulación) en la EGI. **(4) Privación de sueño:** puede ↑ la posibilidad de descargas interictales en pacs con EEG antes normales.

Cambios transitorios/descargas interictales epileptiformes: incluyen *puntas*, *ondas agudas*, *y complejos puntas y ondas*, *ondas agudas y ondas lentas*, *y polipuntas y ondas*. Véase adelante *Anomalías epileptiformes*.

Artefactos comunes en el EEG

Es posible reconocer los artefactos con base en la morfología de las ondas y en la plausibilidad biológica del campo eléctrico.

Movs oculares: la córnea tiene una carga positiva respecto de la retina; los potenciales del mov ocular pueden contaminar las derivaciones frontopolares/frontales. *Parpadeo*: registro inicial (+) en derivaciones frontopolares por cierre palpebral, luego (−) por la apertura palpebral; debe ser simétrico. *Movs*

oculares lats: generan potenciales opuestos en F7/F8, (+) en la dirección de la mirada, (−) en la dirección opuesta. Es posible observar *puntas del recto lat* en F7/F8 justo antes de los movs oculares laterales.

Musculares: electromiograma por la contracción de los músculos frontal/temporal/occipital. Puntas muy rápidas (< 20 ms), de gran amplitud y con "trastabilleo". Pueden ser rítmicas (es decir, por masticación, temblor, deambulación). Por lo general durante la vigilia, pueden no identificarse en la línea media (Cz/Pz).

Glosocinéticos: la punta de la lengua tiene carga positiva respecto de la base. Los movs linguales se identifican como un campo amplio en toda la piel cabelluda, que suele asociarse con el habla y la deglución.

ECG: pueden formarse potenciales agudos en el EEG por efecto de la actividad cardiaca: correlacionar el EEG con la tira de ritmo.

Pulso (hemobalistograma): ocurre cuando un electrodo se coloca sobre la arteria temporal (sólo se observa en un canal del electrodo); las ondas son congruentes con el ECG, pero muestran un desfasamiento fijo.

Aparatos: potenciales rítmicos estereotipados de aparatos (p. ej., ventilador; infusión IV, dispositivo de asistencia ventricular izquierda).

60 Hz: ruido ambiental de 60 Hz (50 Hz en la mayor parte de Europa, Asia, África, Australia) generado por la captación de dispositivos eléctricos/cableado cercanos, que suele observarse en los electrodos con impedancia alta.

"Chasquido" de electrodo: contacto inapropiado del electrodo → ↑ momentáneo de la impedancia. Se asemeja a una punta, pero se limita a un solo electrodo y carece de campo eléctrico.

VARIANTES NORMALES DEL EEG

Pueden asemejarse a las descargas epileptiformes, pero no se asocian con ↑ del riesgo de epilepsia. Se caracterizan por ritmos monomórficos, a menudo con frecs de 6 Hz o más.

Variantes que simulan descargas epileptiformes únicas

Puntas afiladas pequeñas u ondas transitorias epileptiformes benignas del sueño: puntas temporales de bajo voltaje con campo amplio, que ocurren durante la somnolencia y el sueño ligero. Pueden ser unilats o bilats, sincrónicas o independientes.

Ondas lambda: positivas y occipitales, similares a POTS, pero se ven durante la vigilia con movs lats de búsqueda de los ojos.

POTS: ondas de configuración triangular "en bote de vela" con polaridad positiva, identificadas en región occipital durante el sueño ligero.

Variantes que simulan descargas epileptiformes repetidas

Ritmo de brecha: ritmo con actividad rápida con puntas observado sobre el sitio de una craneotomía previa.

Mu: ritmo motor de reposo con morfología arciforme de 7-11 Hz que se suprime con el mov de la extremidad contralat. Se identifica durante la vigilia, con intensidad

máxima en C3/C4; puede ser unilat o bilateral.

Descargas temporomediales rítmicas (también llamadas brotes rítmicos temporales theta del sopor y variante psicomotora): trenes rítmicos de 5-7 Hz de actividad theta monomórfica con nadir redondeado y zenit agudo. Se ven durante la somnolencia o el sueño ligero y pueden ser unilats o bilats. Pueden confundirse con las CC del lóbulo temporal, pero su amplitud/frec/morfología no evolucionan.

Arcos: ritmos arciformes que se identifican en regiones temporales durante la somnolencia y el sueño; pueden ocurrir en fragmentos (lo que se denomina "puntas de arcos") similares a las descargas epileptiformes, pero no alteran el ritmo de fondo ni van seguidos por una onda lenta.

Brotes positivos de 14 y 6 Hz: brotes de morfología arciforme en los que el elemento agudo tiene polaridad (+) y el redondeado, (−). Su frec puede ser de 14 o 6 Hz y son prominentes en las regiones temporal post/occipital. Más comunes en niños.

Complejo punta-onda de 6 Hz o punta y onda fantasma: se observan durante la vigilia y la somnolencia, desaparecen en el sueño profundo y suelen durar < 2 s. Dos variantes: **(1)** FOLD (femenino, occipital, amplitud baja [*low*], somnolencia [*drowsy*]) y **(2)** WHAM (vigilia [*wake*], amplitud alta [*high*], anterior, masculino).

RITMOS ELECTROENCEFALOGRÁFICOS ANORMALES

Anomalías con actividad lenta

Enlentecimiento focal: revela lesiones cerebrales focales transitorias o permanentes (p. ej., infarto, tumor, absceso, contusión/hematoma, región epiléptica focal/estado posictal, esclerosis múltiple, demencia). El ritmo delta indica una alteración más intensa que la actividad theta. La actividad delta polimórfica irregular sugiere lesiones en la sustancia blanca subyacente. **Actividad delta rítmica intermitente frontal/occipital (ADRIF/ADRIO):** sin localización; su ubicación (frontal *vs.* occipital) depende de la edad, no de la lesión subyacente (la ADRIF se ve en adolescentes y adultos, la ADRIO, en niños). Inespecífica, puede observarse en cuadros tóxico-metabólicos, ↑ PIC/hidrocefalia. **Actividad delta rítmica intermitente del lóbulo temporal (ADRILT):** potencial epileptógeno, valor predictivo positivo alto para la epilepsia del lóbulo temporal. **Enlentecimiento generalizado:** normal durante somnolencia/sueño. De otro modo, indicador inespecífico de trastorno generalizado de la actividad cerebral (p. ej., encefalopatía tóxico-metabólica o hipóxico-isquémica, encefalitis, HSA, enf neurodegenerativa). Las encefalopatías más graves se asocian con actividad lenta más difusa, mayor grado de enlentecimiento y amplitudes mayores.

Anomalías con actividad rápida

↓ **focal de actividad beta:** puede indicar daño cortical focal. ↑ **focal de actividad rápida:** considerar ritmo de brecha (véase Variantes normales del EEG). **Actividad beta excesiva diseminada:** puede deberse a uso de fárms sedantes (BZD, barbitúricos).

Anomalías por asimetría del voltaje

Atenuación focal del voltaje: sugiere daño cortical (p. ej., infarto agudo) o ↑ de la

distancia entre corteza y cráneo (p. ej., hematoma/higroma subdurales, hiperostosis craneal). **Incremento focal del voltaje:** descartar ritmo de brecha (véase Variantes normales del EEG).

Anomalías epileptiformes

Descargas interictales epileptiformes (DIE): véase la figura siguiente. Implican irritación regional de la corteza; suelen asociarse con epilepsia, pero pueden observarse en 0.5% de individuos normales, más en pacs con enf neuropsiquiátrica (*Electroencephalogr Clin Neurophysiol* 1993;86:75). **Características de las DIE: (1)** alteran el ritmo de fondo, voltaje alto respecto de aquél. **(2)** Duración, 20-200 ms. **(3)** Polaridad de superficie negativa. **(4)** Campo fisiológico que abarca > 1 electrodo. **(5)** Asimet, con fase de elevación con gran pendiente y fase de deterioro más lento, que desciende más allá del punto isoeléctrico. **(6)** Pueden mostrar sincronización temporal con ondas lentas de gran amplitud. **Tipos de DIE** (véase la figura siguiente): *punta*: duración de 20-70 ms ± onda lenta de alto voltaje subsecuente en banda delta/theta (*punta y onda*). *Onda aguda*: duración de 70-200 ms ± onda lenta subsecuente (*onda aguda y lenta*). *Polipunta y onda*: puntas múltiples seguidas de onda lenta, comunes en las epilepsias mioclónicas. **Uso de las DIE para localizar el sitio de origen de las descargas epilépticas:** en la epilepsia del lóbulo temporal, una lateralización clara (todas las DIE derivan de un lado) sugiere con intensidad un foco unilat y se asocia con evolución quirúrgica buena (*Neurology* 1990;40:413). En la figura se ven las DIE en el EEG (*se muestran en montajes referidos*).

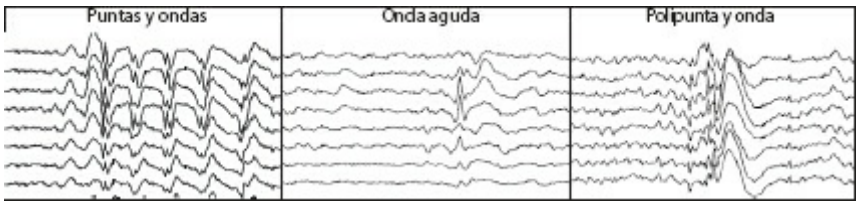

CC: las manifestaciones correlativas a las CC en el EEG pueden variar mucho. Si existen, las anomalías en el EEG suelen revelar la localización del punto de origen y la vía por la que se diseminan. Los patrones ictales incluyen **(1)** ritmo epiléptico bien definido (p. ej., puntas y ondas de 3 Hz generalizadas); **(2)** patrones rítmicos de descargas epileptiformes cuya frec, localización o morfología evoluciona; **(3)** enlentecimiento rítmico theta; **(4)** actividad paroxística rápida; **(5)** ausencia de cambios electrográficos en el EEG de superficie (por lo general, en descargas epilépticas de origen profundo). Véase también información del dx en la tabla Criterios para las crisis no convulsivas en este capítulo.

Patrones periódicos/rítmicos observados en pacs con enf crítica/estado comatoso

Puede ser difícil diferenciar con claridad los patrones ictales de los que no lo son; la mayor parte cae en un "continuo ictal-interictal". Un ensayo con BZD puede ser útil para distinguirlos (véase la tabla Ensayo con BZD para el dx del EENC en este capítulo) (*J Clin Neurophysiol* 2005;22:79-91).

El nombre de los patrones se integra al combinar el descriptor topográfico con el patrón (véase figura abajo), p. ej., DPG = descargas periódicas generalizadas;

ADRL = actividad delta rítmica lateralizada.

Descriptores topográficos: generalizada (G), lateralizada (L), bilat independiente (BI) o multifocal (Mf). **Tipos de patrones:** *descargas periódicas* (*DP*): descargas con morfología uniforme que se repiten a intervalos regulares. *Actividad delta rítmica* (*ADR*): ondas delta repetidas con morfología uniforme, sin intervalo interpuesto entre ondas consecutivas. *Punta y onda* (*PO*): punta, polipunta u onda aguda seguida por una onda lenta con un patrón que se repite con regularidad, sin intervalo interpuesto entre ondas consecutivas. La figura muestra los patrones periódicos comunes en pacientes con enfermedad crítica (adaptada de *J Clin Neurophysiol* 2013;30:1-27).

Enfs asociadas con anomalías EEG características

Virus del herpes simple: las DPL son un hallazgo temprano y clásico. También puede identificarse enlentecimiento focal, descargas epileptiformes focales y CC. Nótese que las DPL no son específicas de la infección por VHS.

Enf de Creutzfeldt-Jakob: al inicio, ↑ focal o generalizado de enlentecimiento theta. Después se desarrollan ondas agudas periódicas (DPG) de 1 Hz y pueden relacionarse con sacudidas mioclónicas. Por último degeneran en un trazo generalizado con voltaje bajo. **Nota:** las DPG no son específicas de la ECJ.

Panencefalitis esclerosante subaguda: complejos repetitivos de alto voltaje polipunta y ondas lentas, y ondas agudas y lentas que reinciden c/4-15 s, asociadas con sacudidas mioclónicas rápidas o lentas.

DELIRIUM

INFORMACIÓN GENERAL

Definición: estado confusional intenso súbito por efecto de una enf física o mental. Compromiso de atención/velocidad/claridad/coherencia del pensamiento. *Sinónimos*: estado delirante, estado confusional agudo, encefalopatía tóxico-metabólica.

DSM 5 (cinco criterios): **A.** Alteración de la atención y el estado de alerta. **B.** Se desarrolla en horas o días, representa un cambio agudo respecto de la condición inicial y su gravedad tiende a fluctuar de un día a otro. **C.** Trastorno adicional de la cognición (p. ej., memoria, orientación, lenguaje, capacidad visoespacial o percepción). **D.** Las anomalías de los criterios A y C no pueden explicarse mejor por alguna alteración neurocognitiva preexistente/en evolución, ni ocurren en el contexto de una disminución intensa del estado de vigilia como el coma. **E.** Evidencia (antec, EF o lab) de que el trastorno se debe a otra a afección médica, consumo o abstinencia de sustancias, exposición a toxinas o es de etiología múltiple.

Mecanismo: en gran medida, la fisiopatología no se ha descrito. Podría participar ↑ de la actividad GABA-érgica y dopaminérgica, con o sin deficiencia colinérgica central. El manejo es empírico.

Factores de riesgo: edad avanzada (> 80 años) y uno o más de los siguientes: enf clínica/quirúrgica muy grave, demencia, uso de sedantes, compromiso visual, deshidratación, periodo posoperatorio, dolor intenso, anemia.

Desencadenantes: exposición de pacs vulnerables a estímulos nocivos o factores precipitantes. Al parecer, algún estímulo benigno (p. ej., sedación) puede causar *delirium* en pacs vulnerables. En personas saludables suelen requerirse varios estímulos (p. ej., anestesia general, s/s intensos, drogas psicoactivas, estancia prolongada en UCI). Por ende, las estrategias terapéuticas con componentes múltiples son las más efectivas.

Presentación: más frecuente en pac hospitalizado con trastorno conductual (30% de pacs de edad avanzada con enf médica, 10-50% de pacs quirúrgicos de edad avanzada, hasta 80% de pacs en UCI). Dos variantes principales: hipoactiva y agitada; también puede ser mixto. ***Hipoactiva*:** falta de atención, desorden del pensamiento y ↓ del nivel de conciencia. ***Agitada*:** ↑ del estado vigilante, actividad psicomotora y autonómica excesiva; agitación, excitación, temblor, alucinaciones, ideas delirantes. ***Variaciones*:** hiperactividad con ↑ de actividad simpática, Δ del sueño, Δ emocional (p. ej., temor, depresión, euforia, perplejidad). *Adultos mayores*: suelen mantenerse en silencio, retraídos e hipoactivos (a menudo no se diagnostica o se toma por depresión).

Vdx: (1) reconocimiento del *delirium*, **(2)** identificación de la causa.

HC/TA: diferencias respecto del desempeño inicial, episodios previos de Δ EM/*delirium*, antec de demencia, factores de riesgo/condiciones predisponentes o fárms, enf febril reciente y antec de consumo de alcohol (EtOH)/drogas.

EF general: signos vitales, hidratación, focos infecciosos, exacervación enf pulmonar obstructiva crónica, ictericia, insuficiencia hepática, s/s de insuficiencia renal, marcas de aguja o labios con coloración rojo cereza (intoxicación con CO). Aliento: alcohol, hedor hepático, aliento urémico, cetonas. Mordeduras linguales, con o sin fractura/luxación de hombro (descartar CC). S/s autonómicos (taquicardia, sudoración, vasodilatación cutánea, midriasis).

EF neurológica: nivel de consciencia y atención. Buscar signos de focalización, mioclonías multifocales, asterixis y temblor postural de acción. Pérdida del reflejo oculovestibular o nistagmo con parálisis oculares inexplicables con preservación de reactividad pupilar sugieren encefalopatía de Wernicke.

Pruebas clínicas de atención: decir los meses del año hacia atrás. Atención numérica: repetir series de números aleatorios. Anormal: incapacidad para repetir > 5. Prueba de vigilancia "A": se leen 30 letras aleatorias; el pac golpea al escuchar la "A". Anormal: omite > 2.

Vigilancia: dos herramientas recomendadas, en particular en UCI: el *Confusion Assessment Method for ICU* (CAM_UCI), y la *Intensive Care Delirium Screening Checklist* (ICDSC).

Lab

- Glu_s con tira reactiva, QS 10 (con Na, K, BUN, Cr, CO_2, Glu_s, Ca, Mg), BHC, EGO, PFH, NH_3, VSG, CRP, TSH/T_{4L}, RPR, Rx tórax, Ptox (sangre, orina), niveles farmacológicos (p. ej., digoxina, Li, quinidina), B_{12}, ácido metilmalónico, homocisteína, tiamina, ± hemocultivo.
- Gasometría arterial (alcalosis respiratoria en sepsis temprana, insuficiencia hepática, intoxicación por salicilatos temprana, enf cardiopulmonar; acidosis metab en uremia, cetoacidosis diabética, acidosis láctica, sepsis en fases tardías); intoxicación por salicilatos, metanol y etilenglicol.
- PL: en cualquier pac febril con confusión; también si la vdx no explica apropiadamente el *delirium*. Los pacs de edad avanzada con meningitis bacteriana pueden presentarse con *delirium* más que con fiebre, cefalea, meningismo.
- *Neuroimagen antes de PL si*: obnubilación, s/s focales, papiledema, sospecha de ↑ presión intracraneal.

Imagen: *innecesaria si*: causa clara tratable, sin traumatismo, EF sin focalización. Los pacs con factores de riesgo para EVC pueden requerir RMN. El *delirium* sostenido es posible en un infarto en territorio de la ACM derecha que afecte las áreas prefrontal y parietal post, infartos de la arteria cerebral post que generen lesiones occipitotemporales bilaterales o izquierdas (giro fusiforme), oclusión de la arteria cerebral ant con afección de región ant del giro del cíngulo y septal, infarto coroideo ant que afecte el núcleo caudado o embolia múltiple diseminada.

EEG: **(1)** descartar CC, en particular EENC)/CC subclínicas. **(2)** Facilita el dx (enlentecimiento generalizado de actividad de base en encefalopatías metabs, encefalitis viral; ondas trifásicas en encefalopatía hepática, uremia, sepsis; descargas epileptiformes periódicas lateralizadas/descargas periódicas lateralizadas en derivaciones temporales en encefalitis por virus del herpes simple; el EENC es

común en UCI en presencia de ΔEM inexplicables; puede requerirse monitoreo durante > 24 h para su detección) (Jacobson S, *et al*. *Semin Clin Neuropsychiatry* 2000;5(2):86-92).

DIAGNÓSTICO DEL *DELIRIUM*

(Inouye SK, *et al. Lancet* 2014;383:911)

Factores predisponentes validados	
Demencia	Comorbilidad o gravedad de la enfermedad
Disfunción cognitiva	Depresión
Antec de *delirium*	Antec de isquemia transitoria o EVC
Compromiso funcional	Consumo inapropiado de alcohol
Compromiso visual	Pac de edad avanzada (≥ 75 años)
Compromiso auditivo	
Factores precipitantes validados	
Fármacos (véase más adelante)	Infección
Inmovilización física	Traumatismo al ingreso
Uso de sonda vesical	Cirugía (en particular, reparación de aneurisma aórtico; torácica no cardiaca; neurocirugía)
Incremento de urea en suero o de índice BUN:Cr	Ingreso urgente
Anomalías del albúmina sérica	Coma
Anomalías de sodio, glucosa o potasio	Acidosis metabólica

Fármacos que inducen con frecuencia estados de confusión		
Analgésicos Antiinflamatorios no esteroides, opioides (en particular, meperidina) **Antibióticos, antivirales** Aciclovir, aminoglucósidos, anfotericina B, antipalúdicos, cefalosporinas, cicloserina, fluoroquinolonas, isoniazida, interferón, linezolid, macrólidos, ácido nalidíxico, penicilinas, rifampicina, sulfonamidas	**Antiepilépticos** Carbamacepina, fenitoína, valproato, vigabatrina **Antidepresivos** Mirtazapina, inhibidores selectivos de la recaptura de serotonina, tricíclicos **Cardiovasculares** Antiarrítmicos, betabloqueadores, clonidina, digoxina **Corticoesteroides**	**Gastrointestinales** Antieméticos, antiespasmódicos, bloqueadores tipo 2 de histamina, loperamida **Herbolaria** Extracto de *Atropa belladonna*, beleño negro, mandrágora, estramonio, hierba de San Juan, valeriana
Anticolinérgicos Atropina, benztropina,	**Agonistas de la**	**Hipnóticos, sedantes** Barbitúricos, benzodiacepinas,

difenhidramina, escopolamina, trihexifenidilo	**dopamina** Metildopa, amantadina, bromocriptina, levodopa, pergolida, pramipexol, ropinirol **Hipoglucemiantes** **Diuréticos**	relajantes musculares, baclofeno, ciclobenzaprina **Otros** Disulfiram, donepezilo, interleucina-2, litio y fenotiazinas

Una extensa lista de fárms vinculados con el *delirium* está disponible en la página electrónica de la American Geriatric Society (*Updated Beers Criteria for Potentially Inappropriate Medication use in Older Adults*-2012).

MANEJO DEL *DELIRIUM*

(Barr J, *et al*. *Crit Care Med* 2013;41(1):278-280)

Los estudios clínicos de tx del *delirium* se han concentrado ante todo en el uso de fárms antipsicóticos o sedantes para disminuir la agitación y los s/s conductuales. Evidencia reciente sugiere que ambos pueden prolongar la duración del cuadro y la disfunción cognitiva asociada.

Estrategias principales: **(1)** evitar/eliminar los factores agravantes; **(2)** identificar y tratar las causas; **(3)** rehabilitación cognitiva; **(4)** estrategias para disminuir/evitar fárms (sustituir por alternativas menos tóxicas); **(5)** mejoramiento del sueño (p. ej., melatonina); **(6)** reducción de dolor y estrés (incluida medicina complementaria y alternativa).

Intervenciones profilácticas: ↓ frecuencia y duración, sin efecto comprobado sobre la gravedad: **(1)** protocolos de orientación, actividades de estimulación cognitiva, consuelo reiterado, contacto físico, orientación verbal por personas conocidas. **(2)** Modificación ambiental y auxiliares no farmacológicos para el insomnio. **(3)** Minimizar ruido ambiental, proveer iluminación apropiada (p. ej., ventanas). **(4)** Movilización temprana, minimización del uso de inmovilizadores. **(5)** Auxiliares visuales (p. ej., anteojos) y auxiliares auditivos cuando sea necesario. **(6)** Restitución temprana del vol en pacs deshidratados. **(7)** Protocolos para tx del dolor (disminuye intensidad/duración pero no incidencia del *delirium*). **(8)** Manejo de la incontinencia (presente en > 50% pacs con *delirium*). **(9)** Evitar de ser posible: cambios ambientales (p. ej., cambio de habitación), inmovilizadores físicos, estreñimiento, fárms anticolinérgicos, sondas urinarias y fecales.

***Delirium* y dolor:** relación compleja entre dolor y *delirium*: dolor mal controlado → agitación y confusión, pero uso de opioides → *delirium*. "Dolor en *crescendo*" puede representar una variedad de *delirium*. La meperidina en pacs de edad avanzada a menudo exacerba el *delirium*.

Manejo conductual: en *delirium* hiperactivo (agitación, conducta combativa); riesgo de caídas, deambulación sin rumbo, arrancamiento de sondas y catéteres; puede requerirse inmovilización por medios físicos o químicos.

- **Inmovilización física:** último recurso por: ↑ agitación, ↓ movilidad, desarrollo de úlceras por presión, ↑ riesgo de broncoaspiración, prolongación del *delirium*. *Alternativas*: cuidador (de preferencia persona conocida).

- **Inmovilización química (fárms psicotrópicos):** dosis bajas de haloperidol pueden disminuir la intensidad y duración de los episodios. Los antipsicóticos atípicos más novedosos, con menos efectos colaterales extrapiramidales, tienen eficacia similar (quetiapina, risperidona, olanzapina).
- Benzodiacepinas (p. ej., lorazepam, 0.5-1.0 mg): inicio rápido (~ 5 min por vía IV), **pero** pueden ↑ confusión, agitación ("reacción paradójica"); lorazepam es un factor de riesgo independiente para *delirium*.

Manejo farmacológico del *delirium* (*Nat Rev Neurol* 2009;5:210)			
	Dosis	**Efectos adversos**	**Comentarios**
Terapias profilácticas			
Antipsicóticos			
Haloperidol	0.5-1.0 mg VO c/12 h	SEP, ↑ QTc	ECCA confirman ↓ gravedad y duración de s/s
Antipsicóticos atípicos			
Risperidona Olanzapina Quetiapina	0.5 mg c/12 h 2.5-5 mg c/24 h 12.5-25 mg c/12 h	SEP, ↑ QTc	Eficacia similar al haloperidol. Puede ↑ mortalidad en pacs con demencia; evitar uso a largo plazo
Benzodiacepinas: *sólo en delirium por abstinencia de EtOH y opioides*			
Lorazepam	0.5-1 mg VO c/4 h, en caso necesario	Excitación paradójica, depresión respiratoria, sedación, confusión	No se ha comprobado que mejore el *delirium*; efectos adversos limitan su uso
Inhibidores de la colinesterasa			
Donepezilo	5 mg c/24 h	N/v, diarrea	Reportes de caso; no hay ECCA
Tx si se considera necesario en caso de agitación			
Antipsicóticos			
Haloperidol	0.5-10 mg VO (pacs jóvenes/saludables); 0.25-2.0 mg VO (pacs de edad avanzada y frágiles)	SEP, ↑ QTc	Pudiera ↓ incidencia de *delirium*. Evitar vía IV de ser posible (acción corta). IM/IV, 2x potencia de VO [1 mg VO equivale a 0.5 mg IM/IV]

ECCA, estudios clínicos controlados aleatorizados; SEP, síndromes extrapiramidales; QTc, intervalo QT corregido.

Registrar ECG. Si QTc ≥ 450 ms, sopesar riesgos y beneficios de opciones terapéuticas disponibles, y vigilar si se inicia con antipsicóticos. Verificar Ca, K y Mg en suero. Mantener $K^+ > 4$ y $Mg^{++} > 2$ mEq/L. Normalizar Ca sérico. Evitar otros fárms que prolonguen el QTc.

Evolución/px (*Nat Rev Neurol* 2009;5:210): *corto plazo*: hospitalización prolongada, lesión, institucionalización. *Largo plazo*: recuperación completa; discapacidad cognitiva/funcional, muerte. *No siempre es transitorio y reversible* (puede durar > 12 meses, en particular con demencia subyacente; hasta en 2/3 partes persiste la dependencia tras 2 años). Mortalidad alta: 1 mes: 14%; 6 meses, 22% (2× más alta que sin *delirium*).

TÓXICOS Y DEFICIENCIAS VITAMÍNICAS

MANEJO INICIAL Y ESTRATEGIA BÁSICA EN LA INGESTIÓN DE TÓXICOS

- Medidas de soporte: vigilar vía aérea, respiración, circulación, SV. Establecer un acceso IV.
- Evaluar la administración IV de tiamina, glucosa, naloxona para manejar los cambios del estado mental alterado (ΔEM), en particular coma o CC.
- El dx por lo regular es clínico (HC ± EF), seguido de confirmación por lab (suero/orina).
- Identificar tóxicos/venenos potenciales con base en s/s (véase adelante) e HC: ¿qué?, ¿cuánto?, ¿cuándo?, ¿vía de ingestión (p. ej., oral, nasal, IV, rectal, etc.)? Conseguir los registros de recetas y los frascos para hacer un conteo de tabletas. Valorar uso de fárms de venta sin receta, ingestión concomitante, patrones locales de uso de sustancias y exposiciones laborales. Considerar intención/tendencias suicidas.
- Lab: electrolitos, BA, BUN, Cr, PFH, NH_3, BHC, PTT, PT/índice normalizado internacional, PTox en suero/orina que incluya niveles de paracetamol y alcohol, brecha osmolar, lactato, CK, GA.
- Gabinete: ECG. TC/RMN de sospecharse traumatismo o existir complicaciones neurovascu-lares/focalización. EEG si se sospechan CC. Rx tórax si hay dificultad respiratoria (broncoaspiración, sx de insuficiencia respiratoria aguda). Estudios de imagen abdominales en caso de deglución de paquetes de drogas.

Hallazgos comunes en la exploración asociados con la ingestión	
Patrón clínico	**Tóxico**
Sedación: disfunción cognitiva, letargo, coma, flacidez, bradicardia, hipotensión, apnea, habla farfullante, ataxia y hallazgos pupilares diversos	Miosis: opioides, barbitúricos, BZD y simpaticolíticos Midriasis: EtOH, ADT, antihistamínicos y antipsicóticos Otros: *Cannabis*, FAE y relajantes musculares
Sx simpaticomimético: taquicardia, arritmias, HTA, vasoconstricción, agitación, psicosis, CC, diaforesis e hipertermia, hiperreflexia y coma	Cocaína, anfetaminas, PCP, inhibidores de la monoaminooxidasa, simpaticomiméticos. Suspensión (abstinencia) de sedantes (véase antes)
Sx anticolinérgico: taquicardia, midriasis, xerostomía, constipación, retención urinaria, agitación, CC e hiperreflexia	Anticolinérgicos, ADT, antipsicóticos, antihistamínicos y hongos
Sx colinérgico: bradicardia, diaforesis, diarrea, CC y miosis	Inhibidores de la acetilcolinesterasa, agentes nicotínicos/muscarínicos, organofosforados

- Consultar a los centros de control de intoxicaciones, en particular en relación con antídotos.
- Deben aplicarse de forma selectiva técnicas adicionales de desintoxicación (temprana < 1 h, o en casos graves): carbón activado (tan efectivo como el lavado gástrico, con menos contraindicaciones/complicaciones), alcalinización urinaria, hemodiálisis, quelación.
- Consideraciones de manejo adicionales:
  - Agitación: antipsicóticos, benzodiacepinas (BZD) en abstinencia de alcohol o CC.
  - CC: BZD.
  - Distonía: difenhidramina o benztropina IV.
  - Hipertermia: sábanas para enfriamiento, parálisis con agentes no despolarizantes.
- Si se sospecha intento de suicidio, vigilancia continua específica y consulta psiquiátrica.

Estimulantes

Cocaína: bloquea la recaptura presináptica de monoaminas (en particular, área tegmental ventral, núcleo accumbens, corteza prefrontal) → euforia, estimulación adrenérgica; bloquea los canales de Na controlados por voltaje → anestesia local, arritmias cardiacas.

Presentación (intoxicación aguda): sx simpaticomimético; CC; EVC: de origen isquémico (vasoespasmo, trombosis intravascular por ↑ agregación plaquetaria) y HIP (reperfusión o HTA). Trastornos del mov: reacciones distónicas, discinesia bucolingual, coreoatetosis, acatisia.

Tx: medidas de soporte; evitar betabloqueadores (vasoconstricción coronaria, isquemia en órgano terminal); CC: BZD, mejor; VPA, segunda línea.

Abstinencia: ansia, depresión (incluidos ideación suicida, retraso psicomotor), anhedonia, fatiga, ↑ sueño; ± dolor musculoesquelético, temblor, movs involuntarios.

Metanfetamina: simpaticomimético. Induce la liberación de monoaminas e impide su recaptura. Acción prolongada (20 h). Puede desencadenar coma.

Crisis simpaticomimética: sx indicado antes → hasta colapso cardiovascular (CV), EVC/HIP. El éxtasis (MDMA) es un derivado de la anfetamina que induce s/s similares; puede → hipoNa intensa por sx de secreción inadecuada de hormona antidiurética y CC letales.

Tx: corregir electrolitos (atención particular a Na en el caso del MDMA). HTA grave: BZD, nitroprusiato o fentolamina. *Evitar* betabloqueadores (incluido labetalol).

Fenciclidina (PCP): anestésico disociativo similar a la ketamina (antagonista no competitivo de N-metil-D-aspartato [NMDA]). Bloquea la recaptura de monoaminas: simpaticomimético. Receptor sigma: analgesia, sedación, anticolinérgico.

Cuadro clínico: conducta violenta/estrafalaria, alucinaciones visuales y auditivas, psicosis, s/s simpaticomiméticos, nistagmo vertical y horizontal. Dosis altas: desorientación, agitación/violencia, acidosis, CC, paro respiratorio, coma, rabdomiólisis.

Tx: HTA: BZD, nitroprusiato, fentolamina, labetalol. Lavado gástrico en s/s tempranos o dosis letal potencial.

Opioides

Heroína: agonista opioide puro. Se convierte en metabolitos activos (incluida morfina).

Consumo excesivo de opioides de prescripción: oxicodona, hidrocodona, morfina. Uso regular → tolerancia, predispone a abstinencia. Receptores de opioides: **mu:** analgesia, euforia, depresión respiratoria, supresión de la tos, miosis, sudoración, n/v. **Kappa y delta:** analgésicos.

Cuadro clínico: "subida": somnolencia, sensación de tranquilidad, apatía, sensación de seguridad personal. Efectos anticolinérgicos: n/v, prurito. Sobredosis → depresión respiratoria, coma, hipotermia, CC. Miosis. La inhalación de vapor de heroína puede inducir leucoencefalopatía (coma, daño neurológico grave, muerte).

Dx: el perfil de drogas en orina suele ser positivo hasta 3-4 días después del último consumo.

Tx: naloxona IV. Meta: ventilación normal (no nivel de alerta normal). Inicial: 0.04 mg IV; ajustar hasta 2 mg IV cada pocos minutos hasta alcanzar la respuesta deseada (normalización de la respiración o ↑ de la capacidad de respuesta). Repetir la dosis efectiva c/2-3 min según se requiera, hasta una dosis total máx de 10 mg. Si no hay respuesta tras la administración de 5-10 mg, debe reconsiderarse el dx (Vanden Hoek LT, *et al*. *Circulation* 2010;122:S829-S861). Prolongación de QRS: bicarbonato de Na en bolo IV de 1-2 mEq/kg. Si disminuye duración del complejo → infusión de bicarbonato (mezclar 132 mEq de bicarbonato de Na en 1 L de sol glu 5% e infundir a 250 mL/h). Prolongación de QTc (> 500 ms) o *torsades de pointes*. Corregir Ca, K, Mg bajos.

Abstinencia de opioides: puede desarrollarse < 6-8 sem con uso diario crónico. S/s tempranos: temor de abstinencia → ansiedad, insomnio, bostezos, rinorrea, epífora, sialorrea, cólico intestinal, midriasis, artralgia y mialgia. Hasta 7-10 días: HTA, ↑ temblor, mioclonía, fiebre, n/v/d, piloerección.

Tx: agonistas opioides orales de acción más prolongada (metadona, buprenorfina). Agonistas adrenérgicos alfa-2 (clonidina). Adición potencial de naltrexona. *Loperamida*: s/s abdominales.

MARIHUANA (*CANNABIS*)

Contiene la sustancia psicoactiva tetrahidrocanabinol (THC).

Cuadro clínico: somnolencia, euforia, compromiso de la concentración y la memoria a corto plazo, taquicardia, congestión conjuntival, xerostomía. Puede precipitar crisis de pánico, paranoia, psicosis en pacs con dx psiquiátrico preexistente. **Dx:** perfil de drogas en orina. **Tx:** tranquilizar, BZD y antipsicóticos según se requiera por los síntomas psiquiátricos agudos.

BARBITÚRICOS

Fisiología y metabolismo: potencian el efecto del GABA en los receptores $GABA_A$ al ↑ la duración de la apertura de los canales de cloro. *Acción corta*: anestésicos. *Acción intermedia*: butalbital, amobarbital, pentobarbital, secobarbital. *Acción prolongada*: fenobarbital, primidona. Dosis letales: fenobarbital, 6-10 g; otros barbitúricos 2-3 gramos.

Cuadro clínico: patrón de sedación descrito.

INTOXICACIÓN ALCOHÓLICA

Consideraciones generales

El examen toxicológico debe incluir EtOH, metanol, etilenglicol, alcohol isopropílico, paracetamol, salicilatos (la ingestión concomitante es frecuente). Brecha osmolar: sospechar de todos los otros alcoholes distintos al EtOH si la brecha osmolar > 10 una vez corregida por el EtOH:

• Brecha osmolar = osm cuantificados − osm calculados.

• Osm cuantificados = 2 × Na + BUN/2.8 + glucosa/18 + etanol/4.6.

Tiamina, 100 mg + folato, 1 mg + multivitamínicos para infusión (MVI), 1 amp, en 1 L de sol glu 0.5% + NaCl 0.9% + 3 g $MgSO_4$. Esperar ↓ de alcoholemia de 20 mg/dL/h con EtOH.

Etanol

Droga de la que se abusa con más frecuencia. Estimula los receptores $GABA_A$, suprime la actividad de los receptores de NMDA. Pico de concentraciones séricas: 30-90 min tras la ingestión con el estómago vacío. Consumo crónico → **(1)** regulación negativa de receptores de GABA → tolerancia; **(2)** regulación positiva de receptores de glutamato (para mantener estado de alerta normal). Abstinencia abrupta → desequilibrio (menos efectos GABA-érgicos, más efectos glutamatérgicos). El metab a cargo de la deshidrogenasa alcohólica tiene una cinética de orden cero.

Presentación/síndromes:

Intoxicación aguda: somnolencia, habla farfullante, nistagmo, conducta desinhibida, ataxia. Intoxicación grave → letargo, coma. Hipoglucemia → defectos focales, CC, coma.

Encefalopatía de Wernicke: encefalopatía, disfunción oculomotora, nistagmo, ataxia.

Sx de Korsakoff: Wernicke + amnesia selectiva + confabulación.

Marchiafava-Bignami: demencia, espasticidad, disartria, marcha inestable. Inicio: agudo, subagudo, crónico. Por desmielinización/necrosis de cuerpo calloso, sustancia blanca.

Degeneración cerebelosa: compromiso de la marcha, temblores en extremidades sups, disartria, diplopía, visión borrosa.

Atrofia cerebral: dilatación ventricular con disfunción cognitiva.

Problemas neuromusculares: neuropatía periférica, miopatía aguda/crónica.

Metanol

Es oxidado por las deshidrogenasas de alcohol y de aldehído → formato, formaldehído. Pico de concentraciones en suero en el transcurso de 1-2 h (se retrasa en caso de coingestión de EtOH). Piridoxina y tiamina están implicadas parcialmente en la eliminación de su metabolito. Cinética de orden cero.

Cuadro clínico: consumo de solventes de pintura, anticongelante, líquido limpiaparabrisas, gel de etanol (combustible enlatado), aditivos para gasolina, esmalte de uñas, líquido para fotocopiadoras, combustibles para calefacción domiciliaria (por lo general, por alcohólico o niño). Visión borrosa ("similar a

tormenta de nieve"), amaurosis. ↓ síncope, vómito, dolor abdominal.

Dx: s/s típicos + acidosis metab con brecha aniónica (el bicarbonato sérico suele ser < 10 mEq/L). Fundoscopia: hiperemia, papiledema. Revisar concentración de metanol, brecha osmolar, GA.

Manejo:

- Fomepizol (inhibidor de la deshidrogenasa de alcohol): dosis de carga, 15 mg/kg en 100 mL de sol glu 5% a pasar en 30 min → 10 mg/kg c/12 h × 48 h → 15 mg/kg c/12 h hasta lograr una concentración de metanol < 20 mg/dL (antes se usaba EtOH, pero por lo regular no se dispone de su formulación IV y su farmacocinética es errática [*NEJM* 2001;344:424]).
- Folato, 50 mg IV c/4 h o 2 mg/kg IV c/6 h (cofactor en la degradación metabolitos tóxicos).
- Hiperventilación: en pac intubado, hiperventilación hasta lograr PCO_2 < 30 reduce la acidemia.
- Bicarbonato de Na: en pH sérico < 7.3; inicial: 1-2 mEq/kg IV 1×; infusión de mantenimiento: 133 mEq de bicarbonato de Na en 1 L de sol glu 5%.
- Hemodiálisis: en pH < 7.3, metanol > 16 mmol/L, compromiso visual, insuficiencia renal.

Etilenglicol

Es oxidado por las deshidrogenasas de alcohol y de aldehído → ácido glicólico y oxalato. Pico de concentraciones en suero en 1-2 h (se retrasa en la coingestión de EtOH). Cinética de primer orden.

Cuadro clínico: ingestión de anticongelante, pintura, barniz, líquido enfriador, detergente, espuma para extinción de incendios. Tres fases: **0.5-12 h, neurológica:** ebriedad transitoria, euforia (efectos similares a EtOH), n/v, luego letargo, nistagmo, ataxia, oftalmoplejía, sacudidas mioclónicas. Si es grave: coma, hipotonía, CC. **12-24 h, cardiopulmonar:** ↑ FC, FR, TA, arritmias, edema pulmonar. Falla multiorgánica → muerte (por acidosis metab con BA grave). **24-72 h, renal:** oliguria, dolor en flanco, necrosis tubular aguda, insuficiencia renal aguda (por depósito de cristales de oxalato).

Dx: EGO para detección de cristales de oxalato de calcio. Niveles de etilenglicol, brecha osmolar.

Tx: similar a la intoxicación con metanol. Soluciones IV a 250-500 mL/h IV para promover la depuración renal y limitar el depósito de oxalatos en riñón. Fomepizol: igual que para metanol. Tiamina y piridoxina, 100 mg IV/IM c/24 h (cofactores para la eliminación de metabolitos).

Alcohol isopropílico

Se metaboliza en acetona. Pico de concentración ~ 4 horas.

Cuadro clínico: ingestión de alcohol para masaje, solventes, aerosol para cabello, limpiadores de piel. Igual que con etanol, pero más grave. Aliento a frutas (acetona). Gastritis hemorrágica, choque.

Dx: niveles de isopropanol en suero. No genera brecha osmolar. Acetona → ↑ falso de cromo.

Tx: diálisis en hipotensión refractaria o niveles > 400 mg/dL.

ABSTINENCIA DE ETANOL

Cuadro clínico: suspensión/↓ importante del consumo de EtOH. Insomnio, anorexia, n/v, temblor, ansiedad, alucinaciones, palpitaciones; hiperactividad autonómica (taquicardia, HTA, hiperreflexia, irritabilidad, sudoración, febrícula). Inicio ~ 6 h después del último consumo. Se resuelve en 24-48 h. CC: tonico-clónicas generalizadas en el transcurso de 6-48 h (en su mayoría en 12-18 h), ~ 25% de los pacs. Estado epiléptico raro. Alucinaciones: en su mayoría, visuales; inicio en primeras 12-24 h; se resuelven en 24-48 h. *Delirium tremens* en 1/3 de los casos si la abstinencia no se trata en 2-4 días. Factores de riesgo: consumo crónico de alcohol, *delirium tremens* previo, enf concomitante, edad > 30 años, s/s de abstinencia con niveles altos de EtOH, > 2 días entre último consumo e inicio de la abstinencia. Desorientación, agitación, sudoración, taquicardia, HTA, alucinaciones (suelen ser visuales). Mortalidad: 5% por arritmias o afecciones subyacentes.

Tx en servicio de urgencias: tiamina, 100 mg IV, **antes** de glucosa. CC por abstinencia de EtOH (sin otra causa identificada): 2 mg IV de lorazepam reducen significativamente el riesgo de más CC.

Tx domiciliario: tiamina, 100 mg IV c/24 h de forma indefinida (evaluar dosis mayores en encefalopatía de Wernicke). MVI y folato, 1 mg (tiamina, folato, MVI juntos se denominan "bolsa de plátano"). BZD: para prevenir agitación y CC. Objetivo: mantener al pac en calma, pero alerta. Se prefieren las BZD de acción prolongada, como diazepam o clorodiazepóxido. Lorazepam u oxazepam (acción más breve) son útiles en pacs con cirrosis. Si no hay respuesta a dosis crecientes de BZD, valorar intubación, fenobarbital o propofol. No tratar los s/s psicóticos con fenotiazinas o butirofenonas (podrían precipitar CC).

El tx orientado por los síntomas (con base en la escala CIWA) disminuye tanto la duración del tx como la dosis de BZD administradas y es tan eficaz como la farmacoterapia con horario (*JAMA* 1994;272:519-523).

Protocolo de tx con BZD en la abstinencia de alcohol

Protocolo de valoración

Inicial: SV, calificación CIWA-Ar (es útil utilizar hoja de seguimiento estándar).

Calificación CIWA-Ar inicial ≥ 8 →

Calificación CIWA-Ar y SV c/h por 8 h, después si hay estabilidad c/2 h por 8 h, después si hay estabilidad c/4 horas.

Calificación CIWA-Ar inicial < 8 → CIWA-Ar y SV c/4 h por 72 horas.

Calificación CIWA-Ar < 8 × 72 h → suspender valoraciones.

Calificación CIWA-Ar ≥ 8 en cualquier momento; véase antes.

Administrar BZD con base en el esquema que se muestra abajo.

Evaluar tx en UCI si: CIWAS-Ar > 35, es necesario evaluar c/h × 8 h, requerimiento > 4 mg/h de lorazepam × 3 h o de 20 mg/h de diazepam × 3 h, o sufrimiento respiratorio.

Prescripción de BZD

Elegir un fárm (diazepam o lorazepam).

Usar por lo menos una estrategia PRN ± con horario.

Estrategia "PRN": todos los pacs (sólo medicamentos con base en s/s).

Estrategia "con horario": de existir cualquier factor de **RIESGO ALTO** de abstinencia grave:

• Calificación CIWA inicial ≥ 15.
• Antec de cuadro grave por abstinencia de alcohol.
• Antec de CC asociadas con la abstinencia.
• Calificación CIWA creciente durante el tratamiento.
• Antec de consumo diario intenso.

Estrategia "con dosis alta PRN en UCI": limitada a pacs en UCI.

Diazepam. Nota: *puede acumularse; riesgo de sedación prolongada en adultos mayores/hepatopatía.*
PRN: 5-20 mg VO/IV c/1 h PRN, calificación CIWA-Ar ≥ 8.
Con horario: 10 o 20 mg VO/IV c/6 h × 4 → c/8 h × 3 → c/12 h × 2 → c/24 h × 1 → suspender.
DIFERIR POR SEDACIÓN o FR < 12.
Dosis PRN en UCI: 20-100 mg en bolo IV lento c/1 h PRN, CIWA-Ar ≥ 8.

Lorazepam
PRN: 1-4 mg VO/IV/IM c/30 min PRN, CIWA-Ar ≥ 8.
Con horario: 2-4 mg VO/IV/IM c/4 h × 6 → c/6 h × 4 → c/8 h × 3 → c/12 h × 2 → suspender.
DIFERIR POR SEDACIÓN o FR < 12.
Dosis PRN en UCI: 4-20 mg en bolo IV lento c/30 min PRN, CIWA-Ar ≥ 8.

Fárms adyuvantes (opcionales). **Nota:** riesgo de arritmia, en particular con Mg o K bajos, o con dosis alta (> 35 mg/24 h).
Haloperidol, 2.5-5 mg VO/IV/IM c/2 h PRN, por agitación. Verificar que K y Mg estén en límites normales antes de administrar.
Atenolol, 50 mg VO al día. Diferir si FC < 50 o TAS < 100.
Bloqueadores centrales alfa-2 (clonidina, dexmedetomidina).

SOBREDOSIS DE MEDICAMENTOS

Ácido acetilsalicílico (AAS) y salicilatos

Incluidos AAS, metilsalicilato y subsalicilato de bismuto (ingrediente de medicamentos de venta sin receta, p. ej., Pepto-Bismol®, Kaopectate®).

Fisiología y metabolismo: se metabolizan en hígado por glucuronidación, oxidación y conjugación con glicina. Cinética de primer orden en dosis terapéuticas. Dosis ↑/uso crónico inducen cinética de orden cero.

Presentación (se evidencia hasta 6-12 h después de la ingestión): *tinnitus*, vértigo, n/v/d (dosis de 150-300 mg/kg), hiperventilación, ΔEM, CC (> 300 mg/kg).

Dx: sospecha elevada si existe acidosis con BA amplia y *tinnitus*. BA alta, EGO con cetonas.

Tx: hidratación y corrección de pH para potenciar su excreción. Vigilancia del gasto urinario (objetivo: 1-2 mL/kg/h). *Protocolo de bicarbonato de Na* (aun ante pH arterial hasta de 7.55). GA c/2 h; suspender la infusión de bicarbonato si el pH > 7.60. *Protocolo de carbón activado*: administrar 50 g hasta 8 h después del consumo de > 150 mg/kg. Segunda dosis en 4 h si los niveles siguen incrementándose. *Hemodiálisis*: indicada de existir toxicidad en SNC, edema pulmonar, insuficiencia renal o contraindicación para alcalinización urinaria con niveles de salicilatos > 100 mg/dL o > 60 mg/dL en el adulto de edad avanzada.

Litio

Catión monovalente, usado en el trastorno bipolar. Dosis en rango terapéutico, 300-2 700 mg/día; niveles objetivo en suero, 0.6-1.2 mEq/L. Pico ~ 4 h con las preparaciones de liberación lenta, aunque pueden alcanzarse tras 12 h en caso de sobredosis. Excreción renal. Disminución de la depuración en estados con hipovolemia-hiponatremia.

Cuadro clínico: puede ser *agudo* (pacs sin impregnación tisular de Li), *agudización de cuadro crónico* (pacs que usan Li con regularidad y recibieron en fecha reciente una dosis mayor) o *crónico* (pacs con impregnación intensa de Li). N/v ± diarrea, hiperreflexia, s/s cerebelosos (temblor, asterixis, ataxia, nistagmo), mioclonías, confusión, coma, CC, ↓ función renal y diabetes insípida. "Sx de neurotoxicidad irreversible por litio": anomalías de la cognición, polineuropatía (PNP) sensorimotora.

Dx: lab clave: niveles de Li en suero, QS 10, hormona estimulante de la tiroides.

Tx: restituir líquidos y Na. Suspender Li y fárms concomitantes que pudieran modificar sus niveles, como diuréticos tiazídicos, antiepilépticos, bloqueadores de los canales de calcio, anti-inflamatorios no esteroides, inhibidores selectivos de la recaptura de serotonina. Hemodiálisis: si hay neurotoxicidad y niveles de Li > 2.5 mmol/L en pacs con insuficiencia renal.

Fenitoína (PHT)

Bloqueador de los canales de Na controlados por voltaje; suprime la potenciación y la hiperexcitabilidad postetánicas de la membrana. Unión importante a la albúmina; su desplazamiento puede → toxicidad con concentraciones libres altas del fárm. Metab hepático (citocromo P450). Cinética de primer orden: en intervalo terapéutico y sobredosis leve. Cinética de orden cero: en concentraciones mayores (por saturación enzimática).

Cuadro clínico de toxicidad: *leve*: 20-50 mg/L: nistagmo, ataxia leve. *Grave*: 50-100 mg/L: ataxia grave, disartria, confusión; > 100 mg/L: coma.

PHT IV rápida (y con menos frecuencia FOS-PHT) pueden desencadenar hipotensión, bradiarritmias y asistolia, a menos que se infundan con lentitud (< 250 mg/min).

Sx de hipersensibilidad a antiepilépticos: reacción idiosincrática con faringitis, fiebre, exantema, linfadenopatía, afectación multiorgánica (hepatitis, anemia megaloblástica, rabdomiólisis y arteritis). También puede inducir necrólisis epidérmica tóxica o sx de Stevens-Johnson. Leucopenia, PNP, hipertrofia gingival. Lesión *cerebelosa* permanente tras la toxicidad prolongada.

Dx: clínica más niveles séricos. Corrección por albúmina: nivel de PHT = PHT plasmático/[(0.02 × alb) + 0.1].

Tx: medidas para evitar caídas. Evitar xilocaína si se requiere intubación. La bradicardia cesa cuando se detiene la infusión; rara vez se requiere estimulación con marcapasos. Carbón activado en el transcurso de 4 h de una sobredosis oral.

Ergotamínicos

Cuadro clínico: sensación ardorosa intensa en extremidades por los efectos

vasoconstrictores de los alcaloides ergotamínicos. Efectos secundarios neuropsiquiátricos: alucinaciones, conducta irracional, CC.

Digoxina

Inhibe la Na+/K+/ATPasa, ↓ la conducción en los nodos sinoauricular y auriculoventricular. La toxicidad se debe a ↑ de sus niveles séricos (p. ej., insuficiencia renal, interacciones medicamentosas) o de la sensibilidad (p. ej., hipoxemia, hipoK, hipoMg, hiperNa, hiperCa, alteraciones ácido-base, envejecimiento, isquemia coronaria).

Cuadro clínico: n/v/d, dolor abdominal; palpitaciones, síncope, disnea; confusión, somnolencia, vértigo, cefalea, parestesias, alucinaciones. Visual: anomalías de la visión de color (por lo regular, xantopsia), visión borrosa, diplopía, escotomas. Arritmias (bradicardia).

Dx: Verificar niveles plasmáticos (por lo menos 6 h tras última dosis); repetir niveles c/2 h hasta que la toxicidad se resuelva.

Tx: optimar la depuración. Bradicardia sintomática: atropina, 1 mg. Carbón activado si se ingirió en las 6-8 h previas. Podrían recomendarse dosis adicionales. Fab-antidigoxina en caso de toxicidad con arritmias asociadas con inestabilidad hemodinámica, ΔEM, hiperK, nivel de digoxina > 10 ng/mL. Corregir anomalías electrolíticas, en particular, hipoK e hipoMg.

Precaución: tener cautela con el uso concomitante de sulfonato poliestirénico de sodio e insulina/glucosa/bicarbonato, con o sin fab-antidigoxina: riesgo de → hipoK. **EVITAR** la administración de Ca: puede → taquicardia ventricular, fibrilación ventricular (Ca intracelular).

Antipsicóticos

Bloqueo postsináptico de los receptores de dopamina. Primera generación: haloperidol, tioridazina. Agentes atípicos: risperidona, quetiapina, clozapina, olanzapina.

Cuadro clínico: sedación, letargo, agitación, sx anticolinérgico, a veces depresión de la función respiratoria (quetiapina), CC (clozapina). *Sxs extrapiramidales*: distonía, parkinsonismo, acatisia. *Sx neuroléptico maligno* (*SNM*): ΔEM, agitación, rigidez muscular, hipertermia, inestabilidad autonómica, miosis. SNM similar a hipertermia maligna por anestésicos generales, succinilcolina.

Dx: clínica ± niveles séricos. Verificar CK si se sospecha SNM.

Tx: descontaminación con carbón activado en el transcurso de horas tras la ingestión. Administrar anticolinérgicos (difenhidramina, benztropina) para el manejo de signos extrapiramidales; evaluar dantroleno, BZD o benztropina en SNM.

Antidepresivos tricíclicos (ADT)

Inhiben la recaptura presináptica de noradrenalina y serotonina. Incluyen imipramina, amitriptilina y nortriptilina. Uso habitual para depresión, migraña y dolor neuropático.

Cuadro clínico: sedación, delirio, alucinaciones, sx anticolinérgico, CC, arritmias y retraso de la conducción. *Sx serotoninérgico*: confusión, inquietud, agitación, alucinaciones, disfunción autonómica, CC, hiperreflexia, clonus, rigidez, midriasis.

Dx: clínica, PTox/niveles, ECG (buscar en particular prolongación de QRS).

Tx: carbón activado, bicarbonato de Na IV (meta: pH > 7.45) en toxicidad cardiaca/arritmias.

Inhibidores selectivos de la recaptura de serotonina

Inhibe la recaptura de serotonina en las neuronas del SNC. Incluyen paroxetina, fluoxetina y citalopram.

Cuadro clínico: temblor, acatisia, discinesia, n/v; rara vez depresión leve del SNC. *Sx serotoninérgico*: confusión, inquietud, agitación, alucinaciones, disfunción autonómica, CC, hiperreflexia, clonus, rigidez, midriasis; suele producirse por la combinación de agentes serotoninérgicos, como inhibidores de la monoaminooxidasa, fentanil, tramadol, metoclopramida, ondansetrón, cocaína, anfetamina y derivados.

Dx: clínica, PTox. Criterios de Hunter para el dx del sx serotoninérgico (debe tener uno): clonus espontáneo, clonus inducible + agitación o diaforesis, clonus ocular + agitación o diaforesis, temblor + hiperreflexia, hipertonía + temperatura > 38 °C + clonus ocular o inducible.

Tx: si el sx serotoninérgico es grave, ciproheptadina (antagonismo inespecífico del receptor de serotonina), 12 mg, seguidos de 2 mg c/2 h hasta obtener respuesta clínica; sólo hay formulación para vía oral o nasogástrica.

Derivados de plantas y hongos

Nuez moscada: 60 g o 12 cdtas pueden inducir distintos s/s neuropsiquiátricos: vértigo, CC, dolor generalizado, alucinaciones visuales, psicosis.

Estricnina: alcaloide muy tóxico, pesticida; antagonista del receptor de glicina; espasmos musculares intensos → muerte por asfixia o agotamiento.

Konzo: la yuca (mandioca) no procesada adecuadamente contiene concentraciones altas de cianuro. Paraparesia espástica aguda no progresiva, pérdida del campo visual central. Crónica: ataxia, PNP.

Latirismo: almorta (*Lathyrus sativus*). *N*-oxalilamino-L-alanina β; s/s: dolor de inicio agudo, para-paresia espástica.

Neurotoxinas

Botulismo

Clostridium botulinum: bacilo grampositivo formador de esporas. Su toxina se destruye con calor, pero las esporas lo toleran.

Fisiopato: proteasa que ataca la placa neuromuscular e impide la fusión de las vesículas con la membrana presináptica y la liberación de acetilcolina → parálisis flácida que inicia con diplopía, afectación de los músculos bulbares y extensión distal en el transcurso de horasdías hasta inducir insuficiencia respiratoria.

Dxdf: SGB, miastenia *gravis*, parálisis por garrapatas, EVC (del tronco del encéfalo), envenenamiento con metales pesados/organofosforados.

Dx: HC, prueba con edrofonio (descartar miastenia *gravis*), análisis del LCR (normal), neuroimagen, electromiografía con estimulación repetida, hemocx, coprocx y análisis de sobras de alimentos. Bioensayo en ratones: inocular con

muestra; vigilar el desarrollo de botulismo.

Tx: la antitoxina heptavalente es útil si se administra pronto. Los microorganismos son sensibles a penicilina y metronidazol. Medidas de apoyo.

Tétanos

La toxina ingresa a la placa neuromuscular y migra al SNC por transporte axónico retró-grado. La toxina tetanoespasmina inhibe la sinaptobrevina → bloquea la neuroexocitosis y la liberación de GABA.

Cuadro clínico: opistótonos, risa sardónica, trismo. Cualquier estímulo sensorial desencadena hiperreactividad muscular y espasmo tetánico. El laringoespasmo puede inducir asfixia.

Tx: limpiar y desbridar la herida. Administrar una dosis de antitoxina. Abx (penicilina o metro-nidazol IV [1 g c/8 h para ambos]) por lo general durante 1 sem. Controlar los espasmos con diazepam IV (0.05-0.2 mg/kg/h), cloropromazina IM (0.5 mg/kg c/6 h) o fenobarbital IM/IV (1 mg/kg/h).

METALES PESADOS

Talio

Estructura similar a la del K; interfiere en los procesos dependientes de potasio.

Cuadro clínico: PNP dolorosa con debilidad distal, atrofia óptica, alopecia.

Tx: retirar la ropa contaminada, evitar la exposición personal; carbón activado, 0.5-1 g/kg VO (dosis máx, 100 g); antídoto = **azul de Prusia**. Intoxicación aguda: 3 g VO c/8 horas.

Arsénico

Formas inorgánicas, en particular trivalentes, más tóxicas que las orgánicas. Se une a los grupos sulfhidrilo, inhibe muchos sistemas enzimáticos (respiración celular, gluconeogénesis, etcétera).

Cuadro clínico: malestar gastrointestinal, arritmias, insuficiencia renal, encefalopatía, coma, CC, neuropatía periférica sensorimotora ascendente dolorosa similar al SGB, líneas de Mees (pigmentación ungueal) son clásicas (pero pueden identificarse en la intoxicación por cualquier metal pesado).

Tx: descontaminación en ingestión reciente. Los agentes quelantes (dimercaprol o succímero) sólo se usan en la intoxicación grave. Anticipar y tratar las arritmias; mantener un gasto urinario alto para facilitar la excreción.

Mercurio

Inhibe la acetiltransferasa de colina (último paso en la síntesis de acetilcolina) → disfunción motora y cognitiva. El metilmercurio orgánico de cadena corta tiene más efectos colaterales en el SNC que las formas inorgánicas.

Cuadro clínico: temblor, ataxia, confusión, depresión (puede ser tardía). Acrodinia (enf rosada): tonalidad rosada en manos y pies, neuropatía dolorosa en niños. Exposición gestacional → anomalías del desarrollo.

Tx: descontaminación, en particular de la piel expuesta. Hidratación agresiva. Quelación en la intoxicación aguda por mercurio inorgánico (ácido dimercaptosuccínico [ADMS], dimercaprol, penicilamina).

Plomo

Fisiopato: interfiere con las enzimas dependientes de sulfhidrilos (en particular en síntesis de hemo), compite con las reacciones dependientes de Ca^{2+}, se acumula en la neuroglía.

Cuadro clínico: adultos: náusea, dolor abdominal, anemia, irritabilidad, insomnio, letargo o hiperactividad, cefaleas, CC; coma y muerte de ser grave. Intoxicación crónica: neuropatía, artralgias dolorosas, "línea de Burton" de tono azulado en las encías. Niños: retraso del desarrollo, edema cerebral. Frotis de sangre periférica: punteado basófilo, microcitosis e hipocromasia.

Tx: eliminar la fuente de contaminación. Intoxicación aguda: quelación con ADMS o EDTA.

Deficiencia de cobre

Absorción deficiente de cobre por cirugía de puenteo gástrico, nutrición parenteral con deficiencia de cobre, uso excesivo de zinc (compite con el cobre por la absorción; se halla en adhesivos para dentadura y complementos). Por lo regular coexiste con deficiencia de B_{12}. **Mielopatía o mieloneuropatía** caracterizadas por espasticidad, trastorno de la marcha, ataxia sensitiva, parestesias. La administración complementaria de cobre no siempre permite su reversión.

Tx: suspender la exposición al zinc, administrar cobre oral.

Envenenamiento por organofosforados

Fisiopato: inhibidores de la colinesterasa. Toxicidad por exceso colinérgico.

Muscarínicos: broncorrea, broncoconstricción, hipersialorrea, sudoración, epífora, bradicardia, HTA, miosis, incontinencia urinaria. **Nicotínicos:** fasciculaciones, debilidad muscular, parálisis diafragmática. **SNC:** labilidad emocional, temblor, habla farfullante, depresión respiratoria, CC, coma. ***DUMBBELSS*: d**iarrea, micción (***u****rination*), **m**iosis, **b**radicardia, **b**roncoconstricción, **e**xcitación (músculo, efectos nicotínicos centrales), **l**agrimeo, **s**ialorrea, **s**udoración.

Tx: utilizar guantes, retirar la ropa contaminada, lavar la piel contaminada. Administrar los dos siguientes: **atropina** 1-2 mg IV en bolo, repetir c/1-5 min PRN hasta alcanzar los efectos deseados (disminución de secreciones pulmonares, oxigenación adecuada, eliminación de diaforesis, FC > 70, midriasis); **pralidoxima,** 1-2 g IV, repetir tras 1 h y luego c/10-12 h si persiste la debilidad.

Gases tóxicos

Monóxido de carbono

Gas muy tóxico, incoloro, inodoro, insípido, no irritante, producido mediante la combustión de materia orgánica en condiciones de restricción de O_2.

Cuadro clínico: cefalea, vértigo, malestar general, n/v. En la intoxicación más grave: confusión, CC, coma, efectos CV (taquicardia, HTA). Secuelas graves en 15% de los sobrevivientes: problemas cognitivos, irritabilidad y sxs similares al Parkinson.

Fisiopato: el CO tiene mayor afinidad por el hemo que el O_2, lo que compromete la provisión de O_2.

Tx: O_2 hiperbárico.

Cianuro

Inhibidor de metaloenzimas, como la oxidasa del citocromo C; impide la fosforilación oxidativa en las mitocondrias → compromete la respiración aeróbica. Considerar en la inhalación de humo, junto con CO.

Cuadro clínico: cefalea, n/v, vértigo, confusión, arritmias, insuficiencia renal, coma y muerte. Secuelas tardías: parkinsonismo por daño en núcleos basales.

Tx: los antídotos incluyen *nitrito de sodio*, 10 mL de solución al 3% (300 mg) en bolo IV lento, a pasar en 2-5 min, seguidos de *tiosulfato de sodio*, 12.5 g (50 mL) IV a 3-5 mL/min; puede repetirse a la mitad de la dosis inicial tras 1 h si persisten los s/s. *Vitamina B_{12}*: 5 g IV a pasar en 15 minutos.

Óxido nitroso

Oxida el núcleo de cobalto de la vit B_{12}. Puede inducir PNP, ataxia, psicosis.

Tx: detener la exposición. Inyecciones IM de vit B_{12}.

VITAMINAS

Deficiencia de vit A

Retinoide. Deficiencia → amaurosis.

Cuadro clínico: xeroftalmía (con deficiencia grave): sequedad conjuntival patológica. Manchas de Bitôt (acumulación oval, triangular o irregular de queratina). No tratada → amaurosis total.

Tx: vit A 200 000 IU VO c/24 h × 2 días, luego repetir en 1 sem. Niños < 5 años: 1/2 de la dosis; lactantes < 6 meses: 1/4 de dosis. Mujeres gestantes: la vit A es teratógena.

Toxicidad por vit A

Seudotumor cerebral. Náusea, ictericia, irritabilidad, anorexia, vómito, visión borrosa, cefalea, dolor y debilidad musculares y abdominales, sopor y ΔEM.

Deficiencia de vit B_{12} (cobalamina)

Cofactor esencial para la síntesis de DNA y el ciclo de Krebs; en los mismos procesos participan folato, homocisteína (Hcy), ácido metilmalónico (AMM).

Absorción: sólo se encuentra en derivados animales (carne y lácteos). La vit B_{12} se une a la proteína R en el estómago en presencia de ácido → la proteína R es digerida por las enzimas pancreáticas en el duodeno → B_{12} se une a factor intrínseco (FI; sintetizado por las células parietales del estómago) → B_{12}-FI se absorben en íleon distal → ingresa a circulación portal unida a transcobalamina II.

Etiologías más frecuentes de deficiencia de vit B_{12}	
Ingesta deficiente de vit B_{12}	**Aclorhidria**
Veganismo estricto	Gastritis (en especial por *H. pylori*)
Alcoholismo	Deficiencia pancreática
Deficiencia de FI	**VIH/sida** (*multifactorial*)
Anemia perniciosa (gastritis autoinmunitaria)	Nutrición deficiente
	Diarrea crónica/trastorno ileal

Gastrectomía **Medicamentos** Inhibidores de la bomba de protones Bloqueadores H2 Colchicina **Defectos del metab intracelular** Aciduria metilmalónica Homocistinuria	**Anomalías de absorción intestinal/ileal** Enf celiaca Enf de Crohn Sobrecrecimiento bacteriano

Manifestaciones de la deficiencia de vit B_{12}	
Hematológicas Anemia megaloblástica (↑ volumen corpuscular medio, ↓ Hto, ↑ bilirrubina indirecta, ↑ deshidrogenasa láctica, neutrófilos hipersegmentados en el frotis) Pancitopenia **Psiquiátricas:** disfunción cognitiva, demencia. Irritabilidad, Δ de la personalidad **Esqueléticas:** osteoporosis, fracturas de cadera y columna vertebral	**Neurológicas (pueden preceder a la anemia)** Neuropatía periférica, parestesias Degeneración combinada subaguda (debilidad, ataxia sensitiva, parestesias de evolución lenta → espasticidad, paraplejía, incontinencia) **Hiperhomocisteinemia** (también con deficiencia de folato) **Vasculares:** ¿? incremento del riesgo de EVC, infarto de miocardio

Dx: concentraciones séricas de folato, B_{12}. Si folato > 4 ng/mL, B_{12} > 300 pg/mL → deficiencia poco factible (probabilidad, 1-5%). Casos limítrofes, ↑ sospecha → revisar AMM, Hcy. Dx de anemia perniciosa: Ab-antiFI (sens, 50-70%; esp, 100%); ¿? Ab contra células parietales; concentraciones séricas de gastrina y pepsinógeno.

Interpretación de valores de AMM y Hcy en la deficiencia de B_{12} y folato: AMM ↑, Hcy ↑: deficiencia de B_{12} (sens, 94%; esp, 99%). AMM normal; Hto ↑: deficiencia de Hcy (sens, 86%; esp, 99%).

Tx: descartar causas sensibles de tx. Vit B_{12} VO e IM en teoría es igualmente efectiva (pero muchos prefieren al inicio IM, en particular con s/s neuro por inquietud sobre absorción variable y problemas de apego). IM: 1 mg c/24 h por 1 sem → 1 mg c/sem por 4 sem → 1 mg c/mes de forma indefinida. VO: 1-2 mg c/24 h por 1-2 sem → 1 mg c/24 h indefinidamente.

Vigilancia del tx: Fe, PFH, K (si hipoK → complementos de K), conteo de reticulocitos tras 1 sem; Hto a las 8 sem (debe haberse normalizado); B_{12}, AMM, Hcy: revisar a los 1-3 meses.

Px: recuperación más rápida < 3 meses; puede continuar durante 6-12 meses.

Deficiencia de vit B_9 (folato)

Síntesis de DNA y remetilación de Hcy. Embarazo: protege de los defectos del tubo neural (en particular importante en quienes usan FAE. Pudiera derivar del uso de metotrexato; puede revertirse con leucovorín. La deficiencia de origen dietético es ahora rara en países occidentales.

Cuadro clínico y fisiopato: anemia megaloblástica, manifestaciones neurológicas infrecuentes. Puede inducir neuropatía periférica.

Tx: folato, 4 mg VO c/24 h. **Nota:** la complementación de folato puede enmascarar la deficiencia de vit B_{12} al impedir el desarrollo de anemia.

Deficiencia de vit B_1 (tiamina)

Encefalopatía de Wernicke (descrita en sección Intoxicación alcohólica). *Beriberi húmedo*: insuficiencia cardiaca congestiva y edema periférico que pueden ser letales. *Beriberi seco* (también llamado neuritis endémica): PNP simétrica distal y debilidad por daño polineuropático (axones y mielina). Puede ser complicación de puenteo gástrico/nutrición parenteral total.

Tx: véase tx domiciliario de la encefalopatía de Wernicke en sección Abstinencia de etanol.

Deficiencia de vit B_3 (niacina/nicotinamida)

Pelagra: tríada clínica de **demencia**, *diarrea* y *dermatitis*. Otros s/s del SNC: depresión, insomnio, temblor. Su dx temprano puede impedir el daño irreversible. Causas: desnutrición, sx carcinoide, antifímicos.

Tx: nicotinamida, 500 mg VO c/24 h por 3 sem o 100 mg IV por 5-7 días.

Toxicidad por vit B_3 (niacina)

Vasodilatación cutánea: mediada por prostaglandinas; más frecuente con formulaciones de liberación inmediata, tras consumo de EtOH, ejercicio, exposición al sol, alimentos condimentados. Se minimiza si se toma niacina después de los alimentos o AAS antes de los mismos. La vasodilatación cutánea intensa ↓ al comenzar con dosis bajas y aumentarlas con lentitud. Otros ES: n/v, prurito, ronchas, estreñimiento, rara vez miopatía, hepatotoxicidad, precipitación de gota preexistente.

Tx/precauciones: disminuir/suspender la niacina. La hepatotoxicidad es más común con formulaciones de liberación sostenida. Vigilar ácido úrico sérico, glucemia, PFH c/6-8 sem mientras se ajusta la dosis.

Deficiencia de vit B_6 (piridoxina)

En riesgo: adultos de edad avanzada, alcohólicos, diabéticos. Su biodisponibilidad puede ↓ con esteroides o antiepilépticos.

Fisiopato: síntesis de neurotransmisores: serotonina, adrenalina, noradrenalina y GABA. La vit B_6 también está implicada en el metab de aminoácidos, glucosa y lípidos, la síntesis de histamina, y la síntesis y función de la hemoglobina.

Cuadro clínico: dermatitis seborreica, queilitis angular, glositis atrófica con ulceración, somnolencia, confusión, PNP, CC.

Tx: mejoramiento de la ingesta dietética. Piridoxina, 100 mg/día.

Toxicidad por vit B_6 (piridoxina)

Consumo excesivo (> 200 mg/día) puede → neuropatía sensitiva o neuronopatía.

Deficiencia de vit D

Factores de riesgo: ingesta deficiente, falta de exposición a luz solar, trastornos endocrinos (hiperparatiroidismo primario o terciario, tirotoxicosis).

Fisiopato: las prohormonas se convierten en 25-OH-vit D en el hígado; en el riñón se

agrega un segundo grupo hidroxilo y se obtiene 1.25-OH-vit D (agente con actividad biológica).

Cuadro clínico: miopatía proximal, hipoCa por malabsorción (parestesias, hiperreflexia, tetania).

Tx: vit D, 1 000 IU/día.

Deficiencia de vit E (tocoferol)

Puede simular ataxia de Friedreich. Otras: miopatía, PNP, oftalmoplejía, nistagmo, retinopatía pigmentaria.

Tx: la RDA es de 15 mg/día.

Deficiencia de biotina

Componente esencial de varios complejos enzimáticos (carboxilasas de acetil-CoA, de piruvato, de propionil-CoA y de metilcrotonil-CoA β).

Etiología: puede derivar del consumo de claras de huevo crudas. Deficiencia secundaria: ausencia de biotinidasa, deficiencia múltiple de carboxilasas.

Cuadro clínico: ΔEM, mialgia, parestesias, náusea, anorexia. Deficiencia grave → alopecia, dermatitis seborreica.

Tx: incierto ~ 30 µg/día.

Resumen de s/s neurológicos primarios asociados con las vitaminas	
Signo clínico	**Deficiencia vitamínica**
Neuropatía óptica y otros signos oculares	A, B_1, folato, B_{12}, E
Neuropatía	B_1, B_6, folato, B_{12}, E
Mielopatía	Folato, B_{12}, E
Miopatía	D, E
Encefalopatía	B_1, B_3, folato, B_{12}
CC	B_6

DEMENCIAS RÁPIDAMENTE PROGRESIVAS

Definición: deterioro de la función intelectual/conductual/cognitiva/mental (demencia) que suele instaurarse en semanas o meses, pero en < 2 años.

Epid (datos del UCSF: 178 referencias por demencias rápidamente progresivas [DRP], la mayoría para "descartar enfermedad de Creutzfeldt-Jakob [ECJ]", *Ann Neurol* 2008;64:97): 62% por priones (75% esporádica, 22% genética, 3% adquirida); 15% neurodegenerativa (es decir, trastornos degenerativos clásicamente "crónicos"); 8% autoinmunitaria; 4% infecciosa; 2% (cada una) psiquiátrica, cáncer, toxicometabólica, vascular; 4% indeterminada (por lo regular leucoencefalopatía/ encefalopatía de origen desconocido). Otros estudios sugieren 6-27% por causas reversibles.

DXDF Y VDX DE LAS DEMENCIAS RÁPIDAMENTE PROGRESIVAS

Dxdf de DRP: "VITAMINNS" (modificada de *Neurol Clin* 2007;25:783): **V**ascular, **I**nfecciosa, **T**óxica, **A**utoinmunitaria, **M**etabólica, **I**atrogénica, **N**eoplásica, **N**eurodegenerativa, etiologías **S**istémicas.

- **Vascular:** infartos (vaso de gran calibre, tálamo, multifocal) o encefalopatía isquémica; púrpura trombocitopénica trombótica (por trombosis microangiopáticas), hiperviscosidad (p. ej., policitemia, paraproteinemias-gammapatía monoclonal, Waldenstrom), trombosis venosa cerebral, fístulas arteriovenosas de la duramadre, angiopatía amiloide cerebral inflamatoria (AAC-I), arteriopatía cerebral autosómica dominante con infartos subcorticales y leucoencefalopatía (CADASIL).
- **Infecciosa:** encefalitis viral, demencia por VIH, leucoencefalopatía multifocal progresiva, panencefalitis esclerosante subaguda (PES), infecciones micóticas, sífilis, parasitosis/amibiasis centrales, enfermedad de Lyme, *Balamuthia*, enf de Whipple.
- **Tóxica y traumatismo: intoxicación/envenenamiento:** plomo, CO, bismuto, litio, mercurio, arsénico, tolueno, cianuro. **Traumatismo:** encefalopatía crónica de origen traumático (ECOT) y posconcusión, HSD crónico, lesión axónica difusa y hemorragia.
- **Autoinmunitaria:** encefalopatía de Hashimoto/encefalopatía sensible a esteroides asociada con tiroiditis inmunitaria (ESETI), autoinmunitaria no paraneoplásica (p. ej., N-metil-D-aspartato [NMDA], canal de potasio controlado por voltaje [VGKC]), cerebritis lúpica, vasculitis primaria o secundaria del SNC, sarcoidosis, encefalopatía límbica paraneoplásica, encefalomielitis diseminada aguda, enfs de Susac, Behçet y celiaca.
- **Metabólicas y metástasis/neoplasias: metabs:** anomalías electrolíticas/metabólicas; uremia, encefalopatía hipóxico-isquémica o hipercápnica, enf de Wilson, enf mitocondrial, encefalopatía portosistémica, porfiria, degeneración hepatocerebral adquirida, trastornos del almacenamiento lisosómico, leucodistrofias, acidemia metilmalónica. **Mets/neoplasias:** encefalitis límbica

paraneoplásica no autoinmunitaria, meningioma frontal, gliomas, mets en SNC, linfoma primario del SNC, linfoma intravascular (LIV), granulomatosis linfomatoide (GL), gliomatosis cerebral.

- **Iatrógena/drogas ilícitas: iatrógena:** efectos colaterales de medicamentos y complementos, neurocirugía, qxtx, rxtx. **Drogas ilícitas:** consumo crónico de alcohol (Wernicke-Korsakoff, Marchiafava-Bignami), leucoencefalopatía por inhalación de heroína, éxtasis, metanol.
- **Neurodegenerativa:** ECJ (esporádica, iatrógena, familiar, nueva variante), enf de Alzheimer (Alz), demencia de origen vascular (DOV), demencia con cuerpos de Lewy (DL), sxs de demencia frontotemporal (DFT), sxs de afasia primaria progresiva (AP-P), enf de Parkinson (EP) con demencia, degeneración corticobasal (DCB), atrofia multisistémica, esclerosis lateral amiotrófica (ELA)-DFT-parkinsonismo, parálisis supranuclear progresiva (PSP), enf de Huntington (EH), ECOT.
- **Trastornos sistémicos, convulsivos, estructurales y del sueño: sistémicos:** anomalías tiroideas, paratiroideas y suprarrenales, HTA/sx de encefalopatía posterior reversible (SEPR).
  Crisis convulsivas: secuelas crónicas o encefalopatía interictal. **Estructurales:** hidrocefalia normotensiva, hipotensión intracraneal espontánea. **Sueño:** apnea obstructiva del sueño, privación de sueño.

Vdx: pruebas genéricas y "por indicación"

***Genéricas* (todos los pacientes que cursan con DRP)**

- **Sangre:** BHC, PT, PTT, QS 7, Ca, Mg, P, PFH, NH_3, deshidrogenasa láctica (DHL), vit B_{12}, Hcy, ácido metilmalónico (AMM), hormona estimulante de la tiroides, T4 libre, "perfil inmunológico" (VSG, CRP, Ab antinucleares, factor reumatoide [FRh], Ab contra Ro, Ac contra La), reagina rápida en plasma; Ab contra: VIH, Lyme, tiroglobulina (TG), peroxidasa tiroidea (TPO), paraneoplásicos/autoinmunitarios (mínimo, anti-HU [ANNA-1], Ma2 [Ta], CV2 [CRMP-5], VGKC [LGI1, CASPR2] y anfifisina, y Ac contra los receptores de NMDA, AMPA y GABA-B; considerar anti: Yo, nCMAg, Ma1, Ri [ANNA-2], GAD65).
- **LCR:** conteo citológico con diferencial, proteínas, glucosa, índice de IgG, bandas oligoclonales (BOC), VDRL, Ab paraneoplásicos/autoinmunitarios.
- **Orina:** EGO. **Otros:** RMN cerebral (FLAIR, DWI, ± gadolinio), Rx tórax, EEG.

Por indicación (con base en dxs potenciales específicos)

- **Sangre:** marcadores tumorales (Ag carcinoembrionario, Ca-125, ag prostático específico), vit E, Cu, ceruloplasmina, ECA; Ab anti: dsDNA, smith, p-ANCA, c-ANCA, C3, C4, CH50, endomisiales, IgA e IgG contra gliadina, anti-GAD, otros Ab paraneoplásicos; carga viral de VIH, subtipos de células T, frotis, viscosidad, lactato y piruvato, pruebas de hipercoagulabilidad, gen *Notch3* (CADASIL), ácidos grasos de cadena muy larga, arilsulfatasa, galactosidasas, pruebas genéticas (p. ej., EH, Alz, DFT, ataxia espinocerebelosa).
- **LCR:** Ag de criptococo, PCR y cxs virales. Cxs: bacterianos, micóticos, bacilos

ácido-alcohol resistentes; tinción de Ziehl-Neelsen, citología y citometría de flujo, PCR, reacomodo del gen *IgH*, PCR para enfermedad de Whipple, proteína 14-3-3, enolasa neuronal específica (ENE), amiloide-β_{42}, tau (total y fosforilada).

- **Orina:** Cu (en muestra de 24 h, si ¿? enf de Wilson), perfil de metales pesados (en muestra de 24 h; para plomo, arsénico, mercurio, bismuto, aluminio, litio), porfobilinógeno/ácido-delta-aminolevulínico (en muestra de 24 h; si ¿? porfiria).
- **Otras:** PET-FDG cerebral (Alz *vs.* demencia frontotemporal [DFT]), PET para amiloide (Alz), PET-DAT (DL, EP), espectroscopia por RMN (ERMN), PET + TC de cuerpo entero (detección de cáncer), mastografía, angiografía convencional, electromiografía/estudios de conducción nerviosa (EMG//VCN); bx de: encéfalo/meninges, yeyuno (enf de Whipple) o piel (LIV); US carotídeo, ecografía transtorácica.

Causas vasculares de DRP

Angiopatía amiloide cerebral inflamatoria (AAC-I) (*Neurology* 2013;81:1596)

Definición: AAC asociada con **(1)** inflamación perivascular (AAC-IP, 13-17% de AAC) o **(2)** angiitis aosciada con amiloide β ([A-Aβ], 36% de AAC), ¿? respuesta a depósitos de amiloide-β. Más frecuente con *APOE* ε4/ε4.

Cuadro clínico: DRP (↓ cognitiva en el transcurso de 1-4 meses), CC (90% AAC-IP), cefalea, leucoencefalopatía.

Dx: HC + hallazgos de RMN, ± bx, *RMN*: microhemorragias múltiples en ecogradiente (GRE)/secuencia SWI; lesiones en parches o confluentes en SB ↑ T2/FLAIR, + reforzamiento meníngeo (57%). *LCR*: ↑ leve-moderado de proteínas (inespecífico). *Bx cerebral*: AAC-IP: respuesta inflamatoria perivascular. A-Aβ: angiitis granulomatosa similar a la vasculitis primaria del SNC.

Tx: esteroides ± ciclofosfamida; evitar antiagregantes y anticoagulantes.

CADASIL (*Lancet Neurol* 2009;8:643)

Definición: Alz de origen genético, con afectación de vasos sanguíneos cerebrales pequeños, que induce EVC y leucoencefalopatía.

Epid: prev de 2% en pacs < 65 años, 11% en < 50 años con EVC lacunares + leucoaraiosis.

Cuadro clínico: migraña con aura (20-40%), ataque isquémico transitorio/EVC (60-85%), trastornos del estado de ánimo (20%), disfunción cognitiva progresiva en 10% (ejecutiva, atención, memoria, casi 100%), CC (5-10%).

Dx: RMN: lesiones en SB en T2/FLAIR, en particular en cápsula externa, superficie anterior de lóbulos temporales. Otras: mutación del gen *Notch3*, bx cutánea con material osmiofílico en paredes vasculares.

Tx: ¿? donepezilo para disfunción cognitiva, modificación del riesgo cardiovascular, tx antimigrañoso.

Causas infecciosas de DRP

La mayor parte de los casos de DRP de etiología infecciosa tiene presentación atípica (es decir, *evolución lenta* no característica) para las infecciones del SNC. Más frecuentes: virus del herpes simple, citomegalovirus, virus Epstein-Barr, enterovirus,

encefalitis por virus del Nilo Occidental, encefalitis equina del Este.

Rabia: se presenta con Δ conductuales y neuropsiquiátricos (p. ej., agitación, conducta estrafalaria, alucinaciones, excitabilidad extrema); suele evolucionar con rapidez al coma.

Poliomavirus (virus JC, virus BK): suele presentarse con defectos neurológicos multifocales o meningoencefalitis.

VIH: se asocia con DRP en cuatro situaciones: **(1)** complejo de VIH-sida-demencia (por lo general en VIH-sida avanzado); **(2)** durante la seroconversión; **(3)** sx inflamatorio de reconstitución inmunitaria neuro al iniciar la terapia antirretroviral de actividad alta; **(4)** infecciones oportunistas. Anfetamina + VIH → demencia por VIH acelerada.

PES (por infecc del SNC por virus del sarampión): en países donde el sarampión es frecuente; niños >> adultos. *Cuadro clínico*: demencia (demencia crónica progresiva o DRP), CC, mioclonías, ataxia, rigidez, Δ visuales. Más tarde: cuadriparesia espástica, hiperreflexia generalizada e hiperextensión de primer ortejo, coma. *Dx*: **(1)** ↑ Ab contra sarampión (suero y LCR) en situación clínica apropiada; **(2)** EEG: complejos periódicos y ondas agudas de 3-10 Hz asociados con sacudidas mioclónicas.

Enf de Whipple del SNC: infección bacteriana rara pero sensible al tx por *Tropheryma whippelii*. *Epid*: inicio: cualquier edad, por lo regular 40-70 años (mediana 50). ***Cuadro clínico*:** por lo general diarrea, dolor abdominal, ↓ peso, artralgias, desgaste, fiebre, linfadenopatía; 15% sin s/s gastrointestinales (GI). ***Afectación del SNC*:** ~ 5% se presenta con s/s neuro; enf subclínica en ~ 45% de los casos. 70% disfunción cognitiva, 40% s/s psiquiátricos. Otros s/s comunes: parálisis del mov ocular, mioclonías, CC, meningitis aséptica, afectación hipotalámica, ataxia, signos focales. "Tríada clásica": demencia, oftalmoplejía, mioclonías (< 10% de los casos, pero muy específicas). *Miorritmia oculomasticatoria*: patognomónica (pero infrecuente). ***Dx*:** LCR: ↑ proteínas, ↑ linfos en 50% de los casos. RMN: inespecífica. Inclusiones (+) a tinción con ácido peryódico de Schiff o *T. whippelii* en macrófagos espumosos en bx yeyunal; PCR en bx yeyunal o LCR. ***Tx*:** TMP/SMX, 160/800 mg VO c/12 h por 1-2 años, con folato. Segunda línea: penicilina G, penicilina VK, amoxicilina.

Causas toxicometabólicas de DRP

Deficiencia de niacina: pelagra ("piel áspera"): véase el capítulo *Tóxicos y deficiencias vitamínicas.*

Metales pesados (arsénico, mercurio, aluminio, litio, plomo): suele presentarse con un cuadro florido de *encefalopatía aguda* (horas-días; casi siempre más rápida que la DRP [sems-meses]); puede presentarse como DRP.

Toxicidad por manganeso: en su mayoría, en mineros. El parkinsonismo es una característica dominante; puede presentarse como DRP.

Toxicidad por bismuto: por consumo excesivo de fárms que contienen bismuto, p. ej., Pepto-Bismol® (para enf ulcerosa péptica, diarrea). Suele presentarse con apatía, ataxia leve, cefalea; pueden desarrollarse luego mioclonías, disartria, confusión intensa, alucinaciones, CC, muerte. Intervalo tóxico: > 50 μg/L.

De inicio en el adulto o primera manifestación de trastornos metabólicos en pediatría

Características comunes: debilidad, espasticidad, ataxia; la evolución suele ser lenta, pero en casos aislados es rápida.

Porfiria: s/s GI, dolor inexplicable, intensificación de s/s con medicamentos nuevos; evolución fluctuante.

Leucodistrofia metacromática de inicio en el adulto: rara vez se presenta como DRP; otras leucodistrofias también se manifiestan en casos aislados por DRP de inicio en el adulto (p. ej., adrenoleucodistrofia ligada al X).

Enf de Kufs: infrecuente; variante del adulto de la lipofuscinosis neuronal ceroide. Presentación: inicio en adultez temprana, epilepsia mioclónica progresiva, ± s/s psiquiátricos, ± catatonia.

Trastornos mitocondriales: incluyen encefalomiopatía mitocondrial, acidosis láctica y episodios similares a EVC y enf de Kearns-Sayre. Rara vez se presentan con DRP. Otros s/s: migraña, s/s psiquiátricos, debilidad, n/v, s/s GI, disfunción auditiva/visual. **Dx:** lactato/piruvato, aminoácidos en plasma, ácidos orgánicos en orina, ERMN, bx muscular, pruebas genéticas. **Tx:** coenzima Q10, coctel mitocondrial.

Enf de Wilson (*Lancet* 2007;369:397)

Definición: trastorno autosómico recesivo del metabolismo del cobre.

Epid: prev de 1:30-100 000. Edad de inicio: 5-35 años.

Cuadro clínico: *neuropsiquiátrico* (presentación de 40-50%): parkinsonismo, temblor, distonía, s/s conductuales o psiquiátricos. *Otros s/s*: cirrosis, anillo de Kayser-Fleischer.

Dx: ↑ PFH, ceruloplasmina sérica, Cu sérico, Cu en orina de 24 h, bx hepática, prueba del gen *ATP7B*.

Tx: quelantes (penicilamina, trientina, Zn); trasplante hepático.

CAUSAS AUTOINMUNITARIAS DE DRP

ENCEFALOPATÍA DE HASHIMOTO/ENCEFALOPATÍA SENSIBLE A ESTEROIDES ASOCIADA CON TIROIDITIS INMUNITARIA (ESETI)

Epid (*J Neuropsychiatry Clin Neurosci* 2011;23:384): prev ~ 2/100 000. Edad de inicio: 45-55 años. 80% mujeres. Se asocia con enf tiroidea autoinmunitaria, LES, DM tipo 1, sx de Sjögren.

Cuadro clínico: evolución inespecífica. Mejoría rápida con esteroides (96%). Pródromos (no siempre hay): depresión, Δ de personalidad, psicosis. Encefalopatía progresiva o fluctuante con inatención, disfunción ejecutiva/de memoria, agitación o letargo (65%), CC (59%), psicosis (27%), mioclonías (42%), episodios similares a EVC (18%), alucinaciones.

Dx: 86% con ↑ anti-TPO, 48% con ↑ anti-TG. En casi todos los casos hay eutiroidismo o hipotiroidismo subclínico. Las concentraciones de anti-TPO no se correlacionan con la gravedad. Casos infrecuentes de enf negativa a anti-TPO. ↑

anti-TPO en 10% de la población general; el % ↑ con la edad y en mujeres. RMN (anormal 45%), EEG (anormal 89%, por lo general enlentecimiento, a veces ondas agudas), LCR (anormal 71%, casi siempre, ↑ proteínas totales) y bx cerebral con hallazgos inespecíficos.

Tx: la sensibilidad a corticoesteroides es una característica definitoria. Inicial: metilprednisolona en dosis alta, 1 g/día IV por 3-5 días. Ciclo muy breve → recaída. Luego, mantenimiento con prednisona, 1-2 mg/kg/día VO; disminuir con lentitud. Repetir los pulsos de metilprednisolona en las recaídas. La duración del tx varía (4-6 meses-10 años). En la enf recurrente-remitente, se prefiere diferir esteroides y recurrir a inmunoglobulina intravenosa (IgIV), intercambio plasmático (IP), azatioprina, ciclofosfamida, hidroxicloroquina, metotrexato, rituximab.

Encefalitis límbica (EL)

Epid: hasta 8% de los pacs se presenta con demencia rápidamente progresiva.

Cuadro clínico: amnesia subaguda (↓ memoria a corto plazo [anterógrada; MCP], ± ↓ memoria retrógrada), psicosis, hiperreligiosidad, alucinaciones, CC, Δ de personalidad, trastornos del sueño, ± afectación del tronco del encéfalo.

Ca: carcinoma pulmonar de células pequeñas (CPCP, 75%; de éstos, 50% se asocia con Ab anti-HU), células germinales (ovárico, testicular), timoma, linfoma de Hodgkin, ca de mama. La EL puede preceder sems-meses al dx de ca; rara vez, años.

Ac: *intraneuronales*: anti-HU, anti-Ma2/Ta, anti-CV2/CRMP-5, antianfifisina. *Extracelulares*: anti-NMDA, anti-AMPA, anti-GABA-B, anti-VGKC (LGI1, CASPR2).

Dx: *RMN*: Δ en T2/FLAIR en lóbulo temporal mesial (LTM). *EEG*: enlentecimiento, actividad convulsiva. *PL*: ↑ leve de proteínas, leucos. *Suero/LCR*: perfil de Ab para EL. *Detección de ca*: TC/PET de t/a/p, US pélvico/testicular, mastografía.

Tx: extirpación tumoral, esteroides (1 g de metilprednisolona × 5 días), IgIV (0.4 g/kg × 5 días), IP. *Largo plazo*: rituximab, ciclofosfamida.

Encefalitis asociada con los receptores del NMDA

(*Lancet Neurol* 2011;10:63; *Neurology* 2012;11:1094)

Epid: 1-4% de casos de encefalitis. Mediana de edad, 23 años (intervalo, 5-76); 80-91% mujeres; 59% con ca (teratoma ovárico/testicular los más frecuentes; rara vez, neuroblastoma, linfoma de Hodgkin).

Cuadro clínico: *pródromos* (*86%*): fiebre, cefalea, n/v/d, s/s de infección de vías respiratorias superiores, días-semanas antes. *Presentación*: 77% con s/s psiquiátricos (ansiedad, insomnio, temor, hiperreligiosidad, ideas delirantes, manía), 23% con s/s neuro (defectos de la MCP, ↓ emisión del lenguaje, trastornos del mov en 86%). *Evolución*: ecolalia, mutismo, s/s disociativos, catatonia, coma, hipoventilación en 66%, s/s autonómicos en 69%, CC en 76%.

Dx: *RMN*: 50% dentro de límites normales (ELN). Otros: T2/FLAIR inespecíficas en LTM, corteza, núcleos basales, cerebelo, tronco del encéfalo. *EEG*: ~ 100% anormal (enlentecimiento, descargas epileptiformes, "complejo delta en cepillo" en 30%). *PL*: anormal en 80-95%; ↑ proteínas, leucos, BOC. *Otros*: Ab: rara vez (–) en suero

pero (+) en LCR. US pélvico/testicular.

Tx: extirpación del tumor, esteroides, IgIV, plasmaferesis (PLEX) (cautela con inestabilidad autonómica), rituximab, ciclofosfamida y azatioprina. Recuperación en 75%, con s/s leves.

Características de la encefalitis límbica mediada por Ab (*J Neurol* 2010;257:509)

Anticuerpos	Tumores	Edad/sexo	Pruebas diagnósticas anormales	S/s de presentación
Anti-HU (ANNA-1)	98%: CPCP, neuroblastoma, próstata	55-65 ♀ > ♂	RMN: 50% PL: 72% EEG: 86%	EM, neuropatía sensitiva subaguda, EL, cerebelosos
Anti-Ma2 (anti-Ta)	96%: germinoma, testicular, pulmón	21-82 ♂ >> ♀ (Ta) ♂ = ♀ (Ma2)	RMN: 82-95% PL: 72-85%	EL, tronco del encéfalo, cerebelosos, hipotalámicos
Anti-CV2 (anti-CRMP-5)	96%: CPCP, timoma, células renales	50-70 ♀ = ♂	RMN: ¿? PL: 86%	Neuropatía, cerebelosos, EL, corea, EM, neuritis óptica
Anti-VGKC (LGI1, CASPR2)	31%: CPCP, timoma	30-80 ♂ > ♀	RMN: 40-85% PL: 25-41%	Sxs de Isaac y Morvan, neuromiotonía, trastorno del sueño MOR, CC, EL
Antirreceptores de NMDA	9-56%: ovárico, testicular teratomas	5-76 ♀ >> ♂	RMN: 50-55% PL: 80-95% EEG: ~ 100%	Prodrómicos, EL, psiquiátricos, trastornos del mov, autonómicos, hipoventilación
Antianfifisina	95%: mama, CPCP	28-84 ♀ = ♂	RMN: 8% PL: 61%	EL, EM, hombre rígido, cerebelosos, autonómicos
Antirreceptores de AMPA	70%: pulmón, mama, timo	38-87 ♀ >> ♂	RMN: 90% PL: 90%	EL, hipersomnia, alucinaciones visuales
Antirreceptores de GABA-B	47%: CPCP	16-77 ♀ = ♂	RMN: 63-66% PL: 60-90% EEG: 74%	EL, CC, ataxia, opsoclonus-mioclonías

ENFERMEDAD CELIACA

(*Lancet Neurol* 2010;9:318)

Definición: enf autoinmunitaria (AI) sistémica con sens al gluten → inflamación/atrofia de la mucosa del intestino delgado. En 10-23% hay s/s neuro, por lo regular sin s/s GI. Puede asociarse con otra enf AI (p. ej., DM, artritis reumatoide, Sjögren, enf tiroidea, enf de la colágena vascular, hepatopatía, deficiencia de IgA). **Cuadro clínico:** *GI*: s/s de malabsorción: diarrea, esteatorrea, deficiencia nutricional y vitamínica. *Piel*: dermatitis herpetiforme. *S/s neuro*: ataxia, neuropatía, s/s neuropsiquiátricos, CC, cefalea, demencia. **Dx:** ↑ de IgA o IgG antigliadina en suero, con o sin anti-TG2 (que sustituyen a los Ab contra el endomisio); los anti-TG6 son los más sens/esp para los s/s neuro; TG3 para los s/s cutáneos. Se realizan pruebas de HLA DQ 2.5 o DQ8 en casos inciertos. Bx intestinal (puede ser (−) en enf neuro, pero (+) a depósitos de IgA). **Tx:** dieta sin gluten.

NEUROSARCOIDOSIS

Epid: 5% de pacientes con sarcoidosis; en algunos se manifiesta como DRP, ± neuropatías craneales múltiples. **Dx** (**nota:** deben descartarse otras enfs

granulomatosas [p. ej., tuberculosis]). RMN: variable; patrones comunes: **(1)** granulomas con reforzamiento en la base del cerebro, en particular en la región hipotalámica, **(2)** lesiones T2 sin reforzamiento en la SB, **(3)** engrosamiento de las leptomeninges basales (que se asemeja a meningitis crónica), **(4)** el patrón en DWI puede imitar la ECJ. TC de tórax: puede revelar linfadenopatía hiliar. LCR: ELN o con ↑ leve de proteínas y linfocitosis. ↑ de ECA en suero o LCR en ~ 50% de los casos; inespecífica. El dx definitivo (por lo general, de lesión pulmonar) requiere bx. **Tx:** esteroides, IgIV, IP.

Causas neoplásicas de DRP

- Las neoplasias malignas primarias y secundarias pueden presentarse con DRP; casi todas se identifican con facilidad mediante imagenología.
- Cinco causas más complejas se manifiestan por DRP: **(1)** LIV, **(2)** linfoma primario del SNC, **(3)** GL, **(4)** macroglobulinemia de Waldenstrom (MGW), **(5)** gliomatosis cerebral.

Linfoma intravascular (también llamado linfoma angiotrópico)

Definición: subtipo infrecuente de linfoma difuso de células B grandes diseminado; proliferación clonal de linfocitos en vasos sanguíneos pequeños, con afección escasa o nula del parénquima circundante.

- Sus células no suelen circular en sangre periférica ni se detectan en LCR.
- ♀ = ♂; ~ 1 caso/millón de pacs; no se reconoce algún factor de riesgo; rara vez se presenta en pacs con linfoma difuso de células B grandes.
- Cuatro presentaciones frecuentes: **(1)** SNC, **(2)** piel, **(3)** fiebre de origen desconocido (FOD), **(4)** sx hemofagocítico.

LIV del SNC: s/s muy diversos: s/s motores/sensoriales focales; debilidad generalizada, ΔEM, DRP, s/s psiquiátricos, CC, disartria, ataxia, vértigo, *amaurosis fugax*. **Dxdf:** EVC, EDA, SGB, vasculitis del SNC, esclerosis múltiple (EM).

Dx: ***RMN*:** reforzamiento multifocal en parches ↑ en T2, reforzamiento en parches en T1, ± edema; las lesiones suelen encontrarse en fases de evolución distintas; patrón que sugiere isquemia de vasos pequeños y desmielinización. La RMN puede ser normal. *Suero*: inespecífico; ↑ VSG, DHL. ***LCR*:** ↑ proteínas totales, linfos (pero gran parte con citología con [−]); ± reacomodo del gen *IgH* (por PCR). ***Bx cerebral*:** suele requerirse para establecer el diagnóstico.

LIV cutáneo: ~ 1/2 con afectación de la piel (~ 1/4 con cuadro cutáneo como s/s de presentación aislados). Hallazgos muy variables: exantema maculopapular, nódulos, placas, tumores, parches hiperpigmentados, púrpura palpable, úlceras, *peau d'orange*, ¿? preferencia por extremidades proximales, hemiabdomen inferior, región inframamaria.

- Dxs iniciales erróneos: celulitis, gangrena, vasculitis, sarcoma de Kaposi, ca de células escamosas.
- La bx suele ser diagnóstica. En ocasiones una bx cutánea aleatoria (en ausencia de lesiones) resulta diagnóstica.

FOD como presentación del LIV: en ~ 50% de los casos de LIV hay fiebre. A veces la bx de piel aleatoria (sin lesiones visibles) en pacs con FOD permite establecer el dx

de LIV.

Sx hemofagocítico (la mayor parte en pacs asiáticos; razones inciertas)

- Con afección parenquimatosa del sistema reticuloendotelial (a diferencia de la mayoría de los casos de LIV).
- Cuadro clínico: fiebre, anemia, plaquetas ↓, hepatoesplenomegalia, afectación de médula ósea.

Px/tx de LIV

- Sobrevivencia deficiente, peor sin tx; tx = qxtx ± rxtx agresivas.
- No hay estudios clínicos controlados y aleatorizados; por lo regular **(1)** sin afección del SNC: R-CHOP. **(2)** Con afectación del SNC: R-CHOP + metotrexate intratecal o sistémico. **(3)** ¿? trasplante autólogo de células troncales.

GRANULOMATOSIS LINFOMATOIDE

(Nader Kamangar, Anthony W O'Regan. Lymphomatoid Granulomatosis. *eMedicine*, Apr 16, 2009, http://emedicine.medscape.com/article/299751)

Definición: enf linfoproliferativa angiodestructiva asociada con VEB. Por lo regular con afección pulmonar prominente; puede afectar estructuras numerosas extrapulmonares.

Epid: rara; ♂ > ♀ (2:1); edad usual > 60 años. Por lo regular se asocia con disfunción inmunitaria. Se asocia con sx de Sjögren, hepatitis viral crónica, artritis reumatoide, trasplante renal, VIH.

Pato: "linfoma de células B rico en células T": linfoma de células B (células B monoclonales malignas infectadas por VEB) asociado con reacción benigna (policlonal) exuberante de células T. Tríada diagnóstica: **(1)** infiltrado linfocitario polimórfico; **(2)** angiitis por infiltración transmural de arterias y venas por linfocitos; **(3)** granulomatosis (necrosis central en nódulos linfáticos; **no** granulomas).

Cuadro clínico: afectación pulmonar (> 95%); piel (50%), SNC/SNP (25%); riñones, hígado con menos frecuencia; respeta ganglios linfáticos, bazo y médula ósea hasta fases avanzadas. *S/s específicos por sistemas*: *pulmonar*: tos, disnea, ± neumonía; hemoptisis (revela la presencia de lesiones cavitadas). *Sistémicos* ("síntomas B"): fiebre, pérdida ponderal, malestar general. *Piel*: máculas eritematosas, pápulas y placas en parches, con frecuencia en regiones glúteas y extremidades; suelen ser dolorosas. *SNC/ SNP*: infiltrado linfocitario en meninges, vasos sanguíneos cerebrales, nervios periféricos (~ 25%); son posibles lesiones con efecto de masa; puede presentarse como DRP. *Renal*: la enf con relevancia clínica es infrecuente (a diferencia de la enf de Wegener). *Hígado*: hepatomegalia en ~ 10%.

Dxdf: *otras granulomatosis pulmonares*: granulomatosis broncocéntrica y sx de Churg-Strauss (angiitis y granulomatosis alérgicas), granulomatosis sarcoidea necrosante; granulomatosis de Wegener. *Otros tipos de linfoma maligno*: enf de Hodgkin, linfoma angiocéntrico nasal, linfoma no Hodgkin.

Vdx: anomalías de laboratorio inespecíficas. *Lab*: BHC: leucopenia (20%), linfopenia (33%). Subtipos de células T: puede detectarse un conteo CD4 bajo; Hto ELN o con elevación discreta; VSG: ELN a ↑ moderado; Cr, PFH, por lo general ELN. *Imagen*: *Rx de tórax, TC de tórax*: suelen ser inespecíficas; nódulos o masas

bilats en regiones infs y periféricas de campos pulmonares (80-100%); derrame pleural (33%); neumonitis o lesión grande similar a masa (30%); cavitación de nódulos (30%); neumotórax (5%). La linfadenopatía hiliar y mediastínica es rara → considerar dx alternativo o transformación en linfoma agresivo. *RMN cerebral*: lesiones isointensas o hiperintensas en T1, hiperintensas en T2; puede haber reforzamiento puntiforme y lineal (un tanto específico de inflamación de vasos sanguíneos cerebrales profundos). *Bx*: es necesaria para el dx. Análisis de fenotipo celular, origen clonal, infección por VEB.

Tx: no bien definido; ¿? papel de esteroides, IFN-α 2b, rxtx local, ganciclovir, rituximab.

Complicaciones: **(1)** puede transformarse en linfoma de alto grado (13-47%). **(2)** Neumopatía progresiva con ↑ insuficiencia respiratoria → neumotórax, infección, hemorragia. Pueden desarrollarse hemoptisis, neumotórax e infecciones oportunistas. CC, confusión, mononeuropatía, diabetes insípida.

Px: mediana de sobrevivencia ~ 14 meses; > 60% muere antes de 5 años. La muerte suele derivar de insuficiencia respiratoria, sepsis o hemoptisis. Mal px: edad < 30 años, enf neuro o hepática, leucopenia, pancitopenia, anergia.

LINFOMA LINFOPLASMACITARIO (MACROGLOBULINEMIA DE WALDENSTROM, MGW)

Definición: proliferación clonal maligna de linfocitos B → niveles ↑↑ de IgM. S/s por ↑↑ de paraproteína de IgM e infiltración de células malignas en médula ósea y otros tejidos. Igual que el mieloma múltiple (MM) excepto por: **(1)** la visceromegalia es frecuente en la MGW (infrecuente en MM), **(2)** lesiones líticas en hueso y enf renal infrecuentes en MGW (frecuentes en MM). Rara vez se presenta como DRP si hay hiperviscosidad hemática (véase **sx de Bing-Neel**). Trastornos relacionados: mieloma (múltiple o plasmacitoma), leucemia de células plasmáticas, amiloidosis, mieloma latente, gammapatía monoclonal con relevancia indeterminada (GMRI), MGW.

Epid: dx de 1 500 casos/año en Estados Unidos; constituye ~ 2% de neoplasias hematológicas malignas. Incidencia mayor en personas caucásicas; ante todo adultos mayores; mediana de edad, 65 años; ♂ > ♀ (discreto).

Pato:(1) paraproteína de IgM monoclonal (kappa o lambda) → hiperviscosidad y complicaciones vasculares por propiedades físicas e inmunológicas, como sx de hiperviscosidad, crioglobulinemia de tipos 1 y 2, coagulopatías, neuropatía sensorimotora periférica, enf por aglutininas frías; anemia, amiloidosis primaria. Depósito de IgM en piel, tubo GI, riñones, SNC. **(2)** Las células neoplásicas infiltran distintos órganos, por lo regular médula ósea, bazo y ganglios linfáticos; con menos frecuencia, hígado, pulmones, tubo GI, riñones, piel, ojos, SNC. **(3)** A veces la IgM tiene actividad de FRh, actividad antimielínica (podría causar neuropatía periférica), con relación inmunológica con la actividad del anticoagulante lúpico. **Causas de MGW:** se proponen muchas, ninguna comprobada: virus del herpes asociado con sarcoma de Kaposi: VHH-8; virus de hepatitis C y G, predisposición genética (posible distribución familiar); toxinas: cuero, pigmentos de hule, pinturas; *Trypanosoma cruzi*.

Cuadro clínico (*Semin Oncol* 2003;30:211): inicio insidioso e inespecífico; en muchos casos el dx es incidental. S/s comunes: debilidad generalizada (66%), anorexia (25%), neuropatía periférica (24%), ↓ peso (17%), fiebre (15%), Raynaud (11%; por crioglobulinemia). S/s por: **(1)** infiltración de células malignas (médula ósea en ~ 100%, visceromegalia ~ 30%). **(2)** Concentración y propiedades de IgM: hiperviscosidad, crioglobulinemia y aglutininas frías. **(3)** Depósito de IgM: polineuropatía, precipitación renal de IgM, complejos inmunitarios o amiloide, depósitos cutáneos: urticariana (sx de Schnitzler) o difusa; depósitos intestinales de IgM monoclonal → diarrea/malabsorción. **(4)** Coagulopatía: hemorragia (espontánea/traumatismo menor); tendencia a formación de equimosis. *S/s por hiperviscosidad*: hemorragia espontánea/de fácil desarrollo, vértigo, cefalea, visión borrosa/doble, ↓ audición.

Manifestaciones específicas por sistemas: *GI*: malabsorción, hemorragia GI, diarrea. *Pulmonares*: enf infrecuente (3-5%): nódulos, masas, infiltrados parenquimatosos, derrame pleural. *Enf infecciosa*: infeccs frecuentes (por disfunción de células B). *Renal*: nefropatía (infrecuente). *Hemo*: trastornos hemorrágicos: disfunción de plaquetas, factores de coagulación y fibrinógeno. *Piel*: púrpura, bulas, pápulas, placas y nódulos, urticaria crónica (sx de Schnitzler), fenómeno de Raynaud, *livedo reticularis*, acrocianosis. *CV*: insuficiencia cardiaca congestiva (ICC; infrecuente). *Oftalmológicas*: masas periorbitarias (infiltración retroorbitaria y de glándulas lagrimales → proptosis, parálisis oculomotoras).

Visceromegalia: hígado (20%), bazo (19%), ganglios linfáticos (15%). **Amiloidosis:** corazón, riñón, hígado, pulmones, articulaciones.

Manifestaciones del SNC: (1) ΔEM (letargo, somnolencia, coma). **(2)** Sx de hiperviscosidad: cefalea, vértigo, ataxia, pérdida auditiva, confusión, EVC. **(3)** *Sx de Bing-Neel* (confusión, pérdida de la memoria, desorientación, CC, leucoencefalopatía, parálisis; puede presentarse como DRP). **(4)** Oftalmológicas: papiledema; venas retinianas con configuración en salchicha (dilatadas, tortuosas); hemorragias. **(5)** Compresión medular epidural: disfunción intestinal/vesical, pérdida de la sensibilidad, dolor de espalda, parálisis. **(6)** Infiltración leptomeníngea: cefalea, hidrocefalia, neuropatías craneales múltiples. **(7)** Sxs paraneoplásicos: degeneración cerebelosa, enf de neurona motora. **(8)** HiperCa: cefalea, CC, debilidad, confusión, letargo, coma.

Manifestaciones del SNP: neuropatías por MGW. *Neuropatía*: suele ser sensorimotora simétrica distal de progresión lenta. Variantes: neuropatía atáxica crónica, desmielinizante con Ab IgM anti-MAG, desmielinizante con Ab IgM monoclonales contra gangliósidos distintos a MAG, axónica con Ab IgM contra Ag de nervios periféricos; neuropatía axónica crioglobulinémica (isquemia), polineuropatía amiloide, neurolinfomatosis, **sx de POEMS** (sx de **P**olineuropatía, **O**rganomegalia, **E**ndocrinopatía, proteína **M**, anomalías de la **S**uperficie cutánea).

Otras complicaciones del SNP en trastornos de las células plasmáticas (incluida MGW): (1) neuropatía por GMRI (IgM = 60%; IgG = 30%; IgA = 10%). **(2)** Polirradiculopatía inducida por enf epidural (neurolinfomatosis). **(3)** Neuropatía desmielinizante sensorimotora: **(3a)** presencia de anti-MAG; por o regular IgM asociada con GMRI, **(3b)** ausencia de anti-MAG (a menudo relacionada con GMRI),

(3c) MGW. **(4)** Neuropatía axónica sensorimotora: **(4a)** crioglobulinemia con características desmielinizantes y axónicas; **(4b)** asociada con agentes quimioterapéuticos. **(5)** Neuropatía desmielinizante sensorimotora: **(5a)** mieloma osteoesclerótico y enf de Castleman; **(5b)** POEMS. **(6)** Neuropatía sensorimotora con disautonomía: amiloidosis.

Vdx: el dx requiere **(1)** espiga monoclonal de IgM, **(2)** células malignas (por lo general mediante bx de medula ósea).

Hallazgos de lab: BHC, frotis: ↓ Hto (anemia normocítica normocrómica; en 80% de los casos), ↓ leucos, ↓ plaquetas.

- Frotis de sangre periférica: puede revelar linfs plasmacitoides, formación de *rouleaux*.
- DHL, concentración de ácido úrico, VSG, PFH, proteínas totales, índice albúmina:globulina (hallazgos: por lo regular elevación de VSG, CRP y ácido úrico, en ocasiones de Cr, hiperCa en ~ 4% pAb, ↑ DHL [revela extensión de la afección tisular en la MGW]).
- FRh, crioglobulinas, prueba directa de antiglobulinas, título de aglutininas frías: pueden ser (+).
- Microglobulina β-2 (inespecífica; su concentración se incrementa con la carga de enfermedad).
- Pruebas de coagulación: puede haber anomalías de TP, PTT, fibrinógeno.
- ↑ viscosidad del plasma.
- Electroforesis de proteínas en orina (EFP_u): cadenas ligeras (proteína de Bence Jones (+) en ~ 40% casos; > 1 g/día ~ 3% casos).
- Electroforesis de proteínas en suero (EFP_s): puede revelar espiga monoclonal, pero no es posible demostrar que la espiga corresponde a IgM.
- Inmunoelectroforesis e inmunofijación: identificar el tipo inmunoglobulina, origen clonal de la cadena ligera, origen monoclonal y cuantificación de la paraproteína.
- EMG/VCN: si la EF revela neuropatía periférica.

Imagen: *Rx de tórax*: ± infiltrados, nódulos, derrame, descartar ICC. ***TC de abdomen/pelvis*:** puede revelar linfadenopatía, hepatoesplenomegalia. ***RMN de columna*:** puede mostrar afección de la médula ósea (~ 90% de los casos). ***LCR*** (en pacs con ΔEM): puede revelar ↑ proteínas, paraproteína de IgM.

Procedimientos: **(1)** suele requerirse aspiración y bx de médula ósea con citometría de flujo para establecer el dx. **(2)** *Si se sospecha amiloidosis primaria* (es decir, por neuropatía, sx nefrótico, ICC): aspiración con aguja del panículo adiposo abdominal con bx de médula ósea (buscar depósitos de amiloide con tinción rojo de Congo).

Tx: (1) MGW asintomática (proteína monoclonal de IgM en suero con o sin infiltración linfoplasmacitaria de médula ósea sin daño en órgano terminal): suele darse seguimiento clínico. Vigilar con lab periódicos: componente M, inmunoglobulina, viscosidad sérica. **(2)** MGW sintomática: **(2a)** tx de complicaciones por paraproteína IgM; **(2b)** fármacos modificadores de enf. El tx incluye IgIV, PLEX, agentes alquilantes, INF-α, análogos nucleósidos de purinas, qxtx en dosis altas, esplenectomía, rituximab, talidomida, trasplante de médula ósea, agentes

experimentales. **(3) Sx de hiperviscosidad:** PLEX urgente (80% de la IgM se encuentra en el espacio intravascular; debe extraerse > 1/2 del volumen intravascular para disminuir en grado suficiente la viscosidad). Cuantificar la viscosidad antes y después; extraer 2-4 U plasma c/1-2 sem (para evitar las emergencias recurrentes); restituir el plasma con albúmina o solución salina.

Px: suele ser indolente. Sobrevivencia ~ 7.5 años si la concentración de macroglobulina ↓ 75%. Causas de muerte más frecuentes: infección, ICC, insuficiencia renal, EVC y hemorragia de tubo digestivo. Transformación → variante inmunoblástica agresiva, infrecuente (~ 5%). Se asocia con ↑ del riesgo de linfoma, mielodisplasia, leucemias. Px deficiente: **(1)** edad > 65 años, **(2)** Hb < 10 g/dL, **(3)** albúmina < 4.0 g/dL, **(4)** ↑ microglobulina β-2.

GLIOMATOSIS CEREBRAL (TAMBIÉN LLAMADA ASTROCITOSIS INFILTRATIVA DIFUSA)

Rara. Sobrecrecimiento difuso de la glía con infiltración de ≥ 2 lóbulos. Cualquier edad; por lo regular, 40-50 años. Suele presentarse con deficiencias menores; puede inducir DRP. RMN: infiltración difusa, efecto de masa mínimo, sin necrosis; la mayor parte de las lesiones no se refuerza. Px malo. Sobrevivencia ~ 50% a 1 año, ~ 25% a 3 años, ~ 5% a 5 años. Tx: no existen alternativas quirúrgicas; hasta el momento no se ha comprobado que la sobrevivencia ↑ con la qxtx; están realizándose estudios.

CAUSAS NEURODEGENERATIVAS DE DRP

ENFERMEDAD DE CREUTZFELDT-JAKOB

Epid: ~ 1 millón/año. ~ 85% es esporádica (eECJ). ~ 15% es de origen genético (autosómica dominante): ECJg, enf de Gerstmann-Straussler-Scheinker, insomnio familiar fatal (IFF); < 2%, adquirida: iatrógena, variante de ECJ (vECJ), kuru.

ENFERMEDAD DE CREUTZFELDT-JAKOB ESPORÁDICA (EECJ) (*Neurologist* 2011;17:67-74)

Epid: suele ser insidiosa; edad, 50-70 años; ♀ = ♂; mediana de sobrevivencia, 5 meses; 85% muere en el transcurso de 1 año.

Mecanismo: proteína priónica (celular) (PrP_c) → proteína priónica patológica (PrP_{Sc}) determina un cambio de la conformación del pliegue de proteínas (de hélices α → láminas plegadas β). El fenotipo depende del polimorfismo del codón 129 (MM, MV, VV) y la digestión por la proteasa (tipos 1, 2). Determinan fenotipos distintos: cognitivo (MM1, MV1, MM2, VV1), atáxico (VV2, MV2), insomnio familiar esporádico (MM2) y prionopatía con sensibilidad variable a la proteasa con s/s psiquiátricos y frontales (suele ser VV; tipos 1, 2 [–]). Algunos casos con tipo mixto 1, 2 con fenotipo mixto.

Criterios clínicos modificados de la OMS para la eECJ (*Brain* 2009;132:2659): *ECJ probable* (sens 98%; esp 71%): **(1)** demencia progresiva < 2 años con ≥ 2 de: mioclonías, s/s visuales o cerebelosos, piramidales o extrapiramidales, mutismo acinético y **(2)** EEG = complejos de onda aguda periódicos (PSWC), proteína 14-3-3 en LCR o lesiones en núcleos basales, tálamo, corteza en RMN T2/DWI. *ECJ posible*: igual que la enf probable, pero sin que se satisfagan los criterios de EEG,

LCR o RMN.

Cuadro clínico: *típico*: cognitivo: memoria, ejecución, lenguaje (39%), cerebeloso (21%). Conductual/psicológico: depresión, ansiedad (20%). Constitucional: cefalea, vértigo, fatiga, trastornos del sueño (20%), alteraciones sensitivas (11%), motoras (9%), visuales (7%). *Evolución*: demencia, signos corticales progresivos (afasia, apraxia, s/s piramidales), trastorno del mov (mioclonías, rigidez, movs coreoatetoides), mutismo acinético.

Dx: exclusión simultánea de causas sensibles de tx. **(1) Bx cerebral:** estándar de oro para el dx (en la necropsia; difícil durante la vida por el riesgo para los cirujanos y los costos: el equipo quirúrgico suele tener que desecharse). **(2) RMN:** FLAIR y DWI: sens, 92%; esp, 94% (*Neurology* 2004;163:443). *RMN típica*: hiperintensidad cortical ("signo del listón cortical"), con o sin hiperintensidad en el estriado. *SIN* lesiones/reforzamiento en SB. *Simuladores posibles* (suele ser fácil distinguirlos): *hiperintensidad en estriado*: enf con cuerpos de inclusión de neurofilamentos, enf de Wilson, encefalopatía de Wernicke, vasculitis, enf paraneoplásica con Ab anti-CV2. *Listón cortical*: CC, vasculitis, enf AI/paraneoplásica. **(3) EEG** (*Neurol Clin* 2007;25:783): en fase temprana: enlentecimiento difuso o focal inespecífico. Enf avanzada: ± ondas agudas trifásicas (o PSWC) de 1-2 Hz. **PSWC** (también llamados descargas periódicas generalizadas [DPG]): sensibilidad ~ 50-65% con pruebas repetidas durante la evolución de la enf; esp ~ 90% (en la situación correcta; sin embargo, las DPG también se presentan en otras afecciones, como Alz, DL, demencia vascular, encefalopatía de Hashimoto, encefalopatías tóxico-metabólicas). **(4) LCR:** los estudios de rutina por lo regular ELN. Puede existir ↑ leve de proteínas y BOC (+). Proteína 14-3-3: metaanálisis mostró sens de 92% y esp de 80% en los estudios (*Neurology* 2012;79:1499). Varía con el dxdf: esp de 95-97% en enfs neurodegenerativas, pero de 82-87% en DRP reversibles (*Brain* 2012;135:3051). Proteína tau total (+) y ENE pudieran tener sens/esp > 90%. **(5) PrP mediante ensayo de conversión inducida por agitación en tiempo real (RT-QuIC):** LCR: sens 77% y esp, 100%; cepillado nasal: sens 97% y sens 100% (*NEJM* 2014;371:519).

VARIANTE DE LA ENFERMEDAD DE CREUTZFELDT-JAKOB (VECJ) (*Ann Neurol* 2008;64:97)

Inicio a edad más temprana que la eECJ "tradicional"; edad, 12-74 años; mediana, 29; duración de enf mucho más prolongada. Inicia con enf psiquiátrica por > 6 meses. Le siguen s/s neuro: demencia, ataxia, disestesias, trastornos del mov (corea, mioclonías, distonía). Vinculada con encefalopatía espongiforme y bovina; por lo general, codón 129, MM. **EEG:** rara vez muestra PSWC/DPG (a diferencia de la eECJ). **RMN:** similar a eECJ, aunque se distingue por el "signo del pulvinar" (pulvinar brillante respecto del putamen). **Bx amigdalina:** si está disponible; de lo contrario, bx cerebral. **PrP_{Sc} urinaria:** sens, 93%; esp, 100% (*NEJM* 2014;371:530).

Enf de Gerstmann-Straussler-Scheinker: rara (~ 1 por 100 millones de casos). Autosómica dominante; edad de inicio, ~ 40 años. Cuadro clínico: degeneración cerebelosa (ataxia, falta de coordinación), demencia (sin mioclonías). Muerte en 2-10 años. Dx: AHF, mutaciones del gen de la proteína priónica.

IFF: se observó por primera vez en familias italianas. Suele inducir la muerte en 13 meses. Usualmente herencia autosómica dominante. Puede ser esporádico (MM2/eECJ talámica).

Cuadro clínico: insomnio progresivo, estado confusional similar al sueño, ↓ memoria, disautonomía (HTA, ↑ FC, hiperhidrosis, hipertermia). RMN/EEG/14-3-3 suelen ser normales.

ECJ *VS.* CUADROS ATÍPICOS DE ENFS NEURODEGENERATIVAS COMUNES

Rara vez se presentan como DRP: Alz, DL, DCB, DFT, PSP. *Falta de características de ECJ en RMN y EEG. Buscar enf sistémica subyacente (p. ej., ca no diagnosticado) que desenmascare/descompense una demencia neurodegenerativa.*

- DCB, DL, Alz tardía y DOV (la demencia mixta por Alz + DOV es muy común) comparten s/s con ECJ: mioclonías, s/s extrapiramidales.
- DL: suele manifestarse por fluctuaciones rápidas del despertar y la cognición, parkinsonismo, alucinaciones visuales vívidas recurrentes bien formadas; muy rara vez, PSWC/DPG en el EEG (sobreposición con ECJ).
- DFT: por lo regular se presenta con "sx frontal" (disfunción conductual, cognitiva-ejecutiva, Δ de personalidad → demencia); disfunción del lenguaje.
- DCB: suele presentarse con "sx corticobasal" (demencia, parkinsonismo, sx de extremidad ajena, mioclonías); defectos sensoriales visuales y motores. *Todos pueden presentarse en la ECJ.*
- Parálisis supranuclear progresiva típica: caídas tempranas; disartria; disfunción ejecutiva; bradicinesia simétrica; inestabilidad axial y postural, afasia.
- Sx de AP-P: s/s prominentes iniciales de disfunción progresiva del lenguaje: orden de palabras, gramática, formación, identificación o significado; por lo regular inicio a menor edad (< 65 años). Etiología ~ 1/3 Alz y ~ 2/3 DLFT.
- Sx de arteria cerebral posterior: s/s prominentes iniciales de disfunción visoespacial progresiva: Balint, Gerstmann parcial, defectos del campo visual > alexia, apraxia ideomotora, prosopagnosia. A menudo inicio a menor edad (< 65 años). Etiología ~ 2/3 Alz, ~ 1/4 DL, < 10% ECJ, DCB/enf por priones.
- Enf con cuerpos de inclusión de neurofilamentos: pocos casos descritos. Duración, 2-4 años (del inicio hasta la muerte). Similitud clínica con DFT o DCB.
- Enf de Fahr: calcificación de núcleos basales característica. Se presenta con trastornos del mov y neuropsiquiátricos. Suele ser de evolución muy lenta, pero se refiere presentación como DRP.
- Sxs cerebelosos-cognitivos: raros. Ataxia con temblor de X frágil, ataxia espinocerebelosa, atrofia dentatorrubrapalidolusiana, sx de Gordon Holmes.

DEMENCIA

INFORMACIÓN GENERAL

Definición: (1) pérdida adquirida de las habilidades cognitivas o el comportamiento, con alteración de ≥ 2 de: (a) memoria (capacidad para aprender información nueva o recordar la ya aprendida). (b) Lenguaje. (c) Función ejecutiva (planeación, organización, secuenciación o habilidades relacionadas). (d) Habilidades visoespaciales. (e) Gnosis (reconocimiento/identificación de objetos o personas, con conservación de la sensibilidad elemental). (f) Praxis (capacidad para llevar a cabo tareas que requieren habilidad motora, con preservación de la función sensorimotora elemental). (g) Otras habilidades intelectuales (p. ej., cálculo). (h) Habilidades sociales/emocionales (p. ej., regulación de impulsos; interacción apropiada). **(2)** Conservación de los elementos de la atención básica (es decir, ausencia de encefalopatía). **(3)** Compromiso de las actividades de la vida cotidiana (AVC) complejas y la función social o laboral. Puede subdividirse con base en su evolución temporal en: **demencia crónica:** evoluciona a lo largo de meses o años; **demencias rápidamente progresivas:** evolución temporal subaguda, de semanas a meses.

El ***delirium*** se diferencia de la demencia con base en: compromiso de la atención, inicio rápido (horas a días), evolución fluctuante. No obstante, algunas demencias pueden tener fluctuaciones prominentes de la atención, como la demencia por cuerpos de Lewy (DL) (véase más adelante). El **deterioro cognitivo leve** (**DCL**) y el **envejecimiento normal** se diferencian de la demencia con base en su impacto sobre las AVC (véase más adelante).

Epid: envejecimiento: factor de riesgo más relevante conocido (es decir, edad > 65 años principalmente), variantes hereditarias y adquiridas más bien raras. Afecta a > 5 millones de estadounidenses (uno de nueve mayores de 65 años y uno de tres mayores de 85 años). Costos > 200 mil millones de dólares anuales (*2014 Alzheimer's Dz Facts & Figures*).

Etiología: *su causa más común* es la enf de Alzheimer (Alz) esporádica (60-80% de pacs con demencia en Estados Unidos). Son frecuentes las etiologías múltiples en un mismo pac (p. ej., demencia mixta Alzheimer/vascular). *Otras causas*: enfs por priones, encefalopatía de Hashimoto → véase el capítulo *Demencias rápidamente progresivas*. Demencias con trastornos del mov como característica sobresaliente → véase el capítulo *Trastornos del movimiento*. Demencias en pediatría: más frecuente = lipofuscinosis neuronal ceroide. Demencia por sxs paraneoplásicos → véanse sxs paraneoplásicos en el capítulo *Neurooncología*.

Causas de demencia	
Idiopáticas de inicio tardío Alz, demencia asociada con parkinsonismo (DL, EPD, PSP, sx corticobasal), trastornos del espectro de la DFT, prionopatías *Familiares*	*Infecciosas* Prionopatías, complejo demencia-sida, sífilis, leucoencefalopatía multifocal progresiva (por virus de John Cunningham) *Inflamatorias*

Inicio en el adulto: variantes familiares de Alz, DFT, extrapiramidales (p. ej., parkinsonismo familiar, enf de Huntington, enf de Wilson), prionopatías, sx de Down, enf de Kufs

Pediátricas: lipofuscinosis neuronal ceroide, enfs por almacenamiento, adrenoleucodistrofias

Tóxicas

Alcohol, metales (p. ej., demencia por metales pesados, aluminio/diálisis), monóxido de carbono, inducida por radiación

Metabólicas

Deficiencias vitamínicas (p. ej., B_1, B_{12}, ácido nicotínico), endocrinopatías crónicas (hipotiroidismo, insuficiencia suprarrenal, enf paratiroidea). Trastorno metab crónico (nefropatía crónica, hepatopatía crónica, estados de anoxia crónica, trastornos mitocondriales)

Vasculitis, esclerosis múltiple, paraneoplásica, encefalopatía de Hashimoto

Neoplásicas

Tumor primario del SNC, gliomatosis cerebral, tumor metastásico en SNC, linfoma primario del SNC o no-Hodgkin sistémico

Vasculares

Difusa (enf de Binswanger), demencia vascular

Traumáticas

Hematoma subdural crónico, encefalopatía traumática crónica (demencia pugilística)

Otras

Crisis electroencefalográficas recurrentes, epilepsia refractaria crónica, HN

ESTRATEGIA PARA EL DX DE DEMENCIA

INTERROGATORIO CLÍNICO

Integración cuidadosa de la HC con el pac y los miembros de la familia. Identificar con especial cuidado la **sintomatología.** Resultan en particular relevantes los s/s **iniciales.** Evaluar los dominios siguientes: **(1)** cognitivo (como memoria, lenguaje, praxis). **(2)** Neuroconductual (motivación, sueño, apetito). **(3)** Neuropsiquiátrico (estado de ánimo, alucinaciones, ideas delirantes). **(4)** Consecuencias funcionales (AVC). **(5)** Otros cambios neuro (movs anormales, caídas, pérdida del equilibrio). **(6)** Evolución temporal: velocidad de inicio, evolución: ¿progresiva?, ¿fluctuante?, ¿escalonada? **(7)** S/s distintos a los neuro, como fiebre, pérdida ponderal, cardiorrespiratorios, exantema. **(8)** Los APP pueden sugerir etiologías potenciales (véase la tabla anterior). **(9)** Fárms. **(10)** Los AHF pueden revelar indicios de demencias familiares. **(11)** Los antecedentes sociales pueden ser reveladores (p. ej., tabaquismo → demencia vascular/neumopatía crónica; consumo excesivo de alcohol → demencias vinculadas con consumo de alcohol y deficiencias nutricionales; parejas sexuales múltiples → infección por VIH o sífilis).

EXPLORACIÓN

Se divide en **exploración física general, exploración del estado mental y exploración neuro general.**

Exploración física general: resulta *fundamental* identificar causas médicas y neuro de demencia.

Exploración del estado mental: incluye orientación, atención, memoria, lenguaje, función ejecutiva, praxis, funciones visoespacial e intelectual.

Las **pruebas estandarizadas** pueden ser útiles, entre otras el Mini Examen del Estado Mental (*Mini-Mental State Examination*, MMSE; sens para demencia ~ 70%; esp ~ 90%) y la valoración cognitiva de Montreal (*Montreal Cognitive Assessment*, MoCA; más sens pero menos esp para DCL; datos normativos disponibles en los instrumentos de la página http://www.mocatest.org). La prueba de detección de

defectos cognitivos de Queen Square es un compañero de bolsillo útil (Warrington EK. *The Queen Square Screening Test for Cognitive Deficits*. London, UK: Institute of Neurology, 1989).

Exploración neuro general: nervios craneales (NC), motor, sensitivo, reflejos, cerebeloso, marcha.

Valoración neuropsicológica: pruebas estandarizadas a cargo de neuropsicólogo: determinar patrón e intensidad de las deficiencias en los distintos dominios cognitivos; ayuda a valorar estado de ánimo, psicosis, cooperación.

ESTUDIOS DIAGNÓSTICOS

Pruebas de lab: considerar las pruebas de lab siguientes, pero individualizar a c/pac: básicas (QS 10, BUN/Cr, pruebas de función hepática, Ca/PO_4, BHC, PT/INR, PTT, VSG/CRP), estudios endocrinos (HbA_{1c}, TSH), metab (perfil lipídico en ayuno, vit B_{12}), infecciosas (serología para sífilis, VIH), PL (que incluya Aβ/tau). Otros estudios de lab dependen de la HC (p. ej., para afecciones reumáticas y vasculíticas, PTox, paraneoplásicos). Estudios de gabinete para descartar enfs médicas según se requiera (p. ej., ECG, Rx tórax, ecocardiograma transtorácico [Eco_t]).

Neuroimagen: *imagenología estructural*: la RMN cerebral es preferible a TC de cabeza con contraste. *Imagenología vascular* (si se sospecha demencia vascular). *Imagenología funcional*: SPECT y PET miden flujo sanguíneo y metab cerebrales en reposo. *Imagenología química*: espectroscopia por ERMN; las imágenes con PET para amiloide/tau aún no tienen uso clínico amplio.

Otras pruebas: EEG (p. ej., sospecha de ECJ, trastorno epiléptico no convulsivo), electromiografía/velocidades de conducción nerviosa (EMG/VCN; sospecha de enf de neurona motora), angiografía cerebral (sospecha vasculitis del SNC), bx cerebral (dx incierto). Pruebas genéticas, p. ej., para enf de Huntington, enf de Parkinson familiar, ataxia espinocerebelosa.

Diferencias clínicas entre las demencias principales					
Enfer-medad	**Primeros s/s**	**Examen del estado mental**	**S/s psicológicos**	**Exploración neuro**	**Imagen/ biomarcadores**
Alz	Pérdida de la memoria (en casi todos los casos), aunque pueden aparecer antes otros s/s cognitivos y conductuales	Por lo general, pérdida episódica de la memoria, aunque pueden comprometerse otros dominios cognitivos	Suelen ser normales, pero apatía/depresión son comunes	Normal al inicio	Atrofia de la corteza entorrina e hipocámpica; atrofia o ↓ metab de LT/LP; amiloide (+) en PET, LCR con ↓ Aβ y ↑ tau
DFT	Apatía, juicio/introspección, habla/lenguaje deficientes	Frontal/ejecutiva, lenguaje; respeta visoespacial	Apatía, desinhibición, hiperoralidad, pérdida de empatía, perseveración/compulsión	Por sobreposición de PSP/DCB: parálisis de la mirada vertical, rigidez axial, distonía, mano extraña Enf de neurona motora concomitante	Atrofia o ↓ metab de LF y/o LT; respeta LP posterior
DL	Alucinaciones visuales, trastorno del sueño, fluctuaciones del parkinsonismo, atención, defectos visoespaciales	Se agregan a lo anterior frontal/ejecutiva; respeta la memoria al inicio; tendencia al delirio	Alucinaciones visuales, depresión, trastornos del sueño, ideas delirantes	Parkinsonismo	Atrofia del LP posterior; ↓ metab o ↓ perfusión del LO
ECJ	Demencia, estado de ánimo, ansiedad, trastornos del mov, síntomas visuales	Variable	Depresión, ansiedad	Mioclonías, rigidez, parkinsonismo, ceguera cortical	Listón cortical, núcleos basales, o tálamo: hiperintensidad en RMN DWI/FLAIR
Vascular	Variable: apatía, problemas en juicio/resolución de problemas; caídas, debilidad focal	Frontal/ejecutiva, enlentecimiento cognitivo; es posible que la memoria se conserve	Apatía, depresión	Suele haber lentitud motora, espasticidad; puede ser normal	Infartos corticales y/o subcorticales, enf confluente en sustancia blanca

Adaptada de Bird TD, Miller BL. Alzheimer's disease & primary dementias. En: Fauci AS, Braunwald E, Kasper DL, *et al.*, eds. *Harrison's Principles of Internal Medicine*. 17th ed. New York, NY: McGraw-Hill, 2008:2393-2406.

TX DE LA DEMENCIA

Fármacos modificadores de enfermedad (FARME): no se dispone de alguno; están en estudio algunos agentes promisorios.

Farmacoterapia sintomática: inhibidores de la colinesterasa para Alz y DL. Antagonistas del receptor de N-metil-D-aspartato (NMDA) para Alz. Antidepresivos para depresión y ansiedad. Neurolépticos para agitación y psicosis (suelen usarse neurolépticos atípicos; p. ej., se prefiere la quetiapina porque induce menos signos extrapiramidales que otros fárms atípicos); con agitación aguda grave que requiera administración parenteral, valorar haloperidol IV o IM (puede causar una reacción adversa relevante en la DL). Estimulantes, potenciadores de catecolaminas, agonistas dopaminérgicos en caso de inatención (datos limitados), ↓ del estado de vigilia y apatía. FAE para estabilizar el estado de ánimo (datos limitados).

Tratar las afecciones médicas comórbidas: pueden potenciar la declinación cognitiva. Controlar los factores de riesgo vascular (abandono del tabaquismo, lípidos, diabetes); tratar la enf hepática y renal; corregir la visión y audición (lentes, auxiliares auditivos); restituir la vit B_{12} si hay concentraciones limítrofes bajas.

Retiro de fármacos: eliminar los que pudieran deteriorar la cognición (p. ej., FAE innecesarios, sedantes-hipnóticos, narcóticos, fárms con efectos colaterales anticolinérgicos).

Conductual/ambiental: estrategias para organización/manejo del tiempo. Incrementar la estructura y el orden (incluido limpiar el área de vivienda). Establecer estrategias para rutinas, higiene del sueño y memoria (nemotecnias, ensayo, tarjetas con claves).

Entrenamiento cognitivo: *rehabilitación cognitiva, si está disponible. Respaldo psicosocial*: grupos de apoyo, referencia a trabajo social.

ENVEJECIMIENTO CEREBRAL NORMAL

Envejecimiento cerebral normal = Δ normales y s/s cerebrales al transcurrir el tiempo en ausencia de alguna enf. El envejecimiento normal y los cambios patológicos cerebrales pueden distinguirse desde la perspectiva molecular, neuropática y clínica. Manifestaciones clínicas características: disminución de uno o más entre: memoria visual y verbal, habilidades visoespaciales, memoria inmediata/ de trabajo y denominación. Por definición, no debe comprometer las AVC o la función laboral o social. Puede ser difícil distinguir de los s/s más tempranos de demencia progresiva; la referencia a un neuropsicólogo puede ser útil para identificar la condición "basal" de cada pac. Estrategias preventivas actuales: disminuir el riesgo vascular (p. ej., abandonar el tabaquismo, controlar la DM, optimar el perfil lipídico, dieta mediterránea); disminución del consumo de alcohol (p. ej., < 1-2 bebidas/día); ejercicio a intervalos regulares para optimar el acondicionamiento cardiovascular y la perfusión cerebrovascular (p. ej., por lo menos tres periodos de actividad con intensidad moderada de 30 min por sem); mantenimiento del compromiso/participación intelectual y social (p. ej., grupos comunitarios; actividades de ocio con carga cognitiva baja a moderada; respaldo social).

DETERIORO COGNITIVO LEVE (DCL)

Definición

Dx transicional entre la función cognitiva normal y la demencia (con más frecuencia Alz). Se diagnostica ante *problemática cognitiva y evidencia objetiva de disfunción cognitiva* de acuerdo con la valoración neuropsicológica, pero con **(1)** *preservación relativa de las AVC básicas*; **(2)** compromiso mínimo (como límite) de las AVC instrumentales. El DCL suele clasificarse como *amnésico vs. no amnésico y de dominio único vs. de dominios múltiples* (p. ej., amnesia de dominios múltiples [memoria y lenguaje]).

Etiología, patogenia: como la demencia.

Cuadro clínico: deficiencias cognitivas con intensidad limitada; la MoCA (sens y esp, ~ 90%) es considerablemente más sensible pero menos específica que el MMSE para detectar DCL (sens 18%; esp 100%).

Dx/vdx: diagnosticar con base en la valoración neuropsicológica. Vdx similar a la demencia. Evaluar trastornos Ψ comórbidos, incluso ansiedad y depresión, efectos medicamentosos, abuso de sustancias, dolor crónico como etiologías potenciales o factores de exacerbación. Considerar valoración del riesgo vascular (p. ej., antecedentes de tabaquismo, perfil lipídico en ayuno, HbA_{1c}).

Px/valoración px: DCL → demencia (tasa de conversión anual ~ 5-10%). El incremento de la conversión a demencia se asocia con DCL amnésico, antecedentes de tabaquismo, hiperlipidemia, genotipo ApoE4, pérdida de volumen de la cara medial del lóbulo temporal (LT) en la RMN, hipometabolismo temporoparietal en la PET con fluorodesoxiglucosa (PET-FDG) o concentraciones de amiloide-β en LCR que revelen carga amiloide cerebral. Una minoría puede recuperar la cognición normal. Dar seguimiento con valoración neuropsicológica anual.

Tx: no existe farmacoterapia que haya probado disminuir el riesgo de conversión a demencia a largo plazo; algunos agentes están en estudio. En ocasiones se inician inhibidores de la colinesterasa si se sospecha que el trastorno subyacente es Alz (datos limitados). Estrategias preventivas actuales: mismas que para el "envejecimiento normal" ya mencionadas. Tratar la depresión comórbida con un fárm sin efectos anticolinérgicos (p. ej., inhibidores selectivos de la recaptura de serotonina [ISRS], como sertralina o citalopram).

Enfermedad de Alzheimer

Definición: histopatológicamente se define por la presencia de placas neuríticas extracelulares y marañas neurofibrilares intraneuronales (MNI) en la corteza cerebral, fuera de proporción respecto de cualquier otra alteración concomitante.

Epid: más frecuente en países occidentales; afecta a una de cada nueve personas > 65 años y 32% de aquéllas > 85 años. Los costos anuales indirectos y directos que genere serán superiores a 1.1 billones de dólares para el año 2050. La edad mayor y el AHF positivo son los factores de riesgo más importantes.

Etiología: 95% esporádica; factores genéticos + ambientales (reflejados por la discordancia relevante de inicio de edad, presentación y duración en gemelos monocigóticos con Alz, incluidas las variantes familiares). Traumatismo cefálico, vasculopatía, diabetes y nivel educativo bajo pueden incrementar el riesgo. Genotipo *APOE* (gen que codifica la apolipoproteína E) → modificador de riesgo genético conocido más significativo para la Alz esporádica; el alelo *E4* confiere un mayor

riesgo que depende de su expresión y una edad más temprana para el inicio en tanto que el alelo *E2* es protector. En relación con *E3/E3*, el riesgo relativo con *E4/E4* es de 14.9; *E3/E4*, 3.2; *E2/E4*, 2.6; *E2/2*, *0.6*; y *E2/3*, *0.6*. Menos de 1% de los casos es de inicio temprano (edad < 65 años) familiar, con patrón autosómico dominante. Genes causales identificados: *APP* (cromosoma 21, codifica la proteína precursora del amiloide), *PS-1* (cromosoma 14, codifica la proteína presenilina-1), *PS-2* (cromosoma 1, codifica la proteína presenilina-2). Los pacs con sx de Down (trisomía del cromosoma 21) que viven más de 40 años desarrollan una enf demencial con neuropatología típica de Alzheimer.

Pato: placas amiloides extracelulares (núcleo difuso o denso), con MNI. Afección prominente del núcleo basal de Meynert (un núcleo colinérgico), al igual que el *locus coeruleus* secretor de noradrenalina. Pato macroscópica: atrofia del hipocampo y el LT medial, así como otras regiones de la corteza, en ocasiones con predominio parietooccipital; dilatación ventricular (hidrocefalia *ex vacuo*). *Placas amiloides*: acumulación de láminas con plegamiento β de la proteína amiloide-β. *MNI*: formas hiperfosforiladas de proteína tau asociada a microtúbulos, con aspecto ultraestructural de filamentos helicoidales pareados; las MNI coinciden con más precisión con la pérdida neuronal y el fenotipo clínico.

Patogenia: hipótesis del amiloide: hipótesis actual principal: los oligómeros Aβ solubles (no forman agregados insolubles grandes) son tóxicos → hiperfosforilación de tau, disfunción y degeneración neurológica.

Lineamientos de consenso (NIA *diagnostic guidelines for AD*, *Alzheimers Dement* 2011;7(3): 263-269): síntomas cognitivos o conductuales de inicio insidioso (≥ 2 disfunciones en habilidades de aprendizaje, razonamiento, visoespaciales o del lenguaje, o de la personalidad) que interfieren con el desempeño, representan una declinación respecto de la función previa y no pueden explicarse con base en el delirio o un trastorno psiquiátrico mayor. Empeoramiento gradual bien definido a partir de la referencia o la observación. Las deficiencias iniciales y más prominentes pueden ser amnésicas (anomalías del aprendizaje y la evocación) o no amnésicas (disfunción del lenguaje, visoespacial o ejecutiva). El dx de Alz probable no puede aplicarse ante evidencia de alteración vascular concomitante sustancial que se asocia temporalmente con el inicio o agravamiento de la disfunción cognitiva, características centrales de DL o demencia frontotemporal (DFT) excepto por demencia, o farmacoterapia activa o enf concomitantes que podrían tener efecto sustancial sobre la cognición. Definición de biomarcadores: **(1)** biomarcadores que revelan el nivel de acumulación de amiloide beta en el encéfalo y **(2)** biomarcadores que muestran que las neuronas cerebrales presentan lesión o están degenerándose.

Cuadro clínico: compromiso prominente de la memoria episódica, seguido por defectos visoespaciales y del lenguaje. Por lo regular crónico y progresivo (a veces con mesetas). Las dificultades para las AVC acompañan el avance de la enf. En etapas posteriores, alteración del ciclo sueño-vigilia, agitación y confusión nocturnas ("fenómeno de la puesta del sol") y s/s psiquiátricos como depresión e ideas delirantes (las paranoides son más frecuentes; 10% desarrolla sx de Capgras). Alz en fase terminal: acinesia, mutismo, rigidez y confinamiento en cama; mioclonías. Tiempo de sobrevivencia típico 8-10 años (por lo general la muerte se debe a causas

médicas, como infección, broncoaspiración, embolia pulmonar, paro cardiaco, desnutrición). *EF*: disfunción cognitiva, restablecimiento de reflejos primarios (p. ej., prensión, palmomentoniano, búsqueda), el signo de Babinski es una característica tardía (su presentación temprana puede sugerir un componente vascular). Problemas iniciales no vinculados con la memoria en ~ 20% de los casos (p. ej., lenguaje [afasia logopénica primaria progresiva], disfunción ejecutiva o dificultad para el desplazamiento en el espacio). Rara vez se manifiesta por problemas visoespaciales (la denominada atrofia cortical posterior). Puede existir sx de Balint. Las alteraciones del olfato por lo regular son muy tempranas, pero no una característica específica de Alzheimer.

Dx/vdx: en la actualidad el dx es de tipo clínico, con valoración neuropsicológica. Considerar trastornos ψ comórbidos. Valorar el riesgo vascular (antec de tabaquismo, perfil lipídico, HbA_{1c}). *RMN*: con frecuencia revela pérdida del volumen del hipocampo y el LT medial (con afección concomitante frecuente de los lóbulos parietales [LP]). La atrofia circunscrita al lóbulo frontal (LF) y al lóbulo temporal es más sugestiva de DFT. El cambio microangiopático prominente con o sin infartos corticales/subcorticales múltiples sugiere demencia vascular. *SPECT/PET*: ↓ de actividad metab/flujo sanguíneo en LT posterior/LP; estudios de imagen para amiloide (con florbetapir F-18, o flutemetamol F18) o depósito de tau; la carga/el patrón de distribución son importantes, toda vez que tau puede correlacionarse más con el fenotipo clínico (la imagenología del amiloide se utiliza con poca frecuencia fuera del ámbito de la investigación aunque está autorizada para la atención clínica, debido a que los seguros no la cubren; la imagenología de tau aún es experimental); ↓ del índice Aβ/tau en LCR (está considerándose para dar mayor solidez diagnóstica ante la patología de Alz subyacente, de modo similar a la imagenología del amiloide). El genotipo ApoE4 carece de esp suficiente para usarse en la práctica clínica.

Tx: no se dispone de FARME. Rivastigmina, donepezilo y galantamina (inhibidores de la acetilcolinesterasa) y memantina (antagonista de los receptores de NMDA). Los inhibidores de la colinesterasa pueden inducir trastornos gastrointestinales (náusea, diarrea), alteración del sueño, pesadillas, bradicardia (suele ser benigna), broncoespasmo y calambres. La vit E puede limitar la velocidad de evolución de la enf, pero su uso es controversial ante su potencial de inducir efectos colaterales cardiacos en dosis altas. El tx no farmacológico multidisciplinario es la piedra angular e incluye entrenamiento cognitivo y apoyo ψ para el pac y la familia; con el tiempo, internamiento en una institución para atención de la demencia. Los ISRS (p. ej., citalopram, sertralina) y los neurolépticos (haloperidol, quetiapina, risperidona u olanzapina) suelen ser útiles para tratar los trastornos concomitantes del estado de ánimo y la agitación (véase la tabla siguiente). Aunque debe tenerse precaución con el parkinsonismo que deriva del uso de neurolépticos; así que se prefiere ampliamente la quetiapina.

Farmacoterapia autorizada por la FDA para Alzheimer	
Fármaco	**Régimen terapéutico**
Rivastigmina	Inicial: 1.5 mg c/12 h; puede ↑ 3 mg/día (1.5 mg/dosis) c/2 sem con base en tolerancia (dosis máx: 6 c/12 h). Disponible en parche transdérmico de 4.6 mg/24

	h, que causa menos efectos colaterales GI (puede ↑ hasta una dosis máx de 13.3 mg/24 h con parche).
Donepezilo	Inicial: 5 mg/día a la hora de acostarse. Puede ↑ a 10 mg/día a la hora de acostarse tras 4-6 semanas.
Galantamina	Inicial: 4 mg c/12 h por 4 sem. Si se tolera, ↑ a 8 mg c/12 h por ≥ 4 sem. Si se tolera, ↑ 12 mg c/12 h. También disponible en liberación prolongada con 8 mg/día iniciales y (si se tolera tras 4 sem) 16 a 24 mg/día máx. En la disfunción renal o hepática moderada, dosis máx de 16 mg/día. Contraindicada en disfunción renal o hepática grave.
Memantina	Inicial: 5 mg c/24 h. ↑ 5 mg c/24 h por sem hasta una meta de 20 mg/día. Dosis > 5 mg/día deben administrarse en dos fracciones. En disfunción renal grave, máx 5 mg c/12 h. También disponible en liberación prolongada, a 7 mg/día inicial; incrementar 7 mg/sem hasta un máx de 28 mg/día.

DEMENCIA FRONTOTEMPORAL (DFT)

Definición: demencia definida por atrofia cerebral selectiva intensa de los LF con o sin afección de los LT. Se identifican dos tipos clínicos de DFT: **(1)** variante conductual de la DFT (DFT-VC), **(2)** afasia primaria progresiva (AP-P) (que se subdivide en demencia semántica y afasia progresiva no fluente).

Epid: inicio más temprano que Alz. Pico: 40-60 años (promedio ~ 60 años), periodo en que es tan frecuente como Alz. Puede generar hasta 10% de los casos de demencia. Edad avanzada y AHF (+) son los factores de riesgo más importantes.

Etiología: casi todos los casos son esporádicos; sin embargo, incluso 50% de los pacs puede tener AHF (+) (en una serie reciente, 73% no mostraba evidencia hereditaria clara y en 27% el patrón era autosómico dominante). La DFT pertenece a un espectro de fenotipos neurodegenerativos (sobre todo parkinsonismo y esclerosis lateral amiotrófica [ELA]), asociados con genes específicos: *MAPT*, *GRN*, *C9ORF72*, *TREM2*, *CHMP2B*, *VCP*, *OPTN*, *CHCHD10*, *SQSTM1*, *UBQLN2*, entre muchos otros. Múltiples genes adicionales están implicados en variantes familiares más infrecuentes de DFT. A diferencia de Alz, el genotipo *APOE* no modifica el riesgo de DFT.

Pato: degeneración lobar frontotemporal (DLFT) es el concepto con que se describe la patología; DFT designa los sxs clínicos. Macroscópica: atrofia cortical intensa que afecta los LF, con o sin los LT. La *substantia nigra* puede estar pálida. Histopatología: pérdida neuronal, microvacuolización del neuropilo en las capas corticales superficiales, gliosis subcortical y a veces pérdida neuronal prominente en las estructuras subcorticales (p. ej., estriado, *pars compacta* de la *substantia nigra*). En general, la DLFT se define por la presencia de inclusiones neuronales intracitoplásmicas que **(1)** muestran tinción (+) para **tau** (DLFT-tau), como **enf de Pick**, degeneración corticobasal (**DCB**), parálisis supranuclear progresiva (**PSP**), y también DLFT hereditaria inducida por mutaciones del gen *MAPT*; **(2)** tinción (+) para **ubiquitina** y TDP-43 *pero no para tau* (DLFT-U), p. ej., subgrupo de DLFT esporádica y también DLFT hereditaria causada por mutaciones de la progranulina; **(3) sin tinción para tau** o TDP-43 (una proporción muy baja).

Enf de Pick: taupatía esporádica específica con atrofia intensa circunscrita del LF y región anterior del LT; histopatología = neuronas en balón, cuerpos de Pick

intraneuronales positivos a tau (pero sin MNI) y granos argirofílicos, con inclusiones (+) a tau en la glía.

Patogenia: se presume que la DLFT-tau y la DLFT-U representan trastornos distintos con patrones similares de vulnerabilidad neuronal diferencial y por ende con un fenotipo clínico similar.

Taupatías: incluyen distintas enfs: **Alz, DLFT-tau, DCB, PSP, encefalopatía crónica de origen traumático (ECOT),** entre otras. Es probable que la hiperfosforilación de tau genere toxicidad por la adquisición de una función tóxica (p. ej., mediante la agregación misma, una transducción aberrante de señales y la estabilización de la actina), con o sin mecanismos de pérdida de función (p. ej., desestabilización de microtúbulos).

DFT-U: se demostró que la TDP-43, una proteína de unión al RNA, sufre agregación en estos trastornos. La agregación de TDP-43 también se observa en la ELA (las mutaciones del *C9ORF72* son la causa más frecuente de DLFT familiar con o sin ELA y también se han identificado en casos esporádicos) y en el músculo, en la miositis con cuerpos de inclusión.

Cuadro clínico: se definen tres patrones clínicos de progresión, que tienen una correlación laxa con el patrón de atrofia cortical y la histopatología (véase la tabla de la página anterior): **(1) *DFT-VC*:** correlacionada con atrofia del LF derecho > izquierdo, con patología tau = TDP-43; se presenta con anomalías conductuales prominentes y disfunción ejecutiva (que incluye desinhibición, impulsividad, pensamiento rígido, anomalías de la planeación y el juicio, pérdida de las habilidades sociales, apatía, perseveración, conducta estereotipada, conducta de utilización); los reflejos primitivos (p. ej., prensión, palmomentoniano, búsqueda) pueden reestablecerse. **(2) *Demencia semántica* (un subgrupo de la AP-P):** se correlaciona con atrofia temporal anterior izquierda > derecha, con patología TDP-43 > tau que se manifiesta por afasia fluente vinculada con compromiso de la denominación y el conocimiento del significado de las palabras. Pueden presentarse s/s conductuales. **(3) *Afasia primaria no fluente* (un subgrupo de la AP-P):** se correlaciona con atrofia del LF izquierdo y patología tau > TDP-43, incluida sobreposición relevante con la PSP y la DCB que se manifiesta por apraxia de lenguaje y afasia sin fluidez. **Otras características:** en contraste con Alz, las funciones de memoria y visoespaciales muestran conservación relativa, aunque podría ser difícil demostrarlas en las pruebas formales. El **parkinsonismo** (bradicinesia, rigidez, temblor) por lo regular se asocia con algunas variantes de DFT → caídas, rigidez axial, anomalías de la mirada vertical que sugieren PSP (primero hacia abajo y luego hacia arriba; pueden resolverse mediante una maniobra oculocefálica vertical). La presentación asimétrica con apraxia, distonía y temblor en extremidades —la denominada extremidad ajena—es clásica de la DCB (la PSP y la DCB se analizan con más detalle en el capítulo *Trastornos del movimiento*). **DFT-ELA:** puede presentarse con debilidad y signos de neurona motora superior (NMS) y neurona motora inferior (NMI); se presume que se trata de un espectro de vulnerabilidad neuronal a la patología TDP-43. En raras ocasiones, los pacs con DFT se presentan con mialgias y se les detecta miositis con cuerpos de inclusión.

Dx/vdx: *dx*: con base clínica, con valoración neuropsicológica. La vdx incluye un

subgrupo bien integrado de estudios dxs para demencia que se mencionaron antes. RMN: por lo regular revela pérdida de volumen asimétrica en el LF, con o sin afección del LT anterior. SPECT/PET pueden revelar disminución del flujo sanguíneo/actividad metab en estas regiones. La PL o la imagenología para el amiloide permiten diferenciarla de Alz y en todos los pacs con DFT-ELA debe revisarse el *C9ORF72*, con independencia de si existen AHF.

Tx: no se dispone de FARME. No se ha demostrado que los inhibidores de la colinesterasa sean benéficos; ISRS, neurolépticos, fárms estimulantes (véase la tabla de la página anterior) podrían mejorar la disfunción cognitiva, pero los segundos pueden ↑ el parkinsonismo; los estabilizadores del estado de ánimo (p. ej., valproato) pueden ser útiles. El entrenamiento cognitivo y el respaldo psicosocial son aspectos importantes; la educación de la familia resulta fundamental.

DEMENCIA POR CUERPOS DE LEWY (DL) Y ENF DE PARKINSON CON DEMENCIA (EPD)

Definición: la DL corresponde a cuadros de demencia con alucinaciones visuales, parkinsonismo y evolución fluctuante, con identificación de cuerpos de Lewy en los estudios patológicos. Si hay parkinsonismo > 1 año antes de detectar la disfunción cognitiva, el dx es EP con demencia (EPD).

Epid: DL: segunda demencia degenerativa de inicio tardío en frecuencia en pacs adultos mayores (20% de los casos de demencia). Edad promedio al inicio: 75 años (intervalo 50-83 años). Duración de la enf: promedio 3.5 años (intervalo 1-20 años). EPD: hasta 80% de los pacs con EP evoluciona a demencia.

Etiología: tanto DL como EPD son sinucleinopatías. En su mayoría, son esporádicas y se piensa que tienen una etiología genética/ambiental compleja, aunque las mutaciones o la multiplicación del gen codificador de la sinucleína alfa *SNCA* (*PARK 1/4*) pueden inducir fenotipo de DL. Mutaciones adicionales del gen *PARK* que pudieran desencadenar DL (o EPD) son *PARK17*, *VPS35*, *PARK18*, *EIF4G1*. Un factor de riesgo genético importante asociado con la EPD es una mutación única en el gen de la glucocerebrosidasa.

Pato: *cuerpos de Lewy corticales*: inclusiones eosinofílicas intracitoplásmicas en las neuronas corticales compuestas por sinucleína alfa, ubiquitina y proteínas de los neurofilamentos. Disminución de acetilcolina y otros neurotransmisores. Atrofia cortical mínima. La diferencia patológica entre DL y EPD es controversial, y resulta razonable evaluarlas como una enf única con heterogeneidad fenotípica. En general, existen tres tipos principales de alteraciones capaces de inducir disfunción cognitiva del espectro EPD/DL: degeneración de estructuras corticales y límbicas con cuerpos de Lewy, que coincide con pato del tipo de Alz en estructuras corticales y límbicas, y anomalías en las estructuras subcorticales (p. ej., degeneración de la *substantia nigra* y los núcleos de otros tractos ascendentes).

Patogenia: se presume que implica una ganancia de función tóxica asociada con la modificación, oligomerización, agregación o todas ellas de la sinucleína alfa tras la transducción.

Criterios dxs de consenso (*Neurology* 1996;47:1113): características centrales (deben existir dos para DL probable y una para DL posible): **(1)** fluctuación de la

cognición con variación pronunciada del nivel de alerta/atención. **(2)** Alucinaciones visuales recurrentes. **(3)** Parkinsonismo motor ([+] en el momento de la presentación en 50% de los casos; 25% nunca muestra signos mo tores). *Características que sugieren el dx de DL*: caídas repetidas, síncope transitorio, sens a neurolépticos, ideas delirantes sistematizadas (el sx de Capgras suele ser una característica más temprana que en Alz), alucinaciones no visuales, trastorno de la conducta durante el sueño MOR, disfagia y anomalías de la deglución.

Cuadro clínico/dx: características típicas de la DL: demencia progresiva en pacs adultos mayores con parkinsonismo de inicio tardío, confusión episódica con alucinaciones o ideas delirantes paranoides frecuentes. Presentación variable: el parkinsonismo (rigidez de extremidades y axial, temblor en ~ 50%) puede ser de inicio temprano o tardío, leve o prominente. Enf avanzada: amnesia, discalculia, desorientación visoespacial, afasia, apraxia (similar a Alz) y anomalías de la deglución. Sensibilidad a los neurolépticos que induce agravamiento del parkinsonismo o la confusión. EF general → ortostatismo por afectación autonómica. Exploración neuro → incapacidad para el dibujo de relojes (pone a prueba la función ejecutiva y visoespacial), rigidez, temblor en reposo (menos frecuente), trastornos de la marcha.

Vdx: el dx se establece con bases clínicas con valoración neuropsicológica. RMN: descartar otros trastornos (en particular, demencia vascular); por lo regular revela atrofia difusa y puede haber atrofia del hipocampo. PET/SPECT muestran ↓ de la actividad en LP posterior/lóbulo occipital (LO). La DL suele ocurrir junto con Alzheimer.

Tx: *parkinsonismo*: L-dopa/C-dopa. Inicial: 1/2 tab/día de 100/25 mg; incrementar 1/2 tab hasta administrar 1 tab c/8 h. Puede ser efectivo para las manifestaciones motoras en fases tempranas de la enf, pero sólo una fracción de pacs responde. Efectos colaterales como náusea, hipotensión, delirio y alucinaciones ocurren de forma temprana durante el tx y limitan su uso. *Declinación cognitiva*: los inhibidores de la colinesterasa son tan efectivos o más que en Alz. *Depresión*: los ISRS son el fárm de elección. *Alucinaciones/trastornos conductuales*: antipsicóticos atípicos. ***Evitar los antipsicóticos siempre que sea posible***: riesgo de parkinsonismo irreversible, síndrome neuroléptico maligno. Retirar en primer lugar L-dopa/C-dopa para determinar si mejora la conducta. Si no, usar un antipsicótico atípico con cautela (véanse las dosis en la tabla siguiente). Iniciar con quetiapina. La **clozapina** pudiera ser en particular útil para evitar los efectos extrapiramidales. Vigilar la BHC. *Trastorno de la conducta durante el sueño MOR*: clonazepam en dosis baja por la noche o melatonina.

DEMENCIA VASCULAR

Definición: declinación de la función cognitiva por acumulación de deficiencias por EVC. Puede coincidir con Alz ("demencia mixta"), con un sx del espectro de la demencia que varía desde la demencia vascular pura hasta Alz pura. Sinónimos: demencia vascular, demencia vascular posterior a EVC, vasculopatía isquémica subcortical y demencia, demencia de vasos sanguíneos pequeños, demencia por infarto estratégico.

Epid: 15-20% de los casos de demencia, aunque 9-18% de ellos corresponde a pato mixta, con fracaso al intentar "purificar" los casos mixtos.

Etiología: factores de riesgo: edad, HTA, hiperlipidemia, DM, enf arterial coronaria/insuficiencia cardiaca congestiva, EVC recurrente, tabaquismo, apnea del sueño, hiperhomocisteinemia.

Patogenia: EVC en territorio de arterias de gran calibre con enf de vasos pequeños, eventos cardioembólicos, estenosis intracraneal combinada con hipoperfusión. Existen variantes genéticas de la demencia vascular (p. ej., arteriopatía cerebral autosómica dominante con infartos subcorticales y leucoencefalopatía).

Criterios de NINDS-AIREN para demencia vascular probable (*Neurology* 1993;43(2):250): demencia de inicio agudo demostrada por compromiso de la memoria y otros dos dominios cognitivos, como orientación, praxis o disfunción ejecutiva. Lesiones vasculares cerebrales relevantes identificadas con neuroimagen. La relación temporal entre EVC y pérdida cognitiva es evidente. Exclusión de disfunción mental preexistente (incluidos *delirium* y alteración del estado mental).

Cuadro clínico/dx: *características típicas*: disfunción cognitiva de inicio abrupto —en particular con afección de la función ejecutiva— seguida por declinación escalonada; por lo regular con cambios sensorimotores unilats y afasia; cambios de estado de ánimo, personalidad o depresión también son posibles. Presentación variable: la demencia vascular subcortical puede manifestarse por enlentecimiento cognitivo, disfunción ejecutiva y compromiso de la marcha y el control vesical. Diferenciación de Alz pura: los trastornos de la marcha son menos frecuentes en Alz, en la que son más comunes la pérdida temprana de la memoria y las anomalías del lenguaje. Exploración neuro: alteraciones en MMSE/MoCA; debilidad o anomalías de la sens asimétricas; trastornos de la marcha.

Vdx: *imagen*: la RMN revela infartos múltiples ± cambios en la sustancia blanca (SB). Pruebas neuropsicológicas: disfunción ejecutiva y compromiso del aprendizaje/evocación pero preservación relativa del reconocimiento (en contraste con Alz: suele también haber anomalías del reconocimiento).

Tx: los inhibidores de la acetilcolinesterasa (donepezilo, galantamina y rivastigmina) pueden generar cierto beneficio. Estrategias preventivas actuales: igual que para el "envejecimiento normal", citado antes. Manejo de factores de riesgo vasculares con ácido acetilsalicílico, estatinas y antihipertensivos, entre otros.

HIDROCEFALIA NORMOTENSIVA (HN)

Definición: hidrocefalia sin ↑ sostenido de la PIC. Alcanza un máximo en la sexta o séptima décadas de la vida. Entre sus características típicas están la hidrocefalia progresiva en los estudios de imagen y una tríada de **(1) demencia** (disfunción del LF con ↓ de atención, concentración y función ejecutiva; ± apatía), **(2) trastornos de la marcha** (marcha atáxica o apráxica, que por lo general se describe como "marcha magnética"), **(3) incontinencia** (por lo regular en una fase posterior de la evolución).

Epid: causa muy rara de demencia: 0-5% de los casos.

Patogenia: teorías numerosas. Teoría clásica: producción de LCR > absorción, quizá por absorción insuficiente en las granulaciones aracnoideas; así, los procesos que afectan el espacio subaracnoideo (p. ej., hemorragia subaracnoidea, meningitis,

traumatismo) pueden predisponer a la HN. Teoría de la expansión: las presiones iniciales en la HN son altas, pero al final se normalizan por el ↑ del tamaño ventricular, en tanto las fuerzas que se ejercen sobre la SB ↑ la expansión de los ventrículos. Teoría de la PIC fluctuante: espigas intermitentes críticas de la presión intraventricular. Teoría del gradiente: el gradiente transepindimario (diferencia de presión entre los ventrículos y el espacio subaracnoideo) es la fuerza que determina la expansión de los primeros (no las presiones intraventriculares absolutas; la expansión ventricular es posible incluso si el gradiente transepindimario es muy bajo). Se piensa que la **expansión ventricular**, con independencia del mecanismo, *daña la SB periventricular y la corona radiada*, *incluidas las proyecciones motoras sacras* (*lo que explica la tríada clínica*).

Vdx: es importante reconocerla debido a su potencial de reversibilidad; sin embargo, tiene la misma importancia no sobrediagnosticarla con el fin de evitar una cirugía inútil y riesgosa (muerte o discapacidad de 7% en una serie). *RMN*: hidrocefalia desproporcional a la atrofia cortical (índice de Evan: [anchura ventricular máx]/[distancia biparietal máxima entre las tablas internas del cráneo]; ventriculomegalia = índice ≥ 0.3); hiperintensidad periventricular/periacueductal en T2 FLAIR (por ↑ flujo transependimario). PL de alto volumen (30-50 mL) → mejoría transitoria de la marcha (y en ocasiones de la cognición valorada con MMSE/MoCA); el drenaje lumbar temporal puede ser útil para el dx, pero debe ponderarse el riesgo respecto del beneficio.

Tx: *derivación ventriculoperitoneal*: atrofia cortical extensa y de larga duración o enf de la SB en la RMN ↓ la perspectiva de éxito. La derivación mejora la marcha en mayor medida que la cognición. Farmacoterapia sintomática adyuvante (estimulantes/dopaminérgicos, si hay compromiso de la atención o apatía).

NEUROLOGÍA DEL COMPORTAMIENTO

AFASIA

Afasia: anomalías de la comunicación simbólica (lenguaje). Incapacidad para traducir las imágenes no verbales (pensamiento) en lenguaje y/o incapacidad para traducir lenguaje en pensamientos no verbales (léxica-semántica) y/o incapacidad para asignar secuencias y sufijos a las palabras con el fin de señalar las relaciones entre ellas (sintáctica). Afecta el código escrito en los lenguajes con base auditiva (p. ej., inglés) o en los lenguajes basados en ideogramas (p. ej., chino).

Fluidez: lenguaje con calidad y velocidad irrestrictas en la comunicación espontánea, frases > 4 palabras.

Prosodia: cadencia y entonación del lenguaje sintáctico, suele ser un hallazgo correspondiente al hemisferio no dominante.

Circunlocución: uso de muchas palabras innecesarias para expresar una idea.

Parafasia: sustitución de palabras. *Parafasia fonémica*: sustitución por una palabra con sonido similar (p. ej., sol por son). *Parafasia semántica*: palabra sustituida con significado similar (p. ej., lápiz por pluma).

Neologismo: palabra nueva que sólo comprende el que la expresa.

Jerga: cadenas de neologismos o palabras reales con combinación inapropiada.

Fonemas: los sonidos más breves que transmiten un significado.

Léxico/semántica: disponibilidad de palabras (es decir, el diccionario interno).

Sintaxis: construcción gramatical de frases y oraciones.

Discurso: expresión organizada y lógica de ideas.

Epid: prev en Estados Unidos: un millón. Incidencia anual en Estados Unidos: 200 000 casos por TCE; 100 000 casos por EVC. Alrededor de 20% de las EVC induce afasia.

DXDF DE LA AFASIA

Trastornos motores del habla (es decir, anomalías de la articulación): ejemplos: disartria, apraxia lingüística y tartamudeo. Se conserva la comprensión del lenguaje hablado y escrito.

Trastornos del pensamiento (es decir, anomalías del contenido del pensamiento): suelen identificarse en la psicosis y la manía. Lenguaje estrafalario e ilógico con fluidez y preservación sintáctica/gramática.

Mutismo: falta de emisión del lenguaje en un pac alerta. Etiologías frecs: sx de lóbulo frontal (p. ej., abulia), sx de núcleos basales (p. ej., enf de Parkinson); sxs psiquiátricos (p. ej., catatonia), disartria grave (p. ej., trastorno laríngeo mecánico). Puede existir en la afasia. Los afásicos con mutismo ("afasia global") suelen tener también deficiencias graves de comprensión, lectura y escritura. La excepción son los pacs con trastornos motores graves del habla (como puede verse en la afasia primaria progresiva), en que puede existir mutismo por alguno de estos trastornos, pero con

muchas menos anomalías en otros aspectos del lenguaje.

Afemia: sx no fluente que se manifiesta al inicio por mutismo y evoluciona al habla con sustituciones fonémicas y pausas. No es una afasia verdadera, ya que el resto de las funciones de lenguaje, incluida la escritura, se conservan. Rara y por lo general transitoria. Debida a lesiones discretas en el área de Broca o el giro precentral inf. Puede considerarse una apraxia del lenguaje.

Sordera pura a las palabras: incapacidad para entender o repetir el lenguaje hablado, en ausencia de defectos de la percepción de sonidos no verbales. No es una afasia verdadera, ya que el déficit puede resolverse leyendo. El habla, la denominación, la lectura y la escritura están intactas. Localización clásica: lesiones temporales bilats que desconectan el área de Wernicke de las dos áreas corticales auditivas (también se refiere en lesiones de los tractos de la sustancia blanca [SB] del lóbulo temporal). Se define mejor como agnosia verbal auditiva.

EXPLORACIÓN EN LA AFASIA

Lenguaje espontáneo: identificar fluidez, parafasia, neologismos, circunlocución y jerga (véanse las definiciones antes).

Lenguaje limitado: solicitar al pac que describa una imagen tipo *Cookie Theft* y valorar la identificación de palabras (dificultades para la evocación léxica), parafasia, sustituciones de palabras/sonidos, construcciones sintácticas.

Repetición: probar palabras gramaticales pequeñas ("no usar síes, íes o peros") al inicio, puesto que se dificultan en mayor medida en la afasia de Broca. Mantener las oraciones cortas para evitar probar de manera simultánea los defectos de la atención. Las palabras polisilábicas ("hipopótamo") pueden ser útiles para diagnosticar apraxia de lenguaje, disartria y otros trastornos motores del habla.

Nominación: probar palabras de baja frecuencia primero ("solapa", "lente", "venda") puesto que son más complejas. Identificar circunloquios, parafasia, neologismos, identificación perceptual errónea. Recurrir a claves en esta última (p. ej., si se denomina "sombrilla" a un "hongo", dar la clave "algo que usted come"). Cuando la identificación visual está preservada, utilizar claves fonéticas para los errores de evocación de nombres (p. ej., para "hongo", dar la clave "hon"). Hacer pruebas de errores de un sentido (el pac no puede denominar, pero reconoce el nombre entre las opciones) y de dos sentidos (el pac no puede nombrar o reconocer el nombre de las opciones; p. ej., "señale la imagen del pingüino").

Comprensión: probar la comprensión oral y la escrita (p. ej., indicar al pac "saque la lengua" y luego escribir "cierre los ojos"). Probar los errores semánticos (p. ej., "¿Flota un corcho?"). Busca errores sintácticos (p. ej., " Si el león fuera devorado por un tigre, ¿qué animal seguiría vivo?").

Lectura en voz alta: hacer que el pac lea todo un párrafo. Escuchar para identificar errores gramaticales sutiles. Solicitarle que lea palabras sin sentido. Pedirle que lea palabras irregulares ("dona", "altura", "tinta").

Lectura: hacer que el pac escriba de forma espontánea, tome un dictado, copie, escriba palabras sin sentido, redacte la descripción de una imagen *Cookie Theft* u otras imágenes complejas.

TIPOS CLÁSICOS DE AFASIA

Clasificación de los tipos clásicos de afasia						
Tipo de afasia	N	F	C	R	L	E
Anómica		✓	✓	✓	✓	✓
De Broca			✓[a]		✓[a]	
De Wernicke		✓				✓
De conducción		✓	✓		✓	✓
Transcortical motora			✓[a]	✓	✓[a]	
Transcortical mixta				✓		
Transcortical sensitiva		✓		✓		✓
Global						

[a]Si bien la comprensión y la lectura se señalan como conservadas, los pacs suelen tener deficiencias en estos dominios, en particular en relación con agramatismo. Las deficiencias no varían de forma tan amplia como en las afasias de recepción.
Las deficiencias se marcan con un cuadro oscuro. ✓ indica preservación de la habilidad. N, nominación; F, fluidez; C, comprensión; R, repetición; L, lectura; E, escritura.

Localización de la lesión en los tipos clásicos de afasia	
Tipo	**Localización de lesiones**
De Broca	Área de Broca más áreas frontales vecinas (**nota:** la lesión en el área de Broca aislada suele manifestarse como afasia de Broca incompleta o afemia)
Transcortical motora	Regiones anteriores o superiores al área de Broca
De Wernicke	Lesiones muy diversas (**nota:** en tanto las lesiones en el área de Wernicke alteran la comprensión auditiva, esta región no corresponde al centro anatómico de la comprensión auditiva. La comprensión implica la participación de las regiones parietal, temporal y frontal, de las que el área de Wernicke es parte)
Transcortical sensitiva	Regiones posteriores o inferiores al área de Wernicke
Global	Regiones frontal y temporoparietal
Transcortical mixta	Regiones adyacentes tanto al área de Broca como la de Wernicke
Anómica	Corteza temporal izquierda: polo temporal, nombres personales; lóbulo temporal inferior, animales; lóbulo temporal posterior, herramientas
De conducción	Giros supramarginal o corteza auditiva primaria (**nota:** la afasia de conducción **no** se debe a una lesión pura de la SB [fascículo arqueado], aunque podría haber afección de la SB bajo los giros angular y supramarginal)

Obsérvese que existe un área de Broca (giro frontal inf, incluido el opérculo) y un área de Wernicke (tercio posterior del giro temporal sup), y que existe una afasia de Broca y otra de Wernicke. Las lesiones en el área no siempre inducen la afasia correspondiente y, por el contrario, la afasia puede derivar de lesiones fuera del área

correspondiente.

Hallazgos adicionales en la afasia de Broca: carencia de preposiciones, conjunciones y orden de palabras (p. ej., "Voy casa yo mañana"), dificultad para la comprensión y la lectura en voz alta en relación con agramatismo. Probar: "La niña besa al niño; ¿quién recibió el beso?"; son comunes la parafasia fonológica, el fenómeno de la punta de la lengua (es decir, la vacilación para la emisión de palabras); por lo general el pac está consciente del defecto del lenguaje, lo que suele generarle frustración; relación con hemiparesia derecha (proximidad a la franja motora).

Hallazgos adicionales en la afasia de Wernicke: lenguaje con contenido ininteligible por parafasia (tanto fonética como semántica), circunlocución, neologismos y uso de palabras genéricas (p. ej., "cosa" o "eso"); el pac suele carecer de consciencia relativa al defecto del lenguaje, lo que en ocasiones le causa ira y hostilidad, pero no frustración; asociación con hemianopsia derecha (gran proximidad con la radiación óptica temporal).

Inconvenientes de los tipos clásicos de afasia: se determinan con base en la ubicación de EVC/territorios vasculares. Tumores, lesiones estructurales de otro tipo y enfs degenerativas por lo regular no ocasionan los cuadros clásicos. El lenguaje automático (p. ej., improperios, conteo o canto) suele depender del hemisferio no dominante y se conserva en la mayor parte de las afasias, incluida la global.

Lateralidad manual y cerebral, y afasia: en 99% de los diestros, el hemisferio izquierdo es dominante en relación con el lenguaje, en tanto esta dominancia se identifica en 2/3 de los zurdos. *Asimetría anatómica*: el hemisferio dominante suele ser más grande (en particular, el lóbulo temporal). *Afasia cruzada en diestros* (*rara*): la afasia por una lesión en el hemisferio derecho en diestros que no puede explicarse (p. ej., por uso forzado de la mano derecha, disfunción conocida del SNC durante la niñez), se presume deriva de una de dominancia cruzada o mixta. *Síndromes atípicos en zurdos* (*raros*): los zurdos sin dominancia cerebral izquierda pueden desarrollar afasia por una lesión en cualquiera de los hemisferios; pueden tener dominancia del hemisferio izquierdo para la comprensión y dominancia del hemisferio derecho para la generación del lenguaje (o viceversa); la recuperación puede ser más completa por la dominancia compartida.

Afasias subcorticales: afasia fluente exagerada (con defectos leves en la comprensión y la repetición): núcleos talámicos anterolaterales izquierdos; se asocia con defectos de la atención y la memoria. Comprensión deficiente con o sin defectos de la repetición: cabeza del núcleo caudado izquierdo, brazo anterior de la cápsula interna izquierda; se asocian con disartria y hemiparesia derecha.

APROSODIA

Prosodia: aspectos sintácticos > emocionales del lenguaje, que transmiten información que excede la implicada por la selección de palabras o su orden. Características acústicas: tono, entonación, melodía, cadencia, volumen, timbre, tempo, énfasis, acento, temporalidad de las pausas.

Cinética: movs de extremidades, tronco y cara que acompañan el discurso y modulan el mensaje verbal. *Mímica*: movs para expresar símbolos de aceptación mutua (p. ej.,

signo de la paz). *Gestos*: movs que dan color, enfatizan y embellecen el lenguaje. La cinética espontánea durante el discurso suele ser una mezcla de mímica y gestos.

Valoración de la generación espontánea de prosodia y gesticulación: observar el lenguaje espontáneo para identificar la prosodia y los gestos. Formular preguntas con carga emocional.

Valoración de la imitación de la prosodia: con un tono alegre, hacer una oración declarativa que carezca de palabras emotivas, solicitar al pac que la repita con la misma entonación afectiva. Repetir el proceso con tono triste, lloroso, desinteresado, iracundo y sorprendido.

Valoración de la comprensión de la prosodia: pararse detrás del pac para evitar darle indicios con los gestos. Decir una vez más una oración declarativa que carezca de palabras emotivas, en un tono alegre. Solicitar al pac que identifique la emoción subyacente o, si no puede hacerlo, que la seleccione a partir de un listado. Repetir el proceso con tono triste, desinteresado, iracundo y sorprendido. Determinar si el pac puede diferenciar entre lexemas con combinación variable (p. ej., "tener una familia en La Mancha" *vs.* "tener una mancha en la familia").

Valoración de la comprensión de gestos: pararse frente al pac y hacer gestos que transmitan un estado de ánimo específico, sin hablar. De nuevo, solicitarle que nombre la emoción subyacente o, si no es capaz de hacerlo, pedirle que la elija de un listado. Considerar el uso de fotografías de actores que muestren emociones distintas.

TRASTORNOS DEL PROCESAMIENTO VISUAL COMPLEJO Y APRAXIA

Agnosia: incapacidad adquirida para reconocer objetos, personas, sonidos u olores; es decir, incapacidad para asignar un significado apropiado a datos con sentido objetivo.

Agrafia: incapacidad adquirida para escribir.

Alexia: incapacidad adquirida para leer a pesar de conservar una visión adecuada.

Apraxia: incapacidad adquirida para ejecutar movs hábiles y gestos, a pesar de contar con el deseo y la capacidad física para realizarlos. La agudeza visual, capacidad para percibir varios objetos de forma simultánea (es decir, ausencia de simultagnosia), y habilidad motora deben estar preservadas para que exista apraxia.

Clasificación anatómica: ventral *vs.* dorsal. *Ventral* (es decir, inferior o temporooccipital): el sistema "qué"; actúa en la discriminación y la identificación; las lesiones dan origen a agnosia visual, prosopagnosia, sx de Anton, alexia pura, sx de Gerstmann, acromatopsia. *Dorsal* (es decir, superior o parietooccipital): el sistema "dónde"; actúa en la cinestesia y la percepción espacial; las lesiones inducen apraxia ideatoria, apraxia ideomotora, apraxia cinética en extremidades, anomalías de la construcción, trastornos para el vestido y sx de Balint.

Síndrome	Definición/localización/relación
Agnosia de objeto visual	**Definición:** incapacidad para reconocer visualmente un objeto familiar (a pesar de visión normal). **Localización:** lesiones bilats en corteza de asociación temporooccipital inf, lesión temporooccipital izquierda amplia aislada.
Prosopagnosia	**Definición:** incapacidad para reconocer caras familiares; conservación de la capacidad para:

	◦ Reconocer que un elemento es una cara, una nariz, una boca, etcétera. ◦ Reconocer la expresión facial de emociones. ◦ Llevar a cabo tareas perceptuales complejas. **Localización:** corteza de asociación temporooccipital inf bilat; lóbulo temporal derecho.
Alexia pura (alexia sin agrafia)	Los pacs pueden ver oraciones, palabras y letras; se demuestra con facilidad al solicitar al pac que las copie; no se trata de una afasia verdadera (más bien, una agnosia) ya que el lenguaje hablado y la comprensión se conservan. **Localización:** cualquier lesión que desconecte las cortezas de asociación visual de las áreas de lenguaje. ◦ Por lo general, por dos lesiones: lesión del cuerpo calloso (que desconecta los hemisferios) y lesión occipital izquierda (que desconecta la corteza de asociación visual izquierda de la corteza de lenguaje izquierda). ◦ En ocasiones, por una lesión: inf y posterior al cuerno occipital izquierdo (lo que afecta ambas conexiones). Por lo regular con hemianopsia derecha, déficits semánticos de la memoria.
Acromatopsia	**Definición:** defecto adquirido de la percepción del color que afecta todo el campo visual o parte del mismo, con conservación relativa de la forma. **Localización:** • Corteza de asociación visual ventral (inf) (giros fusiforme y lingual) o SB subyacente. • Una lesión inf puede inducir acromatopsia en cuadrantes sups e infs, en tanto las lesiones sups no causan acromatopsia. • Sin lateralidad (es decir, las lesiones derecha, izquierda y bilats han sido implicadas).
Amaurosis cortical	**Amaurosis de origen cortical (sx de Anton):** pérdida de la visión + negación del déficit. ◦ Localización: afectación bilat de la corteza visual o las radiaciones ópticas. ◦ Tanto la amaurosis como la negación suelen ser transitorias. **Sx de Anton inverso o "mirada a ciegas":** pac con amaurosis de origen cortical que carece de consciencia de los estímulos visuales, pero puede percibir la imagen en un nivel básico (formas geométricas, mov, luz brillante). El pac sigue siendo capaz de señalar con precisión el sitio del que proviene una luz en un campo inoperante. Es probable que derive de la persistencia de las conexiones hacia la corteza visual parietal.
Sx de Gerstmann	**Definición:** acalculia, confusión izquierda-derecha, agnosia digital, agrafia; rara vez es un sx puro. **Acalculia:** ◦ Probar adición, sustracción, multiplicación y división orales y escritas. ◦ Defectos de la atención, afasia, alexia e inatención generan acalculia secundaria y deben evaluarse antes de establecer el dx de acalculia primaria. **Confusión izquierda-derecha:** ◦ Probar derecha e izquierda en el cuerpo del pac y el explorador. ◦ Incrementar la complejidad con pruebas escalonadas (p. ej., "señale mi oreja izquierda con su mano derecha"). ◦ La afasia y la inatención pueden causar confusión izquierda-derecha secundaria y deben evaluarse antes de establecer el dx de confusión izquierda-derecha primaria. **Defecto de la identificación digital (es decir, agnosia digital):** ◦ Solicitar al pac que haga corresponder sus dedos con el trazo de una mano. ◦ La afasia puede inducir agnosia digital secundaria y debe evaluarse antes de establecer el dx de agnosia digital primaria. **Agrafia** (véanse más detalles en la sección específica).

	Localización: giro angular izquierdo.
Sx de Balint	**Definición: simultagnosia, ataxia óptica, apraxia ocular** **Simultagnosia** (o desorientación visual): percepción y reconocimiento impredecible de sólo una parte del campo visual ("ver los árboles pero no el bosque"). **Ataxia óptica** (también llamada ataxia visomotora): dificultad para señalar un blanco bajo guía visual. No suele haber evidencia de temblor. **Apraxia ocular:** incapacidad para desplazar la mirada a voluntad hacia un estímulo visual nuevo en la periferia. **Localización:** daño bilat en la región occipitoparietal. Con más frecuencia por infartos bilats (occipitoparietales) en zonas limítrofe (arteria cerebral media/arteria cerebral posterior) por episodio de hipotensión.
Apraxia ideomotora	**Definición:** incapacidad para imitar el mov (mímica) tras una orden, pero capacidad para realizarlo de forma natural. **Localización:** lóbulo parietal o proyecciones de la sustancia blanca izquierdos.
Apraxia ideatoria	**Definición:** incapacidad para llevar a cabo una actividad con pasos múltiples utilizando un objeto real, aunque c/uno de los movs que se requieren para realizarla está conservado (p. ej., doblar una carta, meterla a un sobre y sellar el sobre). Suele ocurrir en los estados confusionales y la demencia. No existe una localización verdadera, pero es probable que derive de defectos de la atención y la función ejecutiva.
Apraxia cinética de las extremidades	**Definición:** apraxia para los movs finos que determina una movilidad extraña e imprecisa. Presente en la imitación y con el uso espontáneo de las extremidades. **Localización:** por lo regular lóbulo parietal izquierdo.
Apraxia de construcción	**Definición:** incapacidad para reproducir patrones por medio del dibujo, la copia o la construcción de objetos tridimensionales (no es una apraxia verdadera). **Localización:** lesión parietal derecha, lesión parietal izquierda (menos común).
Apraxia de vestido	**Definición:** incapacidad para vestirse por sí mismo (no se considera una apraxia verdadera). Es más frec en pacs con demencia. Puede deberse a inatención o sx de Balint. No se presenta aislada o tiene alguna localización específica.

SÍNDROMES DE INATENCIÓN

Por lo regular, la probabilidad de que un estímulo atraiga la atención es una función de su novedad y significado, sin considerar su localización. En los sxs de inatención la probabilidad de que un estímulo atraiga la atención ↓ en proporción con su localización espacial relativa (por lo general, lado izquierdo). La inatención ocurre casi de manera exclusiva tras las lesiones en el hemisferio derecho. La inatención en las lesiones del lado derecho es más frec, grave y duradera. Los ejemplos más impresionantes de hemi-inatención unilat *derecha* se han descrito luego de lesiones bilaterales.

Presentación: modalidades múltiples (motora, sensitiva y motivacional) pueden mostrar disminución en el lado afectado.

Ejemplos comunes: afeitarse, arreglarse o vestirse sólo del lado derecho; falta de consumo de alimentos ubicados en el lado izquierdo de la charola; incapacidad para leer las palabras en el lado izquierdo de la página (dislexia por inatención).

Localización: la inatención deriva del daño a la red neuronal que afecta la corteza parietal posterior, los campos visuales frontales y el giro del cíngulo. Puede deberse a

lesiones fuera del lóbulo parietal. Las lesiones frontales pueden inducir inatención multimodal tan grave como la que las lesiones parietales ocasionan. Las lesiones del giro del cíngulo que causan inatención son inusuales, pero los estudios funcionales revelan afectación del cíngulo. También se refieren lesiones talámicas derechas e izquierdas que producen inatención.

Px: depende de la causa subyacente. En la EVC, la mayor parte de los pacs se recupera en el transcurso de 9-43 sem (*Neurology* 1983;33:345). Puede identificarse inatención persistente en lesiones grandes con afección tanto cortical como subcortical.

AMNESIA

Formación de la memoria: *registro*: la información se percibe a través de canales sensoriales. *Codificación*: la información se procesa para su identificación y asociación. *Almacenamiento*: la información se acumula en muchos sitios cerebrales a manera de "engramas". *Consolidación*: la información se estabiliza en el transcurso de minutos o años; es controversial si verdaderamente es un proceso independiente de la codificación.

Subtipos de memoria con base en factores temporales: *memoria ultracorta* (*sensorial*, *icónica*, *ecoica*): memoria que perdura milisegundos y depende del ingreso de señales por los canales sensoriales. *Memoria a corto plazo* (*de trabajo*): retención y manipulación activa de información en tanto "está en uso"; incluye la preparación del material almacenado para su evocación y dura de milisegundos a minutos; la capacidad máx suele ser de 7 ± 2 elementos. *Memoria a largo plazo*: memoria almacenada "fuera de uso", que perdura de minutos a décadas.

Subtipos de memoria con base en el contenido: *memoria explícita* (*declarativa*): memoria a largo plazo que se revela por medio de evocación/consciencia intencionales, dos tipos: episódica y semántica. *Memoria episódica*: memoria de eventos autobiográficos (p. ej., graduación). *Memoria semántica*: memoria de hechos y conceptos, independiente de experiencias específicas (p. ej., Guadalajara es la capital de Jalisco). *Memoria implícita*: memoria a largo plazo que se revela de forma inconsciente, de dos tipos: memoria procedimental y preparación. *Memoria procedimental*: memoria de habilidades, tanto motoras como cognitivas (p. ej., conducir, tocar un instrumento musical). *Preparación*: influencia que tiene un estímulo antes percibido sobre la respuesta personal a un estímulo posterior. *Preparación perceptual*: preparación con un estímulo que tiene una estructura sensorial idéntica a la respuesta (p. ej., después de recibir un listado de palabras en que se encuentra la palabra "bota", el sujeto tendrá más probabilidad de decir esa palabra al solicitarle que diga palabras que empiecen con "bo"). *Preparación conceptual*: preparación con un estímulo que pertenece a la misma categoría o concepto que la respuesta (p. ej., después de recibir un listado de palabras que incluye "manzana", el sujeto tendrá más probabilidad de decir "naranja" al pedirle que integre un listado de alimentos).

Amnesia: compromiso de la memoria. *Amnesia anterógrada*: incapacidad para formar memorias nuevas después de la instauración de la amnesia. *Amnesia retrógrada*: incapacidad para evocar las memorias almacenadas antes del inicio de la

amnesia: puede derivar de la pérdida permanente de los recuerdos o de la incapacidad para evocarlos de modo explícito.

Localización de la memoria: la memoria no está controlada por un solo centro, sino por una red extensa. *Memoria a corto plazo*: red frontoparietal (en gran medida, disfunción de la atención). *Memoria a largo plazo*: memoria implícita: áreas no límbicas que probablemente incluyen cerebelo, núcleos basales y zonas de asociación heteromodal en los lóbulos temporales y parietales. *Memoria explícita*: las áreas límbicas, en particular el circuito de Papez (se centra en torno al hipocampo, hipocampo > fórnix > cuerpo mamilar > tracto mamilotalámico > núcleos anteriores del tálamo > giro del cíngulo > presubículo > corteza entorrina), desempeñan una función crítica en la *facilitación* del almacenamiento y la evocación de las memorias. El almacenamiento real no se comprende de manera detallada, pero se propone que ocurre por medio de la corteza de asociación. La corteza prefrontal y la parietal participan en la codificación y la evocación de la memoria episódica; la corteza temporopolar participa en la evocación de memorias semánticas.

AMNESIA GLOBAL TRANSITORIA (AGT)

Amnesia (del presente y el pasado reciente, es decir, anterógrada y retrógrada reciente) y "desconcierto" que persisten ~ 4-6 h (intervalo, 15 min-24 h). Comportamiento normal, excepto por la formulación repetida de preguntas (p. ej., "¿Por qué estoy aquí?"). Por lo general, sólo orientada a la persona, sin alteración de la consciencia. Pueden existir cefalea leve y náusea. La exploración neurológica es normal excepto por la memoria. Conservación de lenguaje, actividad intelectual y registro. La amnesia retrógrada disminuye y se resuelve al transcurrir el tiempo; el pac puede retener una vez más información nueva. Después de la recuperación, el pac carece de recuerdo en torno al evento y tendrá una memoria discontinua de la recuperación.

Criterios de Hodgkin y Warlow (1990): se usan con fines de investigación; predicen una buena evolución si se cumplen. El evento es presenciado. Amnesia anterógrada bien definida durante la crisis. Sin enturbiamiento de la consciencia, pérdida de identidad personal, deterioro cognitivo (excepto amnesia), defectos neuros focales. La crisis se resuelve en < 24 h. Exclusión: pacs con lesión cefálica reciente, consumo de drogas, trastorno convulsivo, problemas médicos mayores o evento desencadenado por un procedimiento.

Epidemiología: pacs de edad regular y adultos mayores (50-80 años de edad), 5.2/100 000. Tasa de recurrencia ~ 5% en adultos mayores. Precipitantes potenciales: actividad física, tensión emocional, inmersión en agua fría o caliente, relaciones sexuales, procedimientos dxs menores que impliquen sedación. Los pacs con migraña tienen un ↑ discreto del riesgo. No hay vínculo con factores de riesgo vasculares en comparación con controles comparables según la edad, aunque puede considerarse una vdx para EVC en individuos mayores o con factores de riesgo vascular.

Fisiopato: se desconoce. Sin CC: EEG negativo. SPECT durante las crisis revela hipoperfusión unilat o bilat en las series de la región temporobasal (*J Nucl Med* 1998;39(1):155). DWI por RMN: lesiones en hipocampo/lóbulo temporal medial (2 de 31, en fase aguda; 26 de 31, 48 h después; *Neurology* 2004;62(12):2165). Puede

relacionarse con migraña, congestión venosa o hipoperfusión bitemporal.

Dxdf/vdx: *epilepsia del lóbulo temporal* (*ELT*): episodios de amnesia mucho más breves en la ELT (< 1 h es más predictivo de CC). En la ELT, los pacs no suelen estar del todo alertas y muestran limitación de la función cognitiva sup durante el cuadro. En el estado posictal, considerar EEG. *Insuficiencia vertebrobasilar*: la AGT se descarta si la exploración revela hallazgos (ataxia, vértigo, diplopía, cambios visuales) distintos a la amnesia. *Lesión cefálica/contusión cerebral*: signos visibles de lesión; ante todo amnesia retrógrada. *Encefalitis*: fiebre, leucocitosis, ↑ velocidad de sedimentación globular (VSG) o proteína C reactiva. *Amnesia funcional*: pacs de menor edad con amnesia retrógrada primaria. *Intoxicación/consumo de drogas*: por lo regular somnolencia, PTox (+).

Amnesia funcional

Cuadro clínico: suele ser variable, transitorio o de larga evolución. Puede ocurrir en casos con traumatismo cefálico menor, sx de estrés postraumático (SEPT), depresión, ansiedad, estrés o sx de fatiga crónica. Puede asociarse con *fuga*: viaje súbito e inexplicable a un sitio alejado del hogar (amnesia disociativa según los criterios del DSM-5). Puede asociarse con personalidades múltiples (trastorno disociativo de identidad según los criterios del DSM-5).

Factores de riesgo: personalidad subyacente subdesarrollada, niñez problemática, abuso sexual.

Psiquiatría para el neurólogo

Examen del estado mental: *aspecto y conducta*: constitución, postura, vestimenta, arreglo, estado de alerta, comodidad, conducta inusual. *Actividad motora*: postura, marcha, movs anormales, hiperactividad. *Estado de ánimo* (percepción del pac) *y afecto* (es decir, percepción del explorador): intervalo, intensidad, estabilidad, propiedad. *Habla y lenguaje*: similar a la exploración neuro, con observaciones sobre volumen y velocidad. *Contenido del pensamiento*: p. ej., tendencia suicida, violencia, ideas delirantes, obsesiones, fobias (discutir estos temas no "siembra" la idea). *Proceso de pensamiento*: p. ej., tangencial, circunstancial. *Percepción*: p. ej., ilusiones, alucinaciones, inatención; puede afectar cualquiera de los cinco sentidos. *Introspección* (comprensión de la situación) *y juicio* (toma de decisiones relativas a la situación). *Atención y orientación*: similar a la exploración neuro. *Memoria y otras funciones corticales*: similar a la exploración neurológica.

Trastornos de ansiedad

Tipo más frec de trastorno psiquiátrico en adultos: incidencia a lo largo de la vida cercana a 25%. Por lo regular coexiste con otros trastornos del estado de ánimo y consumo de sustancias.

Tipos: *trastorno de pánico*: ≥ 2 ataques de pánico inesperados con 1 mes de aprehensión persistente. *Agorafobia*: temor a los sitios públicos/abiertos. *Fobia específica*: trastorno de ansiedad más frec; ansiedad a enfrentar el estímulo temido. *Fobia social*: temor a las situaciones sociales o de desempeño. *Trastorno obsesivo-compulsivo*: irrupción recurrente de ideas que se alivia al incurrir en una conducta específica. *Trastorno de ansiedad generalizada*: 6 meses con ansiedad, por lo

regular por cuestiones triviales. *Trastorno de estrés postraumático*: evento de vida traumático/grave; el pac reexperimenta el traumatismo.

Tx: incluye ISRS, benzodiacepinas de acción intermedia o prolongada, tx cognitivo-conductual.

TRASTORNOS DEL ESTADO DE ÁNIMO

Trastornos depresivos unipolares

Por lo regular ocurren por afección neurológica (30-50% de EVC, 10-20% de Alz, 27-54% de esclerosis múltiple, 40% de EP, 33% de TCE). Los criterios diagnósticos pueden recordarse con la nemotecnia MICASA, AC↓, PAS↑ ↓: minusvalía/inutilidad/culpa/astenia/suicidio/autoagresión/atención/concentración ↓ psicomotricidad/apetito/sueño ↑ ↓. *Episodio depresivo mayor*: duración ≥ 2 sem, incluye estado de ánimo deprimido o anhedonia y cumple cuatro de los ocho criterios iniciales. *Trastorno depresivo persistente* (*distimia*): sólo se requieren dos de los criterios anteriores, pero con persistencia > 2 años.

Tx: antidepresivos. Se requieren 6 sem para alcanzar la respuesta máxima a los fárms, pero comienza en 1-2 sem. La intervención temprana mejora la evolución aguda. El tx debe mantenerse tras la recuperación durante al menos 6-9 meses. Si hay recurrencia, evaluar el mantenimiento a largo plazo. Referir al psiquiatra si los s/s son graves, refractarios o si el pac no desea recibir farmacoterapia o ésta no lo beneficiaría, si solicita psicoterapia o podría beneficiarse con un tx multimodal (psicoterapia, por lo regular junto con medicamentos), terapia electroconvulsiva (TEC) (para depresión grave con características catatónicas).

Px: el episodio depresivo mayor suele durar ~ 6 meses, pero la variación es amplia. Riesgo de recurrencia tras un episodio: por lo menos 50%; tras dos episodios: por lo menos 70%.

Trastornos bipolares

- **Manía:** estado de ánimo elevado, expansivo o irritable. Episodio maniaco: duración ≥ 1 sem; incluye euforia y ≥ 3 criterios DIGFAST o irritabilidad y ≥ 4 de estos criterios, con compromiso funcional relevante. *DIGFAST*: distractibilidad, conducta insensata, grandeza, fuga de ideas, ↑ actividad, ↓ necesidad de dormir, locuacidad. En casos graves puede haber caract psicóticas.
- **Hipomanía:** criterios similares a los de la manía, excepto porque sólo debe durar ≥ 4 días y no debe generar compromiso funcional relevante.
- **Bipolar I:** por lo menos un episodio maniaco, con episodios depresivos mayores recurrentes.
- **Bipolar II:** por lo menos un episodio hipomaniaco, con episodios depresivos mayores recurrentes.
- **Trastorno ciclotímico:** episodios numerosos con periodos depresivos e hipomaniacos subsindromáticos en el transcurso de 2 o más años. Dos causas de manía: daño hemisférico derecho, agonistas de dopamina, estimulantes.

Tx: estabilizadores del estado de ánimo: litio, carbamacepina, valproato, lamotrigina. Si bien los neurólogos utilizan por lo regular estabilizadores del estado de ánimo, deben derivar con el psiquiatra si sólo va a tratarse un trastorno bipolar. Los antidepresivos están contraindicados porque pueden agravar los episodios maniacos.

TRASTORNOS DE LA PERSONALIDAD

Constelación de rasgos de personalidad estables a lo largo de la vida que determinan desde adaptación inadecuada hasta disfunción (eje II).

Grupo A: extraña o excéntrica. Paranoide: desconfianza y sospecha. Esquizoide: desapego social y limitación emocional, sin preocupación. Esquizotípica: estrafalaria con pensamiento mágico.

Manejo: entregar instrucciones por escrito, puesto que los pacs pueden sentirse incómodos al hablar. Recurrir a antipsicóticos atípicos si existe paranoia franca ante la tensión.

Grupo B: dramática, emotiva o errática, por lo regular dan dificultades en el consultorio. *Antisocial*: falta de respeto por otros, rudeza. *Limítrofe*: relaciones inestables con impulsividad intensa; escisión, automutilación. *Histriónica*: emotividad y búsqueda de atención excesivas. *Narcisista*: grandeza, pretención, falta de consideración hacia otros, pero se conserva la capacidad para empatizar.

Manejo: discutir el caso directamente con otros proveedores de atención y la familia. Darles un mensaje idéntico al del pac. Imponer reglas estrictas relativas a los medicamentos prescritos, las llamadas telefónicas y la duración de las citas. Enfrentar la conducta inapropiada con firmeza, sin ira. Recurrir a los antipsicóticos atípicos si hay ansiedad o psicosis franca (común). Evitar benzodiacepinas porque disminuyen la inhibición.

Grupo C: ansiosa y temerosa. *Evitación*: inhibición social, conducta inapropiada, sensibilidad excesiva. *Dependiente*: sumisión, con necesidad de recibir cuidados. *Obsesivo-compulsiva*: inquietud por el orden, el perfeccionismo y el control.

Manejo: usar ISRS para la depresión (común). Asignar a una persona de apoyo que pueda dar instrucciones al pac con regularidad. Contar con publicaciones para los obsesivo-compulsivos.

TRASTORNOS DEL PENSAMIENTO

Psicosis: ideas delirantes: creencias falsas fijas (p. ej., de control, egomanía, grandeza, infidelidad, persecución, referencia, somáticas). Alucinaciones: la mayoría de las veces auditivas, aunque también pueden ser visuales y táctiles. Lenguaje y conducta desorganizados.

Esquizofrenia

Afecta a 1% de la población. Del total de camas hospitalarias Ψ, 30% está ocupado por esquizofrénicos. Por lo menos 10% de los vagabundos es esquizofrénico. Suele iniciar en la adolescencia avanzada y hasta alrededor de los 25 años. S/s positivos: psicosis; s/s negativos: abulia, aplanamiento afectivo, pobreza de lenguaje; deficiencias neurocognitivas en memoria verbal, memoria a corto plazo y función ejecutiva generan más discapacidad que los s/s positivos o negativos.

Fisiopato: es probable que sea multifactorial, con factores ambientales (nacimiento durante el invierno o la primavera temprana), maternos (infección, nivel socioeconómico) y genéticos (*locus* en los cromosomas 6, 8, 10, 13, 22). S/s psicóticos (positivos) pudieran derivar de hiperactividad de la dopamina en la vía mesolímbica. Los estudios de imagen estructural revelan cambios en corteza frontal

y temporal, hipocampo y tálamo, y alteraciones en las vías subcorticales-corticales. Se considera más un proceso del neurodesarrollo que neurodegenerativo, ya que los cambios de imagen se identifican al inicio de los s/s, y éstos permanecen estables o mejoran al avanzar la edad.

Dxdf: *psiquiátrico*: trastorno esquizoafectivo, depresión o manía con características psicóticas, trastorno de la personalidad grave, SEPT. *Inducción por drogas/fárms*: PCP, LSD, anfetamina, cocaína, EtOH, éxtasis, abstinencia de barbitúricos/benzodiacepinas, anticolinérgicos, levodopa, dopaminérgicos, glucocorticoides. *Enfs neurodegenerativas*: demencia por cuerpos de Lewy (alucinaciones visuales más que auditivas), Alz, demencia frontotemporal con enf de Huntington, homocistinuria, leucodistrofia metacromática, sx de Lafora, liposis cerebrales, enfs de Fabry, Fahr, Hallervorden-Spatz y Wilson. *Enfs infecciosas*: neumonía, infección de vías urinarias, meningitis, encefalitis, bacteriemia, sida, neurosífilis, enf de Creutzfeldt-Jakob. *Tóxicas/metabs/nutricionales*: enf tiroidea o suprarrenal, deficiencia de vit B_{12}, sx de Wernicke-Korsakoff, metales pesados, monóxido de carbono. *Estructurales/funcionales*: traumatismo, neoplasia, hidrocefalia normotensiva, EVC, ELT (alucinaciones olfatorias, gustativas o táctiles).

Vdx: BHC, QS 10, vit B_{12}, RPR, TSH, EGO, hemocx, PTox en orina y suero, Rx de tórax. Considerar prueba de VIH, estudios de neuroimagen, EEG, PL, VSG, perfil de metales pesados, ceruloplasmina, estudios suprarrenales, pruebas de porfiria. Evaluar otros dxs en pacs > 45 años.

Tx: los antipsicóticos controlan más los s/s positivos, con efecto menor sobre los s/s negativos y neurocognitivos. Tx psicosocial: psicoterapia, apoyo familiar y entrenamiento social y vocacional.

Evolución/px: ↓ de la función al inicio de los s/s, seguida por estabilización de un desempeño menos eficiente a largo plazo. Peor px con inicio temprano, antecedente de TCE o consumo de sustancias concomitante. Progresión y recaídas frecs por falta de apego farmacológico. Tasa de suicidio alta: cercana a 10%.

Trastorno esquizoafectivo

Psicosis persistente con episodios depresivos, maniacos o ambos, intermitentes. Vdx similar a la de la esquizofrenia y los trastornos del estado de ánimo. Px en general mejor que en la esquizofrenia, pero más deficiente que en los trastornos del estado de ánimo. Tx con antipsicóticos, antidepresivos, estabilizadores del estado de ánimo o todos ellos, con base en el cuadro clínico.

CATATONIA

Inmovilidad, fijación de la mirada, mutismo, rigidez, retraimiento (con renuencia a comer), adopción de posturas, gesticulación, flexibilidad cérea, ecolalia, estereotipias, negativismo (hacer lo opuesto a lo que se solicita), verbigeración (repetición continua y sin orden de palabras/frases). Si bien los pacs parecen tener alteración del estado de alerta, por lo regular muestran una alerta excesiva y pueden recordar los detalles del episodio tras la recuperación.

Dxdf: parkinsonismo, mutismo acinético, sx de enclaustramiento, sx neuroléptico

maligno (SNM), sx serotoninérgico, estado vegetativo persistente, estado epiléptico no convulsivo, sx del hombre rígido.

Vdx: vigilancia estrecha de signos vitales ante la dificultad de diferenciar el SNM, QS 10, PFH, CPK (en particular si se sospecha catatonia maligna), EGO, EEG.

Complicaciones: agotamiento de volumen e insuficiencia renal aguda; neumonía; TVP/TEP; pérdida de la integridad cutánea; contracturas; los pacs con SNM suelen recibir tx con neurolépticos.

Asociaciones: suele ocurrir en el contexto de otra enf. Trastornos del estado de ánimo, trastornos del pensamiento, intoxicación por cocaína, abstinencia de benzodiacepinas, afecciones neuros (tumor, demencia, encefalitis).

Tx: benzodiacepinas: respuesta exquisita (cerca de 80% de los casos), que suele ocurrir en 1-3 h. Los esquizofrénicos son la excepción (éxito en 20-30% de los casos), los que suelen requerir tx más prolongado. TEC: considerar si las benzodiacepinas no logran el control luego de varios días.

ADICCIÓN

Trastorno por consumo de sustancias

Pérdida del control durante el consumo e inquietud por usar una sustancia → uso continuo a pesar de consecuencias adversas y s/s fisiológicas (tolerancia y abstinencia) en el transcurso de 12 meses; dependencia farmacológica que puede suceder por el uso de múltiples fárms y es resultado de su utilización repetida. Para evitar la confusión semántica previa, se utiliza por lo regular la palabra *adicción* para referirse a la dependencia de una sustancia.

En riesgo: uso que origina o incrementa sustancialmente el riesgo de complicaciones medicamentosas, psiquiátricas o sociales. No alcanza el grado de dependencia de sustancia al no haber pérdida del control o inquietud.

Fisiopato: enf neuropsiquiátrica que altera los centros cerebrales del placer; las vías de compensación son las mismas asociadas al alimento y el sexo. Neurotransmisores: dopamina, serotonina y opioides; quizá los cambios cerebrales se deban a vulnerabilidad genética y a conducta aprendida por uso repetido e influencias ambientales, culturales, sociales, económicas y familiares.

Lineamientos de la NIAAA para el consumo seguro de alcohol: mujeres adultas: ≤ 10 copas/sem. Hombres adultos: ≤ 14 copas/sem. Adultos > 65 años: < 7 copas/sem. Ningún grupo de adultos debe incurrir en consumo agudo intenso (> 5 copas/día).

Epid/relaciones: 4.6% de la población estadounidense cumple los criterios de dependencia de alcohol. De esa población, 3% cumple los criterios de dependencia de drogas (no alcohólica, no tabáquica). La dependencia de alcohol se asocia con pancreatitis aguda, cirrosis, miocardiopatía, HTA, traumatismo, accidentes automovilísticos, casi todos los trastornos psicológicos, deterioro cognitivo, sx de Wernicke-Korsakoff y muchos trastornos del sueño, incluida la apnea. La cocaína y otros estimulantes ↑ el riesgo de infarto de miocardio y EVC.

Detección: interrogar en torno a frecuencia y volumen de consumo. *Cuestionario CAGE*: dos o más preguntas con respuesta afirmativa implican un problema con la bebida. *Cut back*: ¿ha considerado la necesidad de disminuir su consumo? *Annoyed*:

¿se ha sentido molesto ante las críticas en relación con su modo de beber? *Guilt*: ¿se ha sentido culpable alguna vez en relación con su modo de beber? *Eye opener*: ¿ha sido el consumo de una bebida lo primero que ha hecho por la mañana para estabilizar sus nervios o curarse la resaca?

Manejo: la abstinencia de opioides y cocaína es desagradable, pero no amenaza la vida; la abstinencia de alcohol y benzodiacepinas puede amenazar la vida (estado epiléptico, inestabilidad hemodinámica). Involucrar a familia y amigos para dar respaldo y presionar al pac con el fin de que solicite ayuda. Los pacs con índices altos de recaída o potencial de abstinencia, o bien aquéllos con afecciones comórbidas médicas o psicológicas graves, deben ser hospitalizados.

- El tx ambulatorio incluye terapia psicológica, grupos de autoayuda (p. ej., AA), servicios sociales, vida bajo supervisión (p. ej., casa de nivel intermedio) y farmacoterapia (metadona, buprenorfina + naloxona, naltrexona).

TRASTORNOS SOMATOMORFOS

Trastorno conversivo

S/s sensitivos o motores que sugieren (pero no son explicados por) una afección orgánica. Entre 9-20% de las referencias a las clínicas neurológicas. Inicio o exacerbación de s/s precedidos por conflicto u otro factor de estrés. En realidad, por lo regular el factor de estrés es difícil de identificar al principio.

Factores de riesgo: procedimientos médicos dolorosos, enf de los progenitores o trauma durante la niñez (en particular, abuso sexual o físico).

Cuadro clínico: la *belle indiference*: al pac no le preocupan los s/s. *Debilidad que cede*: el pac puede mostrar resistencia discontinua durante las pruebas de fuerza. Aplicar presión de manera irregular/intermitente. *Signo de Hoover*: con el pac en posición supina, sostener el talón de la pierna que tiene fuerza y solicitarle que levante la pierna debilitada. En el trastorno conversivo el individuo no hace presión sobre la mano que sostiene la pierna fuerte. *Hipoestesia*: el adormecimiento puede terminar en la línea de implantación del pelo o justo en la línea media; la vibración en la frente puede percibirse con más intensidad en uno de los lados (no obstante hay un solo hueso frontal); o el pac podría manipular con normalidad un objeto con la mano afectada. *Vértigo*: el vértigo puede mejorar o ser reproducible con la hiperventilación. *Marcha* (*astasia-abasia*): en el trastorno conversivo el pac puede ser incapaz de ponerse de pie aunque tiene mov/fuerza normales en las piernas. *Temblor*: en el trastorno conversivo la percusión a una frecuencia distinta a la del temblor podría permitir al médico modificar la frecuencia de éste. *Crisis no convulsivas* (*crisis no epilépticas psicógenas*; *seudocrisis*): véase el capítulo *Crisis convulsivas*...

Px: desfavorable, por lo regular con persistencia sintomática por más de una década.

Otros trastornos somatomorfos

Trastorno de somatización: problemas somáticos múltiples (cuatro de dolor, uno sexual, uno neuro, dos gastrointestinales) en el transcurso de varios años, antes de los 30 años, que conducen a tx médico y compromiso de la función; se excluyen afecciones médicas. Los pacs suelen solicitar ayuda médica de distintos proveedores. Crónico, con inicio característico durante la adolescencia.

Hipocondriasis: preocupación ante la posibilidad de sufrir una afección grave, a pesar de vdx negativa, que compromete el desempeño. Interpretación inapropiada de s/s corporales.

Trastorno de dismorfia corporal: inquietud excesiva por pensamientos relativos a defectos imaginarios o leves del aspecto → compromiso del desempeño. Los pensamientos dominan sus vidas.

Trastorno facticio: aunque no es un trastorno somatomorfo, debe considerarse en el dxdf. Impulso por fingir s/s para asumir el "papel de enfermo" (sin motivación externa, p. ej, dinero); más frec en mujeres. Los pacs refieren antec dramáticos, pero vagos e inconsistentes. *Trastorno facticio por poderes*: la persona asume de forma indirecta el "papel del enfermo" al inducir intencionalmente s/s en una persona bajo su cuidado (suele ser la madre de un niño).

Simulación: no se considera una afección psiquiátrica. Simulación de una enf por motivación externa (ganancia financiera o evitar el trabajo, factores de estrés, encarcelamiento, etcétera).

Manejo de los trastornos somatomorfos/conversivos

Descartar causas orgánicas: el proceso debe ser adecuado, pero no necesariamente exhaustivo si hay sospecha suficiente. Si la sospecha es intensa al inicio, involucrar de inmediato a un psiquiatra en vez de esperar hasta excluir etiologías orgánicas; esto acelera el proceso y permite al pac saber desde el inicio que la valoración psiquiátrica forma parte de la vdx, más que ser referencia ante la incapacidad para establecer un dx. Si el pac se opone a solicitar valoración psiquiátrica, programar citas en vez de solicitar consultas urgentes o por razón necesaria con el objetivo de evitar el incentivo de la somatización. Evitar la solicitud de pruebas a menos que existan signos, más que síntomas, que sugieran su necesidad. Esto reduce los costos y evita la sugestión psicológica. Tratar de identificar las expectativas y la motivación del pac, y ajustar el tx en consecuencia. Evitar el uso de placebos por razones éticas y psiquiátricas (podrían generar efectos deletéreos más que positivos). Terapia cognitivo-conductual, terapia grupal, terapia psicodinámica e hipnosis han mostrado ser efectivas. Tratar los trastornos de estado de ánimo y ansiedad.

FARMACOTERAPIA

Antidepresivos

La suspensión rápida (en particular de ISRS) puede dar origen a depresión y tendencias suicidas incluso en el pac estable o que recibe otro antidepresivo. Disminuir 50% por sem hasta alcanzar la dosis mínima posible y luego administrar c/ 48 h. Tener en cuenta que la mayor parte de los s/s se desarrolla al final del proceso de retiro. Considerar un ajuste más lento si se presentan s/s.

Sx serotoninérgico: tiene lugar cuando varios medicamentos modifican el metab de la serotonina (por lo general ISRS con inhibidores de la monoaminooxidasa [IMAO]). Se manifiesta por alteración del estado mental, taquicardia, hipertensión, hipertermia, hiperreflexia, inestabilidad autonómica, escalofríos, mioclonía, temblor, coagulación intravascular diseminada, rabdomiólisis, cambios conductuales, agitación, delirio, coma y muerte. Dx clínico puro. *Etiología*: suele ser inducido por fárms (ISRS, IMAO-A > > IMAO-B), tumor carcinoide, triptófano.

Dxdf: SNM, catatonia, hipertermia maligna, exceso anticolinérgico, abstinencia a benzodiacepinas, choque de calor, ataque de pánico. El sx serotoninérgico comparte muchas características con el SNM, pero induce una mayor hiperreflexia y no causa rigidez muscular o distonía. *Tx*: suspender el agente inductor, tx en gran medida de apoyo (podría incluir monitoreo cardiaco, ingreso a UCI, ventilación mecánica), evaluar benzodiacepinas, ciproheptadina (4-8 mg VO c/8 h sin exceder 0.5 mg/kg/día).

Antipsicóticos

Casi todos son igualmente efectivos (típicos y atípicos), a excepción de la clozapina (y quizá la risperidona), que es más efectiva para la enf refractaria. La clozapina no se usa como primera línea porque puede causar agranulocitosis y CC. *Mecanismo de acción*: bloqueo de la dopamina (receptores D_2 en el sistema límbico y los núcleos basales). También podría tener afinidad por receptores D_1, D_3, D_4, $5HT_2$. El perfil de afinidad por los receptores varía entre fárms. *Efectos colaterales*: *SNM*: se manifiesta por disautonomía (taquicardia, HTA, diaforesis, hipertermia), anomalías motoras (signo del tubo de plomo, distonía, acinesia), mutismo, disfagia, agitación, CC, coma y muerte. El cuadro clínico puede mostrar fluctuación. Se desarrolla en el transcurso de horas o días. Con más frecuencia ocurre en las primeras semanas tras el inicio del antipsicótico; puede presentarse en cualquier momento. Tasa de mortalidad hasta de 20%. Por lo regular se identifica elevación de la cinasa de creatina, anomalías de las PFH y los leucos. *Factores de riesgo*: dosis altas, incremento rápido de la dosis, administración intramuscular, deshidratación, antecedente. *Dxdf*: sx serotoninérgico, hipertermia maligna, catatonia, exceso anticolinérgico, abstinencia de benzodiacepinas, choque de calor, ataque de pánico. Comparte muchas características con el sx serotoninérgico, pero puede diferenciarse por menor hiperreflexia y mayor rigidez y distonía. *Tx*: suspender el agente inductor (quienes han recibido antipsicóticos de forma crónica pueden requerir un periodo prolongado), tx sobre todo de apoyo (monitoreo cardiaco, ingreso a UCI, ventilación mecánica, vigilancia de electrolitos, soluciones IV, sábana de enfriamiento, paracetamol); evaluar dantroleno (iniciar con 1 mg/kg IV, hasta 10 mg/kg/día en fracciones; vigilar el desarrollo de hepatotoxicidad e insuficiencia cardiaca congestiva), bromocriptina (2.5-10 mg IV o VO c/4-6 h), amantadina (100-300 mg VO c/12 h), carbidopa-levodopa (25/250 mg VO c/8-6 h). *Otros efectos colaterales* (véase el capítulo *Trastornos del movimiento*).

Ansiolíticos (benzodiacepinas [excepto buspirona]): *efectos colaterales relevantes*: las benzodiacepinas de acción corta pueden desencadenar ansiedad de rebote, depresión respiratoria, hipotensión y teratogenicidad durante el primer trimestre de la gestación. *Mecanismo*: estimulación de los receptores GABA-A. Véase un análisis sobre la sobredosificación y la abstinencia en el capítulo *Tóxicos*...

TRASTORNOS DEL MOVIMIENTO

TRASTORNOS HIPOCINÉTICOS DEL MOVIMIENTO

ENFERMEDAD DE PARKINSON (EP)

Introducción: trastorno del mov o neurodegenerativo más frec que afecta ~ 1% de la población > 60 años. Predominio ♂:♀ de 3:2 (se desconoce la razón), edad promedio de inicio, 60 años (intervalo 40-70). Evolución variable. Enf principalmente esporádica, pero se reconocen distintas variantes familiares. Hasta el momento se han identificado 18 genes capaces de inducir las variantes familiares de inicio temprano (< 40 años) o tardío, o de predisponer a la enf esporádica. No se recomienda la detección genética sistemática.

Fisiopato: *marco de referencia patológico*: degeneración de las neuronas dopaminérgicas de las proyecciones nigroestriadas. Pérdida de las neuronas pigmentadas en la *substantia nigra* y otros núcleos pigmentados (se identifica patología con distribución más amplia). *Cuerpos de Lewy* (inclusiones citoplásmicas eosinofílicas) → compuestas por alfasinucleína (que por lo regular se encuentra en su forma no plegada, pero en los cuerpos de Lewy se agrega a manera de filamentos en concentraciones altas) y ubiquitina.

Características clínicas/dx

Criterios dxs: sus características cardinales son temblor en reposo, bradicinesia, rigidez e inestabilidad postural con inicio asimét. Las características que sugieren un dx alternativo son inestabilidad prominente/caídas tempranas (< 3 años), congelamiento temprano (< 3 años), alucinaciones tempranas (< 3 años), demencia que precede a los síntomas motores o durante el primer año, parálisis supranuclear de la mirada, disautonomía sintomática y una afección confirmada que se sabe causa parkinsonismo, p. ej., uso de fárms. El dx definitivo *sólo* se establece con necropsia.

Otras características: 40% desarrolla demencia → véase sección Demencia por cuerpos de Lewy en el capítulo *Demencia*. SNA → disfunción intestinal/vesical, hipotensión ortostática.

Características de la enfermedad de Parkinson

Signos tempranos

↓ del parpadeo (frecuencia normal de parpadeo, 15-20/min; EP → 5-10). ↓ de la expresión facial (hipomimia). ↓ sensibilidad olfativa.

Bradicinesia

Característica clínica más peculiar y discapacitante de la EP. Movs lentos, que se observan primero con las tareas motoras finas; micrografia (letra pequeña). La dificultad para voltearse en la cama es un hallazgo tardío. Marcha: lenta, disminución del balanceo de los brazos, arrastre de los pies, congelamiento, giro

Temblor

"Cuenta monedas" en reposo de 3-5 Hz. Primer s/s en 70% de los pacs. Suele presentarse en extremidades. Puede afectar labios/mentón, pero es inusual en cabeza/cuello. Suele ser asimét al inicio de la enf. ↑ con ansiedad, mov contralat, deambulación. El temblor postural es el más discapacitante. Es necesario diferenciarlo del temblor esencial. No siempre se resuelve con L-dopa o agonistas de la dopamina.

en bloque → congelamiento. Disartria monótona con hipofonía. Sialorrea (incapacidad para deglutir).

Inestabilidad postural

Empeoramiento del equilibrio → caídas; se valora mediante la prueba de tracción. Marcha festinante → perseguir el centro de gravedad. Retropulsión/propulsión.

Rigidez

Incremento del tono muscular, signo de la rueda dentada. ↑ con mov contralat/actividad mental (sx de Froment). Causa relevante de discapacidad y dolor. Deformidades posturales ("manos estriadas"), camptocormia (postura en flexión), caída de la cabeza.

Dxdf: (1) sxs parkinsonianos: se diagnostican con el tiempo en cerca de 25% de los pacs con dx inicial de EP. Indicios que sugieren que podría no ser EP: demencia temprana → enf por cuerpos de Lewy, caídas tempranas/frecs → parálisis supranuclear progresiva (PSP), hipotensión ortostática → atrofia de múltiples sistemas (AMS), apraxia/mano extraña → degeneración corticobasal (DCB), inicio rápido → lesión estructural/intoxicaciones. La respuesta al tx dopaminérgico suele ser **deficiente;** peor px; evolución más rápida. **(2)** Parkinsonismo inducido por fárms o tardío: reversible (puede tomar meses); en un estudio se detectó como causa de 20% de los casos de EP; considerarlo si existen s/s de EP de inicio rápido; fárms que lo causan → antipsicóticos, antieméticos, amiodarona, valproato, litio, bloqueadores de los canales de calcio. **(3)** Estructurales: tumor, hidrocefalia, hematoma subdural crónico, traumatismo, vasculares (enf de Binswanger = infartos lacunares múltiples en núcleos basales que inducen parkinsonismo con síntomas predominantes en miembros inferiores). **(4)** Infecciosas: posencefalítica, prionopatía, infección por VIH/sida, leucoencefalopatía multifocal progresiva, neurosífilis, panencefalitis esclerosante subaguda. **(5)** Tóxicas: monóxido de carbono, bisulfuro de carbono, manganeso, 1-metil-4-fenil-1, 2, 3, 6-tetrahidropiridina, rotenona, paraquat. **(6)** Metabs/diversas: degeneración hepatocerebral, hipoparatiroidismo/seudohipoparatiroidismo, hipoxia, enf de Wilson, hipoCa (enf de Fahr).

Tx

Levodopa-carbidopa (L-dopa/C-dopa): fárm más efectivo, cuya acción comienza en el transcurso de 30 min de su administración; no resuelve todos los s/s (en particular, la inestabilidad postural). El inicio del fárm en fase temprana de la enfermedad no disminuye su eficacia a largo plazo. Iniciar con 25/100 mg c/8 h. Ajustar agregando 1 tableta c/24 h o en días alternos hasta alcanzar el efecto clínico deseado. Debe incrementarse de forma escalonada hasta por lo menos 1 g/día y mantener el tx 3 meses → si no hay mejoría, considerar EP atípica u otro trastorno (sólo 10% de los pacs con EP comprobada no responde al medicamento). Para retirarlo, disminuir con lentitud porque la suspensión abrupta puede inducir hiperreflexia/rigidez o sx neuroléptico maligno (SNM). *Efectos colaterales*: náusea (frec al iniciar el medicamento) → administrar el fárm sin alimentos o con agua carbonatada (los alimentos ricos en proteínas disminuyen su absorción) o incrementar la dosis de carbidopa. Discinesias (empeoran conforme la enf avanza), sueños vívidos, trastornos del sueño, alucinaciones visuales, hipotensión, estreñimiento y conducta compulsiva (p. ej., juego).

Carbidopa: ↓ los efectos colaterales periféricos de L-dopa (náusea/hipotensión). Se requiere una dosis diaria de 75 mg; puede incrementarse según sea necesario.

Agonistas de dopamina: menos eficaces que L-dopa, pero aún así alternativa de primera línea. Se piensa que ↓ el riesgo (en 3-4×) de discinesias/fluctuaciones motoras durante los primeros 5 años de tx *vs*. L-dopa. Los derivados ergotamínicos (pergolida) se asocian con valvulopatía y se prefieren los no ergotamínicos (p. ej., pramipexol y ropinirol). *Efectos colaterales*: disminución del control de impulsos → juego, hipersexualidad, estados hipomaniacos. Confusión, somnolencia, delirio y alucinaciones son más frecs en los adultos mayores. Edema periférico.

Inhibidores de la monoaminooxidasa B (IMAO-B) (rasagilina, selegilina): disminuyen el metab de la dopamina. Son medicamentos con efectividad débil, pero pueden incrementar la de L-dopa (y sus efectos colaterales). Existe evidencia controversial en cuanto a que la rasagilina es neuroprotectora. *Efectos colaterales*: náusea y cefalea. Insomnio y confusión con selegilina. Evitar con ISRS, antidepresivos tricíclicos (ADT) o IMAO-B que puedan inducir sx serotoninérgico.

Inhibidores de la catecol-O-metiltransferasa (COMT): prolongan el efecto de L-dopa y disminuyen el deterioro al final del intervalo de dosificación (*wearing-off*). Administrar entacapona con c/dosis de L-dopa. Evitar el uso de tolcapona dada su toxicidad hepática, que demanda vigilancia con PFH.

Anticolinérgicos: disminuyen el temblor. La inducción de confusión limita su empleo (en particular en pacs > 70 años).

Amantadina: monoterapia con efectividad débil. Puede disminuir las discinesias/fluctuaciones motoras debidas a L-dopa.

Antipsicóticos atípicos (quetiapina, clozapina): para la psicosis asociada con EP.

Farmacoterapia inicial: la mayoría de los pacs requiere tx dopaminérgico. Si el temblor es un síntoma importante, probar con monoterapia anticolinérgica o amantadina. *Agonista de dopamina vs. L-dopa*: L-dopa se asocia con incremento de las complicaciones motoras (p. ej., discinesia, fluctuaciones motoras) en una fase temprana del tx (< 5 años), pero permite una función motora en general mejor. Existe controversia en cuanto a si el tx temprano con L-dopa tiene consecuencias a largo plazo sobre las fluctuaciones motoras. Se cuenta con cierta evidencia de que las complicaciones motoras en los dos grupos se igualan al transcurrir el tiempo (10-14 años). Al final, los tratados con un agonista requieren terapia adyuvante con L-dopa (*NEJM* 2000;342:1484; *J Neurol Neurosurg Psych* 1994;57:1034; *Neurology* 2008;71:474; *Lancet* 2014;14:60683).

Neuroprotección: se debate si la L-dopa es neurotóxica o neuroprotectora. Hay evidencia controversial de que la rasagilina (estudios TEMPO y ADAGIO) podría ser neuroprotectora. Están en curso estudios sobre el ácido úrico. No existe evidencia clara para coenzima Q10, riluzol y los agonistas.

Cirugía: está indicada en pacs con respuesta a L-dopa pero que desarrollan fluctuaciones motoras/discinesias, temblor incoercible o distonía. Los beneficios de la cirugía rara vez exceden el efecto original del fárm. La estimulación cerebral profunda (ECP) se prefiere a la ablación (como palidotomía o talamotomía) que se practicaba en la década de 1950. Dos objetivos principales de la ECP son: globo pálido interno y núcleo subtalámico. La ECP mejora la función motora (periodo *on* sin fluctuaciones motoras) y la calidad de vida. Puede tener efectos adversos

cognitivos y del estado de ánimo.

Complicaciones farmacológicas a largo plazo

Fluctuaciones motoras: *wearing-off* entre dosis, por lo regular predecible. Se asocia con concentración plasmática baja del medicamento. Conforme la enf avanza, las concentraciones cerebrales de dopamina dependen más de los niveles plasmáticos del fárm. *Tx*: **(1)** recomendar que se evite la administración de L-dopa junto con alimentos ricos en proteínas; disminuir el intervalo de dosificación (misma dosis a intervalos menores). **(2)** Agregar inhibidores de COMT: ↑ vida media de L-dopa. **(3)** IMAO-B: ↓ degradación de la dopa en el SNC (selegilina, rasagilina). **(4)** ECP si fallan las estrategias previas.

Discinesia: movs coreiformes involuntarios, por lo regular asociados con niveles plasmáticos altos de dopamina. Conforme la EP avanza, se desarrolla discinesia con dosis menores de L-dopa/agonista. Su causa es incierta; la estimulación dopaminérgica exógena en el estriado desnervado contribuye. Riesgo de discinesia a 5 años, ~ 11%; a ~ 10 años, 33%; > 10 años, ~ 90%. Tx: disminuir la dosis de L-dopa, cambiar de una preparación de liberación controlada a otra de liberación inmediata, cambiar a monoterapia con agonista de la dopa (si se tolera) o agregar amantadina (antagonista de los receptores de N-metil-D-aspartato) o clozapina (*Neurology* 2004;62:381).

Estrategia en el paciente hospitalizado

Si es posible, continuar usando los fárms en casa. Incluso si se inicia ayuno para cirugía, continuar los fárms hasta la mañana del procedimiento, a menos que exista una contraindicación clara. La mayor parte de los fárms **no** está disponible en formulación IV. Los s/s empeoran si los fárms se difieren. Otras enfs también pueden agravar los síntomas de EP.

Atrofia de múltiples sistemas (AMS)

Introducción: enf progresiva con disautonomía ± parkinsonismo, s/s cerebelosos y piramidales. Características menos frecs: distonía, discinesias y corea. Cognición relativamente conservada. Dos tipos: AMS-P (parkinsonismo prominente) y AMS-C (síntomas cerebelosos prominentes). Enf esporádica, prev ~ 3/100 000; ♂ > ♀; edad promedio al inicio, 55 años (intervalo 30-80); discapacidad temprana (~ 3-5 años); sobrevivencia promedio, ~ 6-10 años.

Pato: sinucleopatía alfa con inclusiones citoplásmicas gliales de sinucleína alfa. S/s del SNA → pérdida celular en el tronco del encéfalo (formación reticular paramediana pontina, núcleo dorsal motor del vago) + médula espinal (parasimpático preganglionar con afección vesical/sexual, columna intermediolateral con hipotensión). AMS-P → atrofia del sistema nigroestriado. AMS-C → atrofia olivopontocerebelosa.

Manifestaciones clínicas

Autonómicas: ocurren en todos los pacs. Hipotensión ortostática sintomática en 70%; síncope recurrente en 15%; *la L-dopa podría agravarlo*. S/s urogenitales (80%): retención/incontinencia urinarias, disfunción eréctil temprana.

AMS-P (antes conocida como degeneración nigroestriada): el parkinsonismo es

una característica dominante en 80% de los pacs. Acinesia/bradicinesia, rigidez e inestabilidad postural progresivas. Temblor mioclónico (sacudidas) irregular > temblor en reposo. Distonía bucofacial o craneocervical anterior y estridor laríngeo son comunes, con disartria vibratoria de tono alto.

AMS-C (antes conocida como atrofia olivopontocerebelosa): ocurre en ~ 20% de los casos. Ataxia de la marcha o las extremidades, disartria atáxica y problemas oculomotores cerebelosos. Si los AHF son (+), considerar sx de la arteria cerebelosa sup y no AMS.

Imagen: RMN con atrofia del putamen y olivopontocerebelosa. Imágenes hiperintensas en T2 en puente, pedículos cerebelosos medios ± "signo de la cruz" por degeneración cruciforme de las fibras pontocerebelosas. Hipointensidad en putamen ± anillo hiperintenso similar a hendidura en torno al putamen (este último asociado con gliosis) en GRE. Coeficiente de difusión aparente (ADC) → ↑ señal en putamen (por degeneración) que no se identifica en EP, pero sí en la PSP.

Tx

Parkinsonismo: 30% de pacs responde al inicio a L-dopa, pero suele requerir una dosis mayor (hasta 1 000 mg/día) y la respuesta declina al transcurrir el tiempo; *la dopamina puede intensificar la hipotensión ortostática* y la confusión inducida. Toxina botulínica para la distonía.

Hipotensión ortostática: evitar comidas abundantes, el incremento del consumo de sal, así como los esfuerzos durante la micción/defecación, el consumo de EtOH/drogas, el uso de medias elásticas y la elevación de la cabecera. Fludrocortisona (hasta 0.2 mg c/24 h) o midodrina (hasta 15 mg c/8 h) como primera línea. La piridostigmina (hasta 60 mg c/8 h) aporta beneficio discreto y no agrava la HTA supina. La droxidopa es un medicamento recién autorizado (inicio: 100 mg c/8 h → hasta 1 800 mg/día). **Si existe HTA supina:** administrar medicamentos para la hipotensión > 3 h antes de acostarse, tratar sólo si la TAS es > 200 mm Hg; iniciar antagonista del Ca^{2+} de acción corta por la noche. **Impotencia** → inyecciones peneanas (prostaglandina), sildenafil (pero puede intensificar la hipotensión).

Disfunción del lenguaje/bulbar: puede desarrollarse estridor inspiratorio; vigilar en busca de apnea del sueño.

PARÁLISIS SUPRANUCLEAR PROGRESIVA (PSP)

Introducción: enf progresiva con problemas de la mirada vertical y caídas/marcha inestable en el primer año a partir del inicio. Prev ~ 2/100 000; 5% de los pacs de una clínica de trastornos del mov cursa con PSP; no hay predominio por sexo; edad de inicio promedio, ~ 60 años.

Pato: taupatía. Marañas neurofibrilares globosas (depósitos de tau) en tronco del encéfalo y núcleos basales. Dx definitivo por necropsia.

Características clínicas

***Parkinsonismo* (*simétrico*, *a diferencia de EP*):** inestabilidad postural con caídas frecs. Congelamiento de la marcha en fase temprana de la enf. Bradicinesia. Las rigidez es axial > apendicular (a diferencia de la EP), con distonía cervical en

extensión. Ojos abiertos sin parpadeo (mirada sorprendida), facies en máscara, o blefaroespasmo y cierre involuntario de los ojos. Rara vez con temblor en cuenta monedas en reposo. Distonía en extremidades.

***Visual*:** el primer signo es disminución de la velocidad de los movs sacádicos verticales (al inicio se resuelven con el reflejo oculovestibular), luego con limitación del arco. Los movs sacádicos horizontales se afectan después. Los movs sacádicos sin objetivo ("mire a la izquierda/derecha") se afectan antes que los que tienen objetivo ("mire mi dedo, luego mire mi nariz"). Seguimiento regular lento con intrusiones sacádicas. Por último se pierde el fenómeno de Bell (el cierre de los párpados hace que los globos oculares se eleven), la convergencia y el nistagmo optocinético. Puede haber sacudidas de onda cuadrada y apraxia palpebral.

***S/s bulbares*:** disartria (casi siempre lenguaje espástico, "con gruñidos").

***Cognitivas*:** disfunción ejecutiva, disminución de la fluidez verbal, perseveración. Apatía > desinhibición > disforia, ansiedad. Depresión. S/s seudobulbares: pérdida del control emocional. "Signo del aplauso": conservación del comportamiento automático (perseveración del aplauso). Palilalia: repetición de palabras.

***Otras características* (*menos frecs*):** síntomas piramidales, insomnio.

Imagen: la RMN permite identificar atrofia del mesencéfalo; el signo de "Mickey Mouse" revela atrofia del mesencéfalo en los cortes axiales; aspecto en "pico de colibrí " del mesencéfalo en el corte mediosagital.

Tx: *L-dopa*: algunos pacs (< 50%) obtienen beneficio moderado breve. *Amantadina* (100 mg c/12 h): puede aportar un beneficio discreto; ayuda en la sialorrea y las discinesias. *Toxina botulínica*: para la distonía. *Abordaje multidisciplinario*: fisioterapia/terapia ocupacional/servicios sociales.

DEGENERACIÓN CORTICOBASAL (DCB)

Introducción: enf progresiva con parkinsonismo asimét y disfunción cortical/cognitiva. Prev de ~ 1/100 000, pero quizá ocasione hasta 6% de los casos de parkinsonismo. Inicio > 60 años (quizá con predominio en mujeres).

Pato: atrofia frontoparietal + degeneración de la *substantia nigra*. Taupatía con marañas neurofibrilares intraneuronales (depósitos de tau), placas tau astrocíticas. Neuronas "en globo", acromasia neuronal (sin captación de tinción).

Características clínicas

Motoras: por lo regular, asimét; suelen iniciar en un brazo. Parkinsonismo: bradicinesia, rigidez, temblor (por lo regular, más rápido [6-8 Hz] que en la EP y en sacudidas), mioclonías (pueden ser sensibles a estímulos), inestabilidad postural (en fase avanzada), marcha con pasos cortos y arrastre de los pies. Distonía: en casi todos los pacs, asimét, dolorosa; evoluciona a "empuñamiento distónico" (flexión distónica de la mano, que se mantiene empuñada, con los dedos en torno al pulgar en aducción). Disartria, disfagia.

Disfunción cortical: apraxia ideomotora asimét (es decir, no es posible imitar los gestos simbólicos, como el uso de herramientas). Fenómeno de la mano alienígena → la mano se mueve de forma independiente, sin que el pac esté consciente de ello, lo que puede interferir con el mov voluntario; la mano puede tomar objetos y no

liberarlos. Pérdida sensitiva cortical (p. ej., agrafestesia; no es sensitiva primaria). Inatención.

Cognición: la demencia puede ser el signo (único) de presentación (en ciertos casos de DCB no se desarrollan alteraciones del mov). La afasia no fluente es común (sobreposición con degeneración lobar frontotemporal). Depresión, apatía e irritabilidad.

Movs oculares: dificultad para iniciar los movs sacádicos (horizontales, a diferencia de la PSP); una vez que inician, son normales. Seguimiento regular lento con intrusiones sacádicas.

Imagen: RMN normal al inicio de la enf, luego con atrofia cortical frontal posterior y parietal asimét. *SPECT con detección del transportador de dopamina* (*DAT-SPECT*): anormal, a diferencia de otras demencias (Alz), pero esto también es anómalo en otros sxs parkinsonianos.

Tx:*L-dopa*: la respuesta suele ser escasa y transitoria. *Temblor*: betabloqueador, benzodiacepina, primidona. *Distonía*: benzodiacepinas, toxina botulínica. *Demencia*: los inhibidores de la colinesterasa no son útiles (quizá porque las neuronas colinérgicas basales del prosencéfalo no están afectadas). *Disfagia*: s/s tardío importante; puede requerirse gastrostomía endoscópica percutánea.

OTROS TRASTORNOS HIPOCINÉTICOS DEL MOVIMIENTO

Sx del hombre rígido	Contracción isométrica continua de los músculos axiales y proximales, asociada con dolor, opistótonos (hiperextensión de los músculos de la espalda); se asocia con mutaciones del gen del receptor de glicina; vínculo autoinmunitario (elevación de Ab anti-GAD o anfifisina).
Miotonía/paramiotonía	*Miotonía congénita*: contracciones musculares sostenidas episódicas que inducen anomalías de la relajación e incapacidad para la movilización, desencadenadas por estímulos táctiles y causantes de debilidad temporal leve o intensa; mejora con el ejercicio. Se asocia con mutaciones del gen *CLCN1*. *Paramiotonía congénita* (*enf de Eulenburg*): como la previa, pero se agrava con el ejercicio y el clima frío. También se asocia con parálisis periódica hiperpotasémica. Cara y brazos se afectan más que las piernas. Asociada con mutaciones del gen *SCN4A*.

TRASTORNOS HIPERCINÉTICOS DEL MOVIMIENTO

TEMBLOR

Introducción: oscilaciones rítmicas involuntarias de una parte del cuerpo.

Valoración: **(1)** situación en que ocurre el temblor: en reposo, postural, de acción, de intención (empeora al final de un mov dirigido). **(2)** Amplitud y frecuencia del temblor (esto es, 12 Hz alta; 3 Hz baja). **(3)** Qué factores intensifican/alivian: tensión, ansiedad, falta de sueño, consumo de cafeína, alcohol.

Lab a considerar: TSH, glucemia, detección de metales pesados (si se sospecha exposición), enf de Wilson (PFH, ceruloplasmina, cobre en orina de 24 h, exploración con lámpara de hendidura para descartar anillos de Kayser-Fleischer), feocromocitoma (catecolaminas/metanefrinas en orina o meta-nefrinas libres en suero). *Pruebas fisiológicas* (electromiografía [EMG]-temblor): puede ser útil; la

EMG se registra en reposo, con cambios posturales, mov, levantamiento de peso y percusión digital con frecuencia específica para identificar el encarrilamiento (percutir con la mano menos afectada al ritmo del metrónomo y verificar si el temblor de la mano opuesta se ajusta a su frec = encarrilamiento).

Temblor		
Predominio en reposo	**EP**	Segundo tipo de temblor en frec en adultos (tras el temblor esencial). Por lo regular inicia como unilat en una mano. Temblor en "cuenta monedas" de baja frecuencia (4-6 Hz), que mejora con el mov. Asociado con otros s/s de EP.
	Temblor rubral	Por lesión mesencefálica (quizá debido a lesión del pedúnculo cerebeloso sup, *substantia nigra* y núcleo rojo). Menor frecuencia que en EP (3-5 Hz); gran amplitud. Puede causar temblor combinado en reposo, postural, de acción y de intención. Siempre asociado con s/s de lesiones en mesencéfalo/cerebelosas.
Predominio postural	**Temblor distónico**	Temblor focal en el área afectada por la distonía. Amplitud irregular, < 7 Hz. Distonía cervical → temblor aislado en cabeza, buscar posición inusual de cabeza, elevación de hombros o músculos distónicos con la actividad. Truco sensitivo: el pac toca su extremidad de tal modo que disminuye el temblor (a diferencia del esencial). Tx: considerar infiltración de toxina botulínica, en particular en el temblor distónico cervical.
	Temblor ortostático	De alta frecuencia, 13-18 Hz, bilat en extremidades infs. El pac presenta inestabilidad al ponerse de pie, que mejora al caminar. Auscultar gastrocnemio o cuadríceps → sonido de golpeteo (por el mov ondulante del músculo). Responde a clonazepam, gabapentina.
Predominio de intención	**Temblor cerebeloso**	Baja frecuencia, < 5 Hz. Lesión que afecta el núcleo dentado o el pedúnculo cerebeloso sup. Suele ser sólo un temblor de intención, pero puede presentarse con la adopción de posturas o aun en reposo. El temblor ↑ conforme la mano se acerca al objetivo, por lo general con gran amplitud. Otros signos: dismetría, arritmia (movs alternantes rápidos). En ocasiones titubeo de la cabeza o el tronco.
	Otros temblores de intención	Debidos a lesión de las vías cerebelosas del núcleo dentado al tálamo. Causas más frecs: EVC, EM, lesión mesencefálica (traumatismo o EVC). Otras causas menos frecs: enf degenerativa del cerebelo, temblor esencial grave, enf de Wilson, envenenamiento por mercurio.
	Temblor con tareas específicas	Sólo se presenta al realizar tareas específicas (y en ningún otro momento), con más frec al escribir. Puede asociarse con distonía de tareas específicas.
Predominio mixto: postural y de acción	**Temblor esencial**	Véase más adelante.
	Temblor fisiológico intensificado	Por lo regular se confunde con temblor esencial. Las personas normales tienen un temblor de baja amplitud y alta frecuencia (8-12 Hz), que no suele ser visible. Muchos factores fomentan el temblor y lo hacen visible: emociones (ansiedad, temor, excitación, fatiga), consumo de cafeína, enf médica (hipoglucemia, fiebre, tirotoxicosis, abstinencia de EtOH/opioides, feocromocitoma), varios medicamentos (véase lista en la tabla siguiente), sustancias tóxicas (mercurio, plomo, arsénico). Tx: disminuir/eliminar el agente inductor.
	Temblor neuropático	Temblor postural de intención. Se presenta en la extremidad afectada por neuropatía. Por debilidad o pérdida del estímulo propioceptivo. Ocurre en las neuropatías de fibras gruesas (neuropatía hereditaria, durante la fase de recuperación del sx de Guillain-Barré o en la polineuropatía desmielinizante inmunitaria crónica).
	Temblor psicógeno	Inicio súbito, en reposo, postural o de intención. El temblor puede desaparecer con la distracción. Puede parecer estrafalario o tener gran amplitud. El pac refiere fatiga por el temblor (el temblor esencial no suele ocasionarla).

TEMBLOR ESENCIAL

Introducción: causa más frec de temblor postural/de acción. Agitación rítmica de

manos/brazos (95% de los casos). También puede afectar: cabeza (temblor de cabeza en "negación", 34%), lengua/miembros inferiores (30%), voz (12%), cara (5%) (*Pract Neurol* 2007;7:222). Temblor al extender las manos que se agrava con la intención (al final de los movs dirigidos). En ~ 75% de los pacs → discapacidad y disminución de la calidad de vida. La incidencia se incrementa con la edad, dx en la edad adulta intermedia o tardía, sin diferencia de género. AHF (+) hasta en 70% de los casos (se considera un trastorno hereditario, autosómico dominante, aunque algunos pacs carecen de AHF). Pac con pariente en primer grado enfermo → riesgo 4.7× de desarrollar temblor esencial. Fisiopato desconocida, pero es probable que implique disfunción de las redes cerebelosas. Por lo regular mejora con el consumo moderado de alcohol.

Dx: deben considerarse las causas de temblor secundario: fárms, trastornos metabs (hipertiroidismo, hiperparatiroidismo, hipoglucemia); anomalías electrolíticas (Mg, Ca o Na); abstinencia de sustancias (p. ej., EtOH, cocaína). *EF* → normal, excepto por el temblor (en casos avanzados puede haber dificultad para la marcha en tándem, compromiso del seguimiento regular). *Dxdf amplio*: véase la tabla abajo. *DAT-SPECT*: puede ayudar a diferenciar el temblor esencial de la EP.

***Banderas rojas*:** temblor unilat/focal, temblor en piernas, rigidez, bradicinesia, temblor en reposo, alteración de la marcha → considerar parkinsonismo. Inicio rápido/súbito de fárms que intensifican el temblor. Temblor aislado de la cabeza con postura anormal (inclinación o giro de la cabeza) → sospechar distonía.

Fármacos que suelen inducir temblor
Neurolépticos, reserpina, tetrabenazina, metoclopramida, antidepresivos (en particular, ADT); litio; cocaína; alcohol; broncodilatadores; teofilina; cafeína; dopamina; esteroides; ciclosporina; valproato; perhexilina; amiodarona; procainamida; calcitonina; hormonas tiroideas; QxTx (vincristina, doxorrubicina).

Dx diferencial y características principales de los temblores

Diagnóstico	Descripción del temblor
Temblor esencial	Temblor en mano > cabeza/voz, postural/de intención, 4-12 Hz
Fisiológico exacerbado	Suele presentarse en manos, postural/de intención, 8-12 Hz
Temblor ortostático	Extremidades infs, postural
Enf de Parkinson	Reposo, unilat/asimét, mano, 3-6 Hz, otros signos de EP
Enf de Wilson	Extremidades sups/infs, postural/de intención, 4-6 Hz, pacs < 40 años, hepatopatía, distonía, etcétera

Tx

Síntomas leves no discapacitantes → modificaciones del estilo de vida (evitar cafeína, nicotina y medicamentos que causan temblor).

Temblor moderado o grave → primera línea: propranolol o primidona. Segunda línea: otros betabloqueadores, gabapentina, topiramato, benzodiacepinas, toxina

botulínica (temblor distónico focal/segmentario; infiltrar para inducir debilidad subclínica; no es muy efectivo). En 25-55% los fárms no generan beneficio.

Temblores discapacitantes refractarios a farmacoterapia → cirugía: ECP del núcleo intermedio ventral del tálamo. ECP bilat: mejor, pero con más efectos colaterales que la unilat. Bilat: mejoría de 78% en las calificaciones del temblor; efectos colaterales: disartria, problemas del equilibrio. Unilat: mejoría de 46%; efectos colaterales: parestesias, pérdida del equilibrio, problemas cognitivos.

Fármacos	Dosis	Efectos adversos
Propranolol	40 mg c/12 h → dosis máx, 320 mg/día	Broncoespasmo, fatiga, hipotensión
Primidona	12.5-25 mg al acostarse → máx, 750 mg/día (en fracciones c/8-12 h)	Sedación, confusión
Gabapentina	300 mg/día → máx, 3 600 mg/día	Somnolencia
Topiramato	25 mg al acostarse → máx, 200 mg c/12 h	Anorexia, problemas para la concentración, nefrolitiasis

DISTONÍA

Introducción: movs de giro involuntarios y repetitivos o postura anormal inducida por contracciones musculares sostenidas tanto de grupos musculares agonistas como antagonistas. Mov predecible, con patrón y direccional, que afecta los mismos grupos musculares (a diferencia de la corea). Sin compulsión de llevar a cabo los movs y sin alivio al realizarlos (a diferencia de los tics). Puede disminuirse mediante un truco sensorial (gesto antagonista). Las CC tónicas también pueden inducir movs de giro y deben descartarse.

Clasificación

Bases de la clasificación de distonías	
Distribución anatómica	Ayuda a definir el px: la distonía focal puede mostrar remisión completa, lo cual es menos probable en la distonía generalizada. **(1)** Focal → región/parte corporal única, p. ej., distonía cervical, blefaroespasmo, calambre del escritor. **(2)** Segmentaria → ≥ 2 regiones adyacentes, p. ej., sx de Meige (blefaroespasmo + distonía bucomandibular), calambre del escritor (específico de la tarea; p. ej., distonías del músico). **(3)** Multifocal → ≥ 2 regiones no adyacentes. **(4)** Hemidistonía → extremidad sup/inf ipsilat; implica causas secundarias (EVC, traumatismo). **(5)** Distonía generalizada → extremidades infs, tronco y otra región.
Edad de inicio	*Inicio temprano* (< *26 años*): por lo regular con herencia dominante (con penetrancia baja). Suele ser focal al principio (en una extremidad) → evoluciona a generalización en 50%. *Inicio tardío* (> *26 años*): más probabilidad de afectar cuello o músculos craneales. Más probabilidad de permanecer localizada.

Distonía primaria: sin otras anomalías neuro (excepto por mioclonía/temblor). Sin anomalías en el estudio patológico. Sin causa subyacente (sin anomalías cerebrales estructurales o errores innatos del metab) excepto (en algunos casos) por mutaciones genéticas identificables.

Distonía primaria

Distonía primaria focal	10× más frec que la distonía generalizada primaria. Más común en adultos, inicia a edad media, más frec en mujeres (excepto la distonía del escritor); afecta cuello, cara y extremidad sup. Puede evolucionar en 1-2 años, pero luego se estabiliza. *Bandera roja*: si se presenta en la extremidad inf → puede constituir el primer signo de una enf neurodegenerativa. **Distonía cervical:** distonía focal y primaria más frec. Inicia entre los 30-50 años, con rigidez de cuello y ↓ movilidad de la cabeza → postura anormal de la cabeza (extensión distónica) + dolor en cuello/hombro; el truco sensitivo (tocar la cara) puede disminuir los s/s. Dx diferencial: discopatía cervical. **Distonía craneal (usualmente en > 40 años):** blefaroespasmo, distonía bucomandibular, disfonía espasmódica (voz esforzada/quebrada > > sin aliento). **Blefaroespasmo:** distonía craneal más común. Induce ↑ frecuencia de parpadeo, cierre forzado del ojo, dificultad para abrirlo. Los s/s pueden aumentar con la luz brillante, al leer o conducir. **Distonía bucomandibular:** cierre involuntario (bruxismo), apertura, desviación de la mandíbula.
Distonía de torsión primaria generalizada	Suele ser progresiva, discapacitante e iniciar a edad temprana (< 26 años), de origen genético. Muchos casos con herencia autosómica dominante con penetrancia baja. Muchos genes ahora identificados. La causa más frecuente es la mutación *DYT1* → deleción CAG en el gen de torsión A. Autosómica dominante, pero con penetrancia de sólo ~ 30%. Mayor prev en judíos ashkenazi. Inicia como distonía focal → generalizada/multifocal (65%), segmentaria (10%), persistencia focal (25%). *DYT6* asociado con distonía autosómica dominante de inicio en la adolescencia.

Distonía secundaria: gran número de causas diversas. Por alguna patología subyacente, suele acompañarse de s/s neuros + anomalías en estudios de imagen cerebral/laboratorio.

Distonía secundaria	
Trastornos degenerativos	Presencia de otros s/s neuros, suele afectar los núcleos basales. *Muchas causas*: enf de Wilson, EP/sxs parkinsonianos, Huntington, atrofia dentatorrubra-palidolusiana, degeneración espinocerebelosa, *PANK2*, calcif familiar de núcleos basales (Fahr), trastorno del almacenamiento lisosómico (Krabbe, Niemann-Pick), lipofuscinosis ceroides, enf mitocondrial (Leigh, Leber), neuroacantocitosis, sx de Lesch-Nyhan, ataxia telangiectasia, gangliosidosis, leucodistrofia metacromática, homocistinuria, enf de Hartnup, aciduria glutárica, aciduria metilmalónica. **Sx de distonía-parkinsonismo ligado al X** (*DYT3*, antes conocida como enf de Lubag): distonía de inicio en el adulto con o sin parkinsonismo en personas de la isla de Panay (Filipinas). Atrofia de los núcleos caudado y putamen. Mutación en la región Xq13.1.
Distonía inducida por fármacos	L-dopa, agonistas de dopamina, antipsicóticos, antiepiléticos, bloqueadores de los canales de calcio, ISRS. Puede deberse a toxicidad por sustancias: CO, manganeso, bisulfuro de carbono.
Lesiones estructurales adquiridas	Producen hemidistonía o distonía focal en extremidades. Estudios de imagen cerebral → lesiones en núcleos basales (putamen y tálamo). Por lesión perinatal, *kernicterus*, EVC, hemorragia, EM, traumatismo, infección, tumor.
Otras causas	Paraneoplásica, encefalitis, psicógena, lesión medular cervical o periférica.

Sxs de distonía plus: sxs en los que existen otros s/s neuros, pero **no** se asocian con hallazgos neuropatológicos (a diferencia de los trastornos degenerativos). Mutaciones

genéticas conocidas.

Síndromes de distonía plus	
Distonía sensible a dopa	**Sx de Segawa:** autosómico dominante, *DYT5*. Raro, se presenta durante la niñez temprana, con predominio en mujeres. Inicia con distonía del pie que determina problemas de la marcha → distonía generalizada progresiva ± parkinsonismo. Variación diurna intensa, que empeora al final del día. Por una mutación puntual en una enzima importante que participa en la síntesis de la tetrahidrobiopterina (cofactor para la síntesis de dopamina). *Tx*: respuesta notable a L-dopa. Mutaciones autosómicas recesivas del gen de la hidroxilasa de tirosina causan distonía con inicio durante la infancia, hipotonía, hipocinesia y retraso psicomotor.
Distonía mioclónica	Inicio durante la niñez, distonía en extremidades sups, tronco; bulbar con sacudidas mioclónicas breves. Mutación con herencia autosómica dominante (*DYT11*) con impronta materna del gen que codifica el sarcoglucano.
Distoníaparkinsonismo de inicio rápido	Inicio durante adolescencia/adultez temprana, con distonía generalizada y parkinsonismo que evoluciona con rapidez en el transcurso de horas a sem y luego se estabiliza. Mutación con herencia autosómica dominante (*DYT12*) de la subunidad α3 de la Na^+/K^+ATPasa.

Dx: **(1)** HC. **(2)** RMN cerebral para descartar trastorno subyacente. **(3)** Considerar la solicitud de pruebas de *DYT1* o *DYT6* si el pac tiene < 26 años al principio; distonía braquial de inicio en la edad adulta (*DYT1*) o AHF (+) de distonía con inicio a edad < 26 años. **(4)** Ensayo terapéutico con L-dopa para descartar distonía sensible a dopa en pac con inicio a edad < 26 años. **(5)** Considerar BHC, PMC, Mg, Ca, PCoag, PFH, PFT, VSG, ANA, RPR, frotis de sangre periférica, AA en suero, ácido orótico en orina, sulfatos, enzimas lisosómicas, vdx para enf de Wilson (exploración con lámpara de hendidura para descartar anillo de Kayser-Fleischer con sens ~ 100%; ceruloplasmina sérica, sens ~ 85%, cobre en orina de 24 h, pruebas genéticas).

Tx de la distonía	
Terapia física	Las ortesis/férulas pueden ayudar a mejorar la postura y prevenir las contracturas. La inmovilización temporal seguida por reentrenamiento puede ser benéfica en la distonía de la mano. **Precaución:** la inmovilización puede exacerbar la distonía en algunos pacientes.
L-dopa	Un subgrupo pequeño responde. Debe realizarse un ensayo farmacológico en todos los pacs con inicio antes de los 26 años. Por lo general son efectivos 100 a 300 mg/día. No suele haber fluctuaciones/discinesias inducidas por L-dopa. Si no existe mejoría tras 1 mes, es poco probable que se trate de distonía sensible a L-dopa.
Antidopaminérgicos	Bloqueadores del receptor de dopamina: eficacia mixta; no suelen utilizarse por sus efectos colaterales. Tetrabenazina: inhibidor del transportador tipo 2 vesicular de monoaminas, que agota la dopamina. Por lo regular es efectiva en la distonía tardía. Puede ser benéfica en la distonía generalizada. *Efectos colaterales*: depresión, somnolencia y distonía aguda.
Anticolinérgicos	El trihexifenidilo (iniciar con 1 mg a la hora de acostarse y ajustar de forma progresiva hasta máx 10 mg c/8 h) puede ayudar en la distonía generalizada/segmentaria. Los pacs jóvenes toleran mejor los efectos

	colaterales (somnolencia, confusión, xerostomía, retención urinaria). La piridostigmina (inhibidor de la colinesterasa de acción periférica) puede disminuir los efectos colaterales. Puede intensificar las discinesias.
Relajantes musculares	Benzodiacepinas, tizanidina, ciclobenzaprina, baclofeno y opioides pueden ser útiles. En particular, el clonazepam puede ayudar en el blefaroespasmo y la distonía mioclónica. El baclofeno puede ayudar en la distonía bucomandibular.
Toxina botulínica	Muy efectiva para la distonía focal. En especial buena para el blefaroespasmo, la distonía cervical y la distonía oromandibular. Un poco menos útil para la distonía en extremidades (difícil lograr una ventaja funcional).
Estimulación cerebral profunda	ECP del globo pálido interno puede producir beneficios notables en algunos pacs con distonía generalizada o segmentaria. Pueden requerirse > 6 meses para alcanzar el beneficio máximo.

COREA

Introducción: movs abruptos, rápidos o continuos que fluyen aleatoriamente, pueden ser parecidos a una danza y por lo regular se incorporan al mov/conducta normales. La atetosis es similar, con movs más lentos y de torsión. Las manifestaciones varían desde inquietud discreta (pueden aparecer de manera voluntaria y con mov constante) hasta los movs que causan discapacidad intensa e interfieren con el lenguaje, la alimentación y la marcha. Se identifica falta de persistencia motora en la protrusión de la lengua (también llamada " lengua en trombón") o la prevención manual (también llamada "mano de ordeñador"). Reflejos pendulares o miotomía (relajación discontinua). Susceptibles a la supresión temporal.

Causas: *enf de Huntington* (véase más adelante); *enfs por almacenamiento*; *afecciones metabs genéticas* (enfs de Wilson, Niemann-Pick, Lesch-Nyhan, neurodegeneración asociada con la cinasa del pantotenato, ataxia telangiectasias); *leucodistrofias* (Pelizaeus-Merzbacher); *autoinmunitarias* (corea de Sydenham [fiebre reumática; también conocida como mal de San Vito], LES, poliarteritis nodosa, enf de Behçet, corea gravídica [idiopática, 50%; en otros casos se asocia con fiebre reumática, LES, sx por Ab antifosfolípido; por lo general en el primer embarazo; 50% en primer trimestre, ~ 30% en segundo trimestre; si es grave y discapacitante puede tratarse con haloperidol, VPA, CBZ]); *alteraciones metabs adquiridas* (hipoNa/hiperNa, hipoglucemia/hiperglucemia, hipoCa/hipoMg, fiebre reumática, hipertiroidismo, hiperparatiroidismo, beriberi, pelagra, deficiencia de vit B_{12}); *sustancias tóxicas* (mercurio, manganeso, talio, intoxicación por CO, alcohol, tolueno); *medicamentos* (antagonistas de la dopamina, L-dopa, ADT, FAE, esteroides, anticonceptivos orales); *otras* (corea fisiológica de la infancia, lesión anóxica [parálisis cerebral], encefalitis, *kernicterus,* sida, migraña, infartos en casos infrecs, envejecimiento [corea senil]).

ENFERMEDAD DE HUNTINGTON (EH)

Introducción/pato: enf autosómica dominante progresiva con síntomas motores, conductuales y cognitivos. Prev en caucásicos de 5-7/100 000. Edad promedio al inicio, 40-50 años (intervalo, infancia a edad avanzada). Gen en el cromosoma 4 con repetición amplia de codón (CAG). Gen mutante → ganancia de función tóxica. La

presencia de < 36 repeticiones es normal, con 36-41 repeticiones puede desarrollarse la enf, en tanto que la penetrancia completa ocurre si hay > 41. La longitud de la repetición se correlaciona en general con la edad de inicio. Las repeticiones pueden incrementarse en las generaciones subsecuentes, con fenómeno de anticipación (es decir, inicio más temprano de la enf, en particular con la herencia paterna). *Pato*: degeneración del estriado, atrofia/adelgazamiento corticales, inclusiones intranucleares ubiquitinadas de proteína de Huntington.

Características clínicas de la enf de Huntington	
Síntomas motores	Gran variedad de síntomas. Cerca de 50% de los pacs no percibe los síntomas tempranos. Síntomas más tempranos: compromiso del inicio de los movs sacádicos (debe parpadear para comenzarlos) → movs sacádicos tardíos y lentos. Compromiso de la protrusión lingual (falta de persistencia motora). Percusión digital lenta e irregular, y movs alternantes rápidos. La corea es la manifestación más prominente en la enf temprana moderada. Apraxia. Características posteriores: bradicinesia, rigidez, distonía, desequilibrio, anomalías de habla/deglución.
Síntomas psiquiátricos	Cambio sutil de la personalidad → depresión, irritabilidad, apatía, ansiedad, desinhibición. Tasas elevadas de suicidio (5-10%). Ideas delirantes, psicosis y manía son menos comunes.
Síntomas cognitivos	Síntoma de presentación en ~ 8% de los pacs. Compromiso de la función ejecutiva, la velocidad de procesamiento, la atención y la memoria.

Dx: se confirma con pruebas genéticas. Brindar asesoría genética antes de realizar las pruebas en todos los pacs. Se dispone de pruebas genéticas de detección en pacs asintomáticos.

Tx: no se conoce algún tx modificador de la enf. Fárms con beneficios potenciales: coenzima Q10, creatina, pridopidina, ácidos grasos muy insaturados. El tx de respaldo con mantenimiento del peso y la asesoría a la familia son importantes. Corea → antagonistas de dopamina (pueden tener efectos colaterales parkinsonianos), tetrabenazina. Psicosis → neurolépticos más recientes. Ansiedad/depresión → estabilizadores del estado de ánimo, ISRS.

Mioclonías

Introducción: movs involuntarios súbitos, breves o similares a descargas o sacudidas. Las mioclonías sintomáticas (es decir, secundarias) son las más frecs (72%), le siguen las mioclonías epilépticas (17%) y las esenciales (11%). Las mioclonías pueden clasificarse por su origen: **(1)** cortical: p. ej., encefalopatía, poshipoxia. **(2)** Cortical/subcortical: p. ej., CC. **(3)** Subcortical/supramedular: mioclonías esenciales. **(4)** Segmentario: mioclonías palatinas y medulares segmentarias. **(5)** Periférica: raras, espasmo hemifacial.

Mioclonías fisiológicas: se presentan en individuos saludables, con discapacidad discreta o nula, EF normal. Ejemplos: sacudidas durante el sueño (sacudidas hípnicas), hipo, inducidas por ansiedad, inducidas por ejercicio, mioclonías infantiles benignas de la alimentación.

Mioclonías esenciales: idiopáticas o genéticas, con evolución lenta; de origen

subcortical, por lo general el hallazgo más prominente o único de la EF. Cierta discapacidad asociada (casi siempre leve). Variante hereditaria: inicio en pac < 20 años, herencia dominante (intensidad variable), evolución benigna, mioclonías en hemicuerpo superior.

Mioclonías epilépticas: ocurren como componente o parte de la epilepsia, como manifestación única de la epilepsia (CC mioclónicas) o como uno de diversos tipos de CC. EEG → descargas ictales epileptiformes.

Mioclonías secundarias (sintomáticas): por afecciones subyacentes muy diversas (trastornos del almacenamiento, neurodegenerativos, metabs, paraneoplásicos, encefalopatías, poshipoxia, infecciones, lesión/inflamación del SNC). Suelen tener evolución crónica/subaguda. Por lo regular se asocian con ΔEM, CC, ataxia y otros trastornos del mov. Inducidas por fárms: consideración importante; revierten con la suspensión del fárm inductor.

Fármacos que inducen mioclonías
Medicamentos psiquiátricos (ADT, ISRS, IMAO, litio, antipsicóticos); abstinencia de drogas; abxs (quinolonas); narcóticos; anestésicos; medio de contraste; fárms de uso cardiaco (bloqueadores de los canales de calcio, antiarrítmicos); FAE (gabapentina, pregabalina).

Sacudidas psicógenas: inconstantes, disminuyen con distracción/sugestión, remisión espontánea durante ciertos periodos, inicio agudo con resolución súbita, patología psiquiátrica subyacente.

Tx de las mioclonías
Primera línea → *valproato*, *clonazepam*, *levetiracetam*. Valproato: ajustar con lentitud; dosis diaria de 1 200-2 000 mg. BZD → clonazepam (pueden requerirse 15 mg/día). Levetiracetam: ajuste progresivo con base en la respuesta clínica (hasta 3 000 mg/día). Barbitúrico: fenobarbital. Fenitoína/carbamacepina: sólo son útiles en un porcentaje bajo. Zonizamida: la dosis diaria que suele ser efectiva es de 200-600 mg; mejor para cuadros de origen cortical. Oxibato de sodio, tetrabenazina, anticolinérgicos.

Tics

Definición: movs intermitentes repetitivos estereotipados, con o sin sonidos; rítmicos o no. Mov voluntario que se realiza en respuesta a un deseo involuntario e irresistible de moverse. La supresión suele asociarse con sentimientos/impulsos incómodos de desplazarse o vocalizar. Factores precipitantes: tensión, ansiedad, hastío. *Diferenciación entre tics y mioclonías*: **(1)** las mioclonías interfieren con la acción voluntaria; los tics no lo hacen. **(2)** Los tics pueden suprimirse; las mioclonías no. **(3)** Los tics por lo regular van precedidos por una necesidad subjetiva de moverse. *Diferenciación entre tics y distonía*: **(1)** en la distonía el cuerpo se mueve de forma independiente; los tics tienen un control voluntario relativo. **(2)** En los tics, la posición y los movs corporales se recuperan hasta la normalidad entre eventos.

Simples: implican un solo mov o sonido. **(1)** Clónicos: mov breve rápido; p. ej., parpadeo, olfateo, carraspeo. **(2)** Tónicos: se mantiene una postura durante un periodo breve; p. ej., cierre de los ojos durante algunos segundos. **(3)** Distónicos: mov de tiro o torsión con postura anómala durante un periodo breve; puede parecer doloroso, pero no suele serlo; p. ej., distorsión facial, extensión del cuello.

Complejos: secuencias de movs: p. ej., aplaudir cierto número de veces, tocarse la

barbilla tras toser; puede ser difícil diferenciarlos de una compulsión.

Sensitivos: sensación estereotipada repetida sin mov; p. ej., rascado del cuello. Puede evolucionar y convertirse en el síntoma que preceda a un tic motor.

Tics vocales: p. ej., tos, carraspeo, sonido similar al ladrido, gruñido, coprolalia en casos infrecuentes.

Consideraciones diagnósticas: descartar afecciones concomitantes como trastorno por déficit de atención/hiperactividad (TDA/H), trastorno obsesivo-compulsivo (TOC) y trastornos de ansiedad. Evaluar la presencia de factores precipitantes como estrés, fárms, consumo de drogas, infección estreptocócica (la asociación entre trastornos de tics e infecciones estreptocócicas es cuestionable). En pacs con exploración neurológica normal, por lo regular no se requiere vdx adicional.

Sx de Tourette: tics motores múltiples y ≥ 1 tic vocal; inicio antes de los 18 años; puede asociarse con TDA/H y TOC; el dx es clínico, pero deben descartarse otras causas de tics.

Tx: se justifica cuando los tics interfieren con el trabajo escolar y el desempeño social. El tx de TDA/H, TOC y trastornos de ansiedad asociados suele ser más importante que el de los tics. Educación (pac, familia, escuela), afirmación, manipulación del ambiente, identificación y manejo de los desencadenantes. *Clonidina*, *guanfacina* y *clonazepam* son medicamentos de primera línea. Los neurolépticos son de segunda línea (risperidona). Puede considerarse la toxina botulínica en los tics distónicos. ECP en los trastornos de tics incoercibles graves; se requieren más estudios.

Otros trastornos hipercinéticos del movimiento	
Hiperplexia	Trastorno de sobresalto que por lo regular se considera un subtipo de mioclonía esencial. Respuesta de sobresalto exagerada a estímulos súbitos inesperados; refractaria a la habituación. Las crisis de hipertonía generalizada dan origen a caídas; se considera una mioclonía reticular refleja. Hiperplexia familiar: autosómica dominante con penetración variable; inicio de la rigidez en el periodo neonatal; se asocia con mutaciones puntuales del gen de la subunidad alfa-1 del receptor de la glicina; se trata con clonazepam.
Hemibalismo	Mov violento de gran amplitud, con lances descontrolados en uno de los lados del cuerpo (suele afectar los músculos proximales). Con más frec por una lesión (EVC, hemorragia intracerebral) del NST o el putamen. Autolimitado; se resuelve en sem o meses. *Tx* (*difícil*): haloperidol, propranolol, fenitoína, clonazepam, baclofeno; palidotomía en casos extremos.
Estereotipia	Movs involuntarios estereotipados repetitivos. Parecen tener cierto grado de propósito pero carecen de utilidad; p. ej., retorcerse las manos, afirmar con la cabeza, balancear el cuerpo. Ocurre en los trastornos del espectro del autismo, como el sx de Rett. Pueden suprimirse. También se identifican en ~ 10% de los niños sin autismo, en la demencia frontotemporal y la psicosis. *Diferenciación entre tics y estereotipias*: **(1)** puede ser difícil porque ambos pueden implicar actos motores o vocales complejos. **(2)** Los tics tienden a iniciar a la edad escolar; la estereotipia comienza antes. **(3)** La estereotipia es rítmica/simétrica con más frecuencia que los tics. **(4)** Los tics pueden aumentar y disminuir; la estereotipia tiende a ser más persistente. **(5)** Los tics tienen duración breve; la estereotipia es de mayor duración.

TRASTORNOS DE LA MARCHA

Marcha	Descripción
Cerebelosa	Inclinación hacia adelante, base amplia, tambaleo irregular. Incapacidad para caminar en tándem; se asocia con otros s/s cerebelosos, como disartria, dismetría y disdiadococinesia. Sus causas son muchas e incluyen degeneración cerebelosa por EtOH y fenitoína, EVC, tumores, EM, ataxias espinocerebelosas, ataxia telangiectasia, atrofia dentatorrubra-palidolusiana y ataxias episódicas.
Frontal	Postura erecta; anomalías de los reflejos posturales. Marcha lenta, magnética, que puede tener anomalías iniciales. Puede relacionarse con lesiones bifrontales, enf subcortical (p. ej., angiopatía microvascular) e hidrocefalia normotensiva.
Ataxia sensitiva o de propiocepción	Presencia de signo de Romberg, base amplia, marcha con elevación de la rodilla. Por pérdida de la sensibilidad (p. ej., propiocepción y vibración). Causas: neuropatía periférica, deficiencia de vit B_{12}/E, ataxia de Friedrich.
Espástica (en tijera)	Incremento del tono, con extensión de cadera y rodilla, que hace que un pie pise cruzando la línea media, con circunducción. Sus causas incluyen EM, lesiones medulares, paraparesia espástica.
Hemiparética	Suele implicar circunducción de la extremidad inf afectada por incremento del tono, con cadera y rodilla en extensión y debilidad relativa para la flexión de esas mismas articulaciones, al tiempo que la extremidad sup ipsilat se mantiene flexionada. Debida a lesión en el SNC que causa debilidad y espasticidad unilaterales.
Parkinsoniana	Pasos lentos con arrastre de los pies, en ocasiones marcha festinante, balanceo asimét de las extremidades sups, postura con inclinación anterior, giro en bloque, dificultad para el inicio.
Marcha equina (*steppage*)	Miembro inf afectado: flexión a la altura de la cadera en grado exagerado para elevar el pie y evitar tropezar ante la dorsiflexión leve y el arrastre de los dedos. Puede golpearse con el pie para percibir el piso. Relacionada con caída del pie o ataxia sensitiva grave.
Cautelosa	Incremento del tiempo en bipedestación (es decir, con apoyo doble, cuando ambos pies están sobre el suelo); en la marcha normal ~ 20% del tiempo se invierte en bipedestación; velocidad baja; puede tener una base más ancha.
Antiálgica	Fase de balanceo más breve en el lado contralat (defecto debido al dolor).
Miopática	Anadina ("similar a un ganso") con lordosis exagerada.
Astasia-abasia	Marcha no fisiológica con sacudidas exageradas pero base normal. La persona puede casi caer, recargarse en las paredes y recurrir a otras estrategias, sin de hecho caer.

TRASTORNOS DEL MOVIMIENTO INDUCIDOS POR FÁRMACOS

Introducción: causados por antagonistas de los receptores de dopamina → neurolépticos, medicamentos antieméticos (procloroperazina) o fármacos para los trastornos gastroesofágicos (p. ej., metoclopramida).

Agudos

Distonía (reacción más frec): se desarrolla en el transcurso de minutos. Tx: suspender el fárm inductor; benzodiacepinas (lorazepam); anticolinérgicos (benztropina o difenhidramina) pueden ser útiles, pero podrían intensificar la discinesia/corea.

Otros trastornos: tics, discinesias, corea.

Subagudos: acatisia → inquietud motora. Tx: suspender el agente inductor; benzodiacepina, betabloqueador, agonista de la dopamina, anticolinérgico (puede intensificar la discinesia/corea).

Sxs tardíos (crónicos): se desarrollan en meses o años tras el uso de neurolépticos.

***Discinesia tardía*:** variante más frec, con movs coreiformes de boca, labios, lengua. Los antipsicóticos atípicos disminuyen el riesgo de desarrollar este trastorno. En 1/3 de los pacs, la suspensión del fárm inductor → resolución de s/s.

***Distonía tardía*:** posturas distónicas usualmente de los músculos axiales → balanceo del tronco/ pelvis.

Tx: suspensión del antipsicótico (retirar con lentitud, pues **su suspensión abrupta intensifica los s/s**), clonazepam, toxina botulínica, tetrabenazina (efectos colaterales: depresión, somnolencia. Iniciar con 12.5 mg/día durante 1 sem y luego incrementar con lentitud hasta un máximo de 150 mg/día). Los anticolinérgicos podrían mejorar la distonía, pero agravar discinesias/corea. Cuadro refractario: estimulación cerebral profunda.

MENINGITIS, ENCEFALITIS Y ABSCESOS CEREBRALES

Meningitis: inflamación de las meninges. **Encefalitis:** inflamación del encéfalo. **Meningoencefalitis:** inflamación del encéfalo y las meninges. **Meningitis aséptica:** meningitis con cx bacteriano de rutina negativo (concepto erróneo: las causas incluyen agentes infecciosos y no infecciosos, excluidas las propias de la meningitis bacteriana aguda). **Meningitis crónica:** meningitis > 1 mes. **Meningitis recurrente (de Mollaret):** > 1 episodio, con resultados normales del análisis de LCR entre cuadros. **Leptomeningitis:** sobre todo aracnoides y piamadre (significado usual de "meningitis"). **Paquimeningitis:** con afección primordial de la duramadre (mucho más infrecuente).

sxs clínicos sobrEPuEstos

Meningitis bacteriana y aséptica, meningoencefalitis y absceso cerebral.
En general cuatro **sxs clínicos**, agudos, que requieren vdx y tx distintos. S/s:

- **Meningitis bacteriana aguda:** (+) meníngeos, (±) corticales.
- **Meningitis aséptica aguda:** (+) meníngeos, (−) corticales.
- **Encefalitis aguda:** (±) meníngeos, (+) corticales (multifocal > focal).
- **Absceso cerebral:** (±) meníngeos, (+) corticales (focal > multifocal).

Los sxs de meningitis bacteriana y encefalitis se sobreponen, de ahí la denominación **"meningoencefalitis".**

En la práctica, los cuatro tienen presentación similar.

***Comunes a los cuatro*:** cefalea, fiebre, rigidez de nuca, fotofobia, náusea y vómito.

***Meningitis bacteriana aguda*:** fiebre (77%), rigidez de nuca (83%), ΔEM (69%), CC (5%). Por lo menos, 2/4 de éstos son (+) en 95% de los casos. Los adultos mayores pueden desarrollar cuadros "atípicos": letargo, ΔEM y ausencia de fiebre o incluso de rigidez de nuca.

***Encefalitis*:** cefalea, ΔEM, CC, signos focales, trastornos del movimiento.

***Meningitis aséptica*:** cx sistemático de LCR (−), pleocitosis en LCR (por lo general con linfocitosis, pero no siempre); malestar, letargo, cefalea, f/n/v, pero función mental conservada. ***Absceso cerebral*:** confusión, sopor, CC. Diferenciar de la meningoencefalitis mediante imagen.

Diferenciación en el momento de la presentación: a veces es posible la diferenciación inicial clara (*excepciones frecs*). El **perfil de LCR** "clásico" puede ayudar (*tener cautela ante la gran variación del LCR en la meningitis bacteriana*). Algunas herramientas para la toma de decisiones pueden ser útiles en el triage inicial, p. ej., ***Calificación de la meningitis bacteriana*(*CMB*)**(*Pediatrics* 2002;110:712; *JAMA*2007;297:52; *Curr Opin Neurol*2009;22:288).

Calificación de la meningitis bacteriana(*Pediatrics* 2002;110:712)	
Factor de predicción	**Puntos**
Tinción de Gram positiva	2
Proteínas en LCR ≥ 80 mg/dL	1
CAN ≥ 10 000 células/mm^3	1
CC previa o en el momento de la presentación	1
CAN en LCR ≥ 1 000 células/mm^3	1

Interpretación de la calificación (las calificaciones potenciales van de 0 a 6)

CMB = 0: sugiere con intensidad meningitis aséptica (sens 74%, esp 100%)
CMB = 1: no pasa por alto la meningitis bacteriana, pero es inespecífica (sens > 99%, esp 37-73%)
CMB ≥ 2: sugiere con intensidad meningitis bacteriana (sens > 99%, esp 97%)
(*Rev Med Liege*2006;61:581; *Pediatrics*2002;110:712; *Curr Opin Neurol*2009;22:288)

Desventajas: se integró a partir de una población pediátrica. Válida si se cumplen los criterios de inclusión/exclusión:

Criterios de inclusión: *leucos en LCR > 10 células/mm^3*

Criterios de exclusión: antec de neurocirugía, inmunosupresión, eritros en LCR > 10 000/mL, tx previo con abxs en el transcurso de 48 h, choque séptico, presencia de púrpura

Vías para el manejo inicial de la meningitis y la encefalitis agudas				
Sólo s/s meníngeos	→	Bacteriana	→	Ingreso, vdx de MBA
	→	"Aséptica"	→	Ingreso, vdx de MAA
			→	A casa con seguimiento:
Cortical ± s/s meníngeos	→	Indicio(s) en torno a la etiología	→	Ingreso, vdx básica y dirigida de MEA
	→	Sin indicios específicos	→	Ingreso, vdx básica y amplia de MEA

MAA, meningitis aséptica aguda; MEA, meningoencefalitis aguda.

Hallazgos típicos en el LCR en la meningitis y la encefalitis				
	Glucosa (mg/dL)		Proteínas (mg/dL)	
	< 10	10-45	> 250	50-250
Más frecuente	MB	MB	MB	MV, NS, enf de Lyme
Menos frecuente	MTB, MM	NS, MV (p. ej., parotiditis, VCML)	MTB	
Conteo leucocitario total (células/µL)				
	> 1 000	100-1 000	5-100	
Más frecuente	MB	MB, MV	MB temprana; MTB, NS	
Menos frecuente	Parotiditis, VCML	Encefalitis	Encefalitis	

MB, meningitis bacteriana; MV, meningitis viral; MTB, meningitis tuberculosa; NS, neurosífilis; VCML, virus de la coriomeningitis linfocítica.
Adaptada de UpTo Date 2009, "Cerebrospinal fluid: Physiology & utility of an exam in disease states."

TRIAGE EN EL SERVICIO DE URGENCIAS (SU)

Ingresar y tratar con urgencia: sospecha de meningitis bacteriana aguda o encefalitis. Ajustar la vdx y el tx con base en la condición clínica. Reglas generales de acuerdo con el sx más probable:

- **MEA** → abx de amplio espectro + aciclovir.
- **MBA** → dexametasona + abx empírico + aciclovir.

Ingreso para observación y vdx adicional ± tx: en casos específicos de meningitis aséptica. Casi todos los ingresos tienen como fin la provisión de cuidados de apoyo (soluciones intravenosas, antieméticos, control del dolor). Dxdf amplio, con pocas causas tratables (~ mismo dxdf que para la encefalitis; véase más adelante); la sospecha clínica de causas específicas y de la gravedad de la enf deben determinar la orientación de la valoración diagnóstica.

Evaluar egreso del SU: aunque no existen criterios con aceptación universal, en pacs específicos con *meningitis aséptica* resulta razonable permitir el egreso de cumplir éstos: **(1)** aspecto clínico "no tóxico". **(2)** CMB = 0 (tinción de Gram [−], conteo absoluto de neutrófilos [CAN] en LCR < 1 000, proteínas en LCR < 80, CAN periférico < 10). **(3)** Leucos normales en sangre. **(4)** Sin CC durante la evolución. **(5)** Sin signos cerebrales (corticales) en la exploración neuro. **(6)** Control adecuado de los s/s (p. ej., n/v). **(7)** *Capacidad para organizar el seguimiento con médico de primer nivel de atención en 1-3 días*. **(8)** *Indicar el retorno inmediato al SU en caso de deterioro clínico*.

ETIOLOGÍA DE LA MENINGITIS ASÉPTICA Y LA ENCEFALITIS

Diagnóstico diferencial de meningitis aséptica y encefalitis
Infecciosas
Virus: enterovirus (coxsackie, ECHO, enterovirus no-polio)
Herpes virus (VHS-1, VHS-2, VVZ, CMV, VEB, VHH-6, virus simiano del herpes B)
Virus respiratorios: adenovirus, rinovirus, influenza tipos A y B, virus parainfluenza, VSR
Arbovirus: EEE, VEEO, VEE, VESL, VNO, virus de La Crosse, EV de California, VFGC, virus Powassan, parotiditis, sarampión, rubéola
VIH, VLHT-I y II, VCML, rotavirus, virus de la encefalomiocarditis, vaccinia, virus de la rabia, hepatitis A y B, parvovirus, virus de la estomatitis vesicular
Bacterias: meningitis con tx incompleto, infección parameníngea, endocarditis
Mycoplasma pneumoniae, Mycoplasma hominis, Mycobacterium tuberculosis
Erliquiosis, brucela, *Bartonella henselae, Francisella tularensis, Actinomyces*
Listeria, Nocardia, Chlamydia, fiebre por mordedura de rata/sodoku, *Streptococcus moniliformis Spirillum minus, Coxiella burnetii (* fiebre Q*), Tropheryma whipplei*
Espiroquetas: *Borrelia burgdorferi* (Lyme), *T. pallidum* (sífilis), leptospirosis

Rickettsias: fiebre maculosa de las Montañas Rocosas, tifo

Hongos: criptococo, histoplasma, *Coccidioides, Sporothrix, Blastomyces, Candida, Aspergillus*, zigomicosis (mucormicosis), *Pseudallescheria, Paracoccidioides*, hongos dematiáceos

Parásitos: *Toxoplasma*, cisticercosis (*Taenia solium*), triquinosis (*Trichinella spiralis*), *Angiostrongylus*, *Strongyloides stercoralis*, esquistosomiasis, amibiasis (*Naegleria, Acanthamoeba, Balamuthia*), *Trypanosoma* sp., *Plasmodium* sp., *Baylisascaris procyonis*

No infecciosas

Fárms: TMP-SMX, AINE (en especial, ibuprofeno), amoxicilina, OKT3 (muromonab-CD3), IgIV, INH, azatioprina, MTX intratecal (IT), arabinósido de citosina IT, alopurinol, carbamacepina, sulfasalazina, fenazopiridina)

Enfs desmielinizantes: esclerosis múltiple, EAD, neuromielitis óptica, mielitis transversa

Enfs sistémicas: enfs de la colágena vascular, LES, sx de Sjögren, Wegener, poliarteritis nodosa, vasculitis del SNC, enf de Behçet, sarcoidosis, sx de Vogt-Koyanagi-Harada, enf de Fabry

Neoplásicas: ca leptomeníngeo, leucemia, linfoma, meningitis carcinomatosa, trastorno linfoproliferativo postrasplante

Vasculares: infartos (cerebrales, médula espinal), vasculitis del SNC (primaria o secundaria)

Posinfecciosa/vacunal: sarampión, rubéola, varicela, variola; vacunas: rabia, tos ferina, influenza, vaccinia, fiebre amarilla

Químicas: fuga hemática en cerebro, médula espinal, meninges por, p. ej., angioma, MAV; puede inducir hemosiderosis superficial. Fuga de colesterol por craneofaringioma, teratoma, quiste epidermoide

Otras: sx de cefalea con defectos neuros y linfocitosis en LCR: ¿viral?

MENINGITIS ASÉPTICA AGUDA Y ENCEFALITIS

VDX Y TX EMPÍRICO

Puntos generales: **(1)** distinguir los cuadros primarios de los posinfecciosos o parainfecciosos. **(2)** Las enfs transmitidas por mosquitos y garrapatas tienen variación regional y estacional. **(3)** El VNO se identifica sobre todo durante la temporada de mosquito y afecta más a los adultos mayores. **(4)** Enterovirus, influenza, varicela: su incidencia tiene variación estacional. **(5)** VHS: sin variación relevante por temporada o ubicación geográfica. **(6)** La identificación de los agentes etiológicos sólo es posible eñ 1/3 de los casos, incluso con una vdx "agresiva".

Interrogatorio: inicio/velocidad/progresión, viaje, exposición a mascotas/animales/insectos/mordeduras/rasguños, contacto con personas enfermas,

derivado proteico purificado, VIH, estado de vacunación, enf similar previa, antecs transfusionales, enf reciente, uso reciente de abxs, medicamentos nuevos, antecs sexuales, exantema, úlceras bucales/genitales, artritis, xerostomía/xeroftalmía.

Exploración física (EF): véanse las sugerencias al inicio del capítulo. **(1)** S/s generales: cefalea, fiebre, rigidez de nuca, fotofobia, n/v, CC, ΔEM, s/s focales, trastornos del mov. **(2)** Afectación cerebral focal *vs*. difusa (mediante EF o imagen): puede sugerir la etiología (p. ej., infección por arbovirus: afectación difusa con desarrollo temprano y rápido, cefalea, fiebre, n/v, ΔEM, s/s focales, coma. VHS: s/s focales que sugieran afectación asimét de los lóbulos temporal y frontal. La fiebre y la cefalea evolucionan durante días y luego se agregan CC y obnubilación). **(3)** Indicios útiles en la EF (véase la tabla siguiente): hepatomegalia, linfadenopatía, parotiditis, exantema, s/s respiratorios, retinitis, ataxia cerebelosa, parálisis de NC, demencia, miorritmia, parkinsonismo, parálisis, úlceras en boca y genitales, inflamación articular, xeroftalmía o xerostomía, uveítis (iridociclitis), hidrofobia, aerofobia, espasmo laríngeo, hiperactividad, temblor (palpebral, lingual, labial, de extremidades).

Antibioticoterapia empírica (en espera de los resultados para confirmación)

- Cobertura típica para MBA por 48 h si: se sospecha meningitis bacteriana (véase más adelante) o pac adulto mayor, inmunocomprometido o que recibió abxs en fecha reciente (incluso si es más probable una meningitis viral).
- Sospecha de encefalitis: aciclovir, 10 mg/kg c/8 h por 14 días (o hasta descartar VHS; véase el capítulo *Neuroinfectología*).
- Enf por rickettsias o *Ehrlichia*: en la temporada apropiada, tratar a quienes tengan un cuadro clínico sugestivo con doxiciclina, 100 mg c/12 h por 10 días, o hasta que se mantengan afebriles durante por lo menos 3 días.
- Encefalomielitis aguda diseminada (EAD): esteroides ± IgIV, o plasmaféresis (véase el capítulo *Esclerosis múltiple y otros trastornos desmielinizantes del SNC*).
- Otras causas de meningitis aséptica y encefalitis menos comunes o no tratables: manejar con base en cualquier causa susceptible de tx de la que exista sospecha razonable.

Pruebas diagnósticas: ***lab***: dxdf amplio. Recurrir a una estrategia "en dos pasos": **(1)** *vdx inicial* para identificar causas peligrosas/frecs/susceptibles de tx (véase la tabla en la p. 146). **(2)** *Vdx adicional* dirigida con base en: evolución (instauración/progresión; aguda, subaguda/crónica/recurrente), indicios clínicos (véase la tabla siguiente), epid y factores de riesgo (véase la tabla en la p. 145), y los resultados de lab iniciales (véase la tabla de la p. 146). ***RMN con gadolinio*:** si se sospecha encefalitis (puede ayudar a limitar el dxdf). ***EEG*:** si el pac está confundido, obnubilado o comatoso, o para descartar EENC.

Etiologías potenciales con base en los hallazgos clínicos
Hepatitis: *C. burnetii*
Linfadenopatía: VIH, VEB, CMV, sarampión, rubéola, VNO, (*Toxoplasma*) *Treponema pallidum Bartonella* sp., TB, *Toxoplasma, Trypanosoma brucei gambiense*

Parotiditis: virus de la parotiditis
Exantema: VIH, VVZ, VHH-6, virus B, VNO, ciertos enterovirus, *Rickettsia rickettsii, Mycoplasma pneumoniae, B. burgdorferi, T. pallidum, Ehrlichia, Anaplasma phagocytophilum*
S/s respiratorios: VEE, virus Nipah, virus Hendra, influenza, adenovirus, *M. pneumoniae, C. burnetii, M. tuberculosis, Histoplasma*
Retinitis: CMV, VVZ, VHS, VNO, *B. henselae, T. pallidum*
S/s urinarios: VESL (tempranos)
Ataxia cerebelosa: VVZ (niños), VEB, parotiditis, VESL, *T. whipplei, T. brucei gambiense*
Parálisis de NC: VHS, VEB, *Listeria*, TB, *T. pallidum, B. burgdorferi, T. whipplei, Cryptococcus, Histoplasma, Coccidioides* sp., VIH, Lyme, VVZ, CMV, VHS, sarcoidosis
Demencia: VIH, eECJ, vECJ, virus del sarampión (panencefalitis esclerosante subaguda), *T. pallidum, T. whipplei*
Miorritmia: *T. whipplei* (oculomasticatoria)
Parkinsonismo: VEJ, VESL, VNO, virus Nipah, *T. gondii, T. brucei gambiense*
Parálisis flácida: VEJ, VNO, virus de la encefalitis transmitida por garrapatas, enterovirus, (enterovirus-71, coxsackievirus), poliovirus
Rombencefalitis: VHS, VNO, enterovirus 71, *Listeria*, rabia
Enf maligna, parálisis de NC o periféricos: meningitis neoplásica
Cefalea incoercible + s/s meníngeos leves: angitis granulomatosa del SNC
Úlceras en boca y genitales, serositis, artritis, xeroftalmía, xerostomía, uveítis, exantema: Behçet, Sjögren, LES, sarcoidosis
Vesículas en patrón dermatómico: VVZ
Vesículas y úlceras genitales: VHS-2, Behçet
Hidrofobia, aerofobia, espasmo laríngeo, hiperactividad: rabia
Temblor en párpados, lengua, labios, extremidades: VESL, VNO
Predominio en lóbulo temporal: VHS > VVZ, VEB, VHH-6, sífilis
Hidrocefalia: agentes bacterianos, micóticos y parasitarios, sarcoidosis
Hipoglucorraquia intensa: tuberculosis, *Cryptococcus*, neoplasia, sarcoidosis
Exantema, úlceras aftosas: VIH, VVZ, VHS, VEB, CMV, VJC, Behçet

Etiologías potenciales con base en los factores de riesgo y la epidemiología	
Edad	
Neonatos	VHS-2, CMV, virus del sarampión, *Listeria, T. pallidum* (sífilis), *Toxoplasma*
Lactantes y niños	EEE, VEJ, EV del Valle de Murray, virus de la influenza, virus La

	Crosse
Adultos mayores	EEE, VESL, VNO, eECJ, *Listeria*
Contacto con animales	
Murciélagos	Virus de la rabia, virus Nipah.
Aves	VNO, EEE, VEEO, VEE, VESL, EV de Murray, VEJ, *Cryptococcus*
Gatos	Virus de la rabia, *C. burnetii, B. henselae, T. gondii*
Perros	Virus de la rabia
Caballos	EEE, VEEO, VEE, virus Hendra
Primates del viejo mundo	Virus B
Mapaches	Virus de la rabia, *B. procyonis*
Roedores	EEE, VEE, EV transmitido por garrapatas, virus Powassan (marmotas), virus de La Crosse (tamias, ardillas), *Bartonella quintana*, VCML
Ovejas y cabras	*C. burnetii*
Zorrillos	Virus de la rabia
Cerdos	VEJ, virus Nipah
Venado cola blanca	*B. burgdorferi*
Inmunocomprometidos	VVZ, CMV, VHH-6, VNO, VIH, VJC, TB, *Listeria, Cryptococcus*, *Histoplasma, Toxoplasma, Coccidioides*
Agammaglobulinemia	EV (enterovirus), *M. pneumoniae*
Alimentos	
Carne mal cocida	*T. gondii*
Carne roja, de pescado o reptil cruda	*Gnathostoma* sp.
Leche sin pasteurizar	EV transmitido por garrapatas, *Listeria, C. burnetii*
Contacto con insectos	
Mosquitos	EEE, VEEO, VEE, VESL, EV del Valle de Murray, VEJ, VNO, virus de La Crosse, *Plasmodium falciparum*
Flebotomos	*Bartonella bacilliformis*
Garrapatas	EV transmitido por garrapatas, virus Powassan, *R. rickettsii, Ehrlichia, A. phagocytophilum, C. burnetii, B. burgdorferi*
Moscas tse-tsé	*T. brucei* (*gambiense* y *rhodesiense*)
Laborales	
Exposición a animales	Virus de la rabia, *C. burnetii, Bartonella* sp.
Exposición a caballos	Virus Hendra

Trabajo con primates	Virus B
Trabajadores de laboratorios	VNO, VIH, *C. burnetii, Coccidioides* sp.
Trabajadores de salud	VVZ, VIH, virus de la influenza, sarampión, TB
Transmisión de persona a persona	VHS (neonatal), VHH-6, VVZ, VEB, VEE (raro), poliovirus, sarampión, rubéola, parotiditis, EV, virus Nipah, virus B, VNO (transfusión/trasplante/alimentación al seno materno), VIH, virus de la rabia (trasplante), virus de la influenza, *M. pneumoniae*, TB, *T. pallidum* (relaciones sexuales, sífilis)
Vacunación reciente	EDA
Actividades recreativas	
Campamento/cacería	Mosquitos, garrapatas (véase antes)
Contacto sexual	VIH, *T. pallidum*
Espeleología	Virus de la rabia, *H. capsulatum*
Natación	EV, *Naegleria fowleri*
Estacionales	
Fin de verano/inicio de otoño	Agentes transmitidos por mosquitos o garrapatas (véase antes), EV
Invierno	Virus de la influenza
Transfusión y trasplante	CMV, VEB, VIH, EV transmitido por garrapatas, rabia, ECJ, *T. pallidum, A. phagocytophilum, R. rickettsii, Cryptococcus, Histoplasma, Coccidioides*
Viaje	
Noroeste de Estados Unidos y Noroeste medio	*Borrelia*
Suroeste de Estados Unidos y México	*Coccidioides*
África	Rabia, VNO, *P. falciparum, T. brucei* (*gambiense, rhodesiense*)
Australia	EV del valle de Murray, VEJ, virus Hendra
América central	Rabia, EEE, VEEO, VEE, VESL, *R. rickettsii, P. falciparum, T. solium*
Europa	VNO, EV transmitido por garrapatas, *A. phagocytophilum*, *B. burgdorferi*
India, Nepal	Virus de la rabia, VEJ, *P. falciparum*
Medio Oriente	VNO, *P. falciparum*
Rusia	EV transmitido por garrapatas
Sudamérica	Rabia, EEE, VEEO, VEE, VESL, *R. rickettsii, B. bacilliformis* (Andes), *P. falciparum, T. solium*

Sureste de Asia, China, anillo del Pacífico	VEJ, EV transmitido por garrapatas, virus Nipah *P. falciparum*, *Gnathostoma* sp., *T. solium*
Sin vacunación	VVZ, VEJ, virus de poliomielitis, sarampión, parotiditis, rubéola

Estudios de laboratorio para encefalitis y meningitis aséptica

General

Suero: BHC, VSG, CRP, ECA; RPR y FTA-ABS, ag criptocócico

Cx: bacterias, hongos; serología: VEB, VIH (si Ab [−] pero sospecha alta → prueba de RNA de VIH en plasma), *B. henselae* (IgG), *Mycoplasma* (IgM), ELISA + Western blot para *B. burgdorferi*. Pruebas serológicas de fase aguda y convalecencia para VHS-2, VEB

LCR: conteo celular y diferencial, proteínas, glucosa, presión de apertura

Cx: bacterias, hongos, virus micobacterias

FTA-ABS (sens, no esp; la prueba sin reactividad excluye el dx; la reactividad no es diagnóstica); frotis con tinción de Ziehl-Neelsen

PCR para VHS-1, VHS-2, VVZ, VEB, EV, *Mycoplasma, M. tuberculosis*

VVZ (IgM e IgG); VDRL (esp, no sens), ag criptocócico

Serología para *B. burgdorferi* (ELISA y Western blot); captura por ELISA indirecto, cálculo de índice de IgG

Respiratorio/esputo: cx de micobacterias, AFD para virus respiratorios, PCR para micobacterias, PCR para micoplasma, aislamiento viral en exudado faríngeo y nasofaríngeo, cx viral.

Nasofaringe: exudado para cx viral. **Faringe:** exudado para cx viral. **Heces:** exudado rectal para cx viral

Piel: cx y/o AFD de lesiones cutáneas (si existen) para VHS, VVZ; derivado proteico purificado; en cara posterior del cuello en la línea de implantación del pelo para rabia

AFD y PCR en bx cutánea (si hay exantema) para *R. rickettsii*

Imagen: Rx tórax, RMN cerebral con y sin gadolinio

Vdx adicional con base en la indicación clínica

Inmunocompromiso: *T. gondii* (IgG sérica); PCR en LCR: CMV, VJC, VHH-6, VNO

Viaje a zona endémica: sangre: fijación del complemento en suero o inmunodifusión de Ab para *Coccidioides*. **LCR:** fijación del complemento o inmunodifusión de Ab para *Coccidioides* sp., ag de *Histoplasma*. **Orina:** ag de *Histoplasma*

Estación y geografía apropiadas: suero: pruebas serológicas de fase aguda y de convalecencia para VESL, EEE, VEE, VHS-2, VEB, virus de La Crosse, VCML, VNO, EV, adenovirus, *M. pneumoniae, R. rickettsii, Ehrlichia chaffeensis, A. phagocytophilum*. VNO (IgM). Virus de La Crosse (IgM)

Muestra de sangre entera: frotis para mórulas de *Ehrlichia*, PCR para *Ehrlichia, Anaplasma* sp. **LCR:** IgM para VNO y VESL, PCR para *Ehrlichia*, PCR para

Anaplasma sp.

AFD, anticuerpo mediante fluorescencia directa. *Clin Inf Dis* 2008:47:303.

MENINGITIS CRÓNICA

Definición: persistencia de meningitis clínica ± anomalías en LCR durante > 4 sem. Se denomina *meningitis recurrente* si los episodios clínicos están separados por periodos asintomáticos.

Cuadro clínico: inespecífico; combinaciones diversas de fiebre, cefalea, rigidez de nuca, s/s neuros focales.

Dxdf

- **Idiopática:** no se identifica causa en ~ 1/3 de los casos.
- **Infecciosa:**

  Bacteriana: infección bacteriana tratada parcialmente; tuberculosis (TB), sífilis, *Borrelia*, leptospirosis, listeriosis, brucelosis, *Mycoplasma pneumoniae*.

  Micótica: *Cryptococcus*, coccidioidomicosis, histoplasmosis, blastomicosis.

  Parasitaria: cisticercosis, *Acanthamoeba, Angiostrongylus cantonensis*, toxoplasma.

  Viral: VEB, VHS, VIH; enterovirus (en pacs con agammaglobulinemia, "meningitis enteroviral crónica asociada con agammaglobulinemia").
- No infecciosa/no maligna.
- Sarcoidosis, sx de Sjögren, enf de Behçet, LES, granulomatosis de Wegener, sx de Vogt-Koyanagi-Harada, otras vasculitis.
  - Fármacos: antiinflamatorios no esteroides (AINE), abxs, IgIV, inmunosupresores, alopurinol, vacunación, tx intratecal.
- **Neoplásica:** adenocarcinoma, linfoma, leucemia.
- **Otras causas raras:** sxs hereditarios autoinmunes de fiebre periódica, extravasación de colesterol de craneofaringioma o teratomas (embolización), enf de Fabry, hemorragia subaracnoidea, migraña (leve), fuga de LCR.

En las siguientes secciones se analizan causas específicas de meningitis crónica. Otras se revisan en los capítulos *Neuroinfectología* (p. ej., TB, sífilis, enf de Lyme, criptococosis, VIH), *Trastornos inmunológicos del sistema nervioso* (Behçet, Sjögren, Wegener, LES) *y Neurooncología* (meningitis neoplásica).

MENINGITIS POR *HISTOPLASMA*

Infección micótica endémica en Estados Unidos, Centroamérica y Sudamérica. De manera característica enf respiratoria autolimitada. La histoplasmosis diseminada progresiva en pacs inmunocomprometidos puede manifestarse por meningoencefalitis grave o meningitis basilar crónica.

Dx: el cx de LCR por lo regular es negativo (a pesar de una muestra abundante). La detección de Ab en LCR mediante fijación de complemento permite establecer el dx

(pero tiene una tasa elevada de falsos [+] por reactividad cruzada).

Tx: anfotericina B liposómica, 5 mg/kg/día hasta un total de 175 mg/kg en el transcurso de 4-6 sem y luego itraconazol, 200 mg c/12 h durante por lo menos 12 meses; terapia antirretroviral (en caso de sida).

MENINGITIS POR *COCCIDIOIDES*

Hongo de la tierra (*Coccidioides immitis*) endémico en el suroeste de Estados Unidos y México. Suele inducir un cuadro respiratorio autolimitado. La enf diseminada se presenta en personas con susceptibilidad genética o inmunocomprometidas y puede manifestarse con meningitis (p. ej., basilar, meningoencefalitis, lesión de masa, hidrocefalia) meses después de la infección primaria. También induce vasculitis con infartos.

Dx: *el LCR revela pleocitosis crónica con predominio mononuclear* (*con eosinofilia*), ↓ *glucosa*, ↑ *proteínas y título de Ab por fijación de complemento*.

Tx: fluconazol, 400 mg/día de por vida, ± anfotericina B intratecal al inicio.

MENINGOENCEFALITIS POR *TOXOCARA*

Infección helmíntica (gusano redondo) **muy rara** en el humano, causada por *Toxocara canis* (perro) o *T. cati* (gato) por medio de geofagia o exposición a tierra contaminada. Se presenta con meningitis, meningoencefalitis o mielitis, con lesión ocular y hepatomegalia. ***Dx:*** ↑ eosinófilos y Ab (+) en suero o LCR, RMN con lesiones con reforzamiento en la sustancia blanca (SB) subcortical (~ EDA). ***Tx:*** terapia antihelmíntica y corticoesteroides.

ENCEFALITIS EQUINA DEL ESTE (EEE)

Arbovirus con mayor neuropatogenicidad en Estados Unidos; endemicidad mayor en el Este de Norteamérica (julio a octubre).

Clínica: incubación: las picaduras de mosquito causan lesiones cutáneas. Pródromos: fiebre, cefalea, sxs similares a influenza. Cuadro agudo: CC, parálisis de NC; hipoNa, ↑ leucos. Crónica: secuelas neurológicas graves en sobrevivientes.

Dx: *LCR*: pleocitosis con predominio de neutrófilos y ↑ proteínas, glucosa normal. *EEG*: enlentecimiento generalizado seguido por descargas epileptiformes lateralizadas. *RMN*: hiperintensidad asimét o unilat en núcleos basales y tálamo. IgG en LCR y suero confirma el dx. La prueba de neutralización mediante reducción en placa en suero puede ser útil.

Tx: ninguno disponible. Mortalidad alta.

SX DE VOGT-KOYANAGI-HARADA

Definición: activación autoinmunitaria idiopática mediada por células T contra los melanocitos.

Cuadro clínico: **(1)** meningitis aséptica: cefalea, fiebre, meningismo, encefalopatía y defectos focales fluctuantes (neuropatía craneal, hemiparesia, ataxia, mielitis transversa). **(2)** Oftálmico: panuveítis bilat crónica con desprendimientos retinianos e hiperemia del disco óptico, despigmentación de coroides (fondo de ojo moteado con aspecto en "puesta de sol", lesiones pálidas [nódulos de Dalen-Fuchs] en cuadrantes infs de la retina). **(3)** Ótico: *tinnitus*, pérdida auditiva sensorineural y vértigo. **(4)**

Cutáneo: vitiligo, alopecia, poliosis en pestañas, cejas y piel cabelluda. Por lo regular se identifica en adultos jóvenes con pigmentación oscura (asiáticos, hispanos).

Dx: panuveítis granulomatosa con desprendimiento retiniano exudativo. Angiografía con fluoresceína. PL y neuroimagen no son tan útiles para establecer el diagnóstico.

Tx: la administración temprana de esteroides sistémicos en dosis alta (1-2 mg/kg/día) con disminución gradual en el transcurso de 6 meses permite un px favorable. AINE para mantenimiento. Tx inmunomodulador para la uveítis recurrente.

Sarcoidosis

Características: inflamación granulomatosa no caseosa en pulmones, piel, articulaciones, ojo y SNC. La meningitis recurrente clínica es infrec. La leptomeningitis granulomatosa basal crónica (asintomática) o la paquimeningitis (aracnoiditis) son comunes. Otras manifestaciones del SNC son neuropatías craneales, hidrocefalia obstructiva y paquimeningitis hipertrófica crónica que se manifiesta por cefalea, uveítis anterior granulomatosa, vasculitis retiniana, inflamación hipotalámica, mielopatía y mononeuropatías.

Dx: la biopsia tisular (de ganglio linfático anormal, lesión cutánea, glándula lagrimal hipertrófica, transbronquial, conjuntival) es más confiable.

Dxdf: descartar infecciones oportunistas por tx inmunosupresor.

Tx: corticoesteroides orales por un periodo que depende de la respuesta sintomática y la duración de la meningitis. Metotrexato e inhibidores del factor de necrosis tumoral pueden usarse como terapia adyuvante.

Paquimeningitis hipertrófica

Definición: engrosamiento y fibrosis progresivos de la duramadre por inflamación localizada o diseminada. Suele ser idiopática, pero puede asociarse con infecciones (TB, sífilis, *Borrelia*, infección micótica, virus linfotrópico humano de células T tipo 1 [VLHT-1] y trastornos inflamatorios sistémicos (sarcoidosis, granulomatosis de Wegener, Sjögren, arteritis de células gigantes, artritis reumatoide). Se reconoce c/vez más como parte de los trastornos asociados a IgG4.

Características clínicas: edad media a tercera edad; predominio en hombres. Suele manifestarse por cefalea intensa. Neuropatía óptica subaguda, oftalmoparesia y sordera. Las lesiones de masa se relacionan con s/s neuros focales y CC. La afectación meníngea espinal se asocia con mielopatía.

Dx: ↑ VSG. *LCR*: ↑ proteínas, células escasas, glucosa y presión de apertura normales. *RMN*: reforzamiento meníngeo (tentorio, hoz, fosa craneal media cerca del seno cavernoso). *Pato*: infiltración de células inflamatorias (granulomatosa, linfocítica, células plasmáticas); respeta piamadre y aracnoides.

Tx: la cefalea y el reforzamiento meníngeo se resuelven con corticoesteroides. Es necesario retiro progresivo de esteroides para evitar un rebote.

Meningitis inducida por fármacos

Infrecuente. Las enfs sistémicas autoinmunitarias, en particular LES, son predisponentes. Suele deberse a exposición repetida p. ej., IgIV (> 2 g/kg/dosis, velocidad infusión > 6 g/h, sin hidratación previa), AINE, abxs (p. ej., trimetoprim

solo o con sulfametoxazol, penicilina), inmunosupresores (infliximab, metotrexato, citarabina, azatioprina), vacunación (triple viral). Otras: alopurinol.

Clínica: similar a otras meningitis asépticas; por lo regular con características sistémicas (mialgias, artritis, linfadenopatía, exantema). **Dx:** el LCR es inespecífico, pero revela pleocitosis (cientos a miles de leucos con predominio de polimorfonucleares o eosinófilos), proteinorraquia leve y glucosa normal. **Tx:** recuperación rápida tras el retiro del fármaco.

MENINGITIS RECURRENTE

MENINGITIS PIÓGENA RECURRENTE

Factores de riesgo: (1) inmunodeficiencia: agammaglobulinemia, deficiencia de complemento. **(2)** Comunicación anatómica entre el espacio subaracnoideo y la piel o una cavidad no estéril: *defecto congénito*: meningocele, encefalocele, lesión en base del cráneo u oído medio, persistencia de senos dérmicos en columna vertebral, defecto del tubo neural, fístula neuroentérica. *Defecto adquirido*: traumatismo (fractura de la placa cribiforme del etmoides), neurocirugía. **Tx:** abxs, corrección de anomalía anatómica o inmunológica.

MENINGITIS ASÉPTICA RECURRENTE

Dxdf: (1) trastornos inflamatorios crónicos: sarcoidosis, Behçet, granulomatosis de Wegener, Vogt-Koyanagi-Harada, Sjögren, LES, vasculitis. **(2) Fármacos:** AINE, antimicrobianos, IgIV, inmunosupresores, alopurinol, vacunas, agentes intratecales. **(3) Lesiones estructurales:** craneofaringioma, quiste epidermoide, glioma. **(4) Infecciones crónicas** que se manifiestan con episodios clínicos recurrentes: sífilis, Lyme, brucelosis, micosis, VIH. **(5) Reactivación de infección latente:** VHS, VEB, *Toxoplasma* (meningitis de Mollaret).

Meningitis de Mollaret

Cuadros autolimitados recurrentes de fiebre, cefalea y meningismo (± CC y signos focales); inicio abrupto, duración 2-5 días, con intervalos interpuestos asintomáticos de duración variable, que se resuelve tras varios episodios. Se asocia ± con infección previa/concomitante por herpes genital.

Dx: *LCR en primer cuadro de meningitis por VHS*: pleocitosis (PMN → linfos, células de Mollaret, ↑ proteínas y glucosa normal); cx de VHS-2 (+) en 75% de los casos (no se usa en la práctica); reacción en cadena de la polimerasa (PCR) para VHS-2 (+) (**células de Mollaret:** células mononucleares multilobuladas grandes "en huella" con citoplasma vacuolado con tinción clara, que se piensa son macrófagos activados y también se identifican en la infección por VNO, la sarcoidosis y la enf de Behçet). *LCR en episodios recurrentes de meningitis por VHS*: leucocitos bajos en cx (citoquímico), proteínas bajas, hiperglucorraquia, cx de VHS-2 (−).

Tx: en el episodio recurrente grave, aciclovir (5-10 mg/kg c/8 h por 10 días). No se recomienda la profilaxis a largo plazo; si los episodios son frecs, considerar profilaxis intermitente (con valaciclovir, 500-1 000 mg/día).

Meningitis linfocítica benigna recurrente

Similar a la de Mollaret (quizá de tipo semántico: tan sólo una versión más leve del

mismo proceso). LCR: pleocitosis linfocítica desde el inicio (sin PMN al inicio), ↑ leve de proteínas, glucosa normal, sin células de Mollaret.

MENINGITIS BACTERIANA AGUDA

Definición: inflamación de las leptomeninges (piamadre y aracnoides), por infección bacteriana del LCR y el tejido aracnoideo (en el espacio subaracnoideo y los ventrículos).

Epid (*NEJM* 2006;354:44-53): 5/100 000 adultos (> 16 años). Causas principales (en adultos, en países desarrollados): **(1) adquirida en la comunidad (MBA-C):** *Streptococcus pneumoniae, Neisseria meningitidis* ; también *Listeria monocytogenes* en mayores de 50 años de edad o con deficiencia de la inmunidad mediada por células. **(2) Asociada con atención de la salud:** estafilococos, bacilos aerobios gramnegativos, neurocirugía (depende de la profilaxis antimicrobiana), drenajes ventriculares internos o externos, postraumatismo (p. ej., fractura de cráneo con fuga de LCR). **(3)** La esplenectomía predispone a meningitis neumocócica.

Características clínicas: los pacs suelen tener aspecto séptico. **Fiebre:** en la mayoría la temperatura > = 38 °C; algunos casos con hipotermia. **Cefalea:** frec, por lo general intensa y generalizada. Estadísticas de 279 casos de MBA-C (*NEJM* 1993;328:21): **fiebre:** 95% a la presentación, 99% en el transcurso de 24 h; en muchos con duración > 10 días. **Rigidez de nuca:** 88% en la EF inicial; por lo regular con duración > 7 días. ΔEM: 78% (en su mayoría, confusión/ letargo, pero ~ 1/4 responde sólo al dolor o carece de respuesta). **"Tríada clásica" de fiebre, rigidez de nuca y ΔEM** (*NEJM* 2004;351:1849) (la tríada se presenta eñ 60% con meningitis neumocócica *vs*. ~ 30% en la meningocócica). Por lo menos dos de los siguientes cuatro en 95%: fiebre, rigidez de nuca, ΔEM, cefalea. Por lo menos uno en 99% → la ausencia de la tríada hace poco probable la MBA. Excepción: adultos mayores, personas con enf crónica pueden carecer de s/s, excepto letargo.

Indicios etiológicos en la EF: **(1)** *Listeria*: ↑ riesgo de CC; por lo regular se presenta con rombencefalitis (ataxia, parálisis de NC, nistagmo). **(2)** *N. meningitidis*: exantema (64%; de éstos, ~ 90% es petequial; puede ser maculopapular). **(3)** *Artritis*: en ~ 7% de los casos; más frec con *N. meningitidis*. Se requiere aspiración articular. **(4)** *Infecciones en otros sitios*: "áreas de siembra", p. ej., otitis, sinusitis, sepsis.

EF: (1) signos vitales. **(2)** "Signos meníngeos" (rigidez de nuca o cuello, signos de Brudzinski y Kernig, acentuación de cefalea con el mov brusco); defectos focales, incluida parálisis de NC; exantema, artritis, manifestaciones de otras infecciones (p. ej., infección sinusal). **(3)** Exploración neurológica estándar cuidadosa (p. ej., estado mental, parálisis de NC), otorragia.

Valor dx de los signos clásicos de meningitis: sens baja, esp moderada-alta (*Clin Infect Dis* 2002;35:46); sens y esp se definen a partir de su capacidad de predicción de pleocitosis en el LCR:

Rigidez de nuca: dolor al llevar el mentón hacia el pecho (de forma activa o pasiva): no hay sens ni específicidad.

Signo de Brudzinski (flexión pasiva del cuello → flexión de la cadera): no hay sens ni específicidad. *Signo de Kernig* (con la cadera flexionada, extender la rodilla →

dolor): no hay sens ni especificidad. *Acentuación de la cefalea con el mov brusco* (girar la cabeza en dirección horizontalã 3 Hz → ↑ cefalea): sens, 90%; esp, 60% (*Headache* 1991;3:167).

MANEJO DE LA MENINGITIS BACTERIANA AGUDA

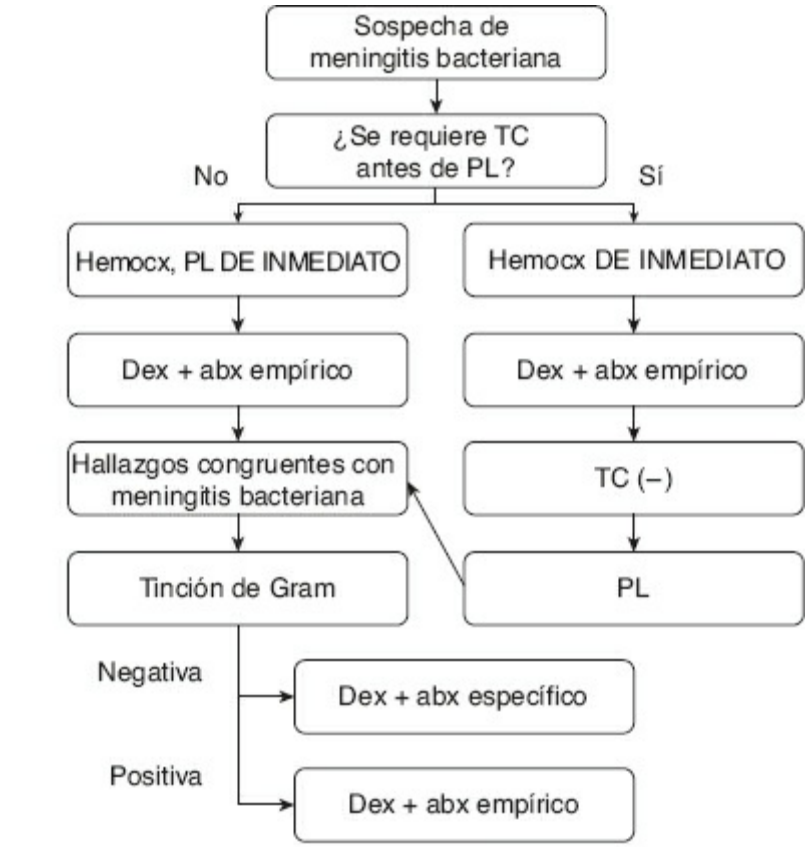

Dex, dexametasona. Adaptada de *Clin Infect Dis* 2004;39:1267.

VDX

¡NO POSTERGAR EL INICIO DE LOS ABXS EN ESPERA DE LOS ESTUDIOS DE IMAGEN O LA PUNCIÓN LUMBAR!

***Si la PL se posterga para realizar una TC*:** antes de la TC, extraer dos muestras para hemocx; iniciar dexametasona y abxs.

Pacs que requieren TC antes de la PL (*ISDA Guidelines*: *Clin Infect Dis* 2004;39:1267): pacs con inmunocompromiso (VIH/sida, postrasplante, medicamentos inmunosupresores); antec de enf del SNC (lesión de masa, evento vascular cerebral, infección localizada); CC de inicio reciente (< 1 sem antes de la presentación); CC > 30 min (justificación: CC → edema cerebral → ↑ PIC); papiledema; ↓ del estado de alerta; defecto focal.

Suero: BHC, PT, PTT, CRP, QS 7.

LCR: se envía por rutina: tinción de Gram y cxs, conteo celular con diferencial, proteínas y glucosa. Estudios adicionales si hay s/s corticales o si tinción de Gram/cxs son (−) (véase vdx de la encefalitis).

TX EN CASO DE SOSPECHA DE MENINGITIS BACTERIANA

• Abx inicial con base en epid local y afecciones comórbidas (p. ej., edad, fractura de

cráneo, antecs neuroquirúrgicos, estado inmunitario, infecciones coexistentes; véase la tabla en la p. 151).

- Considerar el cambio de abx al identificar el patógeno y disponer de la sensibilidad a abxs véase la tabla en la p. 151 abajo.
- **Dosificación de abx:** véase la tabla en la p. 152. **Duración de abx:** véase la tabla en la p. 152.
- Casos en que puede darse tx ambulatorio: véase la tabla en la p. 153.

Px temprano/triage a unidad de UCI *vs.* hospitalización general: véanse los porcentajes de complicaciones y evolución adelante, en la sección Complicaciones de la meningitis bacteriana Modelo con base en el análisis retrospectivo de 269 casos de MBA diagnosticados en el transcurso de 24 h de la llegada al SU (*Ann Intern Med* 1998;129:862). **Tres predictores independientes:** hipotensión, ΔEM, CC. **Predicción de la evolución:** núm. de factores en el momento de la primera dosis de abx → ~ ***% muerte por signo. Defectos neuros al egreso*: 1 → 9%, 2 → 30%, 3 → 60%.** Si hay retraso en el inicio del abx → peor px (meningitis sin tx → categoría de riesgo más alta). Peor px con ↑ de la edad. Los pacs en la categoría de riesgo más alto puedan recibir un mejor manejo en UCI.

Antibioticoterapia empírica en la MBA (*Clin Infect Dis* 2004;39:1267)

Factor de riesgo, abxs (primera línea)	Patógenos potenciales
2-50 años	
Vancomicina + ceftriaxona o cefotaxima	*N. meningitidis*, *S. pneumoniae*
> 50 años	
Vancomicina + ceftriaxona o cefotaxima + ampicilina	*S. pneumoniae*, *N. meningitidis*, *L. monocytogenes*, bacilos aeróbicos gramnegativos (G−)
Fractura de base de cráneo	
Vancomicina + ceftriaxona o cefotaxima	*S. pneumoniae*, *Haemophilus influenzae*, estreptococo β-hemolítico del grupo A
Traumatismo craneoencefálico penetrante	
Vancomicina + cefepima, vancomicina + ceftazidima o vancomicina + meropenem	*Staphylococcus aureus*, estafilococos (−) a coagulasa (en especial, *S. epidermidis*), bacilos aeróbicos G− (incluye seudomonas)
Neurocirugía previa	
Vancomicina + cefepima o vancomicina + ceftazidima o vancomicina + meropenem	Bacilos aeróbicos G− (incluye *Pseudomonas aeruginosa*), *S. aureus*, estafilococos (−) a coagulasa (en especial, *S. epidermidis*)
Derivación de LCR	
Vancomicina + cefepima o vancomicina + ceftazidima o vancomicina + meropenem	Estafilococos (−) a coagulasa (en especial, *S. epidermidis*), *S. aureus*, bacilos aeróbicos G− (incluye *P. aeruginosa*), *Propionibacterium acnes*
Compromiso de la inmunidad celular	
Vancomicina + ceftriaxona o cefotaxima + ampicilina	*L. monocytogenes*, bacilos G−
Dosificación	
Vancomicina	1 g c/12 h (o 30-45 mg/kg/día en fracciones c/8-12 h)
Ceftriaxona	2 g c/12 h
Cefotaxima	2 g c/4–6 h
Ampicilina	2 g c/4 h
Cefepima	2 g c/8 h
Dexametasona	0.15 mg/kg c/6 h por 2-4 días, primera dosis ~15 min antes (o con) primera dosis de antibiótico

Abxs específicos en MBA según el patógeno (*Clin Infect Dis* 2004;39:1267)		
Microorganismo	**Tx estándar**	**Alternativas**
S. pneumoniae		
CIM de penicilina		
< 0.1 µg/mL	Penicilina G o ampicilina	Cefalosporina de 3.ª gen,[a] cloranfenicol
0.1-1.0 µg/mL[b]	Cefalosporina de 3.ª gen[a]	Cefepima, meropenem
≥ 2.0 µg/mL	Vancomicina + cefalosporina de 3.ª gen[a,c]	Fluoroquinolona[d]
Cefotaxima o ceftriaxona CIM ≥1.0 µg/mL	Vancomicina + cefalosporina de 3.ª gen[a,c]	Fluoroquinolona[d]
N. meningitidis		
CIM de penicilina		
< 0.1 µg/mL	Penicilina G o ampicilina	Cefalosporina de 3.ª gen,[a] cloranfenicol
0.1-1.0 µg/mL	Cefalosporina de 3.ª gen[a]	Cloranfenicol, fluoroquinolona, meropenem
L. monocytogenes	Ampicilina o penicilina G[e]	TMP-SMX, meropenem
Streptococcus agalactiae	Ampicilina o penicilina G[e]	Cefalosporina de 3.ª gen[a]
Escherichia coli y otras *Enterobacteriaceae*[f]	Cefalosporina de 3.ª gen	Aztreonam, fluoroquinolona, meropenem, TMP-SMX, ampicilina
P. aeruginosa[f]	Cefepima[e] o ceftazidima[e]	Aztreonam,[e] ciprofloxacina,[e] meropenem[e]
H. influenzae		
Betalactamasa (−)	Ampicilina	Cefalosporina de 3.ª gen,[a] cefepima, cloranfenicol, fluoroquinolona
Betalactamasa (+)	Cefalosporina de 3.ª gen	Cefepima, cloranfenicol, fluoroquinolona
S. aureus		
Sensible a meticilina	Nafcilina o oxacilina	Vancomicina, meropenem
Resistente a meticilina	Vancomicina[g]	TMP-SMX, linezolid
S. epidermidis	Vancomicina[g]	Linezolid
Enterococcus sp.		
Sensible a ampicilina	Ampicilina más gentamicina	—
Resistente a ampicilina	Vancomicina más gentamicina	—
Resistente a ampicilina y vancomicina	Linezolid	—

[a]Ceftriaxona o cefotaxima. [b]Cepas aisladas sensibles a ceftriaxona/cefotaxima. [c]Evaluar adición de rifampicina si la concentración inhibitoria mínima (CIM) de ceftriaxona es > 2 µg/mL. [d]Moxifloxacina. [e]Analizar la adición de un aminoglucósido. [f]La selección de un antimicrobiano específico debe orientarse con base en los resultados de las pruebas de sensibilidad *in vitro*. [g]Considerar la adición de rifampicina.

Dosificación de abxs IV para adultos con MBA [dosis diaria total (intervalo en h)]			
Amikacina[a]	15 mg/kg (8)	**Meropenem**	6 g (8)
Ampicilina	12 g (4)	**Moxifloxacina**	400 mg (24)[b]
Aztreonam	6-8 g (6-8)	**Nafcilina**	9-12 g (4)
Cefepima	6 g (8)	**Oxacilina**	9-12 g (4)
Cefotaxima	8-12 g (4-6)	**Penicilina G**	24 millones de U (4)
Ceftazidima	6 g (8)	**Rifampicina**	600 mg (24)
Ceftriaxona	4 g (12)	**Tobramicina**[a]	5 mg/kg (8)
Cloranfenicol	4-6 g (6)[c]	**TMP-SMX**[d]	10-20 mg/kg (612)
Ciprofloxacina	800-1 200 mg (8-12)	**Vancomicina**[e]	30-45 mg/kg (8-12)
Gentamicina[a]	5 mg/kg (8)		

La dosis diaria total debe fraccionarse con base en el intervalo de dosificación. [a]Con base en el peso corporal ideal en ausencia de obesidad. Ajustar para alcanzar un nivel sérico máx de 7-9 mg/L y mínimo de < 1-2 mg/L con gentamicina o tobramicina, y un máx de 25-40 mg/L y mínimo < 4-8 mg/L para amikacina. [b]Sin datos sobre la dosificación óptima. [c]Se recomienda una dosis más alta en la meningitis neumocócica. [d]Dosis con base en el TMP. [e]Mantener un nivel sérico mínimo de 15-20 µg/mL. Adaptada de *Clin Infect Dis* 2004;39:1267.

Duración del tx abx en la MBA con base en el patógeno[a]	
Neisseria meningitidis	7

Haemophilus influenzae	7
S. pneumoniae	10-14
S. agalactiae	14-21
Bacilos aeróbicos gramnegativos	21
L. monocytogenes	≥ 21

[a]No es rígido: modificar con base en la clínica. *Clin Infect Dis* 2004;39:1267.

Criterios para la antibioticoterapia ambulatoria en pacs con meningitis bacteriana
• Abxs por > 6 días en pac hospitalizado • Ausencia de fiebre por lo menos 24-48 h antes de iniciar el tx ambulatorio • Sin disfunción neuro significativa, hallazgos focales o actividad convulsiva • Estabilidad clínica o condición en resolución • Capacidad para ingerir líquidos por vía oral • Acceso al servicio de enfermería domiciliario para la administración de abxs • Línea intravenosa y dispositivo para infusión confiables (si se requieren) • Disponibilidad de un médico a diario • Plan establecido de visitas médicas, visitas de enfermería, vigilancia de lab y urgencias • Apego del pac y/o su familia al programa • Ambiente seguro con acceso a teléfono, servicios, alimentos y refrigerador

Adaptada de *Clin Infect Dis* 2004;39:1267.

COMPLICACIONES DE LA MENINGITIS BACTERIANA

Porcentajes para pacs que no reciben tx con dexametasona por rutina (*NEJM*2006;354:44).

Complicaciones sistémicas: insuficiencia cardiopulmonar (29%), hipoNa (26%), coagulación intravascular diseminada (8%), artritis (2-6%), endocarditis/miocarditis (<1%).

Deterioro del estado de alerta: afectación cortical (15-20%), CC (15-23%), edema cerebral (6-10%), hidrocefalia (3-8%).

Complicaciones neurológicas: vasculares cerebrales (~ 20%), infarto arterial/vasculitis (~ 15%), infarto venoso (~ 4%), hemorragia intraparenquimatosa (< 1%), ↓ audición (~ 15%), absceso cerebral (< 1%), mielitis (< 1%), aneurisma micótico.

Defectos focales específicos: parálisis de NC (NC: VIII → 14%, VI → 3%, III → 1%, VII → 1%), afasia (2%), hemiparesia (4%), cuadriparesia (1%).

Evolución a largo plazo: muerte, 21%; estado vegetativo, < 1%; discapacidad grave (con dependencia para las AVC), 3%; discapacidad moderada (puede desempeñar las AVC pero no otras previas a la enf), 10%; discapacidad leve o nula (retoma las actividades previas a la enf), 66%. Defectos cognitivos a largo plazo, 10%.

ABSCESO CEREBRAL

Definición: colección infecciosa localizada en el parénquima cerebral.

Etiología: las bacterias invaden el cerebro por diseminación directa (~ 40%) o siembra hematógena. *Diseminación directa*: suele tratarse de un solo absceso. Fuentes: otitis media subaguda y crónica, mastoiditis (extensión hacia lóbulo temporal inf y cerebelo), senos frontal o etmoidal (extensión hacia lóbulo frontal [LF]), infección odontológica (por lo general → LF). *Diseminación hematógena*: suele haber abscesos múltiples. Localización: distribución de la ACM, unión de materia gris y blanca (por microinfarto → pérdida de la barrera hematoencefálica [BHE]). Infecciones concomitantes frecs: pulmonar crónica (p. ej., absceso pulmonar o empiema), infecciones cutáneas, pélvicas e intraabdominales, endocarditis bacteriana, dilatación esofágica y esclerosis endoscópica de várices esofágicas, cardiopatía congénita cianógena (sobre todo en niños). MAV pulmonar es una etiología oculta. *Traumatismo*: heridas de bala, otros objetos extraños; en ocasiones se desarrolla absceso años después. *Neurocirugía*: la formación del absceso puede ser tardía. *Idiopática*: no se identifica la causa eñ 40% de los casos (*Surg Neurol*1993;39:290).

Pato: depende del tiempo de evolución de la infección. **1-2 sem:** "cerebritis": lesión mal delimitada, con edema circundante; **2-3 sem:** necrosis y licuefacción, con cápsula fibrótica en torno a la lesión.

Microorganismos: casi todas las infecciones son bacterianas y polimicrobianas; en los pacs con inmunocompromiso también deben descartarse hongos. Varían con base en el sitio de la infección primaria (véase la tabla siguiente), edad, condición inmunitaria.

***Pacs con inmunocompromiso*:** gran diversidad de microorganismos, incluidos los de la tabla siguiente. También: *T. gondii, Listeria*(en particular, en pacs con esteroides), *Nocardia asteroides* (microorganismo frec en el suelo). De diseminación aérea: ingresan por los pulmones. Hongos: *Aspergillus, Cryptococcus, Coccidioides, Candida, Cladosporium trichoides*y *Curvularia* spp. (causa mucormicosis).

***Inmigrantes*:** los parásitos son una causa frec. Cisticercosis (*T. solium*): 85% de los abscesos cerebrales en la Ciudad de México (*Ann Trop Med Parasitol*1999;93:69). Menos frecs: *Entamoeba histolytica, Schistosoma japonicum, Paragonimus* spp.

Microorganismos que causan abscesos cerebrales con frecuencia (*NEJM* 2003;348:2125)	
Fuente de infección	**Patógenos**
Senos paranasales	

	Streptococcus (en especial *S. milleri*), *Haemophilus, Bacteroides, Fusobacterium*
Fuentes odontógenas	*Streptococcus, Bacteroides, Prevotella, Fusobacterium, Haemophilus*
Fuentes óticas	*Enterobacteriaceae, Streptococcus, Pseudomonas, Bacteroides*
Pulmones	*Streptococcus, Fusobacterium, Actinomyces*
Vías urinarias	*Pseudomonas, Enterobacter*
TCE penetrante	*S. aureus, Enterobacter, Clostridium*
Procedimiento neuroquirúrgico	Estafilococos, estreptococos, *Pseudomonas, Enterobacter*
Endocarditis	Estreptococos del grupo *viridans, S. aureus*
Malformación cardiaca congénita	*Streptococcus* (en especial, cortocircuitos derecha → izquierda)

Presentación: por lo regular inespecífica → retraso del dx. Sx general: cefalea (sule ser en el lado del absceso, de inicio gradual, intensa y persistente). Confusión o sopor, CC localizadas o generalizadas (25%). Defectos focales motores, sensitivos, del lenguaje (50%): díassem tras el inicio de la cefalea. S/s conductuales. Fiebre, ↑ leucos, rigidez de nuca (15%). Vómito, parálisis de los NC III y VI, papiledema (↑ PIC).

Dxdf: empiema epidural o subdural, trombosis séptica de los senos de la duramadre, embolia séptica, meningitis bacteriana, aneurisma micótico, encefalitis necrosante (p. ej., encefalitis por VHS), tumor cerebral.

VDX Y MANEJO DE LOS ABSCESOS CEREBRALES

Manejo: (1) estudios de imagen y otras pruebas diagnósticas (no suele solicitarse PL). **(2)** Aspiración o excisión neuroquirúrgica de urgencia (antes de iniciar los abxs si es posible). **(3)** Antibioticoterapia empírica. **(4)** Ajustar el tx con base en los resultados del cx y los estudios de imagen de seguimiento.

Pruebas: (1) hemocxs (extraer muestras de inmediato). **(2) TC con contraste:** rápida, pero menos sensible que la RMN. Temprana: hipodensidad irregular sin reforzamiento; edema circundante (+). Posterior: lesión con reforzamiento en anillo, con edema circundante. **(3) RMN con gadolinio:** hallazgos similares a los de la TC, pero más sensible. Comparar T1 antes y después del contraste; hallazgo clásico, lesión con reforzamiento en anillo. DWI: ayuda a diferenciar las lesiones con reforzamiento en anillo que derivan de neoplasias *vs.* abscesos. Abscesos:

hiperintensidad en DWI (= restricción de la difusión del material purulento). Neoplasias: hipointensidad o hiperintensidad variable (pero menor que la del absceso). **(4) PL:** contraindicada si hay s/s de focalización (p. ej., cefalea unilat) o signos de ↑ PIC, estudio de imagen que revela absceso en fosa posterior o efecto de masa con desplazamiento de las estructuras de la línea media, o hidrocefalia. Si no está contraindicada, patrón del LCR variable. Parámetros promedio (intervalo): ↑ proteínas, 250 mg/dL (90-425 mg/dL); ↓ glucosa, 39 mg/dL (11-58 mg/dL); ↑ leucos, 4 400/µL (80-5 000). Rara vez se asemeja al de la meningitis bacteriana: revela rotura hacia el ventrículo. **(5) Aspiración** (estereotáctica guiada por TC o quirúrgica) y **cxs** (tinción de Gram, cxs para aerobios, anaerobios, micobacterias y hongos). Tinciones especiales: tinción de Ziehl-Neelsen (micobacterias) o Ziehl-Neelsen modificada (para *Nocardia*), tinciones para hongos. **(6) Serología:** IgG contra toxoplasma en sangre, Ab contra cisticerco en suero. **(7) ± biopsia cerebral + histopatología:** en ocasiones necesarias.

Estudios de imagen: dependen del tiempo de evolución del absceso.

- Cerebritis temprana: lesión mal delimitada, sin centro necrótico, circundada por edema.
- Cerebritis tardía: lesión diferenciada, centro necrótico con reforzamiento en anillo temprano, circundada por edema.
- Encapsulación: lesión diferenciada con cápsula bien desarrollada (reforzamiento en anillo), centro necrótico, edema.

Abxs: (1) no usar: aminoglucósidos, eritromicina, tetraciclina, clindamicina, cefalosporinas de 1.ª gen: penetración deficiente de la BHE. **(2) Antibioticoterapia empírica inicial** (véase la tabla siguiente): ajustar el régimen inicial con base en el dx de presunción y los resultados de la tinción de Gram, si están disponibles. Ajustar adicionalmente el tx una vez que se determinan las sensibilidades. **(3) Esteroides:** están indicados en caso de efecto de masa sustancial según los estudios de imagen (véase la tabla siguiente). *Razones para evitar los esteroides, a menos que exista indicación*: ↑ del riesgo de rotura del absceso hacia el ventrículo, ↓ penetración del abx, generan confusión en los hallazgos de imagen (↓ el reforzamiento con contraste), reducen la velocidad de encapsulación del absceso. **(4) Duración de la antibioticoterapia:** lesiones aspiradas, 6-8 sem (pero depende de la evolución clínica y el seguimiento con imagen). En ocasiones el ciclo puede limitarse a 2-4 sem para los abscesos sometidos a excisión quirúrgica. El reforzamiento con contraste puede persistir meses; de forma aislada no constituye indicación para continuar los antibióticos.

Antibióticos empíricos iniciales en los abscesos cerebrales	
Fuente oral, ótica o sinusal	Metronidazol, dosis de carga de 15 mg/kg IV, luego 7.5 mg/kg IV c/8 h, **más ya sea** penicilina G (4 millones U/día IV c/4 h) *si se sospecha foco oral*, o ceftriaxona, 2 g IV c/12 h, **o** cefotaxima, 2 g IV c/4-6 h, *si se sospecha fuente sinusal u ótica*
Hematógena	Vancomicina, 15 mg/kg IV c/12 h, [a]**más** metronidazol (véase arriba)
Neurocirugía o	Vancomicina, 15 mg/kg IV c/12 horas, [a] **más ya sea** ceftazidima, 2 g IV c/8 h, **o**

lesión cerebral traumática penetrante	cefepima, 2 g IV c/8 horas
Esteroides	
S/s de efecto de masa	Dexametasona, 10 mg IV 1×, luego 4 mg IV c/6 horas

[a]Ajustar con base en la función renal.
Adaptada de *UpToDate*"Treatment & prognosis of brain abscess", Southwick *et al*., June 2009.

Px (*Clin Infect Dis* 1992;15:394): **complicaciones:** efecto de masa, hidrocefalia, deficiencias focales, CC, rotura hacia el ventrículo. CC: 30-60% de los casos (en particular, en el absceso cerebral frontal).

Mortalidad: la mayor parte de los pacs muere si no recibe tx; con tx, ~ 10-30% (*Am J Med* 2003;115:143). **Factores que predicen morbilidad y mortalidad más altas:** deterioro neuro rápido o ΔEM grave antes de la hospitalización, coma (mortalidad > 60%), rotura hacia el ventrículo (mortalidad > 80%).

Manejo neuroquirúrgico de los abscesos cerebrales

Indicaciones para la neurocirugía (drenaje *vs.* excisión): efecto de masa peligroso. Alivio de la hidrocefalia. Dx definitivo con biopsia estereotáctica o excisión; tx mediante drenaje o excisión.

Según la fase de evolución: *cerebritis temprana*: antibioticoterapia, imagen, vigilar encapsulación. *Cerebritis tardía*: aspiración. *Lesión encapsulada*: excisión o aspiración. *Lesiones múltiples*: drenar o extirpar lesiones grandes.

Drenaje estereotáctico *vs.* excisión: por lo general se prefiere el drenaje porque determina una morbilidad menor.

Aspiración con aguja: mejor con guía mediante TC. De ser posible, realizarla ***antes* de iniciar la antibioticoterapia empírica** (excepción: en caso de bacteriemia pueden iniciarse los abxs antes de la biopsia con base en los resultados del hemocx, si están disponibles).

***Circunstancias en las que el drenaje pudiera postergarse o diferirse*: (1)** cerebritis temprana sin necrosis cerebral. **(2)** Ubicación inaccesible (dificultad técnica o área elocuente).

Estudios de imagen de seguimiento: cruciales: por lo general, a las 48 h y 1 sem (en menor tiempo si hay cambios en el estado neurológico).

Excisión: ↑ morbilidad esperada *vs*. aspiración. Podría preferirse a la aspiración en: traumatismo (p. ej., extracción de cuerpos extraños/esquirlas óseas), absceso micótico encapsulado, lesión multi loculada, ausencia de mejoría clínica en el transcurso de 1 sem de la aspiración, ↑ tamaño tras la aspiración, signos de ↑ PIC. La duración de la antibioticoterapia suele acortarse en las lesiones sometidas a excisión (2-4 sem). Las lesiones excindidas tienen una tasa de recaída ↓ que las lesiones drenadas.

NEUROINFECTOLOGÍA

Enfermedad de Lyme del SNC

Definición: infección transmitida por la espiroqueta *Borrelia burgdorferi* (*Borrelia garinii* o *afzelii* en Europa/Asia).

Epid:

- Enf transmitida por vector más frec en Estados Unidos; incidencia máxima en verano (mayo-agosto).
- Mayor parte de los casos en NY, NJ, TC, RI, WI, PA, MA, ME, NH, IM, MD, DE, norte de CA.

Manifestaciones clínicas de la enfermedad de Lyme	
Fase	**Manifestación**
Fase 1: localizada temprana: sem tras la infección	*General*: cuadro similar a influenza. *Dermatológicas* (~ 80%): eritema migratorio
Fase 2: generalizada temprana: sem a meses tras la infección	*General*: fatiga, malestar general, linfadenopatía, cefalea; fiebre infrec. *Dermatológicas*: lesiones anulares múltiples (1-100) ± eritema migratorio. *Reumáticas* (~ 10%): **artralgias migratorias** (rodilla y cadera) y **mialgias**. *Neuros* (~ 15%): neuropatías craneales (en particular, **NC VII**), meningitis aséptica, mononeuritis múltiple (± dolor), mielitis transversa. *Cardiacas* (~ 8%): **bloqueo cardiaco,** miopericarditis
Fase 3: persistente tardía: meses-años tras la infección	*Dermatológicas*: acrodermatitis atrófica crónica, paniculitis. *Reumáticas* (60%): artralgia, monoartritis u oligoartritis recurrente de articulaciones grandes (de manera característica, rodilla), sinovitis. *Neuros*: encefalomielitis subaguda, polineuropatía, demencia

Lancet 2003;362:1639; *CID* 2006;43: 1089; *NEJM* 2007;357:1422.

Presentaciones neurológicas de la enf de Lyme (*Neurology* 1996;46:619): afectación neuro en ~ 15% de los casos sin tx, de forma característica en etapas II-III. Aun sin tx la mayor parte de los casos de enf de Lyme aguda del SNC mejora o se resuelve por completo en sem-meses; ~ 5% de pacs sin tx → enf neuro crónica.

Presentaciones neuros	Comentarios
Meningitis	± neuritis craneal o radiculoneuritis aguda: hasta 15% de los casos (s/s: cefalea, rigidez de nuca, neuropatías craneales (en particular, parálisis de NC VII), radiculoneuritis dolorosa con afectación motora y sensitiva). Radiculitis torácica con debilidad segmentaria de la pared abdominal. Ab en LCR casi siempre (+). PCR en LCR no es confiable.
Neuropatía periférica/polirradiculoneuropatía	~ 30% de los casos. Mononeuritis múltiple. A diferencia de la radiculoneuritis temprana, no se asocia con meningitis,

crónica	neuropatía craneal o Ab en LCR.
Polineuropatía axónica crónica	Con dolor radicular, parestesias distales.
Encefalomielitis	Rara, 0.1-5%; más a menudo afecta médula espinal en el nivel de la radiculopatía y suele evidenciarse en la RMN; se asocia con cambios inflamatorios en LCR.
Encefalopatía	Deterioro cognitivo leve. RMN cerebral y LCR suelen ser normales, similar a la encefalopatía "toxicometabólica" asociada con infecciones crónicas de vías urinarias y neumonía.
Neuritis óptica	En población pediátrica, por inflamación o ↑ PIC.
Encefalomielitis crónica	Con paraparesia espástica, parálisis de NC, Δ cognitivos, Ab en LCR persistentes (se observa en Europa en la infección por *B. garinii*). Deterioro cognitivo sutil, sin Δ inflamatorios pero Ab (+) en LCR.

Vdx: dx CLÍNICO con datos de lab para confirmación. Fuerte sospecha de exposición a garrapatas y lesión cutánea típica. **PL:** realizar ante evidencia de afectación del SNC, incluidos cefalea intensa prolongada, rigidez de nuca, ΔEM o meningorradiculitis subaguda, neuropatías craneales múltiples. Los pacs con neuropatía aislada (p. ej., parálisis de Bell) no requieren PL de forma automática.

Dx de la enf de Lyme del SNC: se requieren criterios (1) y (2), y uno de (3): **(1)** una de las entidades neuros descritas antes **y (2)** exposición potencial a garrapata en zona endémica y **(3a)** eritema migratorio (o linfocitoma por *Borrelia* comprobado mediante histopatología o acrodermatitis) **o (3b)** evidencia sérica inmunológica (+) de exposición **o (3c)** aislamiento de *B. burgdorferi* mediante cx (+), histología o reacción en cadena de la polimerasa (PCR). Idealmente, identificar también evidencia inmunitaria de exposición en LCR (a menos que exista afectación exclusiva del SNP o enf crónica). Es difícil establecer el dx definitivo de enf de Lyme del SNC (cx con sens baja en los especímenes no obtenidos de lesiones cutáneas).

Estudios diagnósticos

- Serología (en situación clínica correcta): detección con ELISA, aunque puede ser falso (+) por otras infecciones por espiroquetas, LES, artritis reumatoide, infección por VEB, VIH, etc.; falsos (−) por tx abx temprano o en el transcurso de 6 sem de la infección. Primero se presenta respuesta de IgM y luego declina. IgG (+) después de ~ 1 mes. La confirmación de los resultados de ELISA con Western blot tiene sens de 20-30% las primeras sem (IgM), pero > 80% después de 6 sem; esp > 95%.
- LCR si se sospecha enf neuro: Ab intratecales si $(IgG_{LCR}/IgG_{suero})/(albúmina_{LCR}/albúmina_{suero}) > 1$ (compara los Ab específicos en LCR y suero, al tiempo que corrige por la concentración total de IgG en ambos compartimientos).
- Si sólo está afectado el SNP, no hay razón para esperar que los Ab en LCR sean positivos.

• Infección activa del SNC: pleocitosis en LCR ± hiperproteinorraquia; debe mejorar con antibióticos.

Otros estudios de laboratorio para la enfermedad de Lyme		
	Comentarios	**Sensibilidad/especificidad**
Western blot	Confirmatorio; no suele ser útil en pac seronegativo; (+) a IgG si existen 5/10 bandas; (+) a IgM si hay 2/3 bandas	Recomendaciones de los CDC: "prueba de dos niveles" con ELISA y Western blot, sens de 56-100% y esp de 100%; la sens es menor durante el periodo agudo (< 6 sem)
Detección de Ab en LCR	Menos útil en el cuadro no agudo de enf de Lyme del SNC	Su sens varía entre 50-100%, por lo regular cercana a 90% para meningitis; esp hasta 95%
Cx	Difícil de cultivar; sens baja en especímenes distintos a la piel	Cx cutáneo: sens 80%; esp 100% Cx de LCR: sens 10%; esp 100%
PCR (suero, LCR o líquido sinovial)	Tasa elevada de falsos (+); útil sobre todo si hay existe un cuadro clínico clásico en zona endémica y si los anticuerpos séricos contra Lyme son negativos	Sens y esp no bien definidas; pueden ser ~ 100%, pero la relevancia clínica de una PCR (+) es incierta; pudiera detectarse el DNA de bacterias muertas
Inmunoensayo mediado por células	Útil si la sospecha es intensa en pac seronegativo (por el uso de antibióticos cerca del momento de la exposición)	

Tx: el abx apropiado puede → mejoría notable, aun en cuadros graves de meningorradiculitis. Considerar la repetición de la PL tras 2 sem para evaluar la respuesta de pleocitosis, proteínas y Ab al tx. Los Ab IgG en LCR suelen persistir años después del tx. Se desconoce si la administración concomitante de esteroides es benéfica. La vacuna tiene efectividad de 76% para prevenir la infección de Lyme.

Se recomiendan 200 mg de *doxiciclina como profilaxis* si es posible en el transcurso de 72 h del retiro de una garrapata que se identifica como *Ixodes scapularis* y que se mantuvo adherida durante > 36 h (*NEJM* 2001;345:79).

Px: buena respuesta al tratamiento en 90% de pacs apropiados. No se ha comprobado que el tx abx adicional sea benéfico para el "síndrome pos-Lyme" (fatiga crónica, dolor generalizado, deterioro cognitivo).

Tx de la enfermedad de Lyme			
	Abx	**Dosis**	**Efectos colaterales**
Enf de Lyme del SNC parenquimatosa (evidencia de infección que excede la barrera hematoencefálica)[a]	Ceftriaxona IV (primera línea) Cefotaxima IV Penicilina G IV	2 g/día por 2-4 sems 2 g/día en fracciones c/8 h 18-24 MU/día en fracciones c/4h	Exantema, n/v/d, colitis seudomembranosa, PFH anormales Exantema, n/v/d, cefalea, colitis seudomembranosa Malestar gastrointestinal, n/v/d, lengua negra o pilosa
Neuropatía periférica/neuropatía craneal aislada	Doxiciclina VO (en niños > 8 años y ♀ no gestantes) Amoxicilina VO (niños < 8 años y ♀ gestantes)	200 mg/día por 14-21 días 500 mg c/8 h por 14-21 días	Exantema por fotosensibilidad solar, colitis seudomembranosa Exantema, diarrea, colitis seudomembranosa, anemia hemolítica
Lyme del SNC, con evidencia de infección que excede la barrera hematoencefálica[a]	Ceftriaxona IV (primera línea) Cefotaxima IV Penicilina G IV	2 g/día por 2-4 sems 6 g/día 18-24 MU/día en fracciones c/4 h	Exantema, n/v/d, colitis seudomembranosa, PFH anormales Exantema, n/v/d, cefalea, colitis seudomembranosa Malestar gastrointestinal, n/v/d, lengua negra o pilosa
Infección temprana localizada o generalizada	Igual que en la neuropatía periférica/neuropatía craneal aislada. Alternativa: cefuroxima 500 mg c/12 h por 14-21 días		Dolor o induración en el lugar de la inyección, rara vez nefrotoxicidad.
Afectación cardiaca o articular grave	Igual que para Lyme del SNC	Igual que para Lyme del SNC	Igual que para Lyme del SNC

[a]En Europa, la doxiciclina VO podría ser suficiente para la enf de Lyme del SNC (*Lancet Neurol* 2008;7:690).
Es probable que los abxs orales sean efectivos para la meningitis y otros tipos de afectación neuro, excepto la infección parenquimatosa en el SNC.

Erliquiosis

Presentación (*J Vector Borne Dis* 2008;45:273): 1-2 sem tras la exposición a la garrapata se desarrolla malestar general, lumbalgia, fiebre, cefalea, n/v, mialgias/artralgias. También puede presentarse con faringitis, linfadenopatía y encefalopatía.

Etiología: *Ehrlichia chaffeensis* = bacteria intracelular obligada transmitida por garrapatas. Vector: con más frecuencia *Anaplasma americanum* (garrapata de la estrella solitaria); otras garrapatas son posibles (p. ej., *Ixodes*). Reservorios: venado cola blanca. La mayor parte de las infecciones ocurre en los estados centrales del sur, el sureste y centrales del Atlántico en Estados Unidos.

Dx: título de Ab contra *E. chaffeensis* mediante ensayo de inmunofluorescencia o PCR (sangre, LCR) (+) y confirmación con DNA de *E. chaffeensis* o inmunotinción (+) de Ab contra *E. chaffeensis* en bx, o cx (+) (sangre, LCR).

Tx: doxiciclina, 100 mg c/12 h VO o IV por 7-14 días; tetraciclina, 500 mg VO c/6 h por 7-14 días.

Neurosífilis

Definición: infección por la espiroqueta *Treponema pallidum*. Presentación diversa: "gran simuladora".

Epid: históricamente, en Estados Unidos tasas más altas en estados del sur y personas afroamericanas. Después de décadas de declinación, las tasas de sífilis primaria y

secundaria se están incrementando, en particular en hombres con infección por VIH que tienen relaciones sexuales con hombres.

Consideraciones especiales en pacs con VIH (*Clin Infect Dis* 2007;44:1222): **(1)** la infección primaria por sífilis facilita la transmisión y el contagio del VIH. **(2)** Pueden identificarse chancros numerosos, más persistentes o de mayor dimensión/profundidad, con lesiones concomitantes primarias y secundarias en el momento de la presentación, desarrollo más temprano de gomas y anomalías más frecs en LCR, con conteo celular más alto, mayor incremento de proteínas y glucosa más baja. **(3)** ↑ transitoria de la carga viral y ↓ conteo CD4 con la infección sifilítica. **(4)** La enf neuro es más temprana: los pacs con VIH pueden tener riesgo ↑ de neurosífilis. **(5)** Se desconoce el riesgo de neurosífilis en pacs con VIH tras un tx adecuado de la sífilis. **(6)** Más probabilidad de persistencia de resultados serológicos (+) y LCR anormal a pesar del tx (relevancia clínica incierta). **(7)** Si el conteo CD4 es ≤ 350 células/mL o el título de reagina rápida en plasma (RPR) es ≥ 1:32 → se requiere PL (*Clin Infect Dis* 2009;48:816).

Cuadro clínico de la sífilis		
	Manifestaciones	**Comentarios**
Primaria (semanas después de la exposición)	Chancro: úlcera indolora, indurada, no purulenta.	Se resuelve en 2-6 sem, con o sin tratamiento.
Secundaria (4-8 sems después del chancro)	Exantema macular de 3-10 mm (flancos, hombros, brazos, pecho, espalda); sin tx → exantema maculopapular (en particular, palmas/plantas); malestar general, fatiga, cefalea, linfadenopatía, irritación faríngea; ± fiebre, ↓ ponderal, mialgias/artralgias, condiloma plano.	Se resuelve sin tx, pero reincide en 25%, por lo general en el 1.er año. El exantema es el s/s de presentación más frec en la sífilis (~ 90% de pacientes).
Latente (temprana: < 1 año posinfección; tardía: > 1 año posinfección)	Serorreactividad sin más evidencia de enfermedad.	Contagio sólo por transmisión madre → hijo.
Neurosífilis temprana (sem-años)	Meningitis (meningitis aséptica); neuropatía craneal; oftalmopatía (uveítis anterior, coroiditis, queratitis intersticial, retinitis, escleritis, neuritis óptica); enf meningovascular con EVC: por lo regular,	En 25-60% de los pacs con sífilis primaria o secundaria → neurosífilis temprana; < 5% sintomática. Ingreso temprano al SNC [→ LCR con pleocitosis, ↑ proteínas, VDRL o PCR (+)]. Sin tx, ~ 25% de los microorganismos no se elimina. Con tx, la mayor parte de los pacs inmunocompetentes elimina la infección en LCR. **Pero**, el tx no evita la neurosífilis.

	tronco del encéfalo y sxs cerebrales lacunares debido a afección preferente de arteriolas pequeñas; también EVC de las ramas de la ACA.	
Sífilis terciaria, incluida neurosífilis tardía; por lo general, años-décadas tras la infección	Sífilis cardiovascular (10%, ~ 20-30 años tras la exposición); gomas (15%, 1-46 años); paresia general (~ 5%, 2-30 años): demencia crónica con ↓ conductual prominente, ideas delirantes; tabes dorsal (~ 5%, 3-50 años): trastorno crónico de médula espinal, ataxia sensitiva de la marcha y extremidades, y ↓ función intestinal/vesical; demencia rápidamente progresiva con psicosis (en particular, pacs con VIH).	Los pacs con sífilis terciaria no son infectantes. Desarrollo de secuelas tardías en 1/3 de los tratados.

JAMA 2003;290:1510.

VDx de la sífilis			
La sífilis no puede detectarse mediante cx. Se requiere examen microscópico de campo oscuro o usar tinciones con Ab fluorescentes en muestras de lesiones genitales o mucosas para la detección del agente causal; ninguna de estas pruebas es sensible.			
Prueba	**Pruebas serológicas no treponémicas (TP) de ags**	**Pruebas serológicas treponémicas**	**Pruebas en LCR (TP y no-TP)**
	RPR, VDRL	TPPA, FTA-Ab	RPR, VDRL, FTA-Ab
Sens, esp	Sens: primaria: 78-86%; secundaria: 100%; latente: ~ 95%; falsos (+): 1-2% (uso de drogas intravenosas, TB, vacunas, embarazo, VIH, infección por rickettsia, mononucleosis, endocarditis, otras espiroquetas [los títulos suelen ser < 1:8 en falsos [+]); falsos (−) en VIH; VDRL → (+) en 1-2 sems tras chancro; falsos (−) infrecs con títulos ↑↑↑ (fenómeno de prozona)	Falsos (+) por otras infecciones por espiroquetas, paludismo, lepra; falsos (−) en VIH	Sens de VDRL en LCR, 30-70%; esp, 99% Sens de FTA-Ab en LCR, ~ 100%; esp baja
Nota:	En general → (−) tras el tx, aunque hasta 28% en sífilis primaria y 44% en sífilis secundaria siguen siendo (+) a los 36 meses (*Ann Intern Med* 1991;114:1005)	La mayoría (+) por el resto de la vida a pesar de tx; 10-25% → (−)	↑ proteínas, ↑ linfos (> 5) respaldan el diagnóstico VDRL en LCR (+) (cualquier título) = neurosífilis

TPPA, aglutinación de partículas de *Treponema pallidum*; FTA-Ab, Ab treponémicos mediante fluorescencia.
JAMA 2003;290:1510.

Cuándo realizar una PL (*Clin Infect Dis* 2009;48:816): **(1)** s/s neuros/oculares, **(2)** sífilis latente tardía o desconocimiento del tiempo de evolución en pac con VIH, **(3)** sífilis terciaria activa, **(4)** falla terapéutica (véase adelante) y **(5)** RPR en suero ≥

1:32 o conteo CD4 ≤ 350 células/mm^3 en pac VIH (+) con o sin s/s neurológicos.

Imagen: variable: normal, EVC de origen isquémico con características lacunares, lesiones inespecíficas en SB, incluidas hiperintensas periventriculares y temporales mesiales en imágenes ponderadas en T2, reforzamiento meníngeo; vasculitis/arteritis en la angiografía. Casos en años recientes con lesiones hiperintensas temporales mesiales en imágenes ponderadas en T2 que se asemejan a la encefalitis por VHS o límbica.

Tx de la sífilis

1. **Enf primaria/secundaria/latente temprana:** penicilina (PEN) benzatínica G, 2.4 millones de U (MU) IM, dosis única. Alergia a PEN → doxiciclina (doxi), 100 mg c/12 h por 14 días, o tetraciclina, 500 mg c/6 h por 14 días, o ceftriaxona, 1 g c/24 h IV/IM por 10 días. La azitromicina puede ser efectiva en la sífilis primaria y secundaria, no obstante un porcentaje de resistencia alto en varias ciudades importantes.
2. **Sífilis latente tardía o terciaria no neuro:** PEN benzatínica G, 2.4 MU IM c/sem por 3 sem. Alergia a PEN → doxi, 100 mg c/12 h por 28 días, o tetraciclina, 500 mg c/6 h por 28 días.
3. **Neurosífilis, que incluye enf ocular o auditiva:** PEN G acuosa cristalina, 3-4 MU c/4 h por 14 días, o 18-24 MU c/24 h en infusión continua por 10-14 días, o PEN procaínica, 2.4 MU IM c/24 h, + probenecid, 500 mg VO c/6 h por 14 días; *desensibilizar a los pacs con alergia a PEN.*

Nota: vigilar el desarrollo de reacción de Jarisch-Herxheimer (fiebre/escalofríos, cefalea, mialgias) por liberación de endotoxinas tras 4-12 h de la administración de PEN.

Seguimiento: (1) repetir las pruebas serológicas y dar seguimiento clínico a los 1, 3, 6 y 12 meses (y 24 meses en la enf tardía latente/terciaria o pacs con VIH). **(2)** *Falla terapéutica* = s/s persistentes y falta de ↓ 4× (dos diluciones) de las pruebas no treponémicas en el transcurso de 6-12 meses del tx en la sífilis temprana y 24 meses en la tardía, o ↑ 4× en cualquier fase; 5% en pacs sin VIH *vs*. 20% con VIH. **(3)** Repetir PL: 3-6 meses después del tx y luego c/6 meses hasta la normalización del LCR.

Neuroleptospirosis

Epidemiología

- La leptospirosis se transmite por medio de la orina del animal infectado.
- Ratas, rata topo, vectores más frecuentes.

General: manifestaciones neuros en 10-15% de los casos. Considerar en pacs con disfunción hepatorrenal aguda y ΔEM en o provenientes de áreas endémicas. Considerar en el dxdf de meningitis aséptica aguda/meningoencefalitis asociadas con quemosis y por lo regular ictericia, aunque estos hallazgos pueden no existir.

Presentación: son característicos fiebre, escalofríos, cefalea, vómito, ΔEM; CC y defectos focales menos frecs. Puede inducir meningitis ± encefalitis.

Dx: *imagen*: normal o con edema cerebral difuso. *LCR*: ↑ linfos (< 500 células/mm^3)

frecuentes. Pueden detectarse Ab en suero y LCR. Los microorganismos pueden identificarse en sangre y LCR durante los primeros 7-10 días. Después de 7-10 días pueden encontrarse en la orina. Confirmar con ELISA y PCR. Estándar de oro para el dx: ensayo de aglutinación microscópica.

Tx: opciones: PEN G, ampicilina y oxacilina en los casos menos graves.

Px: ΔEM relevantes y ↑ ↑ proteínas en LCR son hallazgos de mal pronóstico.

INFECCIÓN DEL SISTEMA NERVIOSO POR VIH

Epid: > 50% de los pacs con VIH tiene s/s neurológicos; las complicaciones incluyen infecciones oportunistas, efecto directo del VIH en el sistema nervioso y efectos adversos del tx antirretroviral (TAR).

Neuropatía asociada al VIH

Presentación: 20-60% de pacs con VIH: polineuropatía distal simétrica que afecta fibras sensitivas delgadas ± gruesas. S/s: combinación de s/s neuropáticos positivos (parestesias, dolor) y negativos (hipoestesia, pérdida del equilibrio); no suele haber s/s motores. Dolor neuropático en 50-90% de pacs. La neuropatía no se correlaciona con la carga viral o el conteo CD4. También ↑ del riesgo de neuropatía por atrapamiento (p. ej., túnel del carpo). DM, exposición a isoniazida (INH) y desnutrición ↑ el riesgo. Los antirretrovirales didesoxinucleótidos más antiguos, didanosina (ddI), estavudina (d4T) y zalcitabina (ddC), inducen polineuropatía sensitiva indistinguible por clínica de la neuropatía inducida por VIH. **Presentaciones menos frecs:** polineuropatía desmielinizante inflamatoria aguda (PDIA), polineuropatía desmielinizante inflamatoria crónica (PDIC), mononeuritis múltiple con y sin infección concomitante por citomegalovirus (CMV).

***EF*:** ↓ sens (puede afectar cualquier modalidad, en particular dolor y temperatura; sens a la propiocepción articular a por lo regular preservada); reflejos aquíleos ↓; conservación característica de la fuerza.

***Dx*:** excluir otras causas/simuladores de polineuropatía sensitiva axónica (DM, deficiencia de vit B_{12}, enf renal/hepática, tiroidopatía, sífilis) y exposición concomitante a fárms neurotóxicos de uso frec en pacs con VIH (p. ej., antineoplásicos, INH, talidomida). *EMG*: polineuropatía axónica con predominio sensitivo dependiente de la longitud (pero puede ser normal si se afectan sobre todo fibras delgadas amielínicas); la evidencia de desmielinización/remielinización es infrecuente. PDIA/PDIC: (por lo regular con ↑ proteínas y pleocitosis leve en LCR), polirradiculopatía (a menudo por CMV en la enf tardía por VIH; LCR: ↑ PMN, ↑ proteínas, ↓ glucosa; enviar LCR para PCR viral; tx con ganciclovir, foscarnet IV.

***Tx*:** de soporte. Tx sintomático: antidepresivos tricíclicos, gabapentina, pregabalina, lamotrigina, duloxetina. Identificar y tratar los factores que generan confusión, como la DM.

Neuromiopatía mitocondrial aguda por toxicidad: se asemeja al sx de Guillain-Barré (SGB) y se relaciona con distintos inhibidores nucleósidos de la transcriptasa reversa (INTR), en particular d4T, también zidovudina (AZT), ddI y lamivudina (3TC), ya sea solos o combinados. La acidosis láctica sugiere posible toxicidad

mitocondrial aguda, quizá por efectos metabs de los análogos nucleósidos. Sx agudo de cauda equina: desarrollo rápido de paraparesia dolorosa con afectación vesical e intestinal; característica de la polirradiculitis por CMV en la inmunodeficiencia avanzada.

Miopatía asociada al VIH: **(1)** ***miopatía por zidovudina*:** fatiga, debilidad y atrofia de músculos proximales, mialgia. Más frec tras una dosis acumulada > 200 g. Fibras rojas rasgadas en la microscopia electrónica. Dxdf: conservación de reflejos osteotendinosos y sens, a diferencia de PDIC y otras neuropatías. La cinasa de creatina (CK) suele ser ↑. Tx: suspender zidovudina; CK y dolor muscular ceden primero y luego se recupera la fuerza muscular. **(2)** ***Piomiositis*:** rara. Masa muscular indurada, hipersensible a la palpación. Dx: fosfocinasa creatina (CPK) normal o alta. US, TC y RMN son útiles. Aspiración y cx. Tx: abxs IV y drenaje quirúrgico, según se requiera.**(3)** ***Miopatía con cuerpos de nemalina*:** desarrollo subagudo de debilidad y atrofia. CPK ↑. Cuerpos de nemalina en la bx, con necrosis muscular e inflamación variables. Tx: esteroides, ¿IgIV? **(4)** ***Enf de desgaste por VIH*:** debilidad y atrofia proximales con diarrea, fiebre, caquexia. CPK por lo general en límites normales (ELN). **(5)** ***Sx de linfocitosis infiltrativa difusa*:** hipertrofia bilat de glándulas salivales o xerostomía. Infiltrado linfocítico policlonal CD8 en la bx de glándulas salivales menores. Puede iniciar con miositis, neuropatía o mononeuritis múltiple. Tx: esteroides. **(6)** ***Infección oportunista o infiltración tumoral del músculo*.**

Mielopatía asociada al VIH ("mielopatía vacuolar"): dx patológico. Patología característica en la autopsia en ~ 55% de los pacs que muere por sida. La mielopatía clínica es menos frec. ↓ de incidencia debido al TAR; ~ 5-10% de pacs sin tx; por lo general, CD4 < 350 células/mm^3.

***Presentación*:** debilidad de piernas, espasticidad, marcha atáxica de inicio gradual en semanasmeses por ↓ de la propiocepción; la incontinencia urinaria es menos frec. Típicamente indolora; simula la degeneración combinada subaguda por deficiencia de vit B_{12}. Por lo regular se desarrolla en paralelo con la demencia asociada al VIH (DVIH).

***EF*:** paraparesia espástica simétrica; hiperreflexia, que por lo regular respeta extremidades sups; dorsiflexión de primer ortejo. Menos frec: anomalías de la propiocepción en piernas. Por lo general sin nivel sensitivo.

***Dx*:** clínico de exclusión. Concentración de vit B_{12}, pruebas de sífilis y virales en suero, análisis de LCR con pruebas de PCR para sífilis y virus, RMN de médula espinal con gadolinio. *LCR*: celularidad baja. *RMN de médula espinal*: por lo regular normal o con hiperintensidad inespecífica; luego → atrofia medular. *Pato*: lesión axónica, infiltración de macrófagos y vacuolización de columnas lat/dorsal; segmentos torácicos > cervicales, lumbares.

***Tx*:** el inicio del TAR tras la mielopatía vacuolar no suele mejorar los s/s. Tx sintomático de espasticidad y la vejiga neurógena. Terapia física.

Otras causas de mielopatía en la infección por VIH
Mielitis por VIH asociada con seroconversión: paraparesia transitoria autolimitada. Los Ab contra el VIH pueden ser (−). Solicitar carga viral de VIH.

VLHT 1 y 2: paraparesia espástica dolorosa progresiva que se desarrolla en años; coinfección frec en pacs con VIH en áreas en que VLHT es endémico; declinación más rápida en pacs VIH (+) que (−). LCR = pleocitosis relevante. Ab contra VLHT en suero y LCR.
Absceso epidural: fiebre, dolor de espalda, s/s radiculares. Evolución rápida a paraparesia espástica. RMN para visualizar el absceso. Abxs IV, ± descompresión quirúrgica.
Mielitis por VVZ: por lo general pocas sem tras la erupción cutánea. Debilidad ipsilat. Disfunción espinotalámica/columna dorsal. Pleocitosis en LCR. Dx con PCR en LCR o cx. RMN: reforzamiento en el sitio de infección.
Mielitis por CMV: infrec (más a menudo causa radiculopatía). CD4 por lo general < 50 células/mm^3. Desarrollo rápidamente progresivo de lesión en médula espinal. LCR con pleocitosis intensa, proteínas ↑ y con frecuencia glucosa ↓. Dx con PCR en LCR; también descartar retinitis y viremia. RMN: reforzamiento de área afectada. Tx: ganciclovir o foscarnet IV.
Mielitis por VHS: cuadro infrec similar a mielitis por CMV. A diferencia de ésta, pleocitosis en LCR mucho menos intensa. Dx con PCR en LCR y/o cx. Tx: aciclovir IV en dosis alta.
Sífilis: paraparesia espástica aguda/subaguda; compromiso de la propiocepción; anomalías intestinales/vesicales y nivel sensitivo. LCR: pleocitosis, proteínas ↑; RPR en suero, VDRL o FTA-abs en LCR (+).
TB espinal: conteo CD4 usualmente < 250 células/mm^3. Por lo regular con meningitis tuberculosa.
Otras: deficiencia de vit B_{12}, mielitis transversa idiopática, esclerosis múltiple, linfoma.

Neurol Clin 2008;26:799; *Lancet Neurol* 2005;9:543.

Tres afecciones del espectro de los trastornos neurocognitivos asociados al VIH (TNVIH): disfunción neurocognitiva asintomática (DNCA), trastorno neurocognitivo leve (TNL), demencia (DVIH).

Epid: incidencia general de la DVIH en ↓ con la generalización del TAR. Deterioro cognitivo más leve, aún frec (20-69%) en pacs VIH (+).

Presentación: disfunción cognitiva, conductual y motora progresiva, similar a la demencia subcortical. ↓ memoria, atención; lentitud psicomotora. Sx depresivo, agitación, apatía, cambio de la personalidad; con menos frecuencia, psicosis y manía. Compromiso motor (temblor, anomalías de la marcha, espasticidad); puede asemejarse a la enf de Parkinson. Signos de liberación frontal, hiperreflexia. Los s/s pueden desarrollarse de forma aguda en el transcurso de sem-meses. Grados más leves de deterioro cognitivo-motor pueden preceder a la DVIH. Los s/s pueden fluctuar.

Factores de riesgo: conteo de CD4 bajo, edad mayor al momento de la seroconversión, anemia, ↑ edad, tiempo de evolución, índice de masa corporal bajo, consumo de drogas IV. La carga viral (CV) en LCR y plasma no predice con precisión la progresión a DVIH (pero podría haber un vínculo entre la CV en LCR y la gravedad del trastorno). La isoforma E4 de la apolipoproteína E se asocia con la gravedad de la demencia (*Neurology* 2004;63:626).

Dxdf: linfoma del SNC, encefalitis por CMV, leucoencefalopatía multifocal progresiva (LMP), toxoplasmosis, tuberculosis (TB), meningitis criptocócica,

neurosífilis, depresión, demencia vascular, demencia neurodegenerativa.

Vdx: *imagen*: puede ser normal, en particular en fase temprana; atrofia cerebral/de núcleos basales, dilatación ventricular y lesiones hiperintensas difusas en SB en T2, por lo regular isointensas en T1. Espectroscopia por RMN (ERMN): ↑ colina (astrocitosis) y disminución del *N*-acetilaspartato (lesión neuronal). *LCR*: por lo regular con pleocitosis y ↑ proteínas e IgG. *Pruebas neuropsiquiátricas*: déficits psicomotores y de memoria.

Tx: el TAR mejora los resultados de las pruebas neuropsiquiátricas en la DVIH (*J Neurovirol* 2000;6:84; *Neurology* 2006;67:311). En algunos pacs con encefalitis subaguda por VIH hay mejoría intensa de la demencia con el TAR → debe considerarse una causa **reversible** de demencia. Controversia: superioridad de ciertos regímenes; estavudina, zidovudina, abacavir, lamivudina, efavirenz, nevirapina e indinavir parecen penetrar mejor al SNC. Aún no se define un papel claro de los agentes neuroprotectores (p. ej., selegilina o minociclina; (*Neurology* 2007;69:1314). Tx inefectivo: memantina (*AIDS* 2007;21(14):1877), selegilina transdérmica (*Neurology* 2007;69:1314), minociclina (*Neurology* 2013;80:196).

Px: tanto la DVIH como los TNVIH predicen una ↓ de la sobrevivencia, con independencia del uso de TAR.

INFECCIONES OPORTUNISTAS INTRACRANEALES

Toxoplasma gondii LMP
Cryptococcus neoformans Virus varicela *zoster* (VVZ)
CMV
Encefalitis fúngica

Valoración inicial: **(1)** HC detallada, incluidos viajes, exposiciones, fárms. **(2)** Evaluación de factores de riesgo para infecciones oportunistas. **(3)** No olvidar las infecciones usuales que se identifican en pacs sin VIH; incluir conteo CD4, CV, uso activo de TAR, uso de profilaxis (farmacológica), BHC, PFH, serología para hepatitis, RPR, PPD, radiografía de tórax, ags criptocócicos, serología de toxoplasma.

Pacs que requieren estudios de imagen cerebral antes de la PL (*NEJM* 2001;345:1727)
(1)**Pacs con inmunocompromiso, incluidos todos aquellos con VIH*. **(2)** ↓ *nivel de alerta*. **(3)** *Hallazgos neuros focales, incluido papiledema*. **(4)** *Edad ≥ 60 años*. **(5)** *Lesión conocida en SNC*. **(6)** *CC en sem previa*.

TOXOPLASMOSIS CEREBRAL

General: lesión cerebral focal más frec en pacs con VIH. Causada por *Toxoplasma gondii*, parásito protozoario intracelular obligado. Se transmite por medio de las heces del gato y la carne mal cocida. Incidencia ↓ ↓ en la era del TAR y la profilaxis contra *Toxoplasma*/*Pneumocystis*. La seropositividad de IgG varía en todo el mundo; se identifican Ab tipo IgG en ~ 50% de estadounidenses y 90% de franceses. Pacs con VIH: por lo regular = reactivación de infección latente (evidenciada por la

ausencia de Ab tipo IgM).

***Factores de riesgo*:** conteos de CD4 < 200 células/mm^3, falta de uso de TAR o profilaxis contra toxoplasma.

Presentación: sintomática en ~ 10% de los casos: enf similar a la mononucleosis, con linfadenopatía prominente. Evolución en el transcurso de días-meses. En ~ 50% se presenta con cefalea y fiebre; confusión, letargo y CC también son comunes (*NEJM* 1992;327:1643). Hallazgos focales: hemiparesia, ataxia y parálisis de nervios craneales (NC); s/s extrapiramidales (p. ej., hemicorea y hemibalismo) no son raros debido a su predilección por los núcleos basales.

Dx: *suero*: Ab IgG (+) en ~ 80% (si son negativos, considerar dx alternativo). Ab IgM son de poca utilidad. *Dx definitivo*: identificación de taquizoítos en la bx lesional. *LCR*: ELISA es sens y esp; título de IgG en LCR ≥ 1:64, muy específico. La PCR en LCR es esp, pero con sens variable (12-70%). *Tx empírico*: ensayo con pirimetamina y sulfadiazina para confirmar el dx en pacs VIH (+) con IgG en suero, sin profilaxis contra toxoplasma; evitar la coadministración de esteroides (podría dificultar la interpretación de la respuesta clínica y radiológica). Por lo regular hay mejoría clínica en 1-2 sem (50% el día 3, 86% el día 7 y 91% el día 14), y mejoría radiológica en 2-3 sem (*NEJM* 1993;329:995).

Imagen: TC: lesiones únicas o múltiples que se refuerzan con el contraste, por lo regular con reforzamiento en anillo o nodular; frecs en corteza y sustancia gris profunda, p. ej., núcleos basales, tálamo. Cerebelo y tronco del encéfalo se afectan con menos frec. La RMN es más sensible.

Dxdf: linfoma del SNC, absceso micótico, infección micobacteriana o por CMV.

Tx: para los pacs con VIH el tx se divide en agudo, de mantenimiento y profilaxis primaria.

- ***Agudo*:** pirimetamina: dosis de carga 100-200 mg; continuar con 75-100 mg/día **y** sulfadiazina, 6-8 g en fracciones c/6 h, **o** clindamicina, 600-900 mg c/6 h, **y** ácido folínico10-50 mg c/24 h. *Comentarios*: **(1)** tratar > 6 sem o hasta que las lesiones con reforzamiento se resuelvan. **(2)** Efectos limitantes de la dosis de pirimetamina y sulfadiazina: fiebre, exantema, leucopenia y ↓ plaqs, insuficiencia renal. **(3)** Efectos secundarios de clindamicina: diarrea, náusea, exantema y granulocitopenia. **(4)** Regímenes alternativos: trimetoprim-sulfametoxazol (TMP-SMX), pirimetamina con claritromicina, azitromicina o dapsona, atovacuona.
- ***Mantenimiento*:** 25-50 mg c/24 **y** sulfadiazina, 3-4 g/día en fracciones c/6 h, **o** clindamicina, 300-450 mg c/6 h, **y** ácido folínico, 10-50 mg c/24 h, **y** régimen apropiado de TAR. *Comentario*: **(1)** considerar la suspensión del régimen de mantenimiento una vez que el conteo de CD4 se mantenga en 100-200 células/mm^3. **(2)** El sx de reconstitución inmunitaria (SRI) en toxoplasmosis es infrec, pero se han referido casos (*Ann Int Med* 2009;150:656); vigilar de forma estrecha la presencia de s/s de recurrencia o agravamiento de la infección tras el inicio del TAR.
- ***Profilaxis primaria*:** TMP-SMX, 160/800 mg c/24 h, **o** dapsona, 50 mg c/24 h, **y** pirimetamina, 50 mg c/sem, **y** ácido folínico, 50 mg c/sem. *Comentarios*: **(1)** se

recomienda para pacs seropositivos con conteos de CD4 < 100 células/mm^3. **(2)** A los pacs seronegativos se les recomienda evitar el consumo de carne poco cocida y el contacto con heces de gato.

CRIPTOCOCOSIS

Definición: infección por *Cryptococcus neoformans*, una levadura encapsulada que se transmite por vía respiratoria y no por contacto directo entre personas.

Epid: sobre todo en pacs con inmunocompromiso (VIH/sida, tras el trasplante de órganos). En pacs con VIH, infección micótica más frec en el SNC; antes ~ 5-10% de pacs con sida; aún es una de las causas más comunes de mortalidad en pacs con VIH en países en desarrollo. Mucho menos frec con la profilaxis con fluconazol y el TAR. Por lo regular se desarrolla con conteos de CD4 < 100 células/mm^3. *C. neoformans* var. *gattii* → meningitis en hospederos inmunocompetentes. Otros factores de riesgo: excretas de pichones.

Presentación: suele presentarse con meningitis subaguda-crónica; también forma criptococomas en espacios perivasculares dilatados. Puede generar un cuadro fulminante. S/s típicos: febrícula, cefalea, n/v, deterioro cognitivo, ↓ nivel de alerta. Neuropatías craneales múltiples por meningitis basal, en particular de nervios óptico y acústico. Rara vez se presenta con hallazgos neuros focales o CC. Rigidez de nuca y fotofobia son menos frecs en pacs con VIH. ***Extraneuros*:** infiltrados pulmonares difusos, consolidación lobar o lesión cavitada, exantema (pápulas con aspecto similar al molusco contagioso), infección de vías urinarias.

Vdx: los ags criptocócicos en ***suero*** tienen sens de ~ 94%, pero carecen de esp para la enf del SNC; *un resultado negativo de la prueba en suero hace en extremo improbable la meningitis criptocócica*. ***LCR*:** la sens de la prueba de ags criptocócicos es dê 91%, con esp dê 95%; presión de apertura (Pap) por lo regular ↑ ↑ ↑; el LCR mismo suele ser normal (en particular en VIH, a pesar de microorganismos abundantes), pero pueden identificarse ↑ linfos (> 20 células/mm^3), ↑ proteínas y ↓ glucosa. ***RMN*:** por lo regular normal; puede revelar reforzamiento y engrosamiento leptomeníngeos, pero tiene sens baja en la fase temprana de la enf; hidrocefalia si no se recibe tx; rara vez, seudoquistes o criptococomas en espacios perivasculares profundos. Pocas veces se presenta con lesiones con reforzamiento en SB (que antes se pensaba derivaba de la toxicidad por anfotericina) (*Eur J Neurol* 2007;14:350). ***Dx definitivo*:** cx de LCR (+) (sens, 75-95%), prueba con tinta china en LCR (+) (sens, 25-50%) o ags criptocócicos (+) en LCR (sens, 91%).

Tx: en tres fases: inducción, consolidación, mantenimiento.

***Inducción*: (1) anfotericina B** (1 mg/kg/día) con **flucitosina** (en 100 mg/kg/ día) por 14 días o más. Vigilar niveles máximos de flucitosina para evitar efectos adversos, incluida toxicidad gastrointestinal (GI) y del hemo. La anfotericina puede → nefrotoxicidad, hepatitis, supresión de médula ósea, pancitopenia. La anfotericina B aunada a fluconazol en dosis alta (800 mg/día) podría permitir diferir la flucitosina, dada su toxicidad y falta de disponibilidad en países en desarrollo (*Clin Infect Dis* 2009;48:1775). **(2) PL seriada:** si Pap ≥ 25 cm H_2O, extraer LCR para ↓ 50% la PIC (por lo general, se requiere extraer ~ 20-30 mL). Continuar hasta que la Pap sea normal durante varios días. Alternativa: drenaje lumbar o derivación ventrículo

peritoneal. **(3)** Inicio de **TAR** en pacs con VIH vírgenes a tx. **(4) Los esteroides o la acetazolamida no forman parte del tx del ↑ de la PIC** (*Clin Infect Dis* 2000;30:47; *Clin Infect Dis* 2000;30:710; *Clin Infect Dis* 2002;35:769).

***Consolidación*:** suspender anfotericina B y flucitosina. Iniciar **fluconazol**, 400 mg VO c/24 h durante por lo menos 10 sem. Repetir PL 2 sem tras el tx de inducción y antes de comenzar el de mantenimiento; sólo proceder al mantenimiento si el LCR es estéril.

***Mantenimiento*: fluconazol,** 200 mg VO c/24 h. Puede evaluarse su suspensión una vez que el pac está asintomático y el conteo de CD4 se mantiene en > 100 células/mm^3 > durante un año. *Reiniciar el mantenimiento si el conteo de CD4 ↓ a < 100*.

Px: la evolución más deficiente se asocia con Pap alta, carga elevada de microorganismos, ΔEM, respuesta inflamatoria deficiente en LCR (*NEJM* 1992;326:83; *Lancet* 2004;363:1764; *NEJM* 1997;337:15). Letal en todos los casos sin tx. La mortalidad mejora en gran medida con la introducción de la anfotericina B, pero incluso en países desarrollados aún es de ~ 10-25% a 10 sem (*AIDS* 2006;20:2183).

MENINGITIS CRIPTOCÓCICA: SX INFLAMATORIO DE RECONSTITUCIÓN INMUNITARIA

Seis a 30% de los pacs que inician TAR desarrollan s/s recurrentes de meningitis criptocócica con LCR estéril y título menor de Ab. La mediana de tiempo tras el inicio del TAR es de ~ 30 días (pero puede presentarse meses después). El riesgo ↑ si el TAR se inicia < 30 días después del dx (*Clin Infect Dis* 2005;40:1049-1052). Con mucha menor frecuencia, los pacs sin meningitis criptocócica se presentan con s/s y reactividad de Ab en LCR, pero con cx de LCR (−). Incertidumbre en cuanto al dx: continuar TAR, repetición del tx de la meningitis criptocócica, esteroides.

LEUCOENCEFALOPATÍA MULTIFOCAL PROGRESIVA (LMP)

Epid: la incidencia no ha ↓ en la era del TAR; ~ 5% los pacs con sida desarrolla LMP.

Patogenia: reactivación de la infección latente por virus de John Cunningham (VJC), un poliomavirus. La mayor parte de los pacs es (+) para VJC al llegar a la adolescencia; latente en médula ósea, riñones, tejido linfoide (no SNC). La viremia por VJC ocurre en la inmunosupresión → diseminación hematógena al SNC. El VJC infecta oligodendrocitos y astrocitos → desmielinización no inflamatoria y muerte celular.

Presentación: declinación neuro progresiva lenta en sem-meses, defectos focales, entre otros ↓ de cognición, visión, fuerza, marcha, coordinación. S/s infrecs (*Am J Med* 1995;99:64).

Dx: estándar de oro = bx cerebral, pero clínica y RMN cerebrales característicos con PCR en LCR (+) para VJC suelen ser suficientes para el dx. *Imagen*: TC: normal o lesiones subcorticales hipodensas con efecto de masa escaso o nulo. RMN: anomalías multifocales subcorticales asiméts sin reforzamiento en T2 con preservación de las fibras U subcorticales; las lesiones en T1 suelen ser hipointensas/isointensas; afecta la corteza con menos frecuencia. *LCR*: PCR para

VJC, sens de 72-100%, esp de 92-100%; si ↑ ↑ sospecha, deben analizarse varias muestras; los resultados falsos (−) son en particular frecs con TAR y en la LMP temprana. *Suero*: no es útil (80% de la población general es seropositiva para VJC).

Tx: la única estrategia comprobada es el inicio de TAR; ~ 50% mejora con TAR. Se ha probado el uso de IFN-α y cidofovir. La mirtazapina puede aportar cierto beneficio (hasta el momento, sólo en una serie de casos piloto abierta) (*Arch Neurol* 2009;66:255).

Px: peor con ↑ ↑ carga viral de VJC, conteo de CD4 menor y ausencia de reforzamiento con contraste.

SX DE RECONSTITUCIÓN INMUNITARIA POR LMP

Puede presentarse sem tras el inicio del TAR. Su cuadro de presentación suele ser más leve que el de la LMP. Por lo regular se identifica progresión de la enf previa o lesiones nuevas en la imagen. Las lesiones tienen más probabilidad de reforzarse en el SRI por LMP que en la LMP aislada, aunque la falta de reforzamiento no descarta el diagnóstico.

Tx: los esteroides suelen reservarse para pacs con condición neuro con gran deterioro, efecto de masa significativo o edema o evidencia de herniación; se desconoce si son benéficos en casos menos graves (*Neurology* 2009;72:1458).

SX INFLAMATORIO DE RECONSTITUCIÓN INMUNITARIA (SIRI)

Epid: ~ 25% desarrolla alguna variedad de SIRI y < 1% tiene s/s neuros. Factores de riesgo: sin TAR previo, edad menor, inicio de TAR tras dx reciente de infección oportunista, ↓ rápida de la carga viral del VIH.

Presentación: por lo general sem-meses tras el inicio de la TAR (hasta 2-3 años). El SIRI neuro suele presentarse con defectos nuevos/intensificación inesperada de defectos previos (p. ej., hemiparesia, encefalopatía, CC).

Dx: principalmente clínico. La pleocitosis en LCR es frec. RMN: lesiones en SB y corteza, por lo regular con reforzamiento.

Tx: es controversial que los esteroides aporten beneficio; uso razonable en pacs con deterioro intenso/progresivo.

MENINGITIS EN PACIENTES CON VIH

Causas principales: *sífilis, criptococosis, VIH* y *TB* (véanse secciones Neurosífilis, Criptococsis y Tuberculosis del SNC).

MENINGOENCEFALITIS ASÉPTICA POR VIH

Epid: la meningitis aséptica se informa en ~ 25% de las primoinfecciones por VIH (*Ann Intern Med* 1996;125:257).

Presentación: cuadro agudo-subagudo, cefalea ± meningismo, fiebre, n/v, linfadenopatía. Por lo regular se presenta en el momento de la primoinfección por VIH o cuando el conteo de CD4 va en declinación. Los pacs con s/s neuros en el momento de la seroconversión tienen cargas virales promedio más altas en LCR (*Clin Infect Dis* 2000;30:962). También se refiere meningoencefalitis por VIH en la

infección crónica por este virus, lo que se presume deriva de que en el SNC ya no tiene buen control; la carga viral de VIH en LCR casi siempre es > en plasma.

Dx: realizar pruebas en pacs con sx clínico congruente con meningoencefalitis para descartar VIH (un análisis retrospectivo permitió identificar que 5% de los pacs con hallazgos clínicos y en LCR congruentes con meningoencefalitis aséptica era (+) a VIH, pero no se diagnosticaron en el momento de la presentación [*Clin Infect Dis* 2008;47:433]). LCR típico: pleocitosis mononuclear > 20 células/mm^3.

Tx: inicio potencial de TAR o cambio de régimen a uno con mayor penetración al SNC.

ENCEFALITIS EN PACIENTES CON VIH

ENCEFALITIS POR CMV

General: el CMV (familia Herpes) es la infección oportunista más frec en pacs con VIH. El conteo de CD4 suele ser < 50 células/mm^3. Sitios frecs: retina, tracto GI, pulmón, hígado, cerebro, médula espinal, raíces nerviosas.

Presentación: encefalopatía progresiva subaguda con compromiso de la memoria, inatención, Δ conductuales, trastornos de la marcha y cefalea. Por lo general su instauración es más rápida que la DVIH.

Vdx: *imagen*: puede ser normal; comunes: atrofia, dilatación ventricular, hiperintensidades inespecíficas en T2. Reforzamiento ventricular que corresponde a ependimitis por CMV en ~ 30% de los casos (característica pero inespecífica) (*Neurology* 1997;48:A388). Las lesiones de masa son infrecs. *LCR*: proteínas normales o ↑, linfos ↑. PCR de CMV en LCR en pacs con VIH: sens, 80-100%; esp, 75-100%. Cx con sens de 10-25%. Indicios extraneuros: viremia por CMV, retinitis, hipoNa (por afectación suprarrenal).

Tx: ganciclovir, 5 mg/kg IV c/12 h al inicio y luego c/24 h, o foscarnet, 90 mg/kg IV c/12 h, o cidofovir, 5 mg/kg c/sem durante varias sem, seguidos por mantenimiento prolongado con la mitad de la dosis.

ENCEFALITIS POR VIH POR ESCAPE EN LCR

Encefalitis subaguda infrec con deterioro cognitivo progresivo a pesar de carga viral de VIH bien controlada en suero y reconstitución inmunitaria por terapia antirretroviral altamente activa (TARA). RMN: hiperintensidades multifocales en SB. LCR: pleocitosis mononuclear. La presencia de VIH en LCR por PCR con nivel sérico indetectable o una carga viral de VIH en LCR mucho mayor que en suero resultan dxs. La modificación de la TARA con base en la penetración al SNC o la genotipificación del VIH en LCR puede → reversión intensa de la encefalopatía.

CRISIS CONVULSIVAS EN PACIENTES CON VIH

Epid: ~ 17% de adultos con VIH, porcentaje menor en aquéllos con seguimiento regular en clínica para VIH.

Etiología: infecciones oportunistas, fárms, alteraciones metabs y electrolíticas, abuso de sustancias. Infecciones oportunistas que se asocian con más frecuencia con CC: toxoplasmosis, infección criptocócica, linfoma primario del SNC (LPSNC). En ~

50% de los pacs con VIH con CC, no se identifica una causa precisa.

Tx: estar al tanto de las interacciones farmacológicas de la TARA. Los FAE más recientes (p. ej., LEV, TPM, GPN, LTG) pueden ser más seguros, pero es probable que el riesgo con los más antiguos (p. ej., PHT, CBZ, con efecto sobre el sistema P450) o VPA (estudios *in vitro* previos demuestran que puede inducir la replicación del VIH) sea mínimo (*Seizure* 2008;17:27).

LESIONES FOCALES EN LA INFECCIÓN POR VIH

El dxdf depende del grado de inmunosupresión: con CD4 > 500 células/µL predominan los tumores benignos y malignos, y las mets cerebrales, como en hospederos inmunocompetentes; con CD4 de 200-500 células/µL son frecs los trastornos cognitivos y motores asociados con VIH, pero no suelen presentarse con lesiones focales. Son más comunes las lesiones de masa en SNC con inmunosupresión intensa con conteo CD4 < 200 células/µL. Dx más probable: infecciones oportunistas (toxoplasma, LMP) y tumores asociados con sida (es decir, LPSNC).

Lesiones neurológicas focales en pacientes con VIH			
	Toxoplasmosis cerebral	**LPSNC**	**LMP**
Evolución	Rápida, se presenta en el transcurso de días del inicio	1-2 semanas	Indolente, evoluciona en semanas
Cuadro clínico	Focal; ΔEM, cefalea, fiebre, s/s constitucionales	Por lo regular, s/s focales, incluidos hemiparesia, afasia, apraxia, Δ hemisensitivos, alteración campimétrica	
Hallazgos radiológicos	Lesiones con reforzamiento en anillo, por lo regular múltiples, con efecto de masa y edema	Lesión solitaria/difusa con reforzamiento, con efecto de masa y edema	Lesiones desmielinizantes en SB sin reforzamiento o efecto de masa
Ubicación de las lesiones	Núcleos basales, tálamo, unión gris-blanca	SB profunda, periventricular	SB cercana a la corteza; sin efecto de masa o reforzamiento. ↑ señal en T2 y ↓ en T1
Dx	Ab IgG en suero, respuesta al tx	PCR para VEB en LCR ± bx cerebral	PCR para VJC en LCR

Lancet 1996;348:445-452.

LINFOMA PRIMARIO DEL SISTEMA NERVIOSO CENTRAL (LPSNC)

Epid: incidencia de linfoma no Hodgkin, incluido el LPSNC, ↑ 100× en pacs VIH (+); incidencia general ↓ con la introducción del TAR. En riesgo: CD4 < 50 células/mm^3.

Presentación: defectos focales (p. ej., hemiparesia, Δ sensitivos, hemianopsia homónima).

Dx: *imagen*: lesiones grandes solitarias o escasas (2-4 cm), por lo general con reforzamiento con contraste. Isodensas o hipodensas en TC; RMN: señal ↓ en T1 y ↑ en T2, con edema circundante importante. El referente radiológico es la lesión periventricular; por lo regular las lesiones también se identifican en la SB profunda. SPECT y PET-FDG pueden ser útiles para diferenciar la infección del LPSNC.

LCR: PCR para VEB, sens de 90-100%, esp ~ 100%. Citología en LCR, insensible (< 20%). *Bx cerebral*: bx estereotáctica de lesión focal, en particular si el tx empírico de la toxoplasmosis cerebral no induce mejoría clínica y radiológica en 1-3 sem (en la bx se confirma que ~ 65% de las lesiones que no responden al tx empírico para la toxoplasmosis es LPSNC [*J Neurol Sci* 1999;163:32]).

Tx: (1) QxTx, que incluya metotrexato en dosis alta. **(2)** RxTx cerebral total (aunque ↑ riesgo de leucoencefalopatía en pacs con VIH [*Lancet Neurol* 2009;8:581]). **(3)** TAR.

Px: peor: VIH + LPSNC. Sobrevivencia ~ 3 meses; < 10% sobrevive > 1 año (*Eur J Cancer* 2001;37:1296).

TUBERCULOSIS DEL SNC

Epid: en 2012 se presentaron 8.6 millones de casos nuevos de TB, con 1.3 millones de muertes (OMS, 2013). Cerca de 20% se asocia con VIH. Causa más frec de muerte en pacs con VIH en todo el mundo. TB del SNC ~ 1% de casos de TB. Riesgos: TB pulmonar, VIH (+), edad menor, desnutrición, alcoholismo, enf maligna, DM, viaje a zona endémica.

Patogenia: *Mycobacterium tuberculosis* es un bacilo aerobio ácido alcohol-resistente que no forma esporas y crece muy lentamente en medios de cx convencionales. *Transmisión*: inhalación de aerosoles respiratorios. Durante la infección primaria tiene lugar la siembra en cerebro, médula espinal y meninges, que constituyen focos infecciosos pequeños conocidos como "focos de Rich", los cuales pueden romperse hacia el LCR → exudado espeso de material inflamatorio (atrapamiento de arterias y nervios craneales, sobre todo en meninges basales). La TB del SNC asociada al VIH suele derivar de la reactivación de una infección latente. Puede desarrollarse vasculitis que afecte el polígono de Willis, el sistema vertebrobasilar y las ramas perforantes de la arteria cerebral media (ACM) → EVC.

Presentación: clásica (meningitis basal subaguda): pródromos inespecíficos durante 2-8 sem → febrícula con cefalea y parálisis de NC (p. ej., VI, III).

Complicaciones específicas:

- *Endarteritis*: → EVC de origen isquémico (basal cerebral, perisilviano, núcleos basales).
- *Ventriculitis*: obstrucción del flujo del LCR → hidrocefalia, ↑ PIC.
- *Tuberculoma* (lesiones grandes sin rotura) o absceso tuberculoso (raro): lesión de masa.
- *Radiculomielitis*: paraparesia subaguda con dolor radicular y anomalías vesicales, aracnoiditis adhesiva. Puede desarrollarse una presentación fulminante, como la meningitis bacteriana no micobacteriana. S/s en pacs VIH (+) similar a la de pacs VIH (−) (*J Infect Dis* 2005;192:2134).
- *Enf pulmonar activa*: en 30-50% de los pacs (*Infection* 2003;31:387).

Dxdf: meningitis bacteriana, viral, parasitaria y micótica, enf reumática, sarcoidosis, paquimeningitis idiopática, carcinomatosis meníngea.

Vdx: PPD (+) en 50-80% de los pacs; falsos (−) con más frecuencia en pacs VIH (+). Si al inicio el PPD es (−) pero la sospecha es intensa, repetirlo en 1-3 sem podría ↑ su

sens. *LCR* (véase la tabla siguiente)*:* ↑ Pap, ↑ linfos (en la fase temprana y tras iniciar los abxs puede identificarse predominio de neutrófilos en LCR), ↑ proteínas, ↓ glucosa. Tinción de BAAR (sens ~ 25%; ↑ sens con volumen ↑ de LCR y mayor duración de la valoración microscópica [*J Clin Microbiol* 2004;42:378], pero SIEMPRE debe enviarse para intentar identificar el perfil de sens a fárms), cx (varias sem; sens 50-80%), PCR (sens 50-80%; esp 90-100%). El LCR en pacs con VIH es similar al de aquéllos sin VIH, pero podrían ser menos intensas pleocitosis y ↑ proteínas (*J Neurol Sci* 2000;181:118). *Suero*: ELISA (ensayo de la liberación de IFN-γ con células T) identifica la TB activa; al combinarse con PPD la sens general es de 96%; útil para el dx de TB latente cuando el PPD no es confiable (anergia, exposición a vacuna Calmette-Guérin). *Rx de tórax*: puede revelar TB miliar; anormal en ~ 50% con meningitis tuberculosa.

Perfil del LCR en la meningitis tuberculosa	
Leucos (por mm^3)	50-1 000, con predominio linfocitario (pero, predominio temprano de PMN en 15%)
Proteínas	50-500
Glucosa	< 45 en > 80% de pacs; declinación progresiva de glucosa en LCR en PL seriadas es en particular característica
Frotis de BAAR (+)	Sens ~ 25%; pero ↑ hasta > 80% con frotis repetidos y al usar el sedimento compactado del LCR ultracentrifugado
Cx (+)	Sens, 50-83%; cx (+) en ~ 50% en la primera muestra; ↑ hasta > 80% si se someten a cx cuatro muestras de volumen alto (20-45 mL); el cx sigue siendo (+) hasta 1 sem después del inicio del tx antifímico
LCR (+)	Esp, ~ 100%; sens, 48-100%; la PCR siempre debe realizarse junto con cx para determinar el perfil de sens a fármacos

Hallazgos de RMN en la meningitis tuberculosa: "tríada clásica": reforzamiento de meninges basales, hidrocefalia e infartos (*Eur Radiol* 2003;13:1876). Más de 80% con reforzamiento meníngeo, en particular en cisternas basales. Hidrocefalia: comunicante u obstructiva; a diferencia de la meningitis bacteriana, en la que la hidrocefalia suele ser transitoria, en la TB meníngea es progresiva. Imagenología arterial: estrechamiento localizado, en particular en segmentos distales de arteria carótida interna, y proximales de ACM y ACA. El aspecto radiológico suele ser similar en pacs con o sin VIH; puede haber reforzamiento meníngeo ↓ (*J Neurol Sci* 2000;181:118).

Tx (véase la tabla): *primera línea*: INH, rifampicina, pirazinamida, etambutol y estreptomicina por 9-12 meses. *Segunda línea*: quinolona y amikacina. *Descartar TB multirresistente* en cualquier pac con infección por VIH, pacs con tx previo para TB o que habitan en zonas con tasas altas de multirresistencia endémica. *¿Esteroides?*: controversiales; pueden prevenir la muerte y las secuelas neuros en pacs sin VIH (*Cochrane Database Syst Rev* 2008;CD002244), pero no incrementan la supervivencia en pacs con VIH (*NEJM* 2004;351:1741). *SRI por TB*: existen reportes; incertidumbre en torno al tx; una vez excluida la infección activa que requiere tx,

resulta incierto si continuar el TAR o administrar esteroides.

Régimen estándar para el tx de la tuberculosis		
	Dosis	**Efectos adversos relevantes**
Isoniazida	300 mg c/24 h, por lo menos 9 meses (o 6 meses una vez que el cx se mantiene negativo)	Neuropatía periférica (administración profiláctica de piridoxina), hepatotoxicidad, sx similar al lupus
MÁS		
Rifampicina	600 mg c/24 h, por lo menos 9 meses (o 6 meses una vez que el cx se mantiene negativo)	Orina y lágrimas color naranja, hepatotoxicidad, trombocitopenia; sustituir con rifabutina en pacs con VIH por su interacción frec con el TAR
MÁS		
Pirazinamida	15-30 mg/kg (máx 2 g) c/24 h; administrar durante los primeros 2 meses de tratamiento	Hepatotoxicidad, hiperuricemia
MÁS		
Etambutol	15-25 mg/kg (máx 2.5 g) c/24 h; administrar durante los primeros 2 meses de tratamiento	Neuritis óptica, exantema

Adaptada de *Continuum: Lifelong Learning in Neurology* 2006;12:111.

Px: mortalidad de 10-50%; ↑ si se posterga el tx. Coma y muerte en 4-8 sem si no se trata. Morbilidad a largo plazo en ~ 15-25% (disfunción cognitiva y conductual; defectos focales, parálisis de NC, incluidas pérdida visual o auditiva, epilepsia). Mortalidad ↑ en pacs con VIH, pero no hay comparaciones apropiadas de la mortalidad en la era del TAR.

Afectación de la médula espinal en la tuberculosis
Incluye radiculomielitis, con afectación de médula espinal y raíces nerviosas, tuberculomas en médula espinal, absceso epidural e infarto medular por arteritis de vasos sanguíneos medulares.
La radiculomielitis afecta con más frecuencia los segmentos torácicos y lumbares de la médula espinal.
Manifestaciones: dolor de espalda, parestesias, debilidad y disfunción intestinal/vesical.
RMN: lesiones en los cuerpos vertebrales que afectan los espacios discales; absceso paravertebral, por lo regular en músculos psoas; obliteración del espacio subaracnoideo espinal; engrosamiento y plastrones de raíces nerviosas con reforzamiento lineal/nodular; Δ en T2 por edema medular, EVC o mielitis.

INFECCIONES NEUROS EN PACIENTES CON TRASPLANTE

Estrategia inicial: (1) HC detallada, que incluya antecs de viajes, contacto con animales, prácticas alimenticias y otras exposiciones. **(2)** Duración e intensidad de la

inmunosupresión. **(3)** Tx profiláctico activo. **(4)** Estado serológico del receptor (IgG contra VVZ, VHS, CMV y toxoplasma). **(5)** Estado serológico del donador (CMV). **(6)** S/s sistémicos concomitantes, incluidos pulmonares y GI. **(7)** Tiempo transcurrido desde el trasplante:

Temprano (<1 mes): donador a receptor; infecciones bacterianas o nosocomiales comunes. Intermedia (1-6 meses): infecciones oportunistas virales, micóticas o bacterianas atípicas. Tardío (> 6 meses): por lo regular ante inmunosupresión más intensa para evitar el rechazo del injerto.

Presentación: s/s más frecs: ΔEM, cefalea, CC y fiebre. Signos meníngeos y ΔEM pueden ser sutiles o inexistentes. *Cualquier pac con trasplante que desarrolle fiebre inexplicable y cefalea debe someterse a estudios de imagen cerebral y PL*. Agentes causales de infecciones oportunistas neuros más frecs: *Aspergillus fumigatus, Listeria monocytogenes, C. neoformans* (*NEJM* 1998;338:1741).

Infecciones neurológicas virales frecuentes en receptores de trasplante
VHH-6: > 90% de la población es seropositiva. Por lo regular afecta el lóbulo temporal mesial con hiperintensidades en T2. *Presentación*: similar a encefalitis por VHS. *Dx*: PCR para VHH-6 en LCR. *Tx*: ganciclovir (5 mg/kg c/12 h) o foscarnet (90 mg/kg c/12 h). Puede requerirse tx de mantenimiento con valganciclovir. *Aciclovir no es efectivo*.
CMV: receptores seronegativos con donadores seropositivos tienen el mayor riesgo; se manifiesta por meningoencefalitis. Afectación extraneural: retinitis, hepatitis, miocarditis, neumopatía. *Imagen*: inespecífica; ± anomalías en SB, reforzamiento ventricular. *Dx*: PCR para CMV en LCR. También puede haber ↑ ↑ linfos en LCR. *Tx*: ganciclovir (5 mg/kg IV c/12 h y luego c/24 h), foscarnet (90 mg/kg c/12 h) o cidofovir (5 mg/kg c/sem); duración: 21 días; continuar con tx para mantenimiento prolongado con valganciclovir. Reanalizar LCR para confirmar negativización de la PCR antes de iniciar tx de mantenimiento.
VVZ y VHS: la reactivación de la infección es menos frec con la profilaxis con aciclovir. La meningoencefalitis por VVZ es infrec. Pueden imitar la LMP o las EVC multifocales. La encefalitis por VHS por lo regular afecta los lóbulos temporales mesiales. *Presentación*: fiebre, ΔEM, CC. Puede desarrollarse en cualquier momento de la evolución después del trasplante. *Dx*: PCR en LCR. *Tx*: aciclovir (10 mg/kg) por 14-21 días. Reanalizar el LCR para confirmar la negativización de la PCR antes de iniciar el tx oral de mantenimiento.
VEB: rara vez se presenta con meningoencefalitis; suele manifestarse por masa asociada con linfoma sistémico o del SNC, o enf linfoproliferativa postrasplante. Por lo general se presenta en una fase intermedia o tardía en la evolución tras el trasplante. *Dx*: bx y PCR en LCR. *Tx*: suspender la inmunosupresión → resección, rxtx, qxtx. El tx antiviral no es efectivo. Px malo.
VJC (LMP): se presenta con deterioro cognitivo, pérdida visual, debilidad, alteraciones de la marcha y coordinación deficiente, casi siempre en fase tardía de la evolución luego del trasplante. *RMN*: ↑ de señal subcortical multifocal en SB en T2 sin reforzamiento, con lesiones hipointensas o isointensas en T1. *LCR*: por lo regular normal, con ↑ de proteínas y pleocitosis leve. *Dx*: imagen y PCR para VJC en LCR. *Tx*: suspender la inmunosupresión.
VNO: parte del dxdf en cualquier pac con trasplante; se manifiesta con meningoencefalitis durante el verano. *Dx*: PCR para VNO en LCR o detección de IgM en LCR y sangre.

Adaptada de *Continuum: Lifelong Learning in Neurology* 2006;12:95; *Neurol Clin* 2003;21:193.

Infecciones neurológicas micóticas, bacterianas y por protozoarios en receptores de trasplante

Lesiones focales en SNC

Aspergillus (incluye *A. fumigatus, flavus, terreus* y *niger*): causa más frec de lesión focal en SNC en pacs con trasplante. Puede ocurrir en cualquier momento postrasplante. Por lo regular se acompaña de enf pulmonar concomitante. Angioinvasivo; puede causar EVC, por lo regular HIP con hemorragia subaracnoidea si los vasos sanguíneos del polígono de Willis se afectan.

- *Dx*: cx en esputo y lavado broncoalveolar (LBA); el LCR puede mostrar ↑ PMN. El galactomanano en suero (sens, esp > 80%) o LBA (sens 76%) puede respaldar el dx (*Transpl Infect Dis* 2003;5:158; *J Clin Microbiol* 2004;42:5517).
  Tx (*Clin Infect Dis* 2004;39:797):
  1.ª línea: anfotericina (1 mg/kg c/24 h).
  2.ª línea: voriconazol (6 mg/kg 1×; luego 4 mg/kg c/12 h) **o** voriconazol y caspofungina (70 mg el día 1, luego 50 mg c/24 h) como terapia de rescate.
- Tasa de mortalidad alta aun con tx apropiado.

Toxoplasmosis: véase la tabla Lesiones neurológicas focales en SNC en pacs con VIH; presentación clínica similar a la de los pacs con VIH. Puede tratarse de primoinfección o reactivación de infección latente.

- El riesgo más alto se identifica en pacs con tx por meningitis bacteriana y pac seronegativos que reciben aloinjerto de donador seropositivo.
- Puede observarse reforzamiento ↓ y edema perilesional, lo que depende del grado de inmunosupresión.
- Rara vez causa meningitis o ventriculitis.

Nocardia: bacteria filamentosa grampositiva, ácido-alcohol resistente débil. Por lo regular se asocia con uso crónico de esteroides.

- Mayor parte de abscesos en SNC asociados con neumopatía.
- La vdx incluye frotis y cx de esputo o LBA, o bx cerebral; frotis y cx tienen sens baja; si la sospecha es alta, enviar muestras repetidas.
- *Tx*: TMP-SMX, 15 mg/kg/día IV durante 3-6 sem, luego VO durante por lo menos 6 meses a 1 año.
- Regímenes alternativos: imipenem, 500 mg IV c/8 h, o ceftriaxona, 1 g IV c/12 h, o cefotaxima, 2-3 g IV c/6 h + amikacina.

***Listeria monocytogenes*:**

- Se presenta por lo regular como meningitis aguda. El cuadro también puede asemejarse a la encefalitis viral o sugerir una lesión más localizada, como un absceso.
- La rombencefalitis, típica de la infección observada en adultos saludables, es infrec en aquéllos con inmunocompromiso.
- Los hallazgos de la RMN pueden revelar las anomalías mencionadas, pero con frec son inespecíficos.
- LCR similar al de la meningitis bacteriana aguda con predominio de neutrófilos y glucosa baja.
- La tinción de Gram del LCR es insensible dada la naturaleza intracelular del microorganismo.
- Cx y PCR son diagnósticos.
- Menos frec debido a la profilaxis con TMP-SMX.

- *Tx*: ampicilina (2 g IV c/4 h) durante 5-6 sem, con gentamicina (dosis de carga, 2 mg/kg, seguidos por 1.7 mg/kg c/8 h) durante la primera sem (*Medicine* [*Baltimore*] 1998;77:313).

Hongos (incluidos *Rhizopus* y *Mucor*):
Se observan con más frecuencia en pacs con DM mal controlada.

- Por lo regular se manifiestan por lesión de masa.
- Angioinvasivos, por lo que se complican con infartos cerebrales.
- Invasión directa *vs*. diseminación hematógena.
- *Tx*: resección, anfotericina B en dosis alta (1.5 mg/kg/día) o liposómica (5-7.5 mg/kg/día).
- Px malo.

Meningitis

Candida (incluye *Candida albicans, glabrata* y *krusei*):

- La meningitis es la presentación más frec, pero rara vez puede generar microabscesos.
- Por lo regular en presencia de mucositis intensa.
- *C. albicans* suele responder a fluconazol, pero otras especies podrían requerir tx con anfotericina o caspofungina.

***C. neoformans*:** véase sección Meningitis en pacs con VIH.

***Histoplasma capsulatum, Coccidioides immitis, Blastomyces dermatitidis*:**
(véase el capítulo *Meningitis, encefalitis y abscesos cerebrales* para información adicional)

- Hongos dimórficos endémicos en regiones específicas de Estados Unidos.
- *Histoplasma* se encuentra en la región del valle de Ohio y del Oeste Medio.
- *Coccidioides* se halla en el desierto del Suroeste y el centro de California.
- *Blastomyces* se identifica en el valle del Mississippi y el centro norte de Estados Unidos.
- *Tx*: anfotericina por 2 sem, seguida por fluconazol diario y tx de mantenimiento.

***L. monocytogenes*:** véase antes.

Tuberculosis: véase sección Meningitis en pacs con VIH. Rara en pacs con trasplante en Estados Unidos.

Adaptada de *Continuum: Lifelong Learning in Neurology* 2006;12:95; *Neurol Clin* 2003;21:193.

PARASITOSIS NEUROLÓGICA

Infecciones parasitarias del SNC		
Enfermedad (*organismo*)	**Características clínicas**	**Características radiológicas**
Cestodos (gusanos planos)		
Cisticercosis (*Taenia solium*)	CC con las lesiones maduras, hidrocefalia obstructiva por quiste	Quiste con escólex; calcif tardía

Enf hidatídica (*Echinococcus*)	Defectos neuros focales, ↑ PIC	Quistes grandes ocupados por líquido
Nematodos (gusanos redondos)		
Triquinosis	Lesiones cutáneas, miositis intensa, lesiones en SNC, eosinofilia, meningitis, encefalitis (rara)	Granulomas
Estrongiloidosis (*Strongyloides stercoralis*)	Encefalitis, mielitis, CC	
Trematodos (duelas)		
Esquistosomiasis (*Schistosoma japonicum, S. mansoni, S. haematobium*)	Mielopatía, CC, síntomas tumorales, dermatitis por cercarias	Granuloma solitario
Paragonimiasis	CC, meningoencefalitis, lesiones pulmonares	Granuloma solitario

NEUROCISTICERCOSIS

General: infección del sistema nervioso por el cestodo *Taenia solium* en fase larvaria. Infección helmíntica más frec del SNC. Causa prevenible más frec de epilepsia adquirida en todo el mundo.

Epid: 2.5 millones de personas en todo el mundo son portadoras de tenia; muchos más con infección por la larva, los cisticercos. Genera alrededor de 30% de los casos de epilepsia en zonas endémicas.

Patogenia: infección por ingestión accidental de huevos de *T. solium* (tenia del puerco), por lo general por contaminación del alimento (fecal → oral) por personas con teniasis. Humanos: hospederos definitivos que portan la tenia intestinal; cerdos: hospederos intermedios normales que albergan las larvas o cisticercos.

Presentación

Ubicación en el SNC: parénquima >>> intraventricular > subaracnoidea > espinal.

- Enf parenquimatosa: se manifiesta más a menudo por epilepsia. Las CC pueden ser tónicoclónicas generalizadas o parciales simples.
- Enf intraventricular/subaracnoidea: ↑ de PIC por inflamación generada por larvas/quistes, que puede inducir hidrocefalia, cefalea, vómito, ΔEM, EVC.

Imagen (enf parenquimatosa): **(1) quistes viables:** *TC*: lesiones hipodensas, bien delimitadas sin reforzamiento con pared quística delgada. *RMN*: hipointensas en T1, hiperintensas en T2. Puede observarse el escólex en FLAIR o DWI. **(2) Quistes en degeneración:** *TC*: isodensos o hiperdensos con reforzamiento y edema. **(3) Quistes calcificados:** *TC*: lesión puntiforme hiperdensa. *RMN*: áreas con señal ↓; poco visibles a menos que exista edema o reforzamiento perilesional.

TC *vs.* RMN: *ventajas de TC*: ↑ detección de calcifs pequeñas, ↓ de costos, ↑ disponibilidad en el mundo en desarrollo. *Ventajas de RMN*: ↑ detección de quistes intraventriculares pequeños, quistes cercanos al cráneo o en fosa posterior.

Lab: ensayo de inmunoelectrotransferencia ligado a enzimas (**EILE**) = estándar de

oro; detecta siete ags de los quistes larvarios de *T. solium*; puede realizarse en suero o LCR. Esp 100%; sens hasta 98% (depende de la fase del quiste) (*J Infect Dis* 1989;159:50), pero podría no detectar a pacs con una sola lesión o calcifs. **No** se requiere PL para el dx de la enf parenquimatosa. Los Ab en suero y LCR son mejores para la enf subaracnoidea (*Expert Rev de Anti-Infective Therapy*, *2011*.)

Tx: varía con base en número, localización, tamaño y fase de los quistes (véase la tabla siguiente). **(1)** Todos los pacs deben someterse a *fundoscopia* como precaución para descartar quistes oculares, desprendimiento retiniano y evitar la pérdida visual por el tx antiparasitario. **(2)** El ↑ de la PIC debe tratarse de inmediato; podría excluir el tx antiparasitario. **(3) CC:** de manera característica se controlan bien con un solo FAE. La duración óptima del tx es incierta. *Riesgo de recurrencia de CC*: calcifs, quistes múltiples, CC recurrentes previas al tx. Las calcifs crónicas son el hallazgo de imagen más frec. Edema perilesional episódico en el momento de la recurrencia de las CC. La utilidad de los esteroides y la profil con FAE es incierta si hay edema perilesional.

Tx recomendado para la neurocisticercosis	
Lesión viable única	Albendazol ± esteroides ↓ recurrencia de CC, mejoría en los hallazgos de imagen (*NEJM* 2004;350:249)
Lesiones viables múltiples o carga elevada de quistes	Albendazol + esteroides. El tx inicial parece exacerbar los s/s neuros, pero el pac mejora y los quistes ↓ en número y tamaño Albendazol + prazicuantel pueden incrementar el efecto parasiticida (*Lancet Infect Dis* 2014)
Calcificaciones	Los antiparasitarios no están indicados; FAE para CC recurrentes
Encefalitis (carga parasitaria masiva, ↑ PIC)	Los agentes antiparasitarios están contraindicados; esteroides y tx hiperosmolar
Enf subaracnoidea	Tx prolongado con albendazol durante > 1 mes + esteroides; si hay quistes gigantes, valorar la resección
Quistes intraventriculares	Extirpación neuroendoscópica *vs*. cirugía; colocación de derivación PRN; antiparasitario con esteroides ↓ falla de la derivación
Quistes espinales intramedulares	Resección; los antiparasitarios son controversiales; de usarse, deben administrarse esteroides en dosis altas antes, durante y después del tratamiento
Quistes intraoculares	Resección
Teniasis (infestación por gusano plano)	Niclosamida, dosis única de 2 gramos

Fárms antiparasitarios para el tx de la neurocisticercosis y la teniasis

Albendazol: 5 mg/kg c/8 h por 15-30 días: destruye 85% de los quistes. Buena penetración al LCR; útil contra quistes ventriculares y subaracnoideos. Los esteroides ↑ sus niveles.

Prazicuantel: 50 mg/kg/día en fracciones c/8 h por 7-15 días. Efectivo también en la teniasis. Los esteroides ↓ sus niveles. Destruye 70% de los quistes.

Dexametasona: 12-32 mg/día en fracciones. Se utiliza al inicio; en particular importante si la lesión es grande y genera efecto de masa.

Niclosamida: dosis única (2 g para adultos) para el tx de la teniasis (infestación por gusano plano).

HIDATIDOSIS CEREBRAL

General: especies con relevancia clínica: *Echinococcus granulosus* y *E. multilocularis*: causan **hidatidosis quística** e **hidatidosis alveolar,** respectivamente. Las fuentes usuales de infección son el agua y los vegetales contaminados con heces caninas. Periodo de incubación de meses-años.

Presentación: la infec inicial es asintomática. Los quistes ocupados por líquido generan s/s por rotura, efecto de masa o infec secundaria. Órganos con afectación primaria: hidatidosis quística: pulmones, hígado; hidatidosis alveolar: hígado. El SNC se afecta en ~ 2% de los casos. S/s: cefalea, n/v, CC, parálisis de NC, otros defectos focales. La lesión característica en la imagen es un quiste grande ocupado por líquido con un parásito visible, pero también es posible una lesión cerebral nodular sólida, un "quitinoma". Tx: se recomienda mebendazol de no ser factible la cirugía.

TRIPANOSOMIASIS AMERICANA (ENF DE CHAGAS)

General: infección por *Trypanosoma cruzi*, un protozoario endémico en Sudamérica y Centroamérica. Se transmite por medio de las heces del redúvido infectado, hemotransfusiones o trasplante de órganos.

Presentación: enf generalizada aguda con fiebre, cefalea y mialgias. Infección crónica de distintos órganos, incluidos corazón, tracto GI y SNC en ~ 30% de los casos. La **meningoencefalitis** es la presentación neuro crónica más frec; las lesiones focales son raras en general, pero más comunes en hospederos inmunosuprimidos. El SNC es un sitio frec de reactivación en pacs infectados por VIH. S/s neuros: fiebre, cefalea, s/s neuros focales, CC. Las **EVC embólicas** son frecs debido a la miocardiopatía (*Trans R Soc Trop Med Hyg* 2007;101:1075). S/s crónicos: neuropatía autonómica (dismotilidad GI más comúnmente) y enf cardiaca se desarrollan en el transcurso de 10-30 años. El parásito puede detectarse en los nervios periféricos, pero no se observa neuropatía periférica.

Dx: definitivo: detección de los tripomastigotes intracelulares en LCR y sangre. LCR: ↑ leve de linfos/monocitos, ↑ proteínas. Imagen: lesiones con reforzamiento difuso en anillo. Los Ab séricos son sens y esp en la infección aguda y crónica.

Tx: infección aguda: benznidazol y nifurtimox. La enf crónica no puede curarse; sólo hay tx sintomático. Considerar el tx de mantenimiento a largo plazo en pacs con VIH (*Clin Infect Dis* 2005;40:1005).

TRIPANOSOMIASIS AFRICANA

General: por dos subespecies de protozoarios, *Trypanosoma brucei gambiense* (oeste y centro de África) y *rhodiense* (este y sur de África). Endémico: África sudsahariana. Transmitido por la mosca tse-tsé.

Presentación: la infección por *gambiense* es una enf crónica que se desarrolla a lo largo de meses-años; la infección por *rhodiense* es más aguda y se desarrolla en sem-meses. S/s: lesión o chancro no supurativo en el sitio de la picadura de la mosca. La presentación temprana es inespecífica, con fiebre, malestar general, cefalea y linfadenopatía (con *gambiense*, por lo regular ganglios cervicales posteriores **"de**

Winterbottom”) y exantema. *S/s del SNC*: en fase tardía (por lo general < 3-4 sem tras la picadura de la mosca en la infección por *rhodiense vs*. meses-años en el cuadro por *gambiense*) e incluyen irritabilidad, concentración deficiente, Δ de personalidad, inversión del ciclo sueño-vigilia, anomalías de la marcha y el habla, debilidad, ataxia, s/s extrapiramidales, fascics, Δ sensitivos (hiperestesia dolorosa en extremidades, **“signo de Kerandel”**), CC, signos de liberación frontal. Sin tx → coma y muerte.

Vdx: *LCR*: ↑ moderado de linfos, ↑ proteínas. La PCR en suero y LCR es sensible pero su reproducibilidad es incierta (*Ann Neurol* 2008;64:116). *Imagen*: no es en particular útil para el dx; la RMN puede revelar hiperintensidad en núcleos basales y en las cápsulas interna y externa (*Am J Neuroradiol* 2003;24:1383). *EEG*: por lo regular voltaje bajo o brotes alternantes intermitentes de ondas delta (*Ann Neurol* 2008;64:116). La *aglutinación en placa* es una buena prueba de detección. *Dx definitivo*: identificación del tripanosoma en suero, LCR o bx tisular.

Dxdf: incluye paludismo; algunos pacs podrían estar coinfectados.

Tx y px: la tasa de mortalidad es de 100% sin tx apropiado. Dar seguimiento al LCR c/6 meses durante 2 años después del tx. La selección del agente depende de la etapa. **(1) Suramina** (primera línea para *rhodiense*; puede usarse como alternativa para *gambiense*) e **isetionato de pentamidina** (*gambiense*) son adecuados para la enf sistémica pero no son efectivos en el SNC. **(2) Melarprosol** para cualquier pac con > 5 leucos en LCR o si se identifican tripanosomas en LCR (OMS, 1998); ~ 10% de los pacs desarrolla encefalopatía reactiva posterior a melarprosol y 50% de ellos muere. **(3)** La combinación nifurtimox-eflornitina es un tx de primera línea efectivo para *gambiense* (*Lancet* 2009;374:56).

NEUROESQUISTOSOMIASIS

General: infección por trematodos que suele transmitirse por contacto con el agua; también por trasplante de órganos. Tres especies inducen infección neuro: *Schistosoma mansoni* (sobre todo cerebro), *Schistosoma haematobium* (en especial médula espinal), *Schistosoma japonicum* (principalmente cerebro). Los huevos del esquistosoma ingresan al SNC por diseminación hematógena y generan una respuesta inflamatoria granulomatosa.

Epid: se identifica en zonas tropicales: Caribe, Sudamérica, África, Medio Oriente.

Presentación: infección aguda **(fiebre de Katayama)** se manifiesta por fiebre, ronchas, mialgias, eosinofilia, diarrea sanguinolenta. Complicaciones neuros: *mielorradiculopatía con sx de cauda equina o del cono medular, mielitis transversa y lesiones focales*, por lo regular en fosa posterior, que casi siempre ocurren sem-meses después de la infección aguda. S/s: CC, cefalea, papiledema, anomalías sensitivas, dolor en espalda baja o extremidades infs, disfunción intestinal/vesical, ataxia y otros defectos focales.

Imagen: sospechar en cualquier pac con lesión cerebral focal o evidencia de mielorradiculopatía/sx del cono/cauda equina que recién viajó a zona endémica, en particular si se sumergió en agua dulce estancada. Lesiones hiperdensas únicas o múltiples en cerebro o médula espinal en TC asociadas con efecto de masa y edema; lesiones hiperintensas en RMN compuestas por nódulos y ramas numerosos con reforzamiento; la médula espinal puede mostrar ensanchamiento, con engrosamiento

de las raíces de la cauda equina (*Am J Radiol* 2008;191:582). Para el dx definitivo se requiere la identificación del huevo a partir de bx del espécimen.

Dx: detección de ags parasitarios mediante ELISA (en muestra sanguínea): técnica de detección muy efectiva. También puede detectar huevos en heces u orina. Valorar la presencia Ab IgG en LCR, en particular en pacs con afectación de la médula espinal. El LCR puede revelar pleocitosis linfocítica y ↑ proteínas; ↑ de eosinófilos en LCR en ~ 50% de los casos (*Arq Neuropsiquiatr* 2003;61:353).

Tx: primera línea: prazicuantel con arteméter para obtener efectos sinérgicos y oxamniquina como adyuvante. Resección quirúrgica según el caso. Podría necesitarse tx abx de por vida. Los pacs que siguen liberando huevos en heces deben volver a tratarse. Esteroides concomitantes para el edema (*Am J Trop Med Hyg* 1999;61;47).

ESTRONGILOIDOSIS

General: infección por nematodos; las larvas filariformes penetran la piel → pulmones → tracto GI. Se identifica en climas tropicales y subtropicales. La autoinfestación permite su persistencia por años tras la infección inicial.

Presentación: infección aguda: asintomática o s/s pulmonares/GI, como sibilancias, dolor abdominal, n/v/d. Exantema serpiginoso maculopapular o urticariano (*larva currens*), que por lo regular se identifica en la enf crónica. Enf generalizada, que incluye afectación del SNC e hiperinfestación (carga masiva de gusanos) más frec en hospederos inmunocomprometidos, en particular con esteroides. La meningoencefalitis es la presentación más frec; puede haber aneurismas micóticos, vasculitis y HIP. La sobreinfección por bacterias entéricas, que incluye meningitis o abscesos, puede verse en pacs con hiperinfestación o enf generalizada.

Dx: observación de larvas en heces, suero, LCR; muestras seriadas, ↑ sensibilidad. Las heces no son (+) sino hasta ~ 1 mes después de la infección (*Semin Neurol* 2005;25:252). La eosinofilia en suero puede fluctuar, lo que es frec en el momento de la infección inicial. La detección de Ab IgG no permite diferenciar la infección reciente de la previa, puede haber reactividad cruzada con otras infestaciones helmínticas y tener resultados (−) en la enf generalizada (*Clin Infect Dis* 2001;33:1040).

Tx: ivermectina, 200 µg/kg/día durante por lo menos 7-10 días; albendazol, tiabendazol y mebendazol son alternativas de segunda línea efectivas. De ser posible, ↓ el régimen inmunosupresor. En la enf generalizada, continuar con ivermectina a diario hasta que los s/s se resuelvan y las pruebas en heces se mantengan negativas durante > 2 sem. Valorar profilaxis a largo plazo en pacs con VIH.

Px: mortalidad de 80% en la enf generalizada.

PALUDISMO CEREBRAL

General: enf transmitida por vectores, endémica en África, Centroamérica, Sudamérica y el Sureste asiático. En el humano se debe a una de cuatro especies de un parásito protozoario del género *Plasmodium*; el paludismo cerebral es causado por *Plasmodium falciparum*.

Epid: ~ 500 millones de casos de paludismo/año, con ~ 3 millones de muertes. Paludismo cerebral en 2% de los casos de paludismo *falciparum*.

Presentación: varía con base en la condición inmunitaria del hospedero y la especie de *Plasmodium* infectante. La condición inmunitaria del hospedero está determinada por edad, exposición previa y grado de endemicidad. Los niños y las mujeres embarazadas tienen ↑ del riesgo de enf más grave. S/s: cefalea, CC y coma, con edema cerebral difuso. Rara vez, características focales, hemiplejía, afasia, ataxia cerebelosa.

Dx: se requiere un índice de sospecha alto; el paludismo debe incluirse en el dxdf de cualquier pac con *enf febril y encefalopatía que provenga o regrese de una zona con paludismo endémico*. En zonas endémicas se requieren tres frotis de sangre (−) con 8-12 h de diferencia para descartar el dx. *Sangre*: gota gruesa y frotis en capa fina para identificar la parasitemia. Se dispone de pruebas serológicas pero su esp es baja; la detección inmunocromatográfica de la proteína rica en histidina de *P. falciparum* y DHL puede ser tanto sens como esp (*Lancet Infect Dis* 2006;6:582). *LCR*: puede ser normal o mostrar ↑ leve de proteínas y pleocitosis. *Imagen*: la TC puede revelar edema cerebral, que combinado con hipodensidades en núcleos basales y cerebelo sugiere el peor px (*Radiology* 2002;224:811). RMN cerebral con hiperintensidades multifocales en SB, por lo regular con reforzamiento, infartos corticales, edema cerebral y herniación transtentorial en casos letales.

Tx: depende de la prev local de especies de *Plasmodium* y sus patrones de resistencia. Opciones: quinina con doxiciclina, mefloquina y fárms antipalúdicos más recientes (p. ej., derivados de la artemisina). En pac con sospecha de paludismo sin patrones de resistencia conocidos, debe iniciarse tx empírico con quinidina IV. Los corticoesteroides no son efectivos.

Px: *secuelas neuros*: hasta en 10% de adultos y 30% de niños que sobreviven al paludismo cerebral (p. ej., epilepsia, disfunción cognitiva, pérdida visual, debilidad, ataxia y s/s extrapiramidales). *Sx neuro pospaludismo*, con CC, temblor, ↓ de la cognición, Δ psiquiátricas en ausencia de parasitemia activa que se describen sem-meses tras la infección, con lesiones correspondientes con reforzamiento en SB en cerebro y fosa posterior; se asocia con el tx con mefloquina (*Lancet* 1996;348:917).

AMIBAS DE VIDA LIBRE

General: sólo cuatro géneros conocidos de amibas de vida libre causan enf en el humano: *Naegleria fowleri, Acanthamoeba* spp., *Balamuthia mandrillaris* y *Sappinia diploidea*.

***N. fowleri*:** induce **meningoencefalitis amibiana primaria,** una infección fulminante aguda, que afecta sobre todo a niños y adultos jóvenes inmunocompetentes tras la sumersión reciente en agua dulce en zonas endémicas. Alcanza el SNC por invasión directa por nariz y tracto olfatorio. Puede manifestarse con cefalea, fiebre, n/v, meningismo, ΔEM, CC. Por lo general el LCR muestra hipoglucorraquia y pleocitosis neutrofílica. Las amibas son en extremo difíciles de cultivar o visualizar con microscopia directa. Letal casi en todos los casos; sobrevivencia escasa con tx que incluya anfotericina B.

***Acanthamoeba* spp. y *B. mandrillaris*:** causan **encefalitis granulomatosa**

amibiana, infección subaguda o crónica que afecta en particular a pacs con inmunocompromiso; *Balamuthia* también puede producir infección en pacs en los extremos de edad. Transmisión: ingreso de quistes por nariz y pulmones o mediante contaminación de lesión cutánea. Es probable que la afectación del SNC ocurra por diseminación hematógena o directamente por el tracto olfatorio. *Presentación*: cefalea, fiebre, n/v, meningismo, ΔEM, CC, letargo. Por lo regular se asocia con enf pulmonar y cutánea (úlceras, abscesos o nódulos eritematosos). *Pruebas diagnósticas*: por lo regular el LCR muestra pleocitosis linfocítica moderada, glucosa normal o baja y proteínas ↑. Lesiones hipodensas únicas o múltiples en TC; reforzamiento en anillo en RMN. *Acanthamoeba* puede afectar de forma preferencial tronco del encéfalo, cerebelo y tálamo (*Neurology* 1980;30;567). El dx es difícil de establecer en vida porque el cx del LCR y la microscopia directa rara vez tienen éxito (*Clin Microbiol Rev* 2003;16:273). El ensayo de PCR y el análisis de inmunofluorescencia del tejido cerebral pueden ser útiles. *Tx*: se han probado combinaciones de pentamidina, sulfadiazina, flucitosina, fluconazol y claritromicina o albendazol. *Px*: malo; en pocos casos tiene éxito el tratamiento.

OTRAS ENFERMEDADES NEUROLóGICAS VIRALES

DENGUE

General: infección transmitida por artrópodos, causada por un flavivirus. Se identifica tanto en zonas rurales como urbanas del hemisferio sur. Transmitida por el mosco *Aedes aegypti* o *Aedes albopictus*. Las manifestaciones neuros son más bien infrecs, pero muchas veces se asocian con mal pronóstico.

Presentación: los s/s suelen iniciar en el transcurso de 1 sem de la picadura del mosquito. **(1)** Sx clásico de **"fiebre-artralgias-exantema"** con inicio súbito de fiebre alta, artralgias, mialgias ("fiebre quebrantahuesos") y exantema petequial o macular; también puede haber cefa lea, dolor retrobulbar y malestar GI. **(2) "Dengue hemorrágico"** en pacs con infección previa: diátesis hemorrágica, trombocitopenia y permeabilidad vascular; puede → "sx de choque por dengue". **(3) Presentación neuro:** paraparesia espástica, mielitis transversa, SGB, mononeuropatía o polineuropatía, CC, encefalopatía, meningoencefalitis, coma, HIP (*Lancet* 2000;355:1053). **(4) Complicaciones graves:** HoTA, edema cerebral, hemorragia, hipoNa e insuficiencia hepática fulminante. **(5) Secuelas neuros posinfecciosas:** frecs; ~ 1/3 con secuelas neuros, incluidas mielitis transversa y parálisis nerviosas (*Lancet* 2000;355:1053).

Vdx: IgM e IgG en suero y LCR. La proporción entre IgM e IgG es útil para determinar si la infección es primaria o secundaria. Reactividad cruzada entre Ab de dengue y encefalitis japonesa. La PCR viral para el dengue también puede realizarse en LCR. La pleocitosis y el ↑ de proteínas en LCR son comunes; ± ↑ Pap. Los estudios de imagen pueden revelar edema cerebral, reforzamiento meníngeo o hiperintensidades en T2/FLAIR.

Tx: medidas de soporte. No se dispone de vacuna.

ENCEFALITIS JAPONESA

General: flavivirus transmitido por mosquito que se identifica en zonas rurales de Asia y el sureste asiático. Transmitido por mosquitos *Culex*. En climas templados la transmisión ocurre en verano y otoño; en zonas tropicales, puede ocurrir todo el año. **Sospechar en cualquier pac que recién viajó a Asia o el sureste asiático y que se presenta con meningitis, encefalitis o parálisis flácida aguda.**

Presentación: enf leve similar a la influenza, con cefalea, tos, malestar GI y rigidez, que se desarrollan de 5-14 días tras la picadura del mosquito. S/s neuros: cefalea, CC, ataxia, parálisis de NC, meningitis, parálisis flácida. Puede observarse parkinsonismo (facies en máscara, temblor y rigidez en rueda dentada).

Dx: combinación de respiración central hiperpneica y s/s extrapiramidales tiene valor predictivo positivo de 81.3% (*Neuroepidemiology* 1994;13:97). *LCR*: ↑ leve de linfos, ↑ moderado de proteínas, glucosa normal. *Otros hallazgos*: detección de Ab IgM en suero y LCR, sens de 75%; la documentación de la conversión de Ab IgM en IgG respalda el dx (*J Neurol Sci* 2007;262:165). Puede obtenerse un resultado falso (+) con Western blot en la infección por dengue. *RMN*: pueden verse lesiones en núcleo lenticular y tálamo.

Tx: medidas de apoyo. Vacuna disponible.

Px: mortalidad ~ 25%. Sobrevivientes: secuelas en ~ 50% (p. ej., CC, motoras, conductuales).

NEUROPATÍAS INFECCIOSAS

HERPES *ZOSTER*

Definición y etiología: herpes *zoster*: erupción cutánea aguda, unilat y dolorosa en la distribución de un dermatoma.

- Reactivación de VVZ en la distribución de nervios periféricos a partir del estado de latencia en el ganglio de la raíz dorsal.

Factores de riesgo para la reactivación del VVZ: edad > 50 años, inmunosupresión (por tx) o estados de inmunocompromiso, VIH (+), trasplante de órganos, traumatismo, estrés psicológico.

Manifestaciones clínicas

- S/s sensitivos: prurito, parestesias, disestesia, alodinia e hiperestesia; dolor neuropático en distribución dermatómica en 60-90% de los pacientes. Luego desarrollo de exantema en la distribución del dermatoma, con lesiones vesiculares agrupadas.
- Es posible visualizar afectación de dermatomas adyacentes en todos los pacs; mayor diseminación en pac inmunosuprimidos.
- En las lesiones que siguen la distribución V1 del nervio trigémino se requiere valoración oftalmológica urgente.
- Neuralgia posherpética (NPH) = dolor intenso que persiste > 90 días tras un episodio; puede persistir meses-años, más frec con ↑ edad y retraso del tx antiviral.
- **Tx:** recomendado dentro de las primeras 72 h de la aparición de las lesiones cutáneas en el hospedero normal o en cualquier momento en el pac

inmunosuprimido. Aciclovir (800 mg, 5×/día por 7-10 días), valaciclovir (1 g c/8 h por 7 días) o famciclovir (500 mg c/8 h por 7 días) VO acortan la duración tanto del exantema como de los síntomas sensitivos. Aciclovir, 10 mg/kg IV c/8 h, en enf diseminada o pac de alto riesgo (con enf médica, inmunosupresión, *zoster* en V1 con cualquier s/s oftálmico, etc.). El tx antiviral no modifica la evolución de la NPH.

- **Prevención:** vacuna para pacs > 60 años (↓ el riesgo de por vida de 20 a 10%, y también ↓ la NPH).

VIH: véase sección Neuropatía asociada al VIH.

ENF DE LYME: véase sección antes.

Hepatitis C (VHC): virus de RNA; genera 10-30% de las hepatitis virales agudas (*Lancet* 2008;372:321).

- Transmisión: hemática > sexual; se desarrolla neuropatía periférica en ~ 10% de los pacs con VHC; 26-86% con crioglobulinemia mixta concomitante.
- La mayor parte de los pacs desarrolla polineuropatía axónica sensitiva o sensorimotora dependiente de la longitud. También se refieren mononeuropatías, mononeuropatía múltiple y, rara vez, neuropatías desmielinizantes inflamatorias.
- Casi todos los pacs con neuropatía periférica asociada con VHC tienen crioglobulinemia (mixta, también llamada tipo II). Crioglobulinas: proteínas que se precipitan al exponerse al frío e inducen inflamación por activación del complemento. Manifestaciones extraneuros: púrpura palpable, artralgias y glomerulonefritis membranosa.
- Tx: la terapia modificadora de enf para VHC con IFN-α y ribavirina ha demostrado mejorar los s/s del SNP tanto en la neuropatía periférica asociada con crioglobulinemia mixta como la no mixta.

Virus del Nilo Occidental: virus de RNA monocatenario que típicamente se asocia con encefalitis.

- **Presentación:** parálisis flácida por enf de neurona motora: 20% de los pacs con infección del SNC. Rara vez (5%) se manifiesta por parálisis motora aislada sin s/s de meningoencefalitis. Debilidad progresiva en el transcurso de 3-7 días tras la infección. La neuropatía motora es de inicio simétrico y luego suele generalizarse.
- **EF:** debilidad proximal > distal, reflejos disminuidos o ausentes.
- **Estudios:** velocidades de conducción nerviosa (VCN): potenciales de acción muscular compuestos (CMAP) y potenciales de acción de nervios sensitivos (PANS) de amplitud normal; EMG: desnervación activa generalizada con disminución del reclutamiento de unidades motoras. La EMG/VCN puede ser normal en el momento de la presentación. Pueden requerirse hasta 2 sem para observar cambios.
- **Tx:** de apoyo; la debilidad puede afectar los músculos respiratorios y requerir ventilación mecánica.

Botulismo: causado por toxina producida por la bacteria anaerobia grampositiva *Clostridium botulinum*. Con mayor frecuencia se transmite por el consumo de miel en niños < 1 año, alimentos envasados en casa; botulismo lesional en consumidores de

drogas IV. Se une a la terminal nerviosa presináptica y bloquea de modo irreversible la liberación de acetilcolina en la placa neuromuscular: induce parálisis flácida y disfunción autonómica. Periodo de incubación de la toxina tras la ingestión o inhalación, 12-36 h; puede retrasarse hasta 7-10 días, lo que depende de la cepa.

- **Presentación:** pródromos: náusea, dolor abdominal, diarrea en el transcurso de horas de la exposición. Debilidad en patrón descendente. Afectación inicial de músculos oculares/bulbares → ptosis, diplopía, disartria, disfasia. Pueden desarrollarse debilidad de músculos proximales e insuficiencia respiratoria que demanda ventilación mecánica.
- **Gabinete:** VCN: CMAP con disminución de la amplitud y PANS con amplitud normal. EMG: potenciales de fibrilación diseminados por desnervación funcional del músculo.
- **Dx:** se basa en HC/EF, EMG/VCN y detección de la toxina.
- **Tx:** antitoxina (inmunoglobulina botulínica humana) y medidas de soporte.

Rabia

Presentación (*Travel Med Infec Dis* 2011;1-15): periodo de incubación, sem-1 año (por lo general, 1-2 meses). ***Encefalítica:*** **predilección por tronco del encéfalo, diencéfalo e hipocampo.** En 2/3 de los casos hay disfunción respiratoria y autonómica. Espasmos faríngeos, hidrofobia, aerofobia, disfasia, hiperactividad, alucinaciones, encefalopatía progresiva, parálisis → coma → muerte. ***Paralítica*****:** 1/3 de los casos con cuadriparesia de inicio rápido, manifestaciones cerebrales escasas tempranas, similar al SGB con predominio motor, con evolución posterior de la encefalopatía a coma y muerte.

Etiología: virus de RNA del género *Lyssavirus*; seis genotipos de virus de la rabia inducen enf, en especial los tipos 1 (todo el mundo), 5 y 6 (en Europa, por lo general, murciélagos). La mayor parte de los mamíferos puede fungir como vector (más frecs: murciélagos y perros). Los vectores también se infectan → encefalomielitis. En Norteamérica, los vectores más frecs son mapa ches (40%), zorrillos (29%), murciélagos (14%) y zorros (5.4%).

Dx: PCR y cx en saliva, bx cutánea, PCR e inmunohistoquímica, Ab en suero y LCR.

Tx: mortalidad de ~ 100% en el transcurso de 6-10 días del inicio si no se recibe de atención en UCI y en el transcurso de 30 días de recibirla (sólo se ha reportado un caso de sobrevivencia en un individuo sin inmunización).

Medidas preventivas: *preexposición*: vacuna antirrábica elaborada en células diploides de origen humano (HDCV) SC o IM; 3 dosis los días 0, 7 y 28: se administra a personas con riesgo de exposición. *Posexposición*: personas no inmunizadas, administrar HDCV SC o IM los días 0, 3, 7, 14 y 30, e inmunoglobulina antirrábica, 20 UI/kg; personas con inmunización previa, administrar los días 0 y 3.

Lepra

Presentación (*Microbiol Immunol* 2001;45:729): lesión por invasión directa a células de Schwann y por respuesta inflamatoria. La intensidad de la inmunidad mediada por células deter-mina la extensión de la enf. Dos presentaciones clásicas: *tuberculoide* (paucibacilar): lesiones maculares bien delimitadas con pérdida de la sensibilidad.

Lepromatosa (multibacilar): máculas, pápulas y nódulos eritematosos diseminados. *Mononeuritis múltiple*: neuropatías autonómicas/sensitivas/motoras. Pérdida sensitiva a dolor/temperatura, lesiones localizadas en la piel en la enf tuberculoide, pero con extensión mayor en la enf lepromatosa; afecta las regiones más frías del organismo (es decir, pabellones auriculares, manos, pies, etc.). Conservación de reflejos y sensibilidad a la posición y la vibración.

Etiología: *Mycobacterium leprae*, bacteria intracelular obligada ácido-alcohol resistente. Los vectores incluyen ratones, armadillos y primates no humanos.

Vdx: bx cutánea (espesor total, borde de la lesión). Glucolípido fenólico tipo 1 en suero (específico para *M. leprae*).

Clasificaciones: ***Ridley-Jopling*:** se basa en los hallazgos dermatológicos, neuros e histopatológicos: indeterminada, tuberculoide, tuberculoide limítrofe, limítrofe intermedia, lepromatosa limítrofe, lepromatosa. ***OMS*:** *paucibacilar* **(*PB*)** ≤ 5 lesiones cutáneas, sin bacilos en los frotis cutáneos, o ***multibacilar* (*MB*)** ≥ 6 lesiones, con posible frotis cutáneo (+).

Tx: (1) *PB*: dapsona, 100 mg c/24 h, + rifampicina, 600 mg c/mes, por 6 meses. **(2) *MB*:** dapsona, 100 mg c/24 h, + rifampicina, 600 mg c/mes, + clofazimina, 300 mg c/mes, + clofazimina, 50 mg c/24 h, por 12 meses.

Corticoesteroides: si se desarrolla reacción lepromatosa durante el tratamiento.

Parálisis de Bell

Definición y etiología: parálisis aguda, idiopática y unilat del nervio facial (periférica del NC VII). Se piensa que deriva de la reactivación del VHS-1 en el nervio craneal VII.

Manifestaciones clínicas: debilidad unilat de músculos faciales, presencia de patrón de neurona motora inf, hiperacusia, disminución de gusto/epífora/salivación.

Dx: dx de exclusión: descartar lesión en tronco del encéfalo, enf de Lyme, *zoster* (incluido *sine herpete*), VIH/sida, sarcoidosis.

Tx: (*NEJM* 2007;357:1598; *JAMA* 2009;302:985): ~ 80% de los pacs muestra recuperación espontánea a los 9 meses (tasa mucho menor en diabéticos). El tx temprano (en el transcurso de 72 h del inicio de los s/s) con corticoesteroides (prednisolona, 25 mg vía oral c/12 h por 10 días) mejora la probabilidad de recuperación (**nota:** no existen datos concluyentes en diabéticos e inmunosuprimidos). Sin datos concluyentes que respalden el uso de aciclovir o valaciclovir.

CEFALEAS

VALORACIÓN DE LA CEFALEA

Historia clínica: puntos a considerar:

Descripción: instauración, frecuencia, duración, localización, intensidad, patrón de inicio, edad, sexo, fárms, dieta.

Mujeres: relación con ciclo menstrual, uso de anticonceptivos orales (AO), pac premenopáusica, posmenopáusica o gestante.

Hora del día: ¿despierta al pac? ¿Se presenta en la mañana o en la tarde?

Localización: bilat, unilat, temporal, trigeminal, mandibular, occipital, ocular, hemicara inf, cuello.

Características: dolor pulsátil, lancinante, palpitante, constrictivo, agudo, irradiado.

S/s asociados: ansiedad, estrés, aura/pródromos, epífora/rinorrea, vasodilatación facial, mialgias, artralgias, con el ejercicio/en reposo, cambios visuales, fotofobia, fonofobia, n/v, tic facial, traumatismo/cirugía.

Factores exacerbantes: maniobra de Valsalva, posición (flexión, decúbito), mov, consumo de alcohol o alimentos, ambiente.

APP e interrogatorio por aparatos y sistemas: EVC, enfs vasculares/factores de riesgo, trastornos del tejido conectivo o autoinmunitarios, infecciones, viajes, exantemas, traumatismo.

Antecedentes familiares (AHF).

EF: palpación de la cabeza; auscultación de cuello y tórax; fundoscopia; estado mental, nervios craneales (NC), función motora y sensitiva, coordinación, marcha, reflejos de estiramiento muscular.

Vdx: depende de la presentación; considerar: signos vitales, saturación de O_2; lab: TSH, VSG, CRP, PTox (sangre/orina), serologías infecciosas en suero, Ab de Lyme; PL: PA, xantocromía, células, glucosa, proteínas, tinción de Gram, tinción para hongos; TC de cráneo/columna cervical; RMN de cabeza y cuello; angiografía si se sospecha aneurisma/malformación arteriovenosa/vasculitis/disección. El uso de contraste IV depende de la sospecha clínica específica.

Indicaciones para los estudios de neuroimagen: hallazgo focal en la EF; cefalea durante el ejercicio o con Valsalva; cefalea intensa de inicio agudo; cefalea que despierta al pac; cambio de un patrón de cefalea bien establecido; cefalea de inicio reciente en un pac > 35 años; cefalea de inicio reciente en un pac con VIH o ca; cefalea con rigidez de nuca/fiebre; papiledema/defecto cognitivo; traumatismo reciente con ΔEM o defecto focal, en particular ante coagulopatía (*Neurol Clin* 1998;16:285).

CEFALEAS PRIMARIAS

MIGRAÑAS

Prev de ~ 12%; 90% de los pacs cuenta con AHF; comienza al inicio o al final de la adolescencia en torno a la pubertad, declina en intensidad y frecuencia con la edad, en particular después de la menopausia; puede presentarse con diversos s/s a manera de aura, pero la migraña sin cefalea es un dx de exclusión (descartar EVC, ataque isquémico transitorio [AIT], CC). Al valorar la migraña, descartar la cefalea por abuso de analgésicos.

Presentación: lateralizada, pero puede cambiar de lado; dolor pulsátil moderado-intenso, que empeora con la actividad y dura horas-días; fotofobia y fonofobia, náusea > vómito; congestión nasal o epífora; aura (s/s motores, sensitivos o visuales).

Desencadenantes frecuentes: cambios homeostáticos, patrones del sueño, omisión o postergación de las comidas, alimentos específicos (queso, chocolate, colorante rojo, vino, glutamato monosódico), variaciones climáticas, menstruación o cambios hormonales, estrés.

Características clínicas:

Migraña sin aura: 4-72 h (sin tx); dolor unilat, pulsátil, moderado-intenso, ↑ con la actividad; n/v, fotofobia/fonofobia, relación frec con la menstruación.

Migraña con aura: alteración visual, sensitiva, del habla/lenguaje, motora, de tronco del encéfalo o retiniana del todo reversible; s/s progresan de forma gradual durante ≥ 5 min; duran entre 5-60 min; le siguen s/s de cefalea o migraña en el transcurso de 60 min (*Cephalalgia* 2013;33(9):629).

Tx: no farmacológico; técnicas de relajación y biorretroalimentación, entre otras; 8-9 h de sueño ininterrumpido por la noche con horarios constantes para dormir y despertar; evitar el trabajo prolongado o los turnos irregulares; limitar la cafeína < 240 mg/día, evitar la omisión de los alimentos y el consumo de tabaco; ejercitarse 5×/sem durante 30 min; limitar el uso de medicamentos de rescate/abortivos a 2×/sem; evitar los desencadenantes conocidos (alimentos, alcohol, etc.); llevar un diario detallado de cefalea, aclarar la eficacia del tx y ayudar a identificar desencadenantes.

***Tx del cuadro agudo* (*véanse de fárms específicos en la tabla siguiente*):**

Leve-moderada: antiinflamatorios no esteroides (AINE), antieméticos, analgésicos simples o su combinación; considerar triptanos si hay antec de respuesta deficiente a los anteriores.

Moderada-intensa: se prefieren los **triptanos;** pueden combinarse con AINE, antieméticos o ambos; considerar la dihidroergotamina (DHE). Valorar el uso de corticoesteroides en el estado migrañoso, las migrañas intensas y resistentes o refractarias, la discapacidad inicial mayor y el antec de cefaleas recurrentes; no usar > 6×/año (*Curr Pain Headache Rep* 2014;18:464). Administrar la dosis máxima recomendada del triptano cuando sea posible. Evitar los opioides; utilizar sólo en ocasiones aisladas y como último recurso (su uso inicial se asocia con estancia intrahospitalaria más larga, reingreso temprano al servicio de urgencias y evolución a migraña crónica) (*Cephalalgia* 2014;pii:0333102414557703).

***Consideraciones*:** intervención temprana = beneficio máximo; es menos efectiva 2-4 h después del inicio; el alivio debe lograrse en el transcurso de 2-4 h, según el fárm; 90% de los cuadros se resuelve tras la segunda dosis; debe intentarse el uso de cualquier triptano en tres ocasiones independientes antes de abandonarlo; la falla de uno no implica que otro no será útil; considerar la vía parenteral para descartar la malabsorción potencial; si el pac recibe propranolol, debe recibir 5 mg de rizatriptán y una dosis total ≤ 15 mg en 24 h; si la cefalea se intensifica con el triptano, disminuir la dosis 50%; si hay náusea, agregar 10 mg de metoclopramida al régimen oral domiciliario; la adición de un AINE al triptano puede incrementar su eficacia y evitar el letargo y los trastornos de memoria posteriores (naproxeno, 500 mg); el uso concomitante de fárms serotoninérgicos debe vigilarse por el riesgo de sx serotoninérgico; el uso concomitante de inhibidores de la monoaminooxidasa está contraindicado, excepto con naratriptán y frovatriptán, que tienen vidas medias más prolongadas; la migraña con aura no es una contraindicación para usar triptanos. La coronariopatía y la vasculopatía son una contraindicación.

***Efectos colaterales potenciales comunes de los triptanos*:** letargo, parestesias y tensión y rigidez musculares, en particular en cuello y tórax: explicar esto a los pacs porque puede causarles ansiedad e inquietud en relación con las reacciones anafilácticas y el infarto del miocardio. Los s/s musculares por lo regular se resuelven en el transcurso de ~ 30 min.

Tratamientos agudos para la migraña	
Beneficio estadístico y clínico comprobado	**Beneficio estadístico y clínico moderado**
Naratriptán br Rizatriptán VO Sumatriptán VO Zolmitriptán VO Dihidroergotamina (DHE) SC, IM, IV, VN DHE IV + antiemético Paracetamol, ácido acetilsalicílico (AAS) + cafeína VO AAS VO Butorfanol VN Ibuprofeno VO Naproxeno VO	Paracetamol + codeína VO Butalbital, AAS, cafeína + codeína VO Butorfanol IM Cloropromazina IM, IV Diclofenaco VO Ergotamina + cafeína + pentobarbital + l-hiosciamina VO Flurbiprofeno VO Isometepteno VO Ketorolaco IM Meperidina IM, IV Metadona IM Naproxeno VO Procloroperazina IM, VR
Evidencia equívoca o inconstante	**Ineficaz, falla *vs.* placebo**
Butalbital AAS + cafeína VO Metoclopramida IM o VR Ergotamina + cafeína VO	Paracetamol VO Cloropromazina IM Granisetrón IV

Metoclopramida IM o VR	Xilocaína IV

Adaptada de *Neurology* 2000;55:754.

Profilaxis antimigrañosa: considerar el inicio de un fárm profiláctico si: hay discapacidad asociada con la cefalea ≥ 3 días/mes; duración > 48 h; los medicamentos agudos son ineficaces, están contraindicados o existe probabilidad de uso excesivo; crisis → discapacidad profunda, aura prolongada o infarto migrañoso verdadero; las crisis ocurren > 2-4×/mes; el pac lo prefiere (*Headache* 2005;45(Suppl 1):S34).

Tx comúnmente aceptado para la profilaxia migrañosa		
Medicamento	**Dosificación típica**	**Efectos adversos principales**
Amitriptilina Nortriptilina Doxepina	10-150 mg/día 10-100 mg/día, en 3-4 fracciones 25-150 mg c/24 h	Ganancia ponderal, xerostomía, sedación, arritmias, visión borrosa, retención urinaria
Valproato	250-500 mg c/12 h	Hepatotoxicidad, náusea, ganancia ponderal, somnolencia, temblor, teratogenicidad, exantema, dolor abdominal
Valproato (liberación prolongada)	500-1 000 mg c/24 h	
Propranolol	40-240 mg/día, en 3-4 fracciones	
Propranolol (de acción prolongada)	80-240 mg c/24 h	Fatiga, intolerancia al ejercicio, exacerbación de asma/enf pulmonar obstructiva crónica (EPOC), manos frías, bradicardia
Nadolol	20-40 mg c/24 h	
Atenolol	25-50 mg c/24 h	
Timolol	10-15 mg c/12 h	
Topiramato	50 mg c/12 h (ajuste de 15-25 mg)	Parestesias, náusea, somnolencia, anorexia, vértigo
Magnesio	600 mg c/24 h	Diarrea
Riboflavina	200-400 mg c/24 h	Diarrea, poliuria
Toxina botulínica A,	10-100 U c/3-4 meses	Dolor/hemorragia leves, intensificación de la cefalea, ptosis, xerostomía, infección

infiltración		

Am Fam Phys 2006;73:72; *Clin Ther* 2001;23:772.

Migraña crónica: cefalea ≥ 15 días/mes durante > 3 meses, con características de migraña por lo menos 8 días/mes. Descartar otros tipos de cefalea, incluidos por abuso de analgésicos, hemicránea continua y cefalea tensional crónica. **Tx:** el tx de las afecciones psiquiátricas concomitantes y el manejo no farmacológico resultan esenciales. Estudios clínicos controlados y aleatorizados han demostrado que el topiramato y las inyecciones de toxina botulínica son benéficos, pero también pudieran ser útiles otros fárms profilácticos convencionales (*Nat Rev Neurol* 2012;8:162).

Variantes migrañosas

Estado migrañoso: > 72 h; es necesario descartar cefaleas secundarias.

Fármacos de rescate para el estado migrañoso	
Fármaco	**Dosis/vía de administración**
Sumatriptán	6 mg SC
Cloropromazina	12.5 mg en bolo IV lento c/20 min; máx 50 mg
Procloroperazina	10 mg en bolo IV lento
Valproato	300-500 mg IV a pasar en 5 min, puede repetirse
Sulfato de magnesio	1 g en bolo IV a pasar en 1 min
Mesilato de DHE/procloroperazina	Mezclar 1 mg/10 mg y administrar 1.5 mL en bolo IV a pasar en 1-3 min
Dexametasona	6-8 mg en bolo IV
Metilprednisolona	250-500 mg en bolo IV
Olanzapina	5-10 mg VO

Brit J Clin Pharm 2001;52:69; *Headache* 2000;40:783; *Headache* 2002;42:58.

Migraña catemenial

En mujeres en edad reproductiva. Suele ocurrir justo antes y después de la menstruación o con la suspensión de estrógenos. **Tx:** el tx agudo es igual que para las migrañas sin vínculo menstrual. *Prevención*: AO de ciclo extendido si ya se utilizan estos fárms o si hay alguna indicación para su uso, o bien la profilaxis mencionada antes. Prevención a corto plazo: triptano de acción prolongada o AINE, 2-3 días antes de la menstruación y durante la misma. Las mujeres con migraña con aura tienen mayor riesgo de EVC (véase más adelante sección Migraña y riesgo de EVC); deben evitar el uso de AO o analizarlo con cuidado.

Migraña con aura del tronco del encéfalo

Aura con s/s visual, sensitivo o del habla/lenguaje asociado con disartria, vértigo, *tinnitus*, hipoacusia, diplopía, ataxia o disminución del estado de alerta; aura de 5-60 min, por lo general unilat, seguida por cefalea en el transcurso de 60 min, similar a la presentación de EVC vertebrobasilar; debe llevar a una vdx por EVC con rapidez mediante imagen vascular. Si la valoración vascular es (−), el **tx** se basa en el algoritmo para la migraña.

Migraña hemipléjica

Aura típica de debilidad motora unilat y s/s visual, sensitivo o del habla/lenguaje; existen variantes familiares. Es rara y debe descartarse una EVC; el tx se basa en el algoritmo para la migraña, excepto que deben evitarse los triptanos y la DHE (controversial); otros fárms a considerar incluyen acetazolamida y lamotrigina (*Lancet Neurol* 2011;10:457).

Migraña retiniana

Migraña recurrente asociada con anomalía visual monoocular, incluidas fotopsias, escotomas o amaurosis. En extremo rara. Se asemeja a los trastornos oclusivos de la arteria retiniana. Recurrir a una vdx oftalmológica y para EVC. Solicitar VSG y CRP en pacs > 50 años para descartar arteritis de células gigantes.

Migraña y riesgo de EVC

La migraña con aura se asocia con un incremento de dos veces el riesgo de EVC de origen isquémico, en particular entre mujeres, y es más alto en personas < 45 años, fumadores y mujeres que toman AO (*BMJ* 2009;339:b3914).

Infarto migrañoso

Uno o más síntomas de aura asociados con infarto en el territorio apropiado para el aura, demostrado mediante neuroimagen. Más frec en la circulación posterior y en mujeres más jóvenes (*Cephalalgia* 2013;33:629). Hospitalizar para manejo y vdx de la EVC.

Aura persistente sin infarto

Síntomas de aura durante ≥ 1 sem sin evidencia de infarto en estudios de neuroimagen; ocurre en pocas ocasiones; por lo regular, visual y bilat; puede persistir meses o años; descartar sx de encefalopatía posterior reversible.

Imagenología y migraña: por lo regular los pacs con antec de migraña tienen lesiones pequeñas sin reforzamiento en la sustancia blanca subcortical en el centro semioval en T2; muy frecs y sólo deben estudiarse como EVC si sugieren origen embólico.

Foramen oval permeable (FOP): hay una relación entre el FOP y los pacs con migraña con aura (pero no con aquéllos sin aura); el cierre del defecto no ha mostrado ser benéfico y no se recomienda su valoración/cierre (*Curr Neurol Neurosci Rep* 2014;14:426).

Migraña o AIT: los pacs con migraña pueden presentarse con aura y sin cefalea posterior o simultánea, incluso quienes no han padecido antes migraña (pero podría identificarse alguna en un interrogatorio cuidadoso). Cualquier cambio neuro agudo debe considerarse en primer lugar como EVC/AIT hasta probar lo contrario. Los pacs de mayor edad pueden presentarse con s/s similares al aura a pesar de carecer de

antec de migraña. El riesgo de EVC en personas con aura migrañosa visual fue de 11.5%, y de 29% en pacs con AIT, lo que hace que su distinción tenga relevancia clínica (*Stroke* 1998;29:1539).

Criterios dxs para el aura migrañosa: s/s visual (escotoma centelleante); "acumulación" gradual, expansión, migración de los destellos; "marcha" de parestesias; progresión seriada de un síntoma a otro; ≥ 2 crisis idénticas; cuando hay una sola crisis, el diagnóstico se basa en la presencia de características migrañosas inequívocas; cefalea con la crisis (50% de los casos); duración de 15-25 min, pero puede persistir hasta 60 min; evolución benigna sin secuelas permanentes; exclusión de trombosis cerebral, embolia, disección, secuestro subclavio, epilepsia, trombocitosis, policitemia, sxs de hiperviscosidad, anticoag lúpico, angiografía normal; recurrencia de crisis idénticas.

Cefalea y embarazo

Véase el capítulo *Enfermedades neurológicas en el embarazo*.

Cefaleas tensionales

S/s: sin diferencia en cuanto a edad/sexo; duración de entre 30 min-7 días; por lo regular bilat, se describe con frecuencia como una "banda apretada" en torno a la cabeza; no se intensifica con la actividad; sin n/v, fotofobia/fonofobia u otros s/s asociados.

Tx (no farmacológico): manejo del estrés, biorretroalimentación, baños calientes, masaje, compresas frías, compresas calientes, corrección de la postura, acupuntura, terapia física.

Fárms de rescate: AINE (sólo si es episódica), AAS, paracetamol, solos o combinados con cafeína, relajantes musculares. Evitar opioides y barbitúricos.

Fárms profilácticos: antidepresivos tricíclicos (ADT), con misma dosis que para la migraña; relajantes musculares.

Cefaleas trigémino-autonómicas (CTA)

Síntomas autonómicos de las CTA y otras cefaleas primarias	
Síntomas autonómicos prominentes	**Síntomas autonómicos escasos o nulos**
Cefalea en racimos episódica	Neuralgia del trigémino
Cefalea en racimos crónica	Cefalea punzante idiopática
Hemicránea paroxística episódica	Cefalea tusígena
Sxs SUNA y SUNCT	Cefalea asociada con la actividad sexual
Salvas-tic	Cefalea hípnica

SUNCT, crisis de cefalea neuralgiforme unilateral breve con manifestaciones autonómicas craneales. SUNA, crisis de cefalea neuralgiforme unilateral breve con inyección conjuntival y lagrimeo (*Brain* 1997;120:194).

Características de las CTA: crisis de dolor unilat moderado-intenso, por lo general orbitario/ periorbitario o temporal, o una combinación, asociada con manifestaciones autonómicas que incluyen vasodilatación conjuntival ipsilat, epífora, congestión nasal, rinorrea, diaforesis frontal y facial, miosis y ptosis, con o sin edema palpebral; por lo regular se asocia con inquietud, agitación o ambas; la edad de inicio suele ubicarse entre los 20-40 años.

	Cefalea en racimos	Hemicránea paroxística	Hemicránea continua	SUNA/SUNCT
Duración de las crisis	15-180 min	2-30 min	Constante, con fluctuaciones	1-600 s
Frecuencia de las crisis	c/48 h a 8x/día	1-40/día	Meses-años	1-200x/día
Intensidad del dolor	Extrema	Alta	Moderada	Moderada-alta
Prevalencia	0.9%	0.02%	Rara	Muy rara
Otras	Corresponde al ritmo circadiano; el alcohol es desencadenante	Responde a la indometacina	Responde a la indometacina	↑↑ epífora y eritema conjuntival; el tacto es desencadenante

Adaptada de *Headache* 2013;53:1470.

Cefalea en racimos: las crisis aparecen en serie por unos cuantos meses y luego ceden durante meses o años.

Hallazgos clínicos: debe haber por lo menos una anomalía autonómica; instauración rápida, que con frec alcanza la intensidad máxima en el transcurso de minutos; es debilitante e intensa, y debe tomarse muy seriamente (algunas personas se han suicidado para evitar el dolor). Las crisis ocurren en dos o más racimos en el transcurso de días-meses; puede ser episódica o crónica (a esta última corresponde menos de 10-20% de los casos) (*Cephalalgia* 2007;27:824).

Tx: sumatriptán SC, zolmitriptán vía nasal (VN) y flujo alto de oxígeno cuentan con la mejor evidencia como txs efectivos.

Tx abortivo para la cefalea en racimos		
Sumatriptán SC	6 mg	Tx óptimo
Zolmitriptán VN	5 mg en una fosa nasal, 1×; repetir en 2 h; máx 10 mg/24 h	Tx óptimo
Sumatriptán VN	5-20 mg en una fosa nasal, 1×; repetir en 2 h; máx 40 mg/24 h	Aceptable
Zolmitriptán VO	5 mg, 1×; repetir en 2 h; máx 10 mg/24 h	Aceptable
Oxígeno al 100%, flujo alto	8-10 L/min durante 15-20 min	Por lo regular es muy efectivo
Xilocaína VN	Xilocaína al 4% (*JAMA* 1996;276:319)	Adyuvante; alivio parcial

Octreótido SC	100 µg, 1×	Alternativa a los triptanos
Corticoesteroides VO	1 mg/kg; máx 60 mg/24 h por 5 días; luego disminuir 10 mg c/3 días	Tendencia al rebote; iniciar con un fárm profiláctico

Adaptada de *Neurology* 2010;75:463.

Fármacos profilácticos		
Verapamil VO	Iniciar con 80 mg c/12 h; incrementar 80 mg c/10-14 días. Por lo regular es efectivo en dosis de 240-960 mg/día en fracciones	Profiláctico de primera línea. Revisar antes el ECG, con c/incremento de la dosis y c/6 meses
Infiltración suboccipital de esteroides	Esteroide + xilocaína al 1-2%	Distintos esteroides y formulaciones han mostrado eficacia
Litio VO	Iniciar con 300 mg c/12 h; ajustar hasta alcanzar el intervalo terapéutico de 0.8-1.1 mEq/L	Con frecuencia efecto terapéutico con 600-1 200 mg/día. Evitar AINE/carbamacepina en tanto se usa Li; verificar la función renal
Melatonina VO	10 mg a la hora de acostarse	

Adaptada de *Neurology* 2010;75:463; *Lancet Neurol* 2011;10:891; *Cephalalgia* 2012;32(8):630.

Intervenciones quirúrgicas: ablación del nervio trigémino, estimuladores del nervio occipital y estimuladores cerebrales profundos siguen en investigación.

Hemicránea paroxística

Hallazgos clínicos: similar a la cefalea en racimos, pero las crisis son más cortas y más próximas entre sí; respuesta absoluta a la indometacina.

Tx: indometacina, 25-50 mg/día, en fracciones c/8-12 h; máximo, 200 mg/24 h. Si se sospecha cefalea en racimos debe recurrirse a un ensayo farmacológico para descartar ese trastorno.

Hemicránea continua

Hallazgos clínicos: las crisis son persistentes y estrictamente unilats; exacerbaciones ocasionales; se presentan durante meses; características autonómicas ipsilats; responden a indometacina. Puede haber s/s migrañosos, como fotofobia/fonofobia.

Tx: indometacina, 25-50 mg/día, en fracciones c/8-12 h; máximo, 200 mg/24 horas.

SUNA/SUNCT

Hallazgos clínicos: las crisis son más breves y frecs que en la hemicránea paroxística (hasta 30/h y 200/día), con dolor punzante (variable), con variaciones potenciales: punzadas aisladas o en serie sin recuperación del estado inicial. Para el dx de cefalea neuralgiforme unilateral breve con síntomas autonómicos craneales **(SUNCT)** es necesaria la presencia de congestión conjuntival o epífora ipsilat, pero *no ambas*.

Para el dx de **SUNA** con inyección conjuntival y lagrimeo se requiere inyección conjuntival y epífora ipsilaterales.

Tx: evidencia limitada. Las crisis agudas pueden responder a xilocaína IV (1-4 mg/kg/h). *Profilaxis*: lamotrigina (hasta 300 mg/día), topiramato (hasta 300 mg/día) o gabapentina (hasta 2700 mg/día) (*Headache* 2013;53:1401).

OTRAS FORMAS DE CEFALEA PRIMARIA

Cefalea numular: cefalea leve-moderada de duración muy variable en un área redondeada circunscrita pequeña en la piel cabelluda (por lo regular, parietal) en ausencia de daño estructural. Antes conocida como cefalea en moneda. **Tx:** tranquilizar al pac, analgésicos simples.

Cefalea hípnica: edad promedio de inicio, 63 años; predominio en mujeres; dura ~ 1 h; se asocia con el sueño con movs oculares rápidos; 120-480 min después del inicio del sueño; bilat, generalizada o frontotemporal; sorda, en ocasiones palpitante/pulsátil, rara vez aguda/punzante; náusea en 20% de los casos; rara vez fotofobia/fonofobia, epífora/ptosis. **Tx:** Li, AAS, ergotamínicos, indometacina, cafeína, flunarizina.

Cefalea primaria por esfuerzo físico: ocurre con el esfuerzo/la ejercitación; bilat, pulsátil/ palpitante; 5 min a 48 h; edad promedio de inicio, 24 años; descartar hemorragia subaracnoidea (HSA) y disección en el primer cuadro. **Tx:** indometacina (25-150 mg) antes del ejercicio.

Cefalea primaria asociada con actividad sexual: ocurre durante o después de la actividad sexual. Se sospecha un desencadenante autonómico, ya que la cefalea suele desarrollarse en el momento del clímax, cuando surge una descarga simpática; perdura < 3 h; puede simular vasoespasmo (sx de vasoconstricción cerebral reversible), HSA o dolor por disección. **Tx:** AINE 30 min antes del ejercicio (o la actividad sexual), p. ej., indometacina, 50 mg. *Profilaxis*: betabloqueadores o bloqueadores de los canales de calcio.

Cefalea punzante primaria: punzadas localizadas y transitorias espontáneas en ausencia de daño estructural; c/punzada suele durar ≤ 3 s; la frecuencia de las crisis suele ser baja; la localización puede desplazarse en el mismo lado o hacia el contrario; es más frec en pacs con migraña. **Tx:** indometacina, melatonina.

Cefalea diaria persistente *de novo*: cefalea diaria que no remite, con inicio abrupto claro, de intensidad variable; similar a la migraña, la cefalea tensional o una combinación de ambas; los pacs por lo regular carecen de antec de cefalea. **Tx:** evidencia limitada; tratar con base en el fenotipo (es decir, migrañoso *vs*. tensional); por lo regular refractaria al tratamiento.

CEFALEAS SECUNDARIAS

CEFALEAS ATRIBUIDAS A TRAUMATISMO

La cefalea es más frec en el transcurso de 2 sem del evento; se presenta en el TCE leve > grave; la mayoría se resuelve en el transcurso de 3 meses; con más frecuencia es de tipo tensional, pero puede presentarse como cefalea migrañosa, en racimos, neuralgias u otro sx de cefalea/dolor (*Curr Pain Headache Rep* 2010;14:292). El

traumatismo y la cirugía también pueden desencadenar neuralgias y sxs dolorosos asociados. **Tx:** depende del fenotipo de la cefalea; considerar infiltración en los puntos desencadenantes, en particular en las neuralgias, así como txs no farmacológicos.

CEFALEAS ATRIBUIDAS A ENFERMEDADES VASCULARES

EVC: ~ 30% de pacs con ICa desarrolla cefalea (*Stroke* 1993;24:1621).

HSA: inicio agudo, peor cefalea de toda la vida; TC sin contraste en primeras 12 h tiene sens de 93%; ante sospecha de HSA con TC (−), solicitar PL (sensibilidad cercana a 100% a las 12 h); si TC/PL son (+), realizar angiografía por tomografía computarizada (ATC); una cefalea centinela puede preceder la rotura; solicitar ATC en caso de sospecha clínica (*Ann Emerg Med* 2008;51:697).

Trastornos por vasoconstricción

Etiología: con frecuencia, cefalea "en trueno", pero puede intensificarse gradualmente en el transcurso de minutos. A diferencia de la HSA, pueden manifestarse por cefaleas recurrentes. Por lo regular, mujeres de 20-50 años. Cefalea localizada o generalizada, que puede asociarse con un cuadro similar al de EVC. Puede haber CC, HTA transitoria.

Valoración: TC y PL si es necesario para descartar HSA; de ser negativas, ATC para valorar la vasculatura. VSG/CRP y vdx de vasculitis.

Tx: evitar desencadenantes (en particular, simpaticomiméticos); verapamil/nimodipina, pero evitar la hipotensión dado que la hipotensión en vasoespasmo provoca riesgo de EVC por hipoperfusión.

Afecciones asociadas con los sxs de vasoconstricción cerebral reversible	
Embarazo y puerperio	Puerperio temprano, embarazo avanzado, eclampsia, preeclampsia y eclampsia puerperal tardía
Fármacos y hemoderivados	Fenilpropanolamina, seudoefedrina, tartrato de ergotamina, maleato de metiergometrina, bromocriptina, lisurida, inhibidores selectivos de la recaptura de serotonina, sumatriptán, isometepteno, cocaína, éxtasis, derivados de la anfetamina, marihuana, dietilamida del ácido lisérgico, tacrolimus (FK-506), ciclofosfamida, eritropoyetina, IgIV, transfusión de paquete globular
Alimentos	Chocolate, cafeína y orozuz
Diversos	HiperCa, porfiria, feocromocitoma, carcinoide bronquial, aneurisma cerebral sacular sin rotura, traumatismo craneoencefálico, HSD medular, endarterectomía carotídea y procedimientos neuroquirúrgicos, ejercicio o Valsalva
Idiopáticos	Sin factor precipitante identificable

Adaptada de *Neurocrit Care* 2005;3:91.

Hemorragia intraparenquimatosa, hematoma subdural, hemorragia epidural: cefalea con n/v, desorientación, hallazgos focales; distorsión meníngea; puede ser unilat o bilat, profunda y constante.

Dx: TC.

Tx: véase el capítulo *Cuidados neurocríticos.*

Disecciones vasculares

Hallazgos clínicos: sospecha intensa después de traumatismo; la cefalea puede preceder a los defectos neuros; cefalea/dolor en cuello ipsilats (a veces en hombro, mandíbula o tórax); el dolor suele ser instantáneo, constante e intenso; puede tener una cualidad "lacerante"; también puede ser palpitante, agudo o sordo; puede tener características autonómicas (si la arteria carótida está afectada y las fibras simpáticas distendidas a lo largo de la arteria); la localización del vaso disecado determina los defectos que se observan y puede ayudar a identificar las zonas afectadas; factores de riesgo: traumatismo intenso o benigno en cabeza/cuello, trastorno del tejido conectivo.

Vdx

ATC: el signo de la "cuerda" por lo regular es dx (estrechamiento progresivo de la columna de contraste que ocupa el lumen verdadero colapsado, al tiempo que el lumen falso ocluye el espacio vascular). Véase el capítulo *Neurología vascular*.

Trombosis del seno venoso

Factores de riesgo: AO, deshidratación, estado de hipercoagulabilidad, hiperviscosidad o hipoproteinemia, afección maligna, compresión venosa extrínseca (es decir, meningioma o absceso), embarazo y puerperio, estado de flujo bajo en el seno.

Cuadro clínico: suele tener inicio subagudo, con intensificación a lo largo de varios días. Puede manifestarse por cefalea "en trueno". Puede asociarse con defectos neuros, CC y papiledema.

Dx y tx: véase el capítulo *Neurología vascular*.

Urgencia/emergencia hipertensiva

La cefalea hipertensiva suele ocurrir cuando la TAS es ≥ 200 mm Hg; se resuelve con el tx de la HTA.

Arteritis de células gigantes

Hallazgos clínicos: ♂ > ♀ > 50 años; la incidencia ↑ con la edad, alcanza un máximo entre los 70-80 años; arteritis de células gigantes con inflamación y degradación de la lámina elástica interna, con oclusión del lumen por hiperplasia; cefalea en 2/3 partes de pacs; inicio gradual con dolor temporal u occipital, con o sin hipersensibilidad en la piel cabelluda; puede asociarse con claudicación mandibular, febrícula, pérdida ponderal, s/s visuales; puede inducir amaurosis si no recibe tx; el vaso sanguíneo engrosado puede ser palpable.

Vdx: VSG, CRP, fibrinógeno; VSG > 40 en 80% de los casos; la biopsia sigue siendo precisa incluso tras iniciar el tx, pero debe realizarse en los primeros días del cuadro.

Tx: prednisona, 40-60 mg/día. Mejoría en el transcurso de días. Retiro gradual después de 2-4 sem. Orientar el tx con base en los s/s y dar seguimiento con VSG/CRP.

Cefaleas atribuidas a causas no vasculares

Tumores: pueden manifestarse por cefalea que se intensifica por la mañana, al

recostarse, hacer esfuerzos, con la maniobra de Valsalva o al flexionarse; cefalea de inicio reciente o cefalea unilat persistente (véase el capítulo *Neurooncología*).

Hipertensión intracraneal idiopática (HIC-I, seudotumor cerebral): dx de exclusión tras descartar otras causas de HIC.

Hallazgos clínicos: mujeres en edad reproductiva, relación con obesidad; n/v, Δ visuales; la cefalea empeora con Valsalva, al recostarse, toser o hacer esfuerzos.

Vdx: buscar papiledema; TC para descartar primero causas de HIC-I; venografía por RMN o TC para descartar trombosis del seno venoso; PL con PA; extraer volumen moderado-abundante de LCR y valorar la respuesta sintomática.

Tx: interconsulta con oftalmología/neurooftalmología para realizar pruebas visuales; PL seriada (no es ideal); acetazolamida, 250 mg VO c/6 h; puede usarse furosemida si no se tolera la acetazolamida, pero no es igual de efectiva; los corticoesteroides a corto plazo pueden disminuir la HIC-I para evitar el daño al nervio óptico; evitar los opioides; suspender cualquier fárm lesivo; pérdida ponderal; tratar los trastornos subyacentes asociados.

Alteraciones que imitan hipertensión intracraneal idiopática	
Trastornos médicos	**Fármacos**
Enfermedad de Addison	Tetraciclina y compuestos asociados
Hipoparatiroidismo	Vitamina A y compuestos
EPOC	asociados Esteroides anabólicos
Insuficiencia cardiaca derecha con hipertensión pulmonar	Suspensión de corticoesteroides
Apnea del sueño	Hormona del crecimiento
Insuficiencia renal	Clordecona
Anemia ferropénica grave	Ácido nalidíxico
Obstrucción al drenaje venoso	Litio
Trombosis del seno venoso cerebral	Sistema de implante de levonorgestrel
Trombosis de la vena yugular	Sin factor precipitante identificable

Adaptada de *Neurology* 2002;59:1492.

Cefalea por hipotensión intracraneal

Etiología: empeora al ponerse de pie luego de estar en posición sedente; se debe a drenaje excesivo del LCR por una derivación de implantación quirúrgica, fracturas en la base del cráneo (otorrea/rinorrea) o un desgarro de la duramadre en la médula espinal, ya sea espontáneo o tras la PL; puede afectar a cualquier persona, en particular después de traumatismo; alrededor de 4% de las fugas de LCR es espontáneo; en pacs mayores causa incremento del riesgo de HSD.

Vdx: si es posible obtener líquido, enviar para detección de la proteína traza beta para confirmar que se trata de LCR; la TC puede revelar contracción de los ventrículos lats; estudios de imagen de la zona sospechosa (cortes delgados por la base del cráneo, RMN de columna, etc.); cisternografía o mielografía con radionúclidos (permiten identificar el sitio de fuga del LCR).

Tx: 50-85% de las fugas traumáticas se resuelve de forma espontánea en el transcurso de 7 días y casi todas en el transcurso de 6 meses; ↑ consumo de líquidos; reposo en cama; cafeína/benzoato de sodio, 500 mg IV, dosis única; puede repetirse en 4 h; parche hemático en el espacio epidural; si el tx conservador no es efectivo al cabo de 7 días, considerar intervención quirúrgica.

Cefalea atribuida a infección(véase el capítulo *Meningitis, encefalitis y abscesos cerebrales*): meningitis, absceso, otitis media, infección sinusal.

Trastornos de la homeostasis: alteraciones electrolíticas o del pH, sepsis, infección, infección de vías urinarias; cambios hormonales durante la menstruación, AO, terapia de restitución hormonal o embarazo; exposición a sustancias tóxicas; hipoxia. El **tx** consiste en corregir la causa subyacente.

Cefalea atribuible a trastornos psiquiátricos: dx que debe establecerse con muy poca frecuencia sólo una vez concluida una vdx amplia y confirmada la inefectividad de los ensayos terapéuticos.

CEFALEAS POR ADMINISTRACIÓN O SUPRESIÓN DE UN FÁRMACO

Cefalea por abuso de analgésicos: cefalea crónica inducida por uso excesivo de cualquier fárm usado para la cefalea; puede ser de tipo tensional/migrañoso; las más de las veces, la cefalea primaria es migraña; prev, 0.7-1.7%. **Tx:** se prefiere la suspensión abrupta del fárm, excepto cuando se administran dosis moderadas-altas de opioides, barbitúricos o benzodiacepinas, que deben retirarse de forma progresiva. Iniciar txs profiláctico y agudo para la cefalea primaria. Considerar el uso de AINE de acción prolongada (naproxeno) como terapia puente durante el periodo de retiro.

Prevención: limitar el uso de tx abortivo (triptanos o ergotamina) a < 10×/mes y el de analgésicos simples/combinados a < 5×/mes.

Cefaleas atribuidas a supresión de un fármaco: a menudo por cafeína u opioide; la cefalea misma no es peligrosa; el riesgo de la abstinencia depende de la sustancia implicada.

NEURALGIAS

Neuralgia del trigémino (NT): dolores recurrentes unilats y breves similares a descargas eléctricas que afectan una o más de las divisiones del NC V (V2 y V3 con más frecuencia); puede ocasionar gesticulación facial (tic doloroso); puede desencadenarse con el cepillado dental, la masticación, el habla y el contacto suave con la piel; más frec en mujeres > 50 años. Se clasifica como NT clásica (idiopática o por compresión microvascular) o neuropatía trigeminal dolorosa (~ 15% de los casos) cuando es secundaria a otra afección, como herpes zoster, traumatismo, placa de esclerosis múltiple (EM), lesión de masa. En pacs jóvenes, con afectación bilat, pérdida sensitiva trigeminal o anomalías de los reflejos trigeminales, sospechar patología secundaria (*Neurology* 2008;71:1183).

Vdx: RMN cerebral para descartar EM/lesión de masa.

Tx: responde bien a medicamentos (véase la tabla siguiente); puesto que el trastorno es episódico, los fárms deben retirarse una vez que el dolor cede; carbamacepina y

oxcarbacepina son de primera línea; el resto puede usarse como tx adyuvante.

Procedimientos para la neuralgia del trigémino: infiltración de xilocaína o toxina botulínica. Procedimientos percutáneos, como rizotomía, radiocirugía estereotáctica (bisturí gamma) y descompresión microvascular quirúrgica.

Neuralgia occipital: similar a la neuralgia del trigémino, pero afecta C2 en la región occipital.

VDx: RMN cerebral con secuencia de interferencia constructiva en estado estable (CISS) o imagenología rápida con adquisición de estado estable (FIESTA); (cortes delgados a la altura de la cisterna pontina) y RMN de columna cervical para descartar compresión vascular, tumor o lesiones desmielinizantes.

Tx: para cuadro leve-moderado: compresas calientes/frías, masaje, terapia física para disminuir la tensión muscular secundaria; fárms en la tabla siguiente y ADT. Moderada-intensa: bloqueo del nervio occipital (dx y terapéutico). Considerar en casos refractarios: pulsos de radiofrecuencia, estimulación del nervio occipital e infiltración de toxina botulínica (*Curr Pain Headache Rep* 2014;18:2014).

Medicamentos	Dosis	Precaución	Efectos colaterales
Carbamacepina	300-2000 mg/día	Verificar BHC, electrolitos séricos y ECG	Sedación, hipoNa, leucopenia
Oxcarbacepina	600-1800 mg/día	Verificar electrolitos séricos	Cefalea, vértigo, diplopía
Fenitoína	300-400 mg/día	Verificar BHC y ECG	Hirsutismo, hipertrofia gingival
Baclofeno	15-80 mg/día	Ninguno	Sedación
Lamotrigina	25-600 mg/día	Verificar función renal y hepática	Incrementar con lentitud para evitar el exantema
Gabapentina	900-3600 mg/día	Verificar función renal	Sedación, vértigo
Pregabalina	600-1200 mg/día	Verificar función renal	Sedación, vértigo, edema periférico
Clonazepam	1.5-8 mg/día	Ninguno	Sedación

VASCULITIS DEL SISTEMA NERVIOSO CENTRAL

Por lo regular se incluye en el dxdf de la encefalopatía subaguda y de manera característica tiene una evolución insidiosa y progresiva. Es difícil de diagnosticar. En la práctica, la vasculitis primaria del SNC (también llamada "angitis primaria del SNC" [APSNC]) es un dx de exclusión. En este capítulo se revisa la vdx necesaria en caso de sospecha de vasculitis del SNC; el material se complementa con el de las vasculitis que se mencionan en el capítulo *Trastornos inmunológicos del sistema nervioso*.

ANGITIS PRIMARIA DEL SNC

Definición: inflamación de los vasos sanguíneos del SNC → s/s neuros asociados con la lesión del SNC. Estenosis/oclusión → isquemia/infarto con o sin aneurisma/hialinosis/necrosis → hemorragia. No existen criterios dxs definitivos. **Pato:** vasculitis necrosante/linfocítica, ± inflamación granulomatosa de los vasos sanguíneos del SNC (arterias y arteriolas leptomeníngeas/corticales > arterias de mediano calibre > venas/vénulas >> arterias intracraneales de gran calibre).

Etiología: idiopática. **Epid:** ♂ = ♀, por lo regular entre los 30-50 años. **Dxdf:** sx de vasoconstricción cerebral reversible (SVCR), infección, linfoma intravascular, vasculitis secundaria del SNC (enf del tejido conectivo, enf maligna, otras vasculitis sistémicas, fármacos).

Manifestaciones clínicas (*Ann Neurol* 2007;62:442): *cefalea + encefalopatía + EVC*. Cuadro subagudo (los s/s se desarrollan en el transcurso de *sem-meses*). S/s: cefalea (63%), encefalopatía (50%), defecto focal/EVC (40%), CC (16%), HIP (8%), mielopatía. **Vdx:** BHC, BUN/Cr, EGO y PFH. *La VSG puede ser normal.* Considerar EMG, bx neural/muscular en caso de enf subclínica si se sospecha afectación sistémica, con o sin evidencia de neuropatía periférica.

Estudios con invasión mínima	
Serología	Descartar procesos subyacentes. Factor reumatoide; Ab ANA, anti-Ro/La, anti-Sm, anti-RNP, anti-dsDNA, anti-SAAF, ANCA; C3 y C4, crioglobulinas, electroforesis de proteínas en suero y orina, cuantificación de IgG, ECA, serología para agentes infecciosos (VIH, inmunoensayo enzimático para *Treponema pallidum* [EIA-TP], virus de las hepatitis B/C, como mínimo).
Punción lumbar	Anormal en 80-90%. PA, ↑ o normal; proteínas totales, ↑; leucos (linfos), ↑; IgG, ↑; ± bandas oligoclonales (BOC); microscopia (−). Adicionalmente solicitar IgG e IgM para VVZ, reacción en cadena de la polimerasa (PCR) para CMV (en pac con inmunocompromiso) y *Venereal Disease Research Laboratory* (VDRL; de existir un EIA-TP positivo) y otras según esté indicado.

RMN	Prueba diagnóstica más sensible (anormal > 90%). Anomalías multifocales bilats en T2/DWI ± reforzamiento en materia gris y blanca. EVC >> HIP. Masa similar a tumor infrec (alrededor de 4%).
La combinación de RMN y PL (−) tiene un valor predictivo negativo alto	
Pruebas invasivas	
Angiografía convencional	Sospecha + ECG o RMN congruentes → considerar angiografía convencional. Patrón **inespecífico** con deformación en collar de cuentas, aneurisma, irregularidades circunferenciales/excéntricas, oclusiones numerosas. Sens, 40-90%; esp, 30% (ATC/ARMN menos sensibles en comparación con angiografía convencional). Se han identificado casos confirmados mediante patología con angiografía normal (las anomalías vasculares pueden afectar arterias de menor calibre que las visualizables con la resolución de la angiografía).
Patología	Estándar de oro. Sospecha clínica + vdx previa no concluyente o para confirmar el dx antes del tx. Muestra de leptomeninges + corteza en región afectada si es posible (*vs*. muestreo aleatorio en hemisferio no dominante si la imagen es negativa). Inflamación segmentaria = 25% de falsos negativos *vs*. necropsia (*J Neurol* 2001;248:451). Bxs dirigidas permiten el dx en 78% (*Am J Surg Pathol* 2009;33:35-43). Histopato: patrón granulomatoso (más frec, asociado con depósitos de amiloide β), linfocítico o necrosante (menos frec; asociado con HIP).

VASCULOPATÍA *VS.* VASCULITIS

Vasculitis = inflamación de la pared de los vasos sanguíneos que induce su destrucción. Vasculopatía = presencia de trombo que compromete el flujo sanguíneo; lesión no inmunitaria de los vasos sanguíneos de pequeño calibre → **¡es importante diferenciarlas porque el tx es muy distinto!**

Simuladores radiológicos: (*Curr Opin Rheumatol* 2008;20:29; *Ann Intern Med* 2007;146:34; *Lancet* 2012;380:767-77)

SVCR: el más importante: cefalea intensa aguda "en trueno"; en ocasiones cefalea recurrente + defectos (multi)focales (21%).

Características del SVCR *vs.* la APSNC		
	SVCR	**APSNC**
Demografía	2M:1F	1:1
Evolución	Aguda (usualmente cefalea intensa "en trueno")	Subaguda
Situación clínica	Situación definida (exposición a drogas, puerperio)	Situación indefinida
Reversibilidad	Días-semanas	Meses o más
Hallazgos en LCR	Normal o casi normal	Anormal (leucocitosis + proteínas totales altas)

RMN	Normal en 70%, pero puede existir evidencia de HSA localizada y con menos frecuencia EVC de origen isquémico o hemorrágica	Anormal en > 90% de los pacientes
Angiografía	Siempre anormal, reversible en 6-12 semanas	Quizá normal, anomalías diseminadas indistinguibles del SVCR
Tx	De soporte ± nimodipina	Esteroides ± CYC

Ateroesclerosis: vasculopatía intracraneal. Valorar en el pac los factores de riesgo para enf ateroesclerótica (HTA, DM, tabaquismo, etcétera.).

Linfoma intravascular: oclusión de vasos sanguíneos de pequeño calibre. La inmunohistoquí-mica con marcadores de células B y T en la bx facilita la diferenciación. La presencia de cambios vasculíticos en la bx no excluye el dx.

Endocarditis bacteriana: los émbolos sépticos pueden producir oclusiones y un patrón vasculítico en la angiografía.

También deben considerarse otras vasculopatías: displasia fibromuscular, cambios posradiación, arteriopatía cerebral autosómica dominante con infartos subcorticales y leucoencefalopatía, y endoteliopatía hereditaria con retinopatía, nefropatía y EVC.

ANGITIS SECUNDARIA DEL SNC

Definición: vasculitis sistémica con afectación del SNC *o* proceso extravascular que da origen a una vasculitis en el SNC (p. ej., meningitis con afectación secundaria de los vasos sanguíneos). Grupo heterogéneo de trastornos que incluye infec, vasculitis sistémica y trastornos del tejido conectivo, entre otros. Por lo general, las vasculitis sistémicas afectan el SNP (mononeuropatía múltiple) > el SNC.

Vasculitis sistémicas	
Enf de Behçet	Vasculitis de arterias y venas de cualquier calibre; aftas orales, enf oftálmica; afectación del SNC en 10-20%
Poliarteritis nodosa	S/s sistémicos y neuropatía; SNP >> SNC
Vasculitis ANCA (+)	SNP >> SNC. *Granulomatosis de Wegener* : enf pulmonar y renal. *Churg-Strauss*: atopia, asma → eosinófilos → vasculitis
Arteritis de células gigantes	Arteria oftálmica, arteria carótida interna/vertebral
Arteritis de Takayasu	Estenosis carotídea
Crioglobulinemia	Disfunción del SNC por vasculitis o sx de hiperviscosidad
Infecciones	
Treponema pallidum	Variante meningovascular de neurosífilis, con inflamación y fibrosis de las arterias de pequeño calibre. Preferencia por arteria basilar y territorios distales de la arteria cerebral media. La mayor parte de los infartos ocurre en la región lenticuloestriada. Ab treponémicos por fluorescencia en suero o EIA-TP y VRDL en LCR (+); LCR: proteínas totales, ↑; leucos, ↑; suele haber ↑ de IgG, ±

	BOC.
TB	Exudado gelatinoso en el espacio subaracnoideo en la base del encéfalo/ fosa prepontina. Meningitis → inflamación local de vasos sanguíneos.
VVZ (o CMV)	*Pac inmunocompetente:* vaso sanguíneo de gran calibre. *Zoster* en nervio craneal V → déficit contralat. *Pac con inmunocompromiso*: vasos sanguíneos pequeños. Cefalea, ΔEM, defectos focales. Detección de IgG de VVZ en LCR para establecer el dx (DNA de VVZ por lo regular negativo). Para CMV, la detección por PCR en LCR resulta diagnóstica.
Hepatitis B y C	Poliarteritis nodosa y crioglobulinemia
VIH	Vasculopatía ± vasculitis; enf vascular del SNC por infección por VIH o agente oportunista, o enf linfoproliferativa del SNC
Hongos, *Bartonella*, rickettsias	En extremo infrecuentes Micótica: aspergilosis, mucormicosis, coccidioidomicosis, candidiasis
Leptospirosis	Hepatitis y meningitis aséptica → HSA y HIP a partir de vasos sanguíneos inflamados
Parasitaria	Esquistosomiosis, paludismo cerebral, cisticercosis subaracnoidea
Enfermedades del tejido conectivo	
LES	Por lo regular, afectación de vasos de pequeño calibre con microinfartos
Sx de Sjögren	Xeroftalmía/xerostomía, infiltración linfocítica exocrina; SNP >> SNC
Artritis reumatoide	Vasculitis y paquimeningitis; SNP >> SNC
Esclerodermia	Miopatía, neuropatía del trigémino
Enf mixta del tejido conectivo	Ab anti-U1-RNP (+)
Diversas	
Enf maligna	Linfoma de Hodgkin y no Hodgkin, leucemia de células peludas, angioendoteliomatosis neoplásica, granulomatosis linfomatoide premaligna
Paraneoplásica	SNP; asociada con cáncer pulmonar de células pequeñas y linfoma ± Ab anti-HU
Drogas	Más probable por SVCR que por vasculitis verdadera. Cocaína, anfetaminas, fenilpropanolamina, canabinoides potentes (K-2, "especia"), opioides. Reacción de hipersensibilidad secundaria, como sx de Stevens-Johnson y vasculitis leucocitoclástica (afectación infrec del SNP >> SNC)
Sx de Cogan	↓ visión (queratitis intersticial) y disfunción vestibulococlear asociada con vasculitis sistémica ↑
Sx de Susac	Retinopatía, oclusión de ramas de arterias retinianas, pérdida auditiva, encefalopatía. Vasculopatía → microinfartos
Inflamatoria	Sx de Ab antifosfolípido, neurosarcoidosis, enf intestinal inflamatoria, enf de injerto contra hospedero

TX DE LA VASCULITIS DEL SNC

Tx, vigilancia y seguimiento de la vasculitis del SNC: por lo general, los pacs reciben dosis altas de esteroides y ciclofosfamida (CYC) —c/uno con complicaciones específicas, como parte de la terapia para inducción de la remisión—. Si un pac no responde con rapidez a los esteroides, debe iniciarse CYC. La terapia de inducción con CYC suele mantenerse durante 6 meses a 1 año, seguida por tx de mantenimiento de la remisión con azatioprina, metotrexato o mofetilmicofenolato.

Se requiere seguimiento neuroquirúrgico estrecho para el manejo de las complicaciones del tx o la enf y para hacer ajustes farmacológicos. Repetir los estudios de imagen (casi siempre RMN/ ARMN) c/3 meses al modificar los fárms o PRN por cambios sintomáticos. Son apropiados inter-valos más prolongados para la imagenología seriada cuando el tx es estable. Las pruebas de seguimiento y el tx profiláctico de las complicaciones terapéuticas esperadas se analizan más adelante.

ESTEROIDES

Se recomiendan los glucocorticoides en dosis altas como parte importante del tx de inducción de la remisión. No existe un esquema "validado"; sin embargo resulta razonable iniciar con metilprednisolona, 1 g c/24 h por 3 días, y luego retirarlo con LENTITUD. La dosis alta inicial debe mantenerse durante 1 mes y no disminuirse hasta menos de 15 mg/día durante los primeros 3 meses de tx (*Ann Rheum Dis* 2009;68(3):310-317).

Disminución LENTA de esteroides: 1 mg/kg c/24 h por 4 sem, luego ↓ 10 mg c/sem hasta 40 mg/día, luego ↓ 5 mg c/sem hasta 20 mg/día, luego ↓ 2.5 mg c/sem hasta 10 mg/día, luego ↓ 1 mg c/2 sem hasta 5 mg/día, luego ↓ 1 mg c/mes hasta suspender el fármaco. *Ajustar la dosis PRN con base en la respuesta* (RMN/ARMN seriadas c/3 meses durante el primer año de tx). Conforme se retiran los esteroides, vigilar el desarrollo de insuficiencia suprarrenal.

Fárms profilácticos durante terapia con esteroides: carbonato de Ca/vit D (p. ej., 250 mg Ca/125 U de vit D, 2 tabletas VO c/24 h), bisfosfonato (p. ej., alendronato, 70 mg c/sem), trimetoprim-sulfametoxazol (80 mg VO c/24 h o 160 mg 3×/sem) como profilaxis contra neumonía por *Pneumocystis carinii*; considerar un inhibidor de la bomba de protones para profilaxis GI en presencia de sintomatología.

Participación del médico de 1.er nivel de atención: vigilar lab, ES (HTA, DM, ganancia ponderal).

CICLOFOSFAMIDA

Consideraciones generales: suele reservarse para casos refractarios a esteroides o con evolución rápidamente progresiva y respaldo de la bx o si la vdx completa es negativa para otras etiologías. Suele administrarse como infusión IV programada (se tolera mejor y reduce el riesgo de esterilidad y cistitis en comparación con la administración oral diaria).

Duración esperada/programada del tx con CYC: por lo regular la dosis inicial se administra en el hospital y las subsecuentes en un centro de infusión para pacs ambulatorios. La dosificación de la CYC se basa en las recomendaciones EULAR para vasculitis de vasos de pequeño y mediano calibre (*Ann Rheum Dis*

2009;68(3):310-317).

Dosificación inicial de CYC en la terapia de inducción: 15 mg/kg IV (máx 1.2 g; puede requerirse ajuste de la dosis en caso de leucopenia intensa y disfunción renal) c/2 sem por 3 dosis; luego c/3 sem por 3-6 dosis; luego revalorar y continuar el tx hasta alcanzar la remisión.

Terapia de mantenimiento: continuar con CYC durante 6 meses desde el momento en que haya mejoría clínica/estabilidad y luego cambiar a azatioprina (1-2 mg/kg/día) o mofetilmicofenolato (1-2 g/día) o metotrexato (20-25 mg/sem) durante un total de 2 a 3 años para mantener la remisión, luego intentar una reducción escalonada de esos fármacos.

Tx adyuvante (antieméticos, soluciones IV [SIV], 2-mercaptoetanosulfonato de sodio [mesna] para protección renal, etc.): véase protocolo en la siguiente tabla.

Ajuste de dosis: pueden requerirse ajustes de la dosis con base en dos factores: **(1)** disfunción renal y **(2)** leucopenia (véase en seguida vigilancia de la BHC).

Estudios de lab durante el uso de CYC (*Sem Neurol* 2014;34(4): 467-478):

BHC con diferencial (*y conteo absoluto de neutrófilos*): **(1)** justo antes (< 24 h) de la dosis inicial y con c/dosis de mantenimiento. **(2)** Cuantificar los días 7, 10, 14, 27-28 tras la administración IV.

EGO: antes de c/tx; continuar c/3-6 meses incluso una vez suspendida la CYC (se recomienda vigilancia de por vida para descartar ca vesical). Además, puede considerarse cistoscopia c/1-2 años.

BUN/Cr: **(1)** previas a la dosificación; ajustar en caso de insuficiencia renal si es necesario. **(2)** Vigilar c/2 semanas.

Protocolo sugerido para la administración de CYC en la vasculitis del SNC
Consideraciones generales: sugerir buena ingesta VO; idealmente, beber > 3 L/24 h el día del tx y al siguiente. Recomendar la micción frec. SIV: todos los fárms deben administrarse tras prehidratación de al menos 1 L (p. ej., sol glu 5%-NaCl 0.45% o NaCl al 0.9%, según las afecciones concomitantes). Premedicar con antiemético. Dieta según se tolere; evitar alimentos grasosos/condimentados. *Consideraciones para el pac hospitalizado/indicaciones de enfermería*: control estricto de ingresos y egresos. Contactar al médico si gasto urinario < 50 mL/h, temp > 38.3 °C, FC > 100 lpm. Acceso IV de gran calibre para la infusión de vols altos de SIV (si es necesario, catéter central de inserción periférica). Puede existir supresión suprarrenal por esteroides: podría requerirse dosis para estrés. NaCl al 0.9% a 150 mL/h, infusión mínima de 500 mL antes de iniciar la CYC y por lo menos 2 L totales en el transcurso de 24 horas.
Dosificación y esquema: antieméticos: ondansetrón, 8 mg IV 1 h antes de la CYC; seguir con metoclopramida u ondansetrón PRN. Esteroides: mantener la dosis previa al iniciar la CYC. Valorar: ASA, multivitamínico inyectable, tiamina, folato. Profilaxis para TVP en pac postrado en cama (p. ej., HBPM).
Mesna: prevención de cistitis hemorrágica; dosis: 60-140% de la dosis total de CYC si se administra por vía IV. Mesna VO tiene biodisponibilidad de ~ 50%. Si se administra por VO, ajustar en concordancia: 1/3 de la dosis total 30-60 min antes de la CYC IV, 1/3 de la dosis 4 h tras el inicio de la CYC (o luego de 4 h de iniciar la infusión), 1/3 de la dosis 8 h después del inicio de la CYC. *Ejemplo de esquema de dosificación*: 11 a.m., mesna, 333 mg IV; 12 p.m., CYC, 1 000 mg IV; 4 p.m., mesna, 333 mg IV; 8 p.m., mesna, 333 mg IV.

Velocidad de infusión de la CYC: varía según protocolos para pacs hospitalizados y ambulatorios. El protocolo se basa en la práctica óptima de c/centro. P. ej., infusión inicial en más de 60 min; las infusiones subsecuentes de CYC pueden administrarse en 30 min si no hay reacciones adversas.

Rituximab: puede usarse como fármaco de segunda línea si hay intolerancia a la CYC; sin embargo, existen datos limitados con base en reportes de caso (*Neurology* 2014;8:1287-1288).

DOLOR

FISIOLOGÍA

Caracterización: ubicación, duración, irradiación, calidad, continuo *vs*. episódico, intensidad (escala analógica o numérica); inducido *vs*. espontáneo, factores desencadenantes/mitigadores, fenómenos asociados (n/v, espasmo), efecto sobre la calidad de vida.

Fisiología: las neuronas primarias de dolor tienen nocirreceptores que son fibras A-β y A-δ. Transmiten la localización y la intensidad del dolor de las neuronas del ganglio de la raíz dorsal (GRD) → tracto espinotalámico lat → tálamo → corteza sensitiva, en tanto que el componente afectivo del dolor viaja por el tracto espinoparabraquial → sustancia gris periacueductal y áreas límbicas.

Tipos de fibras nerviosas sensitivas:

Fibras A-β: conducción rápida (40-50 m/s). Mielinización intensa: vibración, propiocepción, tacto.

Fibras A-δ: lentas (10-30 m/s), capa delgada de mielina: sensibilidad inicial rápida al dolor y la temperatura.

Fibras C: muy lentas (0.7-2.3 m/s), amielínicas: sensibilidad tardía al dolor y la temperatura. Peptidérgicas (péptido relacionado con el gen de la calcitonina, sustancia P) y no peptidérgicas.

Tipos de dolor: **(1) nociceptivo:** dolor por estímulo nocivo persistente de umbral alto (lesión, traumatismo, cirugía). **(2) Inflamatorio:** dolor fisiológico o patológico por inflamación (liberación de "caldo inflamatorio" tras la lesión nerviosa). **(3) Neuropático:** dolor patológico por lesión en SNP/SNC; por lo regular hay dolor a pesar de la ausencia de estímulo persistente (dolor espontáneo). Su calidad puede ser ardorosa, constrictiva, sorda (fibras C, espontáneo) o fulgurante, lancinante (fibras A, activadas con el tacto). Incluye neuralgia del trigémino, neuralgia posherpética, neuropatía, traumatismo, neuromas, irritación radicular, lesión subcortical, sx de dolor talámico. Véanse los sxs en detalle más adelante. **(4) Disfuncional:** dolor maladaptativo/ patológico; sin lesión identificada en SNC/SNP. Asociado con procesamiento anómalo (es decir, depresión, somatización, fibromialgia). El dolor puede ser primario o manifestación de trastorno psiquiátrico o amplificado por éste (es decir, por depresión) (*J Clin Inv* 2010;120(11):3742-3744).

Respuestas sensitivas anormales: *hiperalgesia* (↑ sensación de dolor ante un estímulo nocivo), *disestesias* (parestesias desagradables), *alodinia* (dolor inducido por estímulo benigno, como viento, tacto suave, ropa). *Dolor espontáneo*: independiente de la estimulación.

Sensibilización: **A-periférica:** lesión tisular → liberación de mediadores inflamatorios e ingreso de células inflamatorias → modificaciones postransduccionales de receptores y canales nociceptivos → menor umbral de activación e incremento de las respuestas de dolor. **B-central:** **(1)** Las aferentes no

nociceptivas (Aβ) desarrollan capacidad para mediar dolor → invasión del asta dorsal superficial: explica la alodinia. **(2)** Modificaciones postransduccionales de los receptores del ácido alfa-amino-3-hidroxi-metil-5-4-isoxazolpropiónico (AMPA) y N-metil-D-aspartato (NMDA) → intensificación del flujo de entrada de calcio → activación de cinasas → plasticidad en distintas regiones del SNC → respuesta prolongada (hasta por horas) a estímulos breves: explica la hiperalgesia. **(3)** Lesión de nervio periférico → activación de microglía y astrocitos en SNC → inflamación en SNC → hipersensibilidad. **(4)** Muerte de interneuronas inhibitorias en médula espinal → comunicación cruzada de impulsos nociceptivos por fibras Aβ → activación de tractos centrales de dolor en respuesta a estímulos benignos (tacto) → alodinia (*Cell* 2009;139:267-284; *Nat Neur* 2014;17(2):183-191; *Nat Med* 2010;16(11):1267-1276). La sensibilización central es el determinante principal en el dolor crónico.

Percepción del dolor: umbral variable para la activación de las fibras de dolor. Disminuye con la inflamación → hiperalgesia, alodinia. Aumenta por otros mecanismos: placebo, acupuntura, distracción, estado de ánimo positivo → menor percepción del dolor.

Modulación endógena de la nocicepción: **(1)** Activación de las aferentes no nociceptivas → inhibición de la transmisión del dolor por las interneuronas inhibitorias del asta dorsal → elevación del umbral de dolor (teoría de la compuerta de control). **(2)** Sistemas descendentes de neurotransmisores: sistemas opioide, serotoninérgico, adrenérgico → inhibición de la transmisión nociceptiva; se convierten en facilitadores como parte de la sensibilización central.

Principios del manejo del dolor crónico

Iniciar con agente de primera línea → probar distintos agentes de la misma o una segunda clase de fárms → recurrir a opioides como último recurso (riesgo de tolerancia, adicción, efectos colaterales graves).

Adultos mayores: preferir paracetamol, morfina de liberación inmediata, xilocaína en parche.

Papel del tx no farmacológico: terapia física, rehabilitación, terapia cognitivo-conductual, biorretroalimentación, acupuntura, manejo intervencionista del dolor, apoyo psicológico, hidroterapia, meditación, estimulación eléctrica.

Fármacos de uso frecuente en distintos trastornos dolorosos

Paracetamol: para evitar toxicidad usar < 3.25 g/día, < 2 g/día en hepatopatía.

Antiinflamatorios no esteroides (AINE): si falla uno, intentar con un fárm de otra clase (ibuprofeno, 200-800 mg c/8 h; naproxeno, 25-500 mg c/8 h; celecoxib, 100-200 mg c/12 h; diclofenaco, 50-75 mg c/12 h; ketorolaco, 10 mg VO c/6 h por 5 días, o 30-60 mg IV/IM c/6 h; indometacina, 25-50 mg c/8 h; nabumetona, 1 000-1 500 mg c/24 h; meloxicam, 7.5-15 mg c/24 h). ES: hemorragia de tubo digestivo (considerar inhibidores de la bomba de protones si el riesgo es alto), disfunción renal con uso prolongado.

Antidepresivos tricíclicos (ADT): nortriptilina, amitriptilina. Evitar en adultos mayores con riesgo de *delirium*, pacs con cardiopatía. Su efecto se establece en 7-14 días. ES: efectos anticolinesterásicos —xerostomía, retención urinaria, estreñimiento, hipotensión ortostática, sedación, glaucoma, arritmias, trastornos de la conducción—.

Riesgo principal: cardiotoxicidad, riesgo de muerte por sobredosis. Evaluar ECG (QRS/QT) > 40 años. Incremento progresivo de la dosis c/4-7 días para disminuir al mínimo los ES. La nortriptilina se tolera mejor porque es amina secundaria; menos ES que la amitriptilina (↑ ES anticolinérgicos) (amina terciaria).

Inhibidores selectivos de la recaptura de serotonina y norepinefrina (ISRSN): duloxetina, venlafaxina. ES comunes: náusea (~ 20-30%), sopor (10-20%), anorexia (8%). La venlafaxina puede inducir cefalea (30%), HTA (3-10%), estreñimiento (8-15%). Menos ES sexuales que los ADT. Disminuir al mínimo los ES de la venlafaxina mediante incremento lento (75 mg c/4 días).

Carbamacepina: por lo general bien tolerada. Bloquea los canales de Na. ES: sx de Stevens-Johnson (detectar HLA-B*1502 para identificar a la población en riesgo: ascendencia asiática), vértigo (44%), náusea (29%), vómito (18%), supresión de médula ósea, hipoNa (4-21%), prurito (8%), ataxia (15%), disfunción hepática e interacción con otros fármacos.

Oxcarbacepina: similar a la carbamacepina, pero mejor tolerada.

Ácido valproico: evitar en mujeres jóvenes por teratogenicidad, ganancia ponderal (4-9%), pérdida del pelo (6-24%). ES: hiperamonemia, temblor (9-57%), sedación (17-30%), náusea (22-48%), otras manifestaciones de toxicidad GI, supresión de médula ósea (dependiente de la dosis) (1-27%).

Gabapentina: por lo general se tolera bien. Actúa sobre los canales de calcio controlados por voltaje → reduce la liberación de glutamato y sustancia P. ES: somnolencia (4-21%), vértigo (10-28%), ataxia (3-12%), ideación suicida. Minimizar los ES mediante su incremento lento (100 mg c/3 días). Ajustar la dosis con base en la función renal si hay lesión renal aguda/enf renal crónica. Potencial de abuso en dosis altas. Para suspenderla, disminuir con lentitud.

Pregabalina: similar a la gabapentina; metab hepático insignificante (se utiliza en hepatópatas). ES: sedación (10-35%), vértigo (9-40%), xerostomía (2-11%), edema periférico (5-12%), visión borrosa o diplopía (3-10%), ideación suicida.

Topiramato: ES: problemas de memoria (3-2%), afasia anómica, confusión (3-11%), sedación (6-29%), vértigo (4-25%), nefrolitiasis (1-3%), malestar GI, pérdida ponderal (4-21%), hiperamonemia (26%).

Xilocaína en parche: al 5%; aplicar 12 h/día. Útil para la neuralgia posherpética y el dolor miofascial, en particular en adultos mayores (sin ES sistémicos). Alternativa, ungüento al 5%.

Dosificación de fármacos orales para el tx del dolor neuropático			
Fármaco	Dosis inicial	Dosis típica para mantenimiento	Dosis máxima
ADT	10-25 mg a la hora de acostarse	50-100 mg/día	150-250 mg/día
Duloxetina	30 mg c/24 h	30 mg c/12 h/60 mg c/24 h	120 mg/día
Venlafaxina	37.5 mg c/24-12 h	75 mg c/24 h	225 mg c/24 h
Gabapentina	100-300 mg c/8 h	600-900 mg c/8 h	3.6 g/día
Pregabalina	25-50 mg c/8 h	50-100 mg c/8 h/75-100 mg c/12 h	600 mg/día
Topiramato	25 mg c/24 h	100-200 c/12 h	400 mg/día
Carbamacepina	100 mg c/12 h	200-400 mg c/12 h	1.6 g/día
Baclofeno	5 mg c/24-12 h	10-20 mg c/8 h	80 mg/día
Oxcarbacepina	300 mg c/12 h	600 mg c/12 h	2.4 g/día

Modificada de *Pain* 2007;122:237.

Opioides

Actúan por medio de receptores opioides μ, δ, κ y similares a receptores huérfanos. Efectos principales: analgesia, depresión respiratoria, n/v, supresión de la tos, miosis, ↓ secreciones y motilidad GI, ↓ por vía simpática del gasto cardiaco. **Riesgo elevado de muerte con la prescripción de opioides** (*NEJM* 2014;370:22): epidemia de muertes por sobredosificación de opioides prescritos en Estados Unidos; 82% de las muertes por sobredosificación **involuntaria,** en particular con opioides de acción prolongada. Asociada con trastorno por consumo de sustancias.

Tabla de conversión de dosis equianalgésicas de opioides				
Fármaco	VO/VR (mg)	Inicio de acción/ máximo (min)	SC/IV/IM (mg)	Inicio de acción/ máximo (min)
Morfina	30	15-60/90-120	10	5-10/10-30
Oxicodona	20-30	15-30/30-60	n/a	
Hidrocodona	20-30		n/a	
Hidromorfona	7.5	15-30/90-120	1.5	5-10/15-30
Fentanil en parche			15 μg/h	12 h
Fentanil	n/a		0.1	<1/5-7
Oximorfona	10		1	
Meperidina	300		75	
Metadona	2.5-7.5	30-60/90-120	n/a	
Codeína	200		120	

Conversión de opioides

1. Con la tabla previa, calcular la dosis "equianalgésica" del opioide deseado para 24 horas.
2. Disminuir 25-50% la dosis calculada para 24 h por la tolerancia cruzada incompleta.
3. Dividir la dosis calculada por el número de fracciones/día.
4. Indicar una dosis liberal "para rescate" (10-15% de la dosis inicial para 24 h) y ajustar.
5. Vigilar la respuesta de forma estrecha.
6. Tras 12-24 h, recalcular la dosis por horario (dosis total para 24 h/fracciones por día). (Modificado de Ballantyne J, ed. *The Massachusetts General Hospital Handbook of Pain Management*. Philadelphia, PA: Lippincott Williams y Wilkins; 2006.)

Inicio de opioides: pacs que no han recibido opioides → oxicodona, 5 mg (2.5 mg en adultos mayores), o morfina IV, 2-5 mg (0.5-1 mg en adultos mayores); pacs con experiencia con opioides → 10-20% de la dosis diaria de opioides en formulación de acción corta. Repetir o ↑ la dosis para ↓ > 50% la calificación de dolor. **En pacs que no han recibido opioides, continuar con opioides de acción corta.** Puede considerarse el uso de opioides de acción prolongada en pacs en cuidados paliativos (si se cambia al parche de fentanil, recurrir a un puente con un opioide de acción corta durante las primeras 12 horas).

Morfina: depuración renal de 90%; opioide con mayor depuración renal; evitar en la insuficiencia renal.

Usar dosis menores de opioides en caso de disfunción hepática y renal.

Retiro de opioides: disminuir la dosis 50% en los primeros 2 días → disminuir la dosis 25% c/2 días hasta que la dosis total sea equivalente a *30 mg de morfina/día* → retirar fárm después de 2 días con dosis de 30 mg/día (equivalentes de morfina oral).

Metadona: su metab varía entre individuos → $t_{1/2}$ variable → riesgo de depresión respiratoria. Fase β de eliminación lenta con $t_{1/2}$ = 15-60 h (la $t_{1/2}$ se ↑ con dosis mayores). La sedación puede persistir una vez que ceden los efectos analgésicos, que tienen una $t_{1/2}$ de eliminación α = 2-8 h. La metadona IV tiene una potencia de 2×. La conversión de la dosis depende de la dosis total de opioides. Recomendación general: iniciar con una conversión 10:1 (morfina a metadona).

Respuestas a fárms: (1) *Hiperalgesia inducida por opioides*: ↓ del umbral del dolor. **(2)** *Tolerancia*: necesidad de ↑ la dosis para mantener la analgesia; *dependencia física*: s/s de abstinencia con la suspensión abrupta. **(3)** *Adicción*: dependencia → preocupación respecto a la obtención del fárm, uso compulsivo a pesar de consecuencias adversas, pérdida del control; *seudoadicción*: conducta de búsqueda del fárm por tx inadecuado.

Manejo de los ES: depresión respiratoria/apnea → naloxona, 0.4 mg en bolo; repetir c/2-3 min. Sedación → ↓ la dosis (desarrollo de tolerancia); evaluar estimulante del SNC (metilfenidato, 2.5-5 mg c/24 h). Estreñimiento → régimen intestinal. *Delirium* → disminución de dosis, cam bio. Tx con antipsicóticos en casos refractarios. N/v → antieméticos por algunos días (desarrollo de tolerancia). Prurito → cambio de opioide. Sacudidas mioclónicas → dosis menor, cambio de opioide, BZD en dosis baja. Alergia: muy rara → cambio de clase.

Manejo intervencionista del dolor: en la actualidad se recurre a distintas intervenciones para el control del dolor, incluidos bloqueos nerviosos epidural o paravertebral (facetas articulares, articulación sacroiliaca) con anestésicos locales y esteroides para el dolor de espalda, ablación con radiofrecuencia de la rama medial de las facetas articulares, bloqueo del ganglio de Gasser en la neuralgia del trigémino (NT), bloqueo del nervio occipital mayor en la NT, bloqueo del nervio supraescapular en el dolor del hombro, bloqueo regional IV o bloqueo simpático cervical o lumbar en el sx de dolor regional complejo (SDRC). Otras intervenciones son administración intratecal de fárms, estimulación del cordón dorsal de la médula espinal e intervenciones neuroquirúrgicas (descompresión discal, tractotomía espinotalámica,

neurotomía) en casos de dolor intenso y refractario. La evidencia actual provee un mayor respaldo para las intervenciones siguientes: **(1)** inyecciones epidurales (esteroides + xilocaína) para la radiculopatía → mejoría transitoria del dolor sin modificar la evolución; **(2)** estimulación de la médula espinal en el SDRC tipo 1 y tras la falla de la cirugía de columna vertebral (*Pain* 2013;154:2249-2261).

SÍNDROMES DOLOROSOS

Dolor óseo

AINE.

Bisfosfonatos: pueden reducir el dolor osteolítico. Antes de iniciarlos, cuantificar y restituir la vit D (riesgo de hipoCa intensa). Verificar la tasa de filtración glomerular antes de c/dosis (tanto para la dosificación como por toxicidad).

Zoledronato, 4 mg IV a pasar en 15 min, c/3-4 semanas.

Pamidronato, 90 mg IV a pasar en 2 h, c/3-4 semanas.

Otros: manejo intervencionista del dolor, rxtx o cirugía.

Dolor oncológico

Escala del dolor según la OMS (American Pain Society: Principles of Analgesic Use in Acute Pain/Cancer 2008).

Paso 1 (dolor leve a moderado): paracetamol o AINE ± agente adyuvante.

Paso 2 (dolor que no se controla con el paso 1): opioide de acción corta PRN + paso 1.

Paso 3 (dolor moderado a intenso o no controlado): opioide de acción prolongada o en infusión continua + paso 2.

Síndrome de dolor regional complejo

Definición: dolor persistente intenso fuera de proporción con el evento incitante (suele ser una lesión, pero puede ser inmovilización o trombosis venosa profunda). Dx clínico. Edad promedio, 36-46 años, ♀ > ♂. Inducido por lesión similar a fractura, desgarro muscular, cirugía o contusión.

S/s: sensitivos (hiperestesia, alodinia), sensibilidad extrema al tacto (ropa, viento), vasomotores (asimetría de temperatura/coloración), sudomotora (Δ de sudoración), edema, motores (debilidad, temblor, distonía, mioclonía), distróficos (Δ de grosor de uñas o piel, piel brillante, con descamación o decoloración, con pérdida del vello).

Dos tipos: *tipo I* (*distrofia simpática refleja*): sin daño nervioso importante evidente; *tipo II (causalgia*): con daño nervioso importante evidente.

Mecanismo: posible hipersensibilidad adrenérgica por sobreexpresión de receptores adrenérgicos.

Tx (*Cochrane review* 2013;30:(4):CD009416): evidencia de baja calidad en cuanto al beneficio con bisfosfonatos, calcitonina o ketamina IV. Evidencia de baja calidad para terapia física/ocupacional. ADT y FAE tienen uso amplio, pero sin evidencia de respaldo clara. Se recurre al bloqueo simpático sin evidencia sólida.

Calambres

Primera línea: complejo vitamínico B, diltiazem, naftidrofurilo (AAN Guideline 2010).

Quinina: fárm más efectivo (nivel A), pero sin autorización de la FDA por ES graves,

entre otros riesgo de muerte súbita (93 casos). Los lineamientos de la AAN recomiendan evitar el uso sistemático de quinina y limitarlo a pacs con calambres discapacitantes.

Dolor por neuropatía diabética (neuralgia diabética)

Epid: 25-30% de pacs con DM padece polineuropatía simétrica distal sensitiva o sensorimotora; 8-26% cursa con dolor neuropático (*Curr Opin Neurol* 2008;21:527).

Tx (*Neurology* 2011;76(20):1758-1765):

Primera línea: pregabalina (nivel A).

Segunda línea: gabapentina, ADT (amitriptilina, nortriptilina), inhibidores de los receptores de serotonina/norepinefrina (duloxetina, venlafaxina) (nivel B). Xilocaína en parche (nivel C). Puede agregarse venlafaxina a la gabapentina para obtener una mejor respuesta.

Tercera línea: opioides (morfina, oxicodona, dextrometorfano, tramadol), ácido valproico, capsaicina (nivel B). Todos son en potencia efectivos, pero existe inquietud por sus efectos colaterales.

Lacosamida, oxcarbacepina, lamotrigina quizá no sean efectivas.

Dinias

(S*em Neurol* 1996;16:63)

Definición: sxs de dolor focal, por lo regular crónico, con fisiopatología mal definida. Suelen tratarse con fárms para el dolor neuropático, en particular ADT.

Glosodinia: dolor lingual, sinónimo de "sx de boca urente". Deben descartarse: reacciones a materiales/implantes dentales, deficiencia vitamínica (B_{12}, otras vits del complejo B, Fe, folato y Zn), causas endocrinas (mixedema, DM), causas psiquiátricas.

Carotidinia: dolor sobre la carótida, que puede tener proyección ipsilat a la cabeza; autolimitada, < 2 sem de duración. Dx controversial; en fecha reciente se retiró de la *Classification of Headache Disorders*. Deben descartarse lesiones vasculares de la carótida y los tejidos blandos del cuello.

Vulvodinia: dolor en el introito vaginal; suele existir antecedente de dispareunia, dolor durante la inserción de tampones; también es posible el dolor constante. EF: excluir dermatosis/enf maligna vulvar. El apoyo psicológico suele ser un componente necesario del tratamiento.

Orquidinia: dolor testicular, orquialgia; primaria o por infección, tumor, traumatismo, cirugía, torsión u otra lesión estructural (varicocele, hidrocele, espermatocele). Dolor referido de cadera, uréter (p. ej., nefrolitiasis) o por atrapamiento de nervios genitofemoral/ilioinguinal.

Prostatodinia: s/s persistentes de vías urinarias infs (poliaquiuria, disuria); malestar prostático sin evidencia de bacterias o material purulento en el líquido prostático. Puede localizarse en periné, región suprapúbica e inguinal, y espalda baja; ± dolor con la eyaculación.

Coccigodinia: osteoartritis de articulaciones sacrococcígea y coccígea por traumatismo o compresión crónica. El dolor suele derivar de infecciones anorrectales, fisuras anales o hemorroides, rara vez tumores. Puede aliviarse al sentarse en una almohada tipo dona para evitar la compresión.

Proctodinia: zona anorrectal; puede derivar de la enf local del ano o el recto, o ser referido de estructuras urogenitales o segmentos vertebrales infs. Incluye la *proctalgia fugax*, espasmos dolorosos breves súbitos.

Cefaleas:véase capítulo *Cefaleas*.

Neuralgia glosofaríngea

Similar a la NT, pero afecta el nervio craneal (NC) IX y causa dolor faríngeo paroxístico, en la fosa amigdalina. El dolor puede ser localizado o irradiarse al oído. Se induce al hablar, deglutir o masticar. Puede asociarse con bradicardia, síncope (reflejo cardioinhibidor mediado por el nervio vago). Tratar como la NT.

Dolor neuropático

Incluye varias entidades distintas (NT, neuropatía diabética, neuralgia posherpética, etc.). Véanse los sxs detallados en esta sección. Estrategia terapéutica empírica general (*Am J Med* 2009;122(10 suppl): S22-32; *Mayo Clin Proc.* 2010;85(3) (suppl):S3-S14):

Primera línea: ADT (nortriptilina, amitriptilina), ISRSN (duloxetina, venlafaxina), gabapentina, pregabalina, xilocaína tópica (para dolor localizado; se usa sola o combinada con otros agentes). Si un fárm falla, cambiar por otro de primera línea antes de probar con uno de segunda línea.

Segunda línea: opioides y tramadol: eficacia similar a los ADT, pero con más riesgo de abuso y peor perfil de ES.

Tercera línea: otros FAE: carbamacepina, oxcarbacepina, lamotrigina, topiramato, ácido valproico.

Considerar tramadol sólo si se requiere tx agudo de rescate.

Dolor de espalda baja

Epid: quinto malestar en frecuencia. Recuperación en 90% de los cuadros agudos (duración < 3 meses); menos probabilidad de recuperación luego de 3 meses. Reintegración laboral < 50% a 6 meses; cercana a 0% a los 2 años. *Banderas rojas*: s/s por compresión del cono medular o la cauda equina: retención o incontinencia enteral o vesical, parestesias inguinales, debilidad progre-siva, dolor creciente. La retención urinaria tiene sensibilidad de 90% para el sx de cauda equina (sin ella, la probabilidad de sx de cauda equina es de ~ 1:10 000).

Causas comunes/estrategia: diferenciar entre desgarro muscular, herniación discal lumbar/ radiculopatía, sx facetario lumbar, sx de articulación sacroiliaca y estenosis vertebral:

Desgarro muscular: antec de lesión aguda, EF con hipersensibilidad a la palpación o espasmo paraespinal. Tx: AINE, relajantes musculares, terapia física.

Herniación discal lumbar/radiculopatía: dolor fulgurante, lancinante, que se irradia en la distribución de la raíz afectada (en su mayoría L5 o S1). EF (+) a la elevación de la extremidad inf en extensión. Hipersensibilidad a la palpación o espasmo paraespinal. Posibilidad de ↓ de la sensibilidad (en particular L5) y debilidad discreta (L5 → tibial anterior, S1 → peroneos largo y corto) en el dermatoma afectado. La elevación de la extremidad inf en extensión (+) tiene sens de 91% para herniación discal, pero no esp (26%); el dolor a la elevación de la extremidad inf contralat en extensión tiene esp de 88%, pero sens de sólo 29% (*Spine*

2000;25:1140); las pruebas más discriminatorias son la de elevación de la extremidad inf en extensión, las anomalías de la sensibilidad al frío y la ↓ de la percepción de la punción superficial (*PLoS Med* 2009;6:e1000047). *Tx*: AINE, relajantes musculares, terapia física. Si no hay mejoría → infiltración epidural de esteroides (*Pain* 2013;154:2249-2261). Cirugía si los s/s no mejoran después de 3 meses o hay dolor o debilidad intensos.

Sx facetario lumbar: se asocia con artritis. El dolor puede irradiarse a la cara anterior o posterior del muslo. EF con hipersensibilidad a la palpación paraespinal. El dolor se intensifica con la extensión de la espalda y/o la rotación hacia el lado sintomático. La elevación de la pierna en extensión es (−). *Tx*: AINE, infiltración intraarticular de esteroides. Si no hay mejoría → bloqueo nervioso.

Sx de articulación sacroiliaca: se asocia con artritis. El dolor puede irradiarse a la cadera y la cara medial del muslo. El dolor se intensifica al subir las escaleras. EF con hipersensibilidad a la palpación de la articulación de la cadera y dolor intenso a la rotación externa de la misma (prueba de Patrick/FABER) o al pararse sobre una sola pierna. *Tx*: AINE, infiltración intraarticular de esteroides.

Estenosis vertebral: por espondilolistesis degenerativa, herniación discal, osteofitos. Claudicación neurógena. El dolor se irradia a la extremidad inf, se intensifica con la bipedestación o al caminar y mejora al sentarse. Los pacs muestran cifosis durante la marcha. EF inespecífica (hipersensibilidad mínima a la palpación paraespinal; la elevación de la extremidad inf puede ser normal). *Tx*: AINE; la xilocaína epidural tal vez sea benéfica, pero no hay evidencia que la compare con los esteroides epidurales solos o combinados con xilocaína (*NEJM* 2014;371(1):11-21). Si no hay mejoría → cirugía, opioides.

Neuralgia occipital

Dolor paroxístico limitado a los campos sensitivos de los nervios occipitales mayor o menor (suboccipital, occipital, parietal posterior). Suele ser un dolor ardoroso profundo; hiperalgesia con episodios breves de dolor similar a descargas; parestesias o hipoestesia sobre la piel cabelluda afectada; deriva del atrapamiento del nervio occipital pero puede referirse a la raíz espinal C2 o a las facetas articulares C1-C2 o C2-C3. Descartar tumor en fosa posterior, malformación de Arnold-Chiari, anomalías vasculares (p. ej., malformación arteriovenosa/fístula de la duramadre) o lesión (p. ej., disección de arteria vertebral).

Tx: AINE, ensayo con terapias para el dolor neuropático; terapia física; el bloqueo del nervio occipital puede ser benéfico, pero podría identificar por error esta estructura como fuente del dolor; si los bloqueos dxs del nervio cervical o la rama medial (que inerva las facetas articulares) son (+), la ablación por radiofrecuencia puede permitir un alivio más prolongado (*J Am Osteopath Assoc* 2005;105:S16).

Otalgia

Dolor en el oído externo. Puede ser un s/s incipiente de la parálisis de Bell. Idiopática *vs*. secundaria a tumor nasofaríngeo, aneurisma de arteria vertebral, s/s previo a la erupción de herpes *zoster*, cefalea en racimos de distribución baja, neuralgia glosofaríngea o migraña.

Dolor en extremidad fantasma

Percepción específica de la extremidad faltante, sensaciones fantasmas y dolor en el muñón. Ocurre en 50-80% de los pacs con amputación, sin relación con el motivo para realizarla. La incapacidad para establecer un bloqueo anestésico local en el muñón sugiere la participación de un mecanismo central. No se ha encontrado que los fárms para el dolor neuropático sean efectivos. Las prótesis mioeléctricas o las pruebas de discriminación sensitiva pueden ayudar a minimizar la reorganización cortical y ↓ el dolor (*Nat Rev Neurosci* 2006;7:873).

Neuralgia posherpética (dolor por herpes *zoster*)

Características principales: pródromo doloroso hasta en 75%; distribución dermatómica de vesículas o pápulas agrupadas; el antecedente de exantema previo en la misma localización sugiere herpes simple, no herpes *zoster* (HZ); dolor y alodinia en la región del exantema; su frecuencia aumenta con la edad. Dolor similar al ardoroso con superposición de punzadas. Variantes craneales: **(1)** HZ oftálmico (NC V_1): el exantema aparece 4-5 días tras el inicio del dolor; **(2)** HZ auricular (sx de Ramsay Hunt): exantema en oído externo con o sin afectación de región palatina u occipital; con o sin pérdida auditiva, *tinnitus*, vértigo, en combinación con parálisis del NC VII.

Las tres fases del dolor(con base en los patrones temporales de mejoría): **(1)** dolor agudo por HZ: se resuelve en el transcurso de 30 días de la aparición del exantema; **(2)** neuralgia her pética subaguda: cede en el transcurso de 30-90 días tras el inicio del exantema; **(3)** neuralgia posherpética: persiste > 90 días (sobre todo en adultos mayores).

Tx: (*NEJM* 2014;371(16):1526-1533)

Primera línea: xilocaína al 5%, tópica.
Segunda línea: ADT (amitriptilina, nortriptilina), gabapentina, pregabalina.
Tercera línea: opioides.

Tx agudo con antivirales en el transcurso de 72 h: ↓ duración del exantema y el dolor agudo, si bien no modifican el riesgo de neuralgia posherpética (*Cochrane* 2014;(2):CD006866).

Dolor después de EVC (sx de Dejerine-Roussy)

General: suele derivar de EVC talámica, pero también de lesiones en toda la vía espinotalamico-cortical; el dolor suele desarrollarse 1-2 meses después de EVC de origen isquémico/HIP. Puede ser espontáneo o inducido.

Tx: amitriptilina y lamotrigina son de primera línea. Alternativas: mexiletina, fluvoxamina, gabapentina (*Anesth Analg* 2009;108:1645).

Mutaciones de los canales de sodio

Sxs dolorosos infrecs asociados con mutaciones del canal de sodio controlado por voltaje Na_V 1.7 (*Adv Genet* 2008;63:85).

• **Eritromelalgia:** características prominentes: eritema, edema, dolor ardoroso, predominio en región distal de extremidades. Existen variantes primaria y secundaria. En la primaria casi todas las mutaciones identificadas disminuyen el umbral para la activación de los canales. Las causas de la secundaria incluyen polineuropatía, envenenamiento con hongos o Hg, hipercolesterolemia, enf mieloproliferativa y trastornos autoinmunitarios.

• **Trastorno por dolor paroxístico extremo** (sx de rectalgia familiar): dolor en las regiones ocular, mandibular y rectal. Las mutaciones relacionadas comprometen la inactivación de los canales.

Espasticidad

Por esclerosis múltiple (EM), lesión medular (LM), EVC, TCE, etcétera.

Tx: primera línea: terapia física/ocupacional. Baclofeno (iniciar con 5 mg c/8 h e incrementar 5-10 mg/sem): la dosis usual es de 15-80 mg/día en fracciones c/8 h (las dosis altas se reservan para afecciones graves como LM). Ajustar la dosis en la insuficiencia renal. Disminución escalonada de 15 mg/semana.

Segunda línea: tizanidina: iniciar con 2 mg a la hora de acostarse e incrementar 2 mg c/sem; dosis máxima, 36 mg/día en fracciones c/8 h. Dosis única máxima, 16 mg. ES: somnolencia (48-92%), xerostomía (49-88%). Los canabinoides mejoran la evolución informada, pero no medidas objetivas. Considerar también inyecciones de toxina botulínica para controlar la espasticidad focal, así como el uso de baclofeno mediante bomba intratecal para el tx de la espasticidad refractaria.

Dolor por lesión medular

De los pacs con LM, 86% refiere dolor en o por debajo del nivel de la lesión a los 6 meses. En 27% el dolor es debilitante. Dolor ardoroso, agudo o fulgurante. No se asocia con la magnitud o la localización de la lesión.

Tx: similar al del dolor neuropático.

Neuralgia del trigémino

Definición: crisis unilats lancinantes breves (pocos segundos < 1 s) paroxísticas y estereotípicas de dolor intenso en la distribución del nervio trigémino.

Epid: ~ 4.5/100 000/año; discreto ♀ > ♂. Más frec en > 50 años.

Dx: más común en la segunda y tercera ramas del NC V (V_2, V_3); rara en V_1. La precipita la estimulación mecánica ligera en zonas pequeñas de cara y mucosa oral (zonas gatillo): palpación ligera, viento, alimentación, masticación, consumo de bebidas o habla. Sumatoria espacial y temporal de estímulos sutiles → desencadenamiento de crisis. Puede inducir espasmo en músculos ipsilats **(tic doloroso)**. Dos tipos: **(1) NT clásica/idiopática** (idiopática o por compresión de vasculatura de NC V); la EF sensitiva es normal; los pacs se mantienen asintomáticos entre crisis. **(2) NT sintomática:** pérdida sensitiva; lesión estructural identificable (p. ej., EM, aneurisma de arteria basilar, tumor del ángulo pontocerebeloso [schwannoma, meningioma, epidermoide]) que comprime la raíz del NC V. En caso de NT en el periodo sintomático o bilat se indican estudios de imagen (RMN).

Tx: lineamientos 2008 de la AAN.

Farmacológico: la mayoría de pacs responde bien al tx médico. **Primera línea:** carbamacepina (nivel A); el mejor estudiado; respuesta en 70-80%, pero la mitad desarrolla tolerancia tras varios años. **Segunda línea:** oxcarbacepina (nivel B): mejor perfil de efectos colaterales que la carbamacepina. **Tercera línea:** lamotrigina, baclofeno (nivel C). No existe evidencia clara para otros fárms usados para tratar otros trastornos neuropáticos (pregabalina, gabapentina, fenitoína, ácido valproico).

Quirúrgico: luego del fracaso del tx médico, aunque la evidencia acerca de en qué

consiste la falla terapéutica es insuficiente. Algunos expertos refieren a los pacs para cirugía después de que el agente de primera línea falla. Tres opciones principales; seleccionar con base en edad y posibles ES: **(1)** procedimientos de ablación percutánea del ganglio de Gasser (térmicos, mecánicos o químicos). **(2)** Descompresión microvascular de la raíz del trigémino. **(3)** RxTx con bisturí gamma en la raíz del trigémino.

SÍNDROMES DE HIPOSENSIBILIDAD AL DOLOR

- **Insensibilidad congénita al dolor:** analgesia universal. Trastorno en extremo infrec en el que la nocicepción está comprometida pero otras modalidades sensitivas están conservadas. Los pacs por lo regular sufren daño en cavidad oral y extremidades por la ausencia de sensibilidad al dolor. Deriva de la carencia de neuronas de dolor en el GRD o de alguna mutación de pérdida de sentido en el gen de los canales de sodio Na_V 1.7 → pérdida de la función.
- **Neuropatía sensitiva y autonómica hereditaria (NSAH):** disminución de la sensibilidad al dolor asociada con neuropatía periférica. Cinco tipos: **(1) NSAH1:** "neuropatía sensitiva hereditaria"; la más frec; los s/s inician durante la adolescencia; hipoacusia sensorineural infrec. Mutación *SPTLC1*. **(2) NSAH2:** "neuropatía sensitiva congénita"; los s/s inician durante la lactancia. Mutaciones en genes *WNK1* o *FAM134B*. **(3) NSAH3:** "disautonomía familiar" **(sx de Riley-Day)**. Los s/s aparecen durante la lactancia: hipotonía, problemas para la alimentación, crecimiento deficiente, infecciones respiratorias, s/s autonómicos; mutación del gen *IKBKAP*. **(4) NSAH4:** "insensibilidad congénita al dolor con anhidrosis"; pérdida de la capacidad para percibir el dolor; automutilación. Mutación del gen del receptor tipo 1 de la cinasa neurotrópica de la tirosina (*NTRK1*). **(5) NSAH5:** "insensibilidad congénita al dolor con anhidrosis parcial", asociada con mutación del gen de la proteína NGF-β (ligando de *NTRK1*).
- **Asimbolia:** el pac está consciente del estímulo pero no puede reconocer su naturaleza dolorosa o lesiva; carece de respuesta emocional, motora o verbal. Variedad de agnosia al dolor.

VÉRTIGO E HIPOACUSIA

Sistema vestibular: los cilios del órgano otolítico flotan en la endolinfa (líquido viscoso). El mov de la cabeza hace que la endolinfa se desplace en dirección opuesta. La dirección del mov es codificada por uno o más de los órganos otolíticos; la amplitud se define a partir de la tasa de disparo de los cilios (proporcional a su grado de flexión). Los órganos otolíticos detectan la aceleración lineal (sáculo y utrículo) y rotacional (conductos semicirculares).

Sistema auditivo: sonido → vibración transmitida por la membrana timpánica (MT) a la membrana basal del órgano de Corti → huesecillos del oído medio → onda de endolinfa en la cóclea → envío de señales de las células pilosas por el nervio coclear/auditivo a los núcleos cocleares dorsal y ventral → núcleo olivar sup → colículo inf → núcleo geniculado medial → corteza auditiva (giro temporal transverso de Heschl).

ESTRATEGIA PARA EL DX DEL VÉRTIGO

Debe tenerse cautela al interpretar la HC ante la naturaleza del trastorno; la descripción del pac y la selección de palabras podrían no ser útiles para localizar la anomalía. Los hallazgos de la EF en las lesiones centrales en ocasiones emulan las etiologías periféricas y desorientan si no se interpretan en el contexto.

Interrogatorio: *preguntas clave*: significado de "mareo" (giro de la habitación, sensación de inestabilidad, aturdimiento, desequilibrio); la evolución de los s/s es muy útil (aguda, subaguda, crónica, episódica); postural *vs.* constante; s/s asociados (cambios visuales, pérdida auditiva, debilidad); antec de s/s similares; **medicamentos** (Δ o adiciones recientes). APP, AHF o factores de riesgo de EVC, enf maligna o causas inflamatorias o infecciosas pueden orientar la EF y los estudios de imagen.

Elementos del interrogatorio: características centrales *vs.* periféricas[a]		
	Central	**Periférico**
Náusea	Variable	Variable
Postural	Raro	Común
Diplopía, disartria, disfagia	Comunes	Raras
Pérdida del equilibrio	Variable, a menudo intensa	Variable, a menudo leve/moderada
Hipoacusia,	Raros	Comunes

tinnitus		
Oscilopsia	Intensa	Leve
Otros s/s neurológicos	Comunes	Raros
Recuperación	Meses	Días-semanas
Recurrencia	Rara	Variable

*a*Características clásicas; la sintomatología central puede simular la periférica.

Signos y síntomas	Mecanismo
Pérdida del equilibrio: desequilibrio o inestabilidad en bipedestación o al caminar	Múltiple: pérdida de función vestibuloespinal, propiocepción, visual, motora; dolor/inestabilidad articulares y factores psiquiátricos
Sensación de inestabilidad o presíncope	Disminución de flujo sanguíneo cerebral
Sensación de balancearse o mecerse, como en un barco (*mal de debarquement*)	El sistema vestibular se adapta al mov pasivo continuo y debe readaptarse en el ambiente estable; ansiedad
Cinetosis	Discordancia visual-vestibular
Náusea y vómito	Estimulación de la médula oblongada Oscilopsia: ilusión de mov visual Espontánea: nistagmo adquirido inducido con la cabeza: intenso, pérdida bilat del ROV
Flotar, nadar, mecerse y girar de forma imaginaria (inducción psicológica)	Ansiedad, depresión y trastornos somatomorfos
Diplopía vertical	Desviación oblicua (*skew*)
Vértigo: rotación, mov lineal o inclinación	Desequilibrio de actividad neural tónica hacia el sistema vestibular

EF: *elementos clave*: datos de ortostatismo, EF general, agudeza visual, movs oculares (espontáneos, de seguimiento, sacádicos), búsqueda de defectos o signos sensorimotores de tracto longitudinal (debilidad, Horner, pérdida de la sensibilidad a la punción superficial **o** tacto, Babinski), pruebas del reflejo oculovestibular (ROV), pruebas de posición, coordinación axial y apendicular (p. ej., movs simétricos con los dedos y talón-espinilla para extremidades), estática y marcha (nunca diferir).

Hallazgos de la EF: características centrales *vs.* periféricas[a]		
	Centrales	**Periféricas**
S/s neuros: NC, debilidad, Δ sensoriales,	Comunes	Raros

dismetría, ataxia		
Nistagmo[b]	Vertical puro o torsional, multidireccional, **puede cambiar la dirección con la mirada**, no conjugado, sin supresión con la fijación	Torsional y/u horizontal, unidireccional con cualquier dirección de la mirada, conjugado, se suprime con la fijación
Impulso, propulsión de la cabeza[b]	Mantiene la fijación	Compromiso de la fijación con movs sacádicos de corrección
Prueba de oclusión alternante[b]	Desviación oblicua, desalineación ocular **vertical** aparente con la fijación alternante	Sin salto vertical con la fijación alternante
Prueba calórica	Supresión deficiente de la fijación	Paresia canalicular

*a*Características clásicas; la sintomatología central puede simular la periférica.
*b*Se demostró que la exploración en tres pasos con propulsión de la cabeza, nistagmo y prueba de mirada oblicua (*skew*) es sensible y específica para diferenciar las causas centrales del sx vestibular agudo, como EVC, de las periféricas (véase *Stroke* 2009;40:3504-3510).

Pruebas del reflejo oculovestibular		
Prueba	**Procedimiento**	**Resultado**
Agudeza visual vestibular dinámica	Se define la agudeza visual estática a distancia con la cabeza fija. Se determina la agudeza visual dinámica al tiempo que se hace oscilar la cabeza del pac con las manos con una frecuencia de 2 Hz.	Una agudeza visual dinámica de tres o más líneas por encima de la agudeza visual estática indica un defecto vestibular.
Propulsión de la cabeza	El pac fija la mirada en un blanco visual y se observa la posición de los ojos de inmediato tras impulsar con suavidad la cabeza hacia la izquierda y la derecha.	Los movs sacádicos para restablecer la fijación y la oscilopsia tras la propulsión de la cabeza en dirección al conducto disfuncional revelan alteración del ROV.
Nistagmo con agitación de la cabeza	Inclinar la cabeza del pac 30° hacia abajo y hacerla oscilar en sentido horizontal 20×.	La inducción de nistagmo tras la agitación de la cabeza indica un desequilibrio vestibular.

Imagen: TC/RMN: EVC/HIP, masa.
Neurofisiología: electronistagmografía o videonistagmografía, pruebas vestibulares rotacionales computarizadas: evaluación de movs sacádicos, de seguimiento, estabilización de la mirada, nistagmo, movs extraoculares con pruebas de irrigación calórica.

Causas centrales de vértigo

Dxdf del vértigo central: EVC, migraña, vértigo postural central, EM, CC, tumores del ángulo pontocerebeloso (APC), degeneración cerebelosa/cerebelitis, ataxias

hereditarias, trastornos de la unión craneocervical, psiquiátricos.

EVC: s/s frecs en circulación posterior; por lo regular factor de riesgo, arritmia u otro hallazgo neuro ayudan a definir la intervención, estudios de imagen o RMN. Dismetría y/o ataxia de la marcha en EVC cerebelosa aislada; sospechar en pacs con riesgo alto que no pueden caminar. Si se ordena RMN, incluir secuencias en difusión (DWI) corroboradas con una secuencia ADC.

Enfermedad vascular cerebral	
Insuficiencia vertebrobasilar/ataque isquémico transitorio	Diplopía episódica concurrente, disartria, crisis de caída, ataxia, *tinnitus* transitorio, cambios visuales Considerar sx de secuestro subclavio
EVC de la arteria cerebelosa posteroinferior	Sx medular lat (Wallenberg)
EVC de la arteria cerebelosa anteroinferior	EVC cerebelosa ± tronco del encéfalo o infarto directo del oído interno (periférico)
EVC de la arteria cerebelosa superior (ACS)	Dismetría ipsilateral Sx de la ACS completo (raro), que incluye Horner, parálisis del NCVI contralat, pérdida contralat de la sensibilidad a dolor/temperatura
EVC insular	Rara vez induce inclinación, lateropulsión, náusea, marcha inestable
Hemorragia en fosa posterior	Cualquier combinación de las previas + cefalea/ΔEM
Vértigo presincopal	Hipoperfusión global

Migraña: el vértigo es frec junto con la cefalea, o la precede, según tablas demográficas de estudio de migraña; tratar la cefalea. Si se sospecha migraña basilar, los triptanos están contraindicados por el riesgo de EVC. *Vértigo migrañoso*: s/s migrañosos más s/s vestibulares intermitentes; por lo regular responde a la profilaxis antimigrañosa.

Vértigo postural central: ~ 10% de casos de vértigo postural/nistagmo es central; las lesiones pueden estar cerca del 4.º ventrículo, el vermis dorsal, los núcleos vestibulares; se sospecha desinhibición de los reflejos vestibulares; puede ser difícil diferenciarlo del vértigo postural paroxístico benigno (VPPB) sin estudios de imagen o pruebas vestibulares especializadas.

Esclerosis múltiple: puede imitar la enf periférica si hay lesión en la zona de entrada de la raíz del nervio vestibular; el pedúnculo cerebeloso medio es un sitio frec; buscar oftalmoplejía internuclear, nistagmo pendular, dismetría, lenguaje explosivo.

Epilepsia: rara. Epilepsia vestibular: s/s vestibulares recurrentes aislados o con otros s/s epilépticos.

Tumores del ángulo pontocerebeloso	
Schwannoma vestibular (neuroma del acústico)	Tumor benigno de células de Schwann del nervio vestibular Tumor más frec del APC Hipoacusia unilat, *tinnitus* y ataxia son los

	primeros síntomas Puede comprimir cerebelo, puente, NC V y VII Asociado con neurofibromatosis tipo 2
Meningioma del APC	Segundo tumor del APC en frecuencia Pueden afectarse por igual NC V, VII, VIII
Tumores cerebelosos	En adultos, las mets son las más frecuentes En niños, el meduloblastoma es el más frecuente También astrocitoma, ependimoma y hemangioblastoma Cefalea occipital común

Degeneración cerebelosa/cerebelitis	
Paraneoplásica	Anti-Yo, anti-Ri: ca de mama y ginecológico Anti-UH, Zic1, Zic-4, PKCγ: pulmón Anti-Tr, anti-mGluR1: enf de Hodgkin
Infecciosa/posinfecciosa/posvacunal	En general edad < 6 años La patología parainfecciosa/posvacunal consiste en desmielinización Etiologías bacterianas y virales que incluyen VVZ, VHS y *Borrelia* (Lyme) Puede asociarse con aumento intenso del volumen cerebeloso en casos graves Esteroides ± drenaje ventricular externo o descompresión suboccipital pueden estar indicados La recuperación es la norma
Asociada con alcohol	En particular del vermis
Otras	Deficiencias vitamínicas (tiamina, vit E) Tóxicos (FAE, quimioterápicos) Variante de Miller-Fisher del sx de Guillain-Barré Ataxia cerebelosa asociada a GAD o gliadina

Ataxias hereditarias: ataxias espinocerebelosas (SCA) 1-28: autosómicas dominantes; en seis hay repetición CAG (SCA1-3, 6, 7, 17); ataxia de Friedrich: repetición GAA autosómica recesiva; ataxias episódicas familiares: canalopatías autosómicas dominantes.

Trastornos de la unión craneocervical: los s/s se intensifican con la extensión del cuello y la tos; vértigo espontáneo y postural, *tinnitus*, hipoacusia, disartria/disfonía, ataxia, cuello corto, implantación baja del cabello, limitación del ángulo de mov del cuello, signos de nervios craneales (NC) infs, en ocasiones hidrocefalia.

Trastornos de la unión craneocervical	
Fusión congénita de atlas-foramen magno	Anomalía más frecuente Signos de compresión medular cervical
Luxación atlantoaxial	Inestabilidad de C1 (atlas) sobre C2 (axis) Asociada con artritis reumatoide y sx de Down
Platibasia e invaginación basilar	Platibasia: aplanamiento de la base del cráneo

	Invaginación basilar: protrusión de los cóndilos occipitales hacia la cavidad craneal Acortamiento característico del cuello con s/s cerebelosos/medulares
Malformación de Chiari tipo 1	Herniación de amígdalas cerebelosas > 5 mm por el foramen magno Vértigo progresivo o marcha inestable ± vértigo postural, *tinnitus*, hipoacusia, signos de NC infs, nistagmo vertical inferior Puede intensificarse con la extensión del cuello

Vértigo funcional: trastornos de pánico, de ansiedad generalizada, depresivo y de la personalidad son frecs en pacs con vértigo; buscar desencadenantes sociales; la ausencia de nistagmo respalda el dx; el trastorno vestibular también puede desencadenar s/s psiquiátricos; vértigo postural fóbico; s/s generales subjetivos sin caídas se asocian con estímulos, posiciones/situaciones sociales especiales; explorar la marcha. Pruebas normales.

CAUSAS PERIFÉRICAS DEL VÉRTIGO

Neuritis vestibular: vértigo, náusea, nistagmo, tendencia a caer hacia el lado de la lesión, sin hipoacusia u otros s/s neuros; por lo regular posinfecciosa o parainfecciosa; cierta evidencia de infección latente por VHS similar a la parálisis de Bell; cede en sem por habituación, con cierta recuperación de la función (por lo regular incompleta); la hipoacusia unilat puede revelar laberintitis; estudios de imagen si hay factores de riesgo vascular o s/s centrales (puede verse reforzamiento del NC VIII). *Tx*: si ≤ 3 días del inicio, los esteroides permiten recuperación más rápida (sin beneficio claro a largo plazo); antieméticos y supresores vestibulares (meclizina, BZD) a corto plazo; rehabilitación vestibular.

Enf de Ménière: por hidropesía endolinfática. Crisis recurrentes de vértigo que duran > 20 min, con nistagmo horizontal rotatorio; hipoacusia (puede persistir durante las crisis); sensación de plenitud ótica y/o *tinnitus*; vértigo por lo regular intenso, con desequilibrio/náusea/vómito durante días; por lo regular se vuelve bilateral. *Tx*: no es definitivo; tratar los episodios agudos con antihistamínicos; sintomático; el papel de los esteroides es incierto (pulsos de metilprednisolona o prednisona, 1 mg/kg por 10-14 días; retiro progresivo en 2 sem). A largo plazo, pueden ser útiles la dieta hiposódica y los diuréticos; evitar el consumo de EtOH y tabaco; podría ser útil evitar cafeína y chocolate; referencia a otorrinolaringología en cuadro refractario/grave para evaluar intervenciones. **Vértigo postural paroxístico benigno:** causa más frec de vértigo; litiasis canalicular: detritos atrapados en los conductos generan estimulación anómala de la cúpula con el mov de la cabeza; crisis breves (< 1 min) desencadenadas por Δ de posición; sin hallazgos centrales; afectación de conducto posterior en 85-95%, 5-15% del lat (anterior, múltiple, bilat, infrecs); dx con maniobra de Dix-Hallpike. Por lo regular, recuperación espontánea tras sem-meses con s/s, pero puede reincidir. *Tx*: maniobras para reposicionamiento de litos canaliculares (p. ej., Epley), ejercicios de habituación (p. ej., Brandt-Daroff), fárms, cirugía en casos refractarios.

Maniobra de Dix-Hallpike	
Procedimiento	Se sienta al pac en posición erecta con las piernas extendidas Se rota la cabeza 45° Se recuesta con rapidez al pac con la cabeza a 45°, bajándola hasta alcanzar ~ 20° por debajo del nivel horizontal de la cama Se observan los ojos durante 45 segundos
Resultados (+)	Latencia: 2-10 segundos Dirección: nistagmo rotacional o vertical superior en dirección al oído afectado (s/s más intensos cuando el lado afectado está hacia abajo) Duración: 30-60 segundos Reversión: la dirección se invierte al sentar al paciente Fatigable: el efecto disminuye con la repetición de la prueba

Tx del vértigo postural paroxístico benigno	
Maniobra de Epley • Sólo es efectiva para la enf del canalículo posterior • Estudios numerosos demuestran su efectividad	Pac sentado en posición erecta con las piernas extendidas Rotar la cabeza 45° hacia el lado afectado Se le recuesta con rapidez con la cabeza a 45°, bajándola hasta alcanzar ~ 20° por debajo del nivel horizontal de la cama (lado afectado hacia abajo) y se mantiene durante 30 segundos Se gira la cabeza 90° hacia el lado sano y se mantiene así 30 segundos Se giran la cabeza y el cuerpo 90° adicionales hacia el lado no afectado y se sostiene la posición 30 s (el pac está en decúbito lat con la cara dirigida casi hacia el piso) y se mantiene así 30 segundos Se sienta de nuevo al pac en posición erecta Con frecuencia se le solicita que permanezca en posición erecta 24 h (dormir sentado; no está validado)
Otras maniobras	Procedimientos para reposicionamiento de litos canaliculares: maniobra de Lempert y método de Gufoni para el VPPB del canalículo horizontal Maniobra de Semont
Ejercicios de Brandt-Daroff • Menos efectivos que la maniobra de Epley • Por lo regular se usan en conjunción	Mientras está sentado, el pac gira la cabeza 45° a la izquierda Se le acuesta con rapidez hacia la derecha, se mantiene la posición de la cabeza (mirando hacia el techo) y se espera 30 s o hasta que el vértigo cede Vuelve a sentarse al pac con la cabeza en posición neutral y se mantiene así 30 segundos Se gira la cabeza 45° hacia la derecha y se le acuesta hacia la izquierda al tiempo que se conserva la posición de la cabeza (mirando ↑) y se esperan 30 s o hasta que el vértigo cede Vuelve a sentarse al pac con la cabeza en posición neutral y se mantiene así 30 segundos Se repite 5× para completar una serie; se realizan 3 series/día
Fármacos	No se recomiendan, excepto en fase hiperaguda: antieméticos, meclizina, BZD, escopolamina

Cirugía	Rara vez se considera la oclusión del conducto semicircular posterior y la neurectomía vestibular Sólo se reporta su efectividad en estudios retrospectivos sin cegado

ESTRATEGIA PARA EL DX DE LA HIPOACUSIA

HC: evolución, traumatismo, exposición laboral, infección (otitis externa/media, sarampión, parotiditis, CMV, sífilis, Lyme), vértigo, cirugía reciente en cabeza o cuello, fárms (aminoglucósidos, quinina, salicilatos, cisplatino, diuréticos de asa como furosemida).

EF: exploración de oído externo y medio; otoscopia; *prueba de Weber*: se coloca un diapasón de 512 Hz en la línea media de la cabeza; en la hipoacusia conductiva unilat el sonido se percibe con más intensidad en el oído afectado; *prueba de Rinne*: colocar un diapasón de 512 Hz sobre la apófisis mastoides hasta que ya no se escuche y luego junto al conducto auditivo externo; en la hipoacusia conductiva el sonido se percibe durante más tiempo sobre la apófisis mastoides que al lado del conducto auditivo externo; audiometría.

CAUSAS DE HIPOACUSIA

Hipoacusia conductiva		
HC	**EF**	**Etiología**
Hipoacusia indolor súbita	Cerumen	Obstrucción completa del conducto
Hipoacusia dolorosa súbita	Conducto estrecho con detritos	Otitis externa
	Conducto normal; MT eritematosa, inmóvil	Otitis media crónica
Hipoacusia indolora gradual	MT inmóvil	Otitis media serosa
	MT con movilidad normal	Otosclerosis
	Masa pulsátil rojo-azulada detrás de la MT conservada	Tumor del glomus o anomalía vascular
	MT retraída o perforada, con otorrea crónica	Colesteatoma

Adaptada de *Am Fam Physician* 2003;68:1125-1132.

Hipoacusia sensorineural			
HC	**EF**	**Audiograma**	**Etiología**
Pérdida auditiva gradual, exposición a ruido/ tabaco	Pac adulto mayor; MT normal	Pérdida bilat simétrica de la percepción de frecuencias altas	Presbiacusia
Pérdida auditiva gradual, exposición a ruido/ tabaco	MT normal	Pérdida bilat simétrica a 4 000 Hz	Hipoacusia inducida por ruido
Pérdida auditiva bilat de progresión rápida ± fluctuación	MT normal ± vértigo o pérdida del equilibrio	Cualquier patrón anormal con discriminación deficiente del lenguaje	Hipoacusia autoinmunitaria
Pérdida auditiva unilat súbita, *tinnitus*, vértigo, TCE, esfuerzo	MT normal; vértigo y nistagmo	Cualquier patrón anormal unilat	Fístula perilinfática
Pérdida auditiva unilat súbita fluctuante, *tinnitus*, vértigo episódico	MT normal	Pérdida de la percepción unilat de frecuencias bajas	Enf de Ménière
Pérdida auditiva unilat gradual, *tinnitus*	MT normal ± parálisis de NC V y VII y pérdida del equilibrio	Cualquier patrón anormal unilateral	Neuroma del acústico

Adaptada de *Am Fam Physician* 2003;68:1125.

Hipoacusia sensorineural súbita idiopática: hipoacusia súbita de origen coclear o retroco-clear sin causa identificable (¿viral o vascular?); recuperación espontánea en 65%; por lo regular se utilizan esteroides, pero no se ha demostrado que sean efectivos.

Bipedestación		
Maniobra	**Descripción**	**Trastorno**
Romberg	Pararse con los pies y los brazos a los lados del cuerpo, con los ojos abiertos durante 30 s y luego cerrarlos 30 s; el signo de Romberg es (+) si el pac se mantiene estable con los ojos abiertos pero pierde el equilibrio al cerrarlos	Lesión vestibular aguda; neuropatía periférica; algunos pacs > 65 años; trastorno funcional con oscilación exagerada o balanceo sobre los talones, sin caída
Marcha de Fukuda	Marcar 50 pasos en un mismo sitio con los brazos extendidos y los ojos cerrados; (+) al girar > 30° hacia un lado	Lesión vestibular unilateral
Retropulsión	Se indica al pac que se pare con los pies un tanto separados y dé un paso hacia atrás si se le jala hacia atrás por las caderas con poca fuerza; (+) si da ≥ 3 pasos o cae hacia atrás	Parálisis supranuclear progre-siva, enf de Parkinson

Maniobras clínicas		
Maniobra	**Descripción**	**Trastorno**
Dix-Hallpike	Véanse detalles en la sección *VPPB*	VPPB, nistagmo postural central, vértigo postural central

Prueba de presión	Nistagmo/desviación de la mirada al aplicar presión (+) y (−) en el conducto auditivo externo	Dehiscencia del conducto semicircular sup, enf de Ménière, fístula perilinfática
Signo de Tullio	Nistagmo o desviación de la mirada con el ruido intenso	Dehiscencia del conducto semicircular sup, fístula perilinfática

ESCLEROSIS MÚLTIPLE Y OTROS TRASTORNOS DESMIELINIZANTES DEL SISTEMA NERVIOSO CENTRAL

Conjunto de enfs del SNC (véase la tabla siguiente) en el que la destrucción de la mielina es una característica prominente junto con la infiltración de células inflamatorias, en particular con distribución perivascular. Las lesiones ocurren sobre todo en la sustancia blanca (SB) pero pueden observarse grados diversos de degeneración neuronal y axónica, y en algunos padecimientos (p. ej., neuromielitis óptica [NMO]) también necrosis tisular que afecta vasos sanguíneos y axones.

Enfermedades inflamatorias del SNC		
	Agudas	**Recurrentes/progresivas**
Idiopáticas/autoinmunitarias		
Primaria e idiopática	EM (sxCA, Marburg, tumefacta), neuritis óptica aislada, EAD, MT, cerebelitis	EM (EMRR, EMSP, EMPP), neuritis óptica recurrente, NMO
Paraneoplásica	Sxs paraneoplásicos	
Enf del tejido conectivo	LES, enf de Behçet, AR, sx de Sjögren, sx de Ab antifosfolípido	
Granulomatosa	Granulomatosis de Wegener, sarcoidosis, granulomatosis linfoide	
Vasculitis	Vasculitis del SNC y sistémicas	
Otras etiologías		
Infecciosa	LMP	VIH (→ polineuropatía desmielinizante inflamatoria crónica), Lyme, neurosífilis, VLHT-1, PES, paraparesia espástica tropical/mielopatía asociada al VLHT-1
Congénita		Adrenoleucodistrofia, enf de Alexander, enf de Canavan, enf de Krabbe, leucodistrofia metacromática Adrenoleucodistrofia Adrenomieloneuropatía
Tóxico-metabólica, radiación	Mielinólisis central pontina, leucoencefalopatía tóxica, intoxicación por CO	Degeneración combinada subaguda (deficiencia de B_{12} y factor intrínseco), intoxicación con óxido nitroso, enf de Marchiafava-Bignami Necrosis inducida por radiación

Vascular, hipóxica	SEPR, desmielinización cerebral hipóxica tardía	Desmielinización subcortical isquémica progresiva

ESCLEROSIS MÚLTIPLE (EM)

Definición: enf desmielinizante inflamatoria autoinmunitaria más frec del SNC, que se caracteriza por su diseminación en tiempo (brotes múltiples) y en espacio (afectación de distintas estructuras en el SNC). Si bien no existen manifestaciones clínicas exclusivas de la EM, algunas son muy características del trastorno, incluidos síntomas sensitivos en extremidades o cara, pérdida visual, debilidad motora aguda o subaguda, diplopía, problemas de la marcha y el equilibrio, signo de Lhermitte, mielitis transversa aguda y dolor. De manera característica afecta a adultos jóvenes, con dos o más cuadros clínicos independientes de disfunción del SNC con por lo menos resolución parcial.

Fisiopato: se sospecha que interacciones genéticas-ambientales complejas incrementan la susceptibilidad a la enf. Los papeles de la inmunidad humoral y la celular no se comprenden del todo; sin embargo, se sabe que las células T activadas interactúan con moléculas endoteliales y que las proteinasas incrementan la migración a través de la barrera hematoencefálica (BHE). Las células T CD4+ se reactivan una vez que el complejo mayor de histocompatibilidad (MHC) de clase II les presenta un ag desconocido; citocinas y quimiocinas inducen la quimioatracción de células B (síntesis de Ab en el SNC —bandas oligoclonales [BOC] en el análisis del LCR), monocitos y células CD8+; la cascada inflamatoria da origen a desmielinización y lesión axónica mediada por células CD8+ citotóxicas y macrófagos.

Epid: prev calculada: Estados Unidos, 400 000 casos; mundial, 2.3 millones; ♀:♂, 2:1; edad, 20-40 años. Genética: concordancia de 20-30% en gemelos monocigóticos; de los pacs con EM, 20% tiene un pariente con la enf. Vínculos: raza caucásica, ag de VEBV, HLA-DRB1, concentración baja de vit D/exposición escasa a la luz solar, índice de masa corporal alto durante la niñez/adolescencia, tener cierto receptor de melanocortina. Más grave en afroamericanos.

Escenarios clínicos:

1. **Sx clínico aislado (SxCA)** (*NEJM* 2002;346:158): evento inicial aislado de desmielinización en el SNC (cerebro, tronco del encéfalo, nervio óptico o médula espinal). *Riesgo de → EM luego del SxCA*, 38% a 10 años, 68% a 14 años. ↑ de riesgo de lesiones hiperintensas en T2 **(T2H)** en la RMN al inicio: 88% con ≥ 2 T2H *vs*. 19% con RMN normal, a 14 años). Si la primera RMN muestra ≥ 3 T2H o una lesión que se refuerza con el contraste (LRC): tasa de anomalías nuevas en la RMN durante los primeros meses, ~ 80-90%. Tras el SxCA repetir la RMN cerebral/medular a los 3 y 6 meses y luego c/año. Si existen lesiones nuevas, iniciar tratamiento.
2. **Sx radiológico aislado (SxRA):** RMN típica pero sin s/s clínicos; repetir estudios de imagen en 3 y 6 meses; si hay lesiones nuevas, puede iniciarse tx. En 5 años de seguimiento se identificaron eventos clínicos en 34% de pacs (~ 10 cumplían los

criterios para esclerosis múltiple primariamente progresiva [EMPP]). Edad < 37 años, sexo masculino y afectación medular predicen el inicio del cuadro sintomático (*PLoS One* 2014;9(3):e90509).

3. **EM remitente recurrente (EMRR):** 85-90% de evolución inicial. El riesgo de recaída a corto plazo se correlaciona con las lesiones con reforzamiento en la RMN basal y con las recaídas durante los 2 años previos.
4. **EM primariamente progresiva:** pacs de mayor edad, afroamericanos.
5. **EM secundariamente progresiva:** EMRR que se hace progresiva después de décadas.
6. **EM "benigna":** carga de enf baja durante una evolución > 20 años; los primeros años son predictivos. Sexo femenino, inicio temprano, y presentación con neuritis óptica y s/s sensitivos se asocian con evolución favorable. La designación "EM benigna" a menudo es temporal; la enf puede volverse discapacitante.

Se han propuesto clasificaciones nuevas que toman como base más simple que la EM sea activa (brotes clínicos nuevos, lesiones nuevas o lesiones con reforzamiento) y/o progresiva (con agravamiento en la valoración clínica) (*Neurology* 2014;83:278-286).

Brote de EM: evento desmielinizante inflamatorio sintomático que dura > 24 h con hallazgos clínicos objetivos, > 30 días después de un episodio previo.

VDX EN LA ESCLEROSIS MÚLTIPLE

Dxdf amplio; DEBEN descartarse los simuladores de la EM. Vdx temprana; meta: iniciar el tx apropiado para prevenir los brotes adicionales y quizá modificar la evolución de la enfermedad.

HC/PA: interrogar en torno a los s/s sistémicos (afectación cutánea, artralgias); infecciones, fiebre o vacunaciones recientes; episodios previos de deterioro motor/visual/sensitivo; traumatismo reciente; AHF.

Pruebas serológicas (según el sx de presentación): Ab NMO (es más probable que sean positivos en la mielitis transversa longitudinal extensa [MTLE], neuritis óptica grave o bilat), Lyme (en región endémica), reagina rápida en plasma, vit B_{12}, VIH, VSG, Ab antinucleares (ANA), ECA, VLHT-1 (en mielopatías progresivas) para descartar otras etiologías.

LCR: leucos < 50; **índice de IgG** = (IgG_{LCR}/$albúmina_{LCR}$)/IgG_{suero}/$albúmina_{suero}$); intervalo normal 0.34-0.66; se eleva en la EM (también en los *dxdf*: panencefalitis esclerosante subaguda [PES], encefalitis viral, CADASIL, VIH, LES, NMO, encefalomielitis aguda diseminada [EAD], adrenoleucodistrofia ligada al X). **BOC:** muestran bandas exclusivas del LCR (también pueden existir en LES, sx por Ab antifosfolípidos, Sjögren, sarcoidosis). Para ambas pruebas debe enviarse una muestra de suero al mismo tiempo que el LCR.

RMN: T1 axial con gadolinio, T2/FLAIR axial y sagital. *Cerebral*: lesiones multifocales en SB, por lo general > 3 mm. La afectación del cuerpo calloso es bastante específica. **Placas agudas** = desaparecen tras 4-6 sem. **T2H:** estables, involución o crecimiento. **Dedos de Dawson:** lesiones ovoides periventriculares con eje largo perpendicular a ventrículos. Hipointensidades en T1, **"agujeros negros":** placas antiguas; pueden persistir durante años; representan pérdida axónica. **Médula espinal:** lesiones hasta en 80% de los pacs; suelen ser cervicales, en 1 segmento

espinal, periféricas; pueden ser asintomáticas.

CRITERIOS DIAGNÓSTICOS DE MCDONALD 2010 PARA ESCLEROSIS MÚLTIPLE

(*Ann Neurol* 2011;69(s):292-302).

En el pasado, como regla, el dx de la EM no se establecía a menos que existiera el antec clínico de dos o más recaídas, con evidencia de más de una lesión bien definida en la exploración del SNC (diseminación en espacio y tiempo). En la actualidad, la RMN incrementa la capacidad para identificar las lesiones silentes, de distintas edades, como parte de los criterios dxs. Los criterios dxs actuales se muestran en la tabla siguiente.

Escenarios clínicos	Datos adicionales necesarios
2 o más brotes (recaídas) 2 o más lesiones clínicas objetivas	Ninguno; es suficiente la evidencia clínica (es deseable la evidencia adicional, pero debe ser congruente con EM)
2 o más brotes 1 lesión clínica objetiva	Diseminación en tiempo demostrada por presencia simultánea de lesiones asintomáticas con y sin reforzamiento con gadolinio en cualquier momento; o lesión nueva en T2 y/o ≥ 1 lesión con reforzamiento con gadolinio en la RMN de seguimiento, independientemente de su relación temporal con un estudio inicial de referencia; o esperar un segundo brote clínico
1 brote 2 o más lesiones clínicas objetivas	Diseminación en espacio y tiempo, demostrada por: Diseminación en espacio: 1 lesión T2 en por lo menos 2 de 4 regiones típicas para EM en el SNC (periventricular, juxtacortical, infratentorial o médula espinal); o esperar un segundo brote clínico que afecte un sitio distinto en el SNC, y Diseminación en tiempo: presencia simultánea de lesiones asintomáticas con y sin reforzamiento con gadolinio en cualquier momento; o una lesión nueva en T2 y/o ≥ 1 lesión con reforzamiento con gadolinio en la RMN de seguimiento, independientemente de su relación temporal con un estudio inicial de referencia; o esperar un segundo brote clínico
1 brote 1 lesión clínica objetiva (SxCA)	Diseminación en espacio y tiempo, demostrada por: Para diseminación en espacio: 1 lesión en T2 en por lo menos 2 de 4 regiones típicas para EM en el SNC (periventricular, juxtacortical, infratentorial o médula espinal); o esperar un segundo brote clínico que afecte un sitio distinto en el SNC, y Para diseminación en tiempo: presencia simultánea de lesiones asintomáticas con y sin reforzamiento con gadolinio en cualquier momento; o una lesión nueva en T2 y/o ≥ 1 lesión con reforzamiento con gadolinio en una RMN de seguimiento, independientemente de su relación temporal con un estudio inicial de referencia; o esperar un segundo brote clínico
Progresión neurológica insidiosa que sugiere EM	1 año de progresión de enf (con dx retrospectivo o prospectivo) más 2 de los 3 criterios siguientes: 1. Evidencia de diseminación en cerebro con base en ≥ 1 lesiones en T2 en regiones características de EM (periventricular, juxtacortical o

(EMPP)	infratentorial) 2. Evidencia de diseminación en espacio en médula espinal con base en ≥ 2 lesiones en T2 en médula espinal 3. LCR positivo (BOC y/o elevación del índice de IgG)

Banderas rojas que sugieren un dx alternativo (*Neurology* 2007;13:13). **(1)** hipoacusia, en particular bilat; **(2)** inicio en < 10 años o > 50 años de edad; inicio progresivo o similar al de la EVC; **(3)** suero: VSG > 80; LCR: proteínas > 100 mg/dL; leucos > 50 células/mm³, PMN; o normal; **(4)** RMN: negativa, lesiones unilats; **(5)** sistémico: trastornos sistémicos/autoinmunitarios coexistentes; s/s del SNP; **(6)** antecs psiquiátricos, defectos prominentes sin hallazgos objetivos concomitantes o RMN (+); **(7) RMN atípica:** afectación extensa de la sustancia gris, lóbulo temporal anterior, puntiforme, lesiones similares a masas, lesión medular con extensión > 3 segmentos medulares, restricción de la difusión.

Manifestaciones comunes de la EM y dxdf

Neuritis óptica (dxdf: NMO, idiopática, sarcoidosis, tóxica; simuladores: oclusión de la arteria retiniana, desprendimiento retiniano, glaucoma agudo).

S/s del tronco del encéfalo: (1) oftalmoplejía internuclear (dxdf: infartos, p. ej., CADASIL, lacunares; miastenia *gravis*, traumatismo, sífilis, Lyme, fárms (fenotiazinas, ADT), HSD, tumor del tronco del encéfalo y cuarto ventrículo; **(2)** disfunción oculomotora; diplopía (dxdf: encefalopatía de Wernicke); **(3)** neuralgia del trigémino (dxdf: idiopática, tumor de fosa posterior); **(4)** parálisis del nervio facial (dxdf: idiopática, Lyme, sarcoidosis); **(5)** procesos generalizados del tronco del encéfalo (dxdf: mielinólisis central pontina, enf de Behçet); **(6)** vértigo, nistagmo, oscilopsia (dxdf: amplio); **(7)** ataxia cerebelosa (dxdf: ataxia espinocerebelosa, EAD, cerebelitis posterior a infección por VVZ, sx de Wernicke, deficiencia de vit E).

S/s medulares: mielitis transversa (MT) (***dxdf*: agudo:** NMO, MTLE, idiopática, absceso epidural, hematoma epidural vertebral, MAV, infección por micoplasma; ***mielopatía de progresión lenta*:** causas estructurales: estenosis cervical, siringomielia, tumor epidural; otras: MAV espinal, fístula venosa de la duramadre, infección por HTLV-1 o VIH, mielopatía, deficiencia de Cu o Zn, paraparesia espástica hereditaria, adrenomieloneuropatía).

Sxs dolorosos: (1) neuralgia del trigémino; **(2)** signo de Lhermitte: flexión del cuello → sensación de descarga eléctrica; en ~ 10% de pacs con EM en el momento de la presentación (dxdf: estenosis cervical, angioma cavernoso espinal o tumor; ↓ B_{12}); **(3)** espasmos tónicos (dxdf: NMO, EVC medular); **(4)** cefalea (p. ej., migraña secundaria; dxdf amplio); **(5)** dolor de espalda; **(6)** disestesia en extremidades; **(7)** CC focales dolorosas breves.

Cambios cognitivos: los defectos iniciales incluyen atención y velocidad de procesamiento. Depresión, pérdida de la memoria; afasia, manía, cambios de la personalidad (dxdf: EAD, cerebritis lúpica, encefalitis viral, VIH, leucoencefalopatía multifocal progresiva [LMP], CADASIL, leucodistrofia metacromática, adrenoleucodistrofia). Muchos pacs con EM tienen s/s funcionales en fases tempranas de la enfermedad.

Manejo de los brotes agudos de esclerosis múltiple

Dxdf del brote: seudorrecaída (agudización de sx previo por infección o fatiga). Infección vesical > infección odontológica > infección de vías respiratorias sups (IVRS); descartar también otras causas neurológicas comunes, p. ej., herniación discal; **vdx de rutina (mínima):** EGO, VSG, BHC, Rx de tórax (para buscar infección desencadenante). **Fenómeno de Uhthoff** (intensificación de s/s neuros cuando el organismo se sobrecalienta: clima cálido, ejercicio, fiebre, saunas, etcétera). Los s/s desaparecen o mejoran con el baño con agua fría y el aire acondicionado.

Para la mayor parte de los brotes, metilprednisolona, 1 g/día IV por 3 días generalmente; 5 días si la evolución de los síntomas persiste el día 3 o si el brote es grave (o prednisona, 1 250 mg VO). Revisar reacción al derivado proteico purificado. Administrar Ca/vit D, inhibidores de la bomba de protones; esquema de insulina rápida SC, con glucemia capilar antes de los alimentos y a la hora de acostarse en casa y si se está ajustando. Acelera la recuperación pero no mejora la evolución a largo plazo. **± 10-14 días retiro progresivo de prednisona VO en 10-14 días (rara vez se hace).**

Plasmaféresis: 5-7 ciclos de recambios plasmáticos de 1-1.5 volúmenes. Se utiliza en casos fulminantes refractarios a esteroides (*Neurology* 46(6):878-886).

Fármacos modificadores de enf (FARME) en SxCA y EMRR

Utilidad: disminuir la gravedad y el número de recaídas, los ciclos de esteroides y la estancia hospitalaria; podrían modificar la evolución de la enfermedad.

Principios de uso: **(1)** iniciar de forma temprana; vdx agresiva de SxCA y SxRA. **(2)** Selección con base en la probabilidad de apego y tolerancia a los efectos colaterales. **(3)** Si hay s/s intercurrentes, incrementar la dosis o cambiar el FARME. **(4)** Revisar la RMN 6 y 12 meses después de iniciar el FARME; podría requerirse un cambio de dosis o medicamento. **(5)** Datos limitados en cuanto a seguridad durante el embarazo y la lactancia; por lo general, se retiran los FARME y se recurre a un ensayo con esteroides o IgIV si hay recaída.

Inyectables

Interferones beta (IFN-β)

Mecanismo de acción (*MA*): potencia las células T supresoras, disminuye la liberación de metaloproteinasas y citocinas proinflamatorias, impide la adhesión de las células T ayudadoras a la BHE, induce regulación negativa de la presentación de antígenos.

Efectos secundarios (*ES*)*/efectos adversos* (*EA*)*/vigilancia*: en general, buen perfil de seguridad. Inflamación en el sitio de la inyección, cefalea, **s/s similares a la influenza,** rinitis, fatiga. Raros: depresión/suicidio, CC, anomalías tiroideas, disminución de plaquetas/linfos, anomalías en PFH, hepatitis sintomática. Revisar BHC y PFH al inicio, a 1, 3 y 6 meses; luego c/6 meses. PFT c/6 meses. Sospechar el desarrollo de Ab neutralizantes (Ab neuts) si hay más recaídas/lesiones nuevas en T2. Considerar el cambio a un FARME de clase alternativa, de ser posible. Si los Ab neuts son (−), no hacer pruebas adicionales.

Dosificación y estudios clínicos principales: IFN-β-1a, 30 µg IM c/sem. Estudios clínicos: CHAMPS en SxCA aplicar entre 22 o 44 µg SC 3×/sem, valorar en el transcurso de 4 sem. Estudio clínico pivote para EMRR: PRISMS (*Lancet* 1998;352(9139):1498); para SxCA: ETOMS (*Lancet* 2001:357(9268):1576-1582).

IFN-β-1b, 8 M UI (0.25 mg) SC c/48 h, ajustar en el transcurso de 6 sem. Estudios clínicos para EMRR, IFNB MS Study (*Neurology* 1993;43(4):655-666); para SxCA, BENEFIT (*Neurology* 67(7):1242-1249).

IFN-β-1a pegilado; se obtiene mediante la adición de un grupo polietilenglicol al extremo N-terminal del IFN-β. Prolonga su vida media y en consecuencia permite espaciar la dosificación. Autorizado para EMRR; estudio ADVANCE (*Lancet Neurol* 2014;13(7):657-665).

Acetato de glatiramer (AG)

MA: polipéptido sintético; puede unirse al MHC a manera de estructuras señuelo para las proteínas de la mielina, lo que induce el cambio de la respuesta inmunitaria de Th1 a Th2.

Dosificación y estudios clínicos principales: 20 mg/día SC y dosificación nueva de 40 mg SC 3×/sem. Estudio clínico Copolimer 1 Multiple Sclerosis Study Group (*Neurology* 1995;45(7):1268).

ES: muy buen perfil de seguridad. Rubicundez facial, **reacción local en el sitio de la inyección.** Lipoatrofia localizada.

Oral

Dimetilfumarato (DMF)

MA: propiedades neuroprotectoras e inmunomoduladoras inciertas.

Dosificación: dosis inicial de 120 mg VO c/12 h; se incrementa a 240 mg VO c/12 h después de 7 días.

Estudios clínicos principales: DEFINE: DMF *vs*. placebo (*NEJM* 2012;367(12):1098-1107) y COMFIRM: DMF *vs*. AG *vs*. placebo.

ES: rubefacción y síntomas GI, incluidos diarrea, náusea y malestar abdominal. Puede disminuir el conteo linfocitario; debe solicitarse BHC en los primeros 6 meses y luego c/año. Debe suspenderse si se desarrolla linfocitopenia. Se han informado casos aislados de LMP.

Fingolimod

MA: modula el receptor de esfingosina-1-fosfato y altera la migración de los linfos, lo que ocasiona su secuestro en los ganglios linfáticos.

Estudios clínicos principales: FREEDOMS (*NEJM* 2010;362:387-401): fingolimod *vs*. placebo; TRANSFORMS (*N Engl J Med* 2010;362:402-415): fingolimod *vs*. IFN-β, 30 µg IM c/sem; dos muertes en el grupo con fingolimod en dosis alta (infección diseminada por VVZ y encefalitis por VHS).

ES/EA: cefalea, diarrea, **PFH anormales,** fatiga, tos, **HTA.** Menos frecs, pero potencialmentes grave, son las **bradiarritmias** y el bloqueo auriculoventricular (suele ser efecto de la 1.ª dosis), edema de la mácula (reversible), cánceres cutáneos, infecciones por VVZ y agravamiento paradójico de la actividad de la EM con

recaídas graves. Se han reportado casos aislados de LMP. Contraindicado en pacs con cardiopatía isquémica activa o problemas de conducción (a menos que tengan marcapasos) o reciban tx antiarrítmico. Se considera un fárm de segunda línea.

Dosificación: 0.5 mg VO c/24 h. **Antes de iniciar:** verificar BHC, PFH, ECG, realizar exploración oftalmológica, EF cutánea para descartar lesiones precancerosas, serología de VVZ y vacunación si los títulos de Ab son negativos/bajos, por lo menos 1 mes antes de usar fingolimod. Debe administrarse la 1.ª dosis y cuantificar c/hora la tensión arterial y la frecuencia cardiaca durante 6 h en un sitio en que sea posible manejar la bradicardia sintomática; registrar un ECG al final del periodo de observación de 6 h. La exploración oftalmológica debe repetirse en 3-4 meses tras el inicio del fingolimod y de manera rutinaria en pacs con DM o antec de uveítis. Considerar la vacunación contra herpes *zoster* en cualquier persona que se aproxime a los 60 años, < 1 mes antes de iniciar.

Teriflunomida

MA: inhibe la síntesis *de novo* de pirimidinas, que se requieren para la proliferación de los linfos activados.

Dosificación y estudios clínicos principales: 7 o 14 mg una vez al día; el estudio clínico TEMSO la comparó con placebo (*NEJM* 2011;365:1293-1303); TEMSO II.

ES/EA/vigilancia: diarrea, náusea, adelgazamiento del cabello y elevación de ALT. La teriflunomida se considera categoría X para el embarazo. Los pacs con hepatopatía conocida no pueden recibirla. Solicitar PFH iniciales; descartar TB latente; prueba de embarazo. Vigilar las concentraciones de ALT c/mes durante 6 meses; suspender si se sospecha lesión hepática inducida por el fárm y en mujeres embarazadas, así como en hombres y mujeres que planean concebir. El embarazo debe evitarse hasta que la concentración sérica de teriflunomida sea < 0.02 mg/L. El fabricante recomienda un "protocolo de depuración acelerada" si se requiere disminución rápida de sus niveles.

Infusión

Natalizumab

MA: Ab monoclonal contra la integrina alfa-4 en los linfos, lo que impide su migración al SNC.

Dosificación: infusión IV de 300 mg c/4 sem. Contraindicado en el embarazo.

Estudios clínicos principales: estudio clínico AFFIRM (*NEJM* 2006;354:899-910) como monoterapia y SENTINEL (*NEJM* 2006;354:911-923) en combinación con IFN SC demostraron un efecto antiinflamatorio intenso que previno las recaídas y el desarrollo de lesiones nuevas en la RMN.

ES/EA: incremento del riesgo de infecciones, incluido herpes, reacciones por infusión, cefalea, fatiga, prurito, artralgias, colelitiasis. Es posible el desarrollo de Ab neuts contra natalizumab. Ab contra natalizumab: detectar si no hay respuesta clínica al tx o si hay lesiones activas persistentes; si existen Ab, suspender el fármaco.

Raros: LMP en pacs expuestos al VJC. Se dispone de un análisis serológico para detección de Ab contra VJC en suero, y se recomienda realizar la prueba antes de

discutir el tx con el pac. Riesgo de seroconversión; repetir c/6 meses durante el tx con natalizumab. La duración del tx, la carga viral y la inmunosupresión previa incrementan el riesgo. También se recomienda la detección de DNA de VJC en LCR después de 2 años o si existen s/s o hallazgos de imagen que sugieran LMP. Pueden observarse otras infecciones oportunistas. Se han informado casos infrecs de melanoma pero aún no se comprueba su relación.

Se recomienda la realización de RMN cerebral con contraste c/6 meses para la vigilancia de la LMP. Valoración dermatológica y oftalmológica al inicio y seguimiento durante el tx según se requiera; revisar las PFH al inicio y luego c/6 meses. La suspensión de natalizumab puede relacionarse con incremento intenso de la actividad inflamatoria y en algunos casos sx inflamatorio de reconstitución inmunitaria; algunos centros usan glucocorticoides como puente a otros txs, si es necesario retirar el fármaco.

Alemtuzumab

MA: Ab monoclonal humanizado que conduce a la depleción de células T, células asesinas naturales (NK) y monocitos que expresan CD52.

Estudios clínicos: CARE-MS comparó alemtuzumab e IFN (44 µg SC 3×/sem); CARE-MS II, alemtuzumab *vs*. IFN o AG.

Dosificación: 12 mg/día IV durante 5 días consecutivos (total 60 mg) al inicio del tratamiento; luego 12 mg/día por 3 días (total 36 mg) 12 meses después.

ES/EA/vigilancia: reacciones por infusión (90% de los pacs), cefalea, exantema, náusea, fiebre. Infecciones por herpes (16-18%) —se requiere administración profiláctica de aciclovir (200 mg VO c/12 h durante la infusión del alemtuzumab y los 28 días posteriores)— y profilaxis para la neumonía por *Pneumocystis jirovecii* (p. ej., TMP-SMX, 80/160 mg/día) durante el tx y varias sem una vez terminado. Se identifica autoinmunidad tiroidea (16-30%) en el seguimiento más prolongado. Como consecuencia de sus ES frecs, debe reservarse para pacs con EMRR con respuesta inadecuada a dos o más fárms de primera línea. En Estados Unidos se requiere un registro especial en un programa de distribución restringida. Es necesario vigilar supresión de médula ósea, infecciones y trastornos autoinmunitarios.

Otros tratamientos

Vit D: deben cuantificarse las concentraciones de 25-hidroxivitamina D en sangre; los valores objetivo actuales en la EM corresponden a las cifras centrales del intervalo normal. De lo contrario, la dosis usual es de 1 000 UI para concentraciones de 20-35 ng/mL y de 2 000 UI/día para concentraciones < 20 ng/mL. Se prefieren los complementos de vit D3 (mayor actividad biológica, incrementa con más efectividad los niveles en sangre y es más estable en almacenamiento que la vit D2).

Glucocorticoides: en muchas instituciones se recurre a un bolo IV de glucocorticoides, por lo general 1 000 mg de metilprednisolona, para el tx de la EMPP o EMSP aislada (p. ej., c/mes) o en combinación con otros fárms inmunomoduladores o inmunosupresores. Existen datos limitados y contradictorios obtenidos en ECCA. Algunos proveedores los usan durante los periodos sin tx por

presencia de embarazo o para prevenir las recaídas en los periodos de mayor riesgo.

Rituximab: es un Ab monoclonal contra CD20 de los linfos B, que induce su depleción (así como el agente similar de síntesis reciente, ocrelizumab). Los estudios clínicos iniciales son promisorios desde la perspectiva de su efectividad y se encuentran en progreso. Dosificación sugerida, 1 g IV c/2 sem, 2 dosis; verificar el conteo de CD19, CD20. Administrar otra dosis a los 12 meses o antes, a los 6-9 meses, si cualquiera de estos marcadores se vuelve positivo. Son comunes reacciones de infusión, trombocitopenia, leucopenia e incremento de las infecciones. Contraindicado en el embarazo.

Mitoxantrona: uso autorizado tanto en EMRR como en EMSP. La AAN recomendó que, debido a su toxicidad cardiaca y la evidencia limitada de beneficio, la mitoxantrona se reserve para los pacs con enf de evolución rápida en quienes otros txs fallan. Incremento del riesgo de desarrollo de leucemia. Debe considerarse una última opción.

Azatioprina, mofetilmicofenolato y metotrexato: fárms inmunosupresores orales que se utilizan sin autorización de la FDA; estudios clínicos pequeños sugieren que generan cierto beneficio en la EMRR y la EMSP. La disponibilidad de los agentes más recientes descritos antes los colocan como últimas opciones. A veces se usan cuando existen otros trastornos inmunitarios/reumáticos comórbidos o como tx adicional al IFN o el AG.

Ciclofosfamida: evidencia de observación limitada respalda el uso de la ciclofosfamida IV en pulsos (p. ej., c/mes) en la EMRR junto con esteroides. Existe mayor experiencia con la ciclofosfamida en pulsos para las variantes progresivas de la EM, pero los datos son contradictorios en torno a sus ventajas.

Uso de fármacos de segunda línea: en caso de progresión rápida ("EM maligna") o enf refractaria, actividad patológica (recaídas, lesiones nuevas en la RMN o progresión) refractaria al tx inicial para modificación de la enfermedad con IFN o AG y un agente oral, considerar planes terapéuticos más agresivos, como la adición de metilprednisolona (véase sección previa Glucocorticoides), el cambio por natalizumab o alemtuzumab, o el uso de otro inmunosupresor o ciclofosfamida.

VIGILANCIA DE LA EVOLUCIÓN DE LA EM

RMN: está en debate si el FARME debe cambiarse de surgir una lesión nueva. Aun con lesiones estables puede aparecer una discapacidad funcional nueva, en particular en la EM avanzada.

Recaídas: se analizan en relación con incidencia, % sin recaída y tiempo hasta la recaída.

Vigilancia: escalas de discapacidad:

EDSS (*Expanded Disability Status Scale*) (0-9): 0 = EF neuro normal, 2 = discapacidad mínima, 4 = marcha ↓, 6 = requiere asistencia, bastón, 7 = silla de ruedas, 9 = dependiente, confinado a la cama, 10 = muerte. De los pacs con EM, 50% pasa de 0 a 6 en 10 años; ponderada para la deambulación (*vs*. cognición, fatiga y dolor).

MSFC (*Multiple Sclerosis Functional Composite*): *Paced-Auditory Serial Addition*

Test (*PASAT*), caminata cronometrada de 25 pies, test de la función del brazo de 9 hoyos; no incluye visión, fatiga, dolor, ciertos dominios cognitivos.

MANEJO DE LAS MANIFESTACIONES CLÍNICAS DE LA ESCLEROSIS MÚLTIPLE

Recomendaciones generales

- HC cuidadosa.
- Atender un problema y establecer una intervención c/vez para evitar la polifarmacia.
- Enfatizar el control del pac sobre cada s/s y el estado mental en general.
- Recomendar la participación en grupos de apoyo social; referir a la página electrónica de la MS Society (http://www.nationalmssociety.org) o a las páginas en español http://www.esclerosismultiple.com/ y http://redpacientes.com/wall/4527

Visuales: neuritis óptica (véase la sección más adelante): s/s: amaurosis unilat o bilat aguda-subaguda; dolor retrobulbar con los movs de los músculos extraoculares o la luz brillante; hallazgos: palidez del nervio óptico; desaturación del rojo; defecto pupilar aferente relativo (DPAR); agudeza visual (AV) ↓. *Tx*: fundoscopia con dilatación pupilar; los esteroides IV aceleran la recuperación.

Musculoesqueléticos: *debilidad*: mayor en manos y caderas; manejo: terapia física, referencia a fisiatría para uso de dispositivos de asistencia (ortesis, bastones, andadera), programas de rehabilitación integrales. *Espasticidad*: rigidez, calambres, espasmos, clono, dolor, alteración de movilidad y postura; manejo: estiramientos, terapia física, procedimientos ortopédicos para liberar contracturas. Tx: relajantes musculares.

4-aminopiridina: puede mejorar la movilidad. **Dosis:** 10 mg VO c/12 horas.

MA: bloqueador de los canales de potasio. **ES:** CC. **Estudios clínicos:** ECCA doble ciego de fase III: a las 14 sem, 35% de los pacs mejoró en la prueba de caminata cronometrada de 25 pies *vs*. 8% con placebo (*Lancet* 2009;373:732-738).

Tx de la espasticidad		
Agente	**Dosificación**	**Efectos colaterales; otros**
Baclofeno (agonista de $GABA_B$)	5-10 mg VO c/24 h a 10-30 mg c/6 h	Sedación, vértigo, debilidad, CC por abstinencia y encefalopatía, por lo que debe disminuirse con lentitud si se reciben > 30 mg c/24 h Se dispone de tx intratecal para la espasticidad refractaria
Tizanidina (agonista α2)	2 mg c/8 h a 8 mg c/6 h	Sedación, hipotensión, xerostomía, hepatotoxicidad
Diazepam (BZD)	2.5 mg c/24 h a 10 mg c/6 h	Sedación, estreñimiento, depresión respiratoria
Gabapentina	100 mg c/8 h a 800 mg c/6 h	Sedación, vértigo, edema
Toxina botulínica		Sólo para la espasticidad focal

Temblor: (1) terapia ocupacional; **(2)** cirugía: talamotomía, estimulación talámica:

resultados diversos; **(3)** sin demostración sistemática de efectividad: BZD, gabapentina, primidona, propranolol, INH, trazodona, antagonistas de la serotonina o canabinoides.

Mielitis: terapia física/ocupacional/rehabilitación.

Anomalías sensitivas: *s/s positivos*: disestesia, alodinia: fárms para el dolor neuropático (p. ej., gabapentina, pregabalina, duloxetina); disestesias nocturnas: ADT; neuralgia del trigémino: carbamacepina, gabapentina; cirugía, beneficios inciertos: rizotomía, descompresión microquirúrgica, radiocirugía. *S/s negativos*: hipoestesia, parestesias. Intervenciones limitadas.

Genitourinarias: (1) anomalías de retención: urgencia urinaria, poliaquiuria. *Vdx*: estudios urodinámicos. *Tx*: micción con horario, sondeo personal, uso de pañal y sonda condón (se prefieren las sondas a permanencia, a menos que existan úlceras sacras por presión), catéter suprapúbico para tx a largo plazo (limita el daño uretral y la fuga); fárms: anticolinérgicos: antagonistas muscarínicos de acción prolongada o SELECTIVOS si hay xerostomía o ES cognitivos (oxibutinina, 5 mg c/24 h → 5 mg c/6 h; de liberación prolongada, 5 mg c/24 h → 15 mg c/12 h; parche transdérmico, 2×/sem. Tolterodina, 1 mg c/24 h → 2 mg c/12 h; acción prolongada, 2 mg c/24 h → 4 mg c/24 h. Hiosciamina, 0.125 mg c/24 h → 0.25 mg c/24 h). **(2) Anomalías del vaciamiento vesical: retención urinaria.** *Vdx*: volumen residual mediante ultrasonido o sondeo: anormal si > 100 mL o > 10% del volumen miccional. *Tx*: micción con horario. **(3) Infecciones de vías urinarias:** vdx urológica si se desarrollan con frecuencia a pesar de tx óptimo para la retención: descartar cuerpos extraños, deformidades anatómicas, urolitiasis/nefrolitiasis. *Tx*: es frec la bacteriuria asintomática con las sondas a permanencia —sin tx en tanto no exista piuria—. En caso de piuria: tx agresivo (puede exacerbar los s/s de la EM y desencadenar recaídas). Alentar la micción; cateterismo intermitente autónomo; metenamina —antimicrobiano inespecífico, ES y riesgo de resistencia mínimos; nitrofurantoína o TMP-SMX intermitentes/alternantes—; reservar las fluoroquinolonas para infecciones resistentes.

GI: estreñimiento: *tx*: descartar o eliminar causas farmacológicas; ↑ consumo de líquidos y fibra; ablandadores de heces (lactulosa, polietilenglicol, docusato de sodio).

Función sexual: anorgasmia, disminución de la libido: limitar las causas farmacológicas (anti-depresivos, FAE, tx vesical). Juego preliminar. Asesoría sexual. ♀: lubricación ↓: lubricantes sintéticos; ♂: disfunción eréctil: sildenafil (también puede mejorar la lubricación en la mujer).

Sistémicos: (1) bienestar general: yoga, educación nutricional, ejercicio, acupuntura. **(2) Fatiga, depresión y s/s cognitivos:** frecs. Los pacs pueden referir "dolor cerebral". Cuando existen todos, atender primero la depresión, luego la fatiga y por último los s/s cognitivos.

S/s afectivos: (1) depresión, ansiedad: psicoterapia combinada (estado de ánimo en parte por factores situacionales) y antidepresivos; antidepresivos no sedantes como fluoxetina o bupropión. **(2) S/s seudobulbares (10% de pacs con EM):** antidepresivos en dosis baja. **(3) Fatiga:** síntoma discapacitante más frec en la EM. Identificar/tratar las causas (p. ej., depresión, dolor, trastornos del sueño, fárms,

afecciones comórbidas). Tx: amantadina: benéfica en ECCA pequeños; modafinilo, 100-200 mg por la mañana y la noche; ácido acetilsalicílico: 650 mg c/12 h pueden aportar cierto beneficio según un estudio pequeño; riesgo de hemorragia.

S/s cognitivos: frecs. *Vdx*: evaluación neuropsiquiátrica (pruebas: velocidad de procesamiento/memoria de trabajo: *PASAT*; *Symbol Digit Modalities Test*; aprendizaje y memoria: *California Verbal Learning Test* [*2nd ed*], *Brief Visuospatial Memory Test* [*Revised*]; función ejecutiva: *California Card Sorting Test*; percepción visual/procesamiento espacial: *Judgment of Line Orientation Test*; fluidez verbal: *Controlled Oral Word Assn Test. Tx*: evitar *Cannabis*; ↓ cognición [*Neurology* 2008;71:164]); otras causas: depresión, ansiedad, fatiga, fárm (antiansiolíticos/anticolinérgicos). Estrategias compensatorias, p. ej., cuaderno de notas, calendario, pastillero, PDA, nemotecnias. Los FARME pueden limitar el avance de la enf. Donepezilo puede ↑ la memoria verbal.

Secuelas en fases avanzadas (en pacs inmovilizados o confinados a la cama): (1) osteopenia: por inmovilidad, esteroides, quizá por citocinas inflamatorias. *Tx*: valoración de rutina de la densidad ósea. Tx estándar: Ca/vit D, bisfosfonatos. **(2) Úlceras por presión:** revisar sacro, tube-rosidad isquiática, trocánter mayor, talón. *Tx*: cambio de posición frec, acojinamiento, mejoría de la condición nutricional, uso mínimo de esteroides, equipo de cama especializado, especialista en cuidados de heridas. **(3) Broncoaspiración:** valoración de patología de habla y lenguaje para identificar función bulbar y disfagia. *Tx*: leve-moderada → modificaciones conductuales (comer sentado, flexionar el cuello antes de deglutir, bocados pequeños), modificaciones dietéticas (espesamiento de líquidos). Grave → alimentación por sonda si el pac lo desea.

VARIANTES DE ESCLEROSIS MÚLTIPLE

Variante de Marburg (también llamada EM aguda): pacs de menor edad, suele precederla fiebre, evolución rápida, agresiva; se asocia con pérdida axónica y puede evolucionar a discapacidad y muerte.

Esclerosis concéntrica de Baló (también llamada encefalitis periaxial concéntrica): más frec en chinos/filipinos; lesiones que forman anillos concéntricos de tejido alternante con y sin desmielinización; por lo regular genera s/s cognitivos (cefalea, afasia, disfunción cognitiva y conductual, CC); progresión rápida y a menudo sin remisión.

EM tumefacta: lesiones quísticas > 2 cm; RMN: aspecto de "huevo estrellado", efecto de masa, edema o reforzamiento en anillo, borde hipointenso en T2 (dxdf: glioma, mets, absceso).

Enf de Schilder (esclerosis mielinoclástica difusa): inicia durante la niñez (5-14 años); progresiva con placas derivadas de lesiones seudotumorales a menudo simétricas y > 2 cm de diámetro; causa afasia, CC, Δ cognitivos y conductuales, incontinencia, debilidad, cefalea, y defectos visuales y del lenguaje.

EM pediátrica

Epid: 8 000-10 000 niños en Estados Unidos; 2-5% de pacs con EM se presenta antes de los 18 años; índice ♂:♀ de 1:1 antes de los 10 años; luego la frec aumenta en

niñas.

Presentación clínica: similar a la de los adultos; también se observan CC, letargo. **RMN:** igual que en el adulto.

Evolución: EMRR, 98%; tasa de recaída más alta, pero mejor recuperación tras un brote; la acumulación de discapacidad puede ser más lenta, pero se acumula mayor carga de enf de forma más temprana. Más discapacidad cognitiva que física durante la niñez, en comparación con la EM del adulto.

Dxdf: trastornos infecciosos (virales, Lyme, VNO), EAD, NMO, vasculitis de vasos pequeños del SNC, endocrinopatías, vasculopatías, trastornos inflamatorios, trastornos genéticos/metabs (es decir, trastornos mitocondriales y leucodistrofias), deficiencias nutricionales, neoplasias (*Neurology* 2007;68:S13).

Manejo: atender las complicaciones cognitivas, del desarrollo y psicosociales, así como la adaptación familiar. **Tx: (1)** brotes: metilprednisolona, 30 mg/kg/día (máx, 1 g) durante 3-5 días; luego ± prednisona, 1 mg/kg/día, y ajustar de modo progresivo en alrededor de 4 sem. **(2)** FARME: sin ECCA; considerar interferón o AG. Referir a centro con experiencia en EM pediátrica.

NEURITIS ÓPTICA

Definición: desmielinización inflamatoria del nervio óptico, que suele generar amaurosis monoocular aguda. Puede afectar cualquier segmento; se denomina retrobulbar si es posterior. Manifestación frec/heraldo de la EM.

Epid: 6.4 por 100 000 en Estados Unidos. ♀ > ♂ (2:1); edad, 20-50 años; igual que EM: mayor altitud, oeste de Europa y norte de Estados Unidos, alejada del ecuador. HLA-DR15; HLA-DQA-1B y HLA-DQB-1B.

Presentación clínica: ***aguda*: (1)** por lo general s/s monooculares (bilat en 10%, más frec en niños y pacs no caucásicos). **(2)** Amaurosis (90%): horas-días, alcanza un máx en 12 sem. **(3)** Discromatopsia. **(4)** Defecto de campo visual: usualmente escotoma central. **(5)** Dolor ocular (92%): orbitario o retroorbitario; por lo general, con el mov ocular; por lo regular precede a la amaurosis. **(6)** Fotopsias (destellos, parpadeo de la luz) precipitadas por el mov ocular en 30% de pacs. ***Crónicas*:** fenómeno de Uhthoff: el calor (baño, ejercicio) ↑ de modo temporal los problemas visuales. ***Asociaciones*:** EM, NMO.

Pruebas diagnósticas

Pruebas de agudeza visual: AV promedio, 20/60; 3% sin percepción luminosa. Pérdida visual persistente (visión de color, sensibilidad al contraste, luminosidad, agudeza estereoscópica) detectable en la mayoría a los 2 años.

Pruebas de color: con cartas de Ishihara, prueba de 100 tonos de Farnsworth-Munsell. Discromatopsia en cerca de 90% de pacs, sin proporción con la disminución de la AV. Crónica: "desaturación del rojo": el ojo afectado lo percibe "desteñido".

Prueba de iluminación alternante: DPAR en la neuritis óptica unilat (en habitación oscura, el desplazamiento de la luz de la lámpara del ojo sano al afectado causa

midriasis). Puede persistir el DPAR.

Campos visuales: escotoma, que suele ser central; si se extiende a la periferia, considerar lesión compresiva; si es altitudinal, evaluar neuropatía óptica isquémica anterior (NOIA). En 1 año 56% se normaliza; 73% a 2 años.

Fundoscopia: 1/3 tiene papilitis con hiperemia y edema del disco óptico, borramiento del disco, dilatación venosa. En 2/3 hay neuritis *retrobulbar* con fundoscopia normal. Evolución: atrofia óptica aun con AV normal; atrofia discal con palidez, en particular temporal, que rebasa el borde del disco y afecta la capa de fibras nerviosas retinianas (CFNR) peripapilar. Otros hallazgos: formación de manguito perivenoso o periflebitis retiniana (12%); uveítis, *pars planitis*.

RMN cerebral y orbitaria con y sin gadolinio: 95% con inflamación del nervio óptico (el cambio de la señal T2 se aprecia mejor en STIR coronal; la afectación longitudinal se correlaciona con la AV y el px visual; (+) en 60% de los pacs con EM sin antec clínico de neuritis óptica. El reforzamiento persiste 30 días.

PL: por rutina (proteínas, glucosa, conteo celular/diferencial, Gram y cx); índice de IgG (↑ en 20-36%), BOC (+ en 56-69%). Descartar otras causas si el cuadro es bilat, en < 15 años, con evidencia de infección. Entre los pacs con neuritis óptica aguda, 80% con hallazgos inespecíficos (10-100 linfos, proteínas ↑), 20% tiene proteína básica de la mielina.

Angiografía con fluoresceína: suele ser normal; 25% muestra fuga o acumulación perivenosa de la tinción.

Potenciales evocados visuales (PEV): si la EF no indica con claridad neuritis óptica o la confirma asintomática previa; hay ↓ de la amplitud de N95 y retraso de P100 en la respuesta visual evocada por desmielinización axónica. Persiste a 1 año en 80-90%; normales a 2 años en 35% de pacientes.

Tomografía de coherencia óptica (TCO): detecta adelgazamiento de la CFNR una vez que el edema desaparece. Mayor adelgazamiento → px visual más deficiente y mayor atrofia cerebral. La TCO en la NMO revela una lesión más diseminada que en la EM (*Neurology* 2009;72:1077).

Lab: VSG, ANA, ECA, Lyme (suero y LCR), sífilis; estudios en LCR (véase antes).

Dxdf de la neuritis óptica: **(1)** niños pequeños: infecciosa y posinfecciosa. **(2)** Adultos: > 50 años, NOIA (por DM, HTA o arteritis de células gigantes); puede ser arterítica o no arterítica. **(2a) Arterítica (= arteritis de células gigantes = arteritis temporal):** > 50 años; ♀ > ♂, 3.5:1. Pérdida visual súbita, escotoma altitudinal o generalizado; puede ser bilat. Fundoscopia típica: disco edematoso y pálido, con hemorragias. RMN = ± reforzamiento retiniano, mas no del nervio óptico. S/s asociados: cefalea, claudicación mandibular, hipersensibilidad en piel cabelluda. Px: amaurosis rápida si no se trata (en el ojo sintomático o ipsilat). **(2b) No arterítica:** por lo general pacs > 50 años, amaurosis unilat súbita, sin dolor a la palpación, con escotoma altitudinal (suele ser inf). Fundoscopia: edema del disco óptico. RMN normal. Evolución: mejoría en 40%, > 3 líneas en el transcurso de meses. **(3) Infecciones:** *neurorretinitis* (*virus*, *toxoplasmosis*, *Bartonella*): suele ocurrir en niños, en el transcurso de horasdías, a menudo bilat, ± escotoma, ± dolor. EF: papilitis, edema macular, exudados; ± s/s sistémicos. *Meningitis*, *sífilis*, *Lyme*. **(4)**

Genética: (4a) *Neuropatía óptica hereditaria de Leber*: hombres; edad, 25-40 años. Inicio en el transcurso de sem/meses, con escotoma central o cecocentral unilat o bilat. No dolorosa. Fundoscopia: hiperemia discal; telangiectasias peripapilares. RMN normal. Px: mejoría en 1/3. **(4b)** *Atrofia óptica autosómica dominante tipo Kier*. **(5) Inflamatoria:** parainfecciosa, autoinmunitaria (LES, Sjögren), sarcoidosis, paraneoplásica. **(6) Neoplasias: (6a)** glioma del nervio óptico: s/s iniciales por lo regular idénticos a los de la neuritis óptica; RMN = masa en expansión, con reforzamiento, en el nervio óptico; ± proptosis y otros s/s orbitarios. **(6b)** Meningioma, mets, linfoma. **(7) Compresión:** absceso, aneurisma de arteria carótida-oftálmica, oftalmopatía tiroidea, seudotumor orbitario, seudotumor cerebral. **(8) Toxicometabólica:** drogas, tóxicos, deficiencia nutricional (vits B_1 y B_{12}, folato), radiación. **(9) Neuropatía óptica traumática.**

Px: (1) ***recuperación visual*:** a 1 año, 90% con visión ≥ 20/40. La recuperación inicia en el transcurso de sem. Por lo regular con sensibilidad residual al contraste. AV más deficiente si: **(1a)** AV baja en el momento de la presentación; en el estudio *Optic Neuritis Treatment Trial* (ONTT), 65% de los pacs con AV de percepción luminosa o inf al inicio alcanzó 20/40; **(1b)** lesiones más extensas de neuritis óptica en la RMN, en particular con extensión al conducto óptico; **(1c)** raza: los afroamericanos tienen una AV peor en el momento de la presentación (< 20/200 en 93% *vs*. 39% en caucásicos); a 1 año, 61% tiene AV > 20/40 *vs*. 92% de caucásicos; **(1d)** EM concomitante. **(2)** ***Niños*:** 20% con disfunción visual persistente. **(3)** ***Recurrencia*:** 35% a 10 años, se asocia con riesgo mayor de EM. En caso de recurrencia rápida de neuritis óptica y RMN cerebral normal, buscar IgG de NMO. **(4) Neuritis óptica y EM** (*ONTT*) (*Arch Ophthalmol* 1991;109:1673-1678): según el ONTT, riesgo de EM clínica confirmada (EMCC) de ~ 30% a 5 años, 40% a 12 años y 50% a 15 años. Mediana de tiempo para el dx, 3 años. De los casos de EM, 15-20% se presenta con neuritis óptica. De pacs con EM, 50% desarrolla neuritis óptica en algún momento de la evolución. **(4a) ↑ riesgo si:** ♀ (♀, 74%; ♂, 34%), caucásicos; la fundoscopia revela vaina perivenosa retiniana; RMN con lesiones desmielinizantes (56% a 5 años si hay ≥ 2 lesiones en SB); BOC (+) en LCR; alelo HLA-DR2. **(4b) ↓ riesgo si:** primer episodio en la niñez o neuritis óptica en > 40 años; asiático, neuritis óptica bilat; sin dolor; AV sup a percepción luminosa en el momento de la presentación; papilitis grave en la fundoscopia, sin edema discal intenso, hemorragia peripapilar o exudados retinianos; sin lesiones en SB en la RMN.

Tx: agudo: metilprednisolona IV (250 mg c/6 h por 3 días; luego prednisona VO, 1 mg/kg por 11 días con disminución progresiva en 4 días) en el transcurso de 8 días del inicio. Acelera la recuperación de la función visual. A 1 año, evolución similar (*Am J Ophthalmol* 2004;136:77-83). El riesgo de conversión a EM a 2 años es de 7.5 con esteroides IV (*vs*. 14.7 con prednisona VO, 1 mg/kg por 14 días con disminución progresiva en 4 días y *vs*. 16.7 en placebo) (*Invest Ophthalmol Vis Sci* 2000;41:1017). Tratar si existe carga elevada de lesiones en la RMN para retrasar el inicio de la EM; en caso de pérdida visual grave o bilat para acelerar la recuperación visual. *No se recomienda el uso aislado de prednisona VO*. La IgIV y la plasmaféresis no son efectivas.

FARME: dar tx a >15 años con ≥ 2 lesiones en SB en la RMN en el momento de la

presentación. Metas: ↑ intervalo libre de enf, menos brotes y postergación de la discapacidad asociada con la EM. ***Agudo*:** metilprednisolona IV para la pérdida visual bilat intensa incapacitante; retiro progresivo de prednisona VO en 4-8 sem; acelera la recuperación pero quizá no la evolución visual definitiva. ***Largo plazo*:** los mayores de 15 años pueden tratarse como adultos con FARME.

MIELITIS TRANSVERSA (MT)

Definición: mielopatía transversa por inflamación: desmielinización, infección u otra etiología inflamatoria, ± compresión. Otras causas (no inflamatorias) de mielopatía: procesos vasculares, neoplásicos, paraneoplásicos.

Manifestaciones clínicas: **(1) inicio** en días; a veces horas, en la desmielinización necrosante (p. ej., NMO). **(2) Desencadenante:** por lo regular precedida por enfs virales inespecíficas. **(3) *Completa vs. incompleta*:** las lesiones completas suelen ser más amplias (> 3 segmentos medulales) y centrales → siméts. Función ↓ motora/sensitiva/esfínteres; *vs*. incompleta con lesiones periféricas más cortas que afectan tractos limitados, por lo general → pérdida incompleta de la función. **(4) Nivel sensitivo. (5) Función motora:** depende del nivel y la extensión de la lesión: médula cervical: cuadriplejía, parálisis respiratoria (C3-C5 → diafragma); C2-T1: neurona motora superior (NMS)/inferior (NMI) en extremidades sups, NMS en extremidades infs; T1-T12: paraplejía espástica; L1-S5: NMS/NMI en extremidades infs; disfunción intestinal/vesical (retención urinaria). **(6) Choque espinal:** a veces en fase hiperaguda (flacidez y arreflexia en extremidades infs); luego, espasticidad. **(7) Dolor:** el dolor de espalda radicular es frecuente.

Estrategia general (*Sem Neurol* 2008;28:105; *Spinal Cord* 2009;47:312; véase más información en los capítulos *Trastornos de la columna vertebral...* y *Trastornos inmunológicos del sistema nervioso*). **RMN de columna:** T1 y T2 sagital, T2 axial en secuencias spin-eco, T1 sagital y axial tras la administración de gadolinio revelan mielopatía; descartar compresión por tumores extramedulares, traumatismo, antec de RxTx en columna vertebral en los 15 años previos y lesión intramedular longitudinal extensa en T2; descartar etiologías vasculares, p. ej., *infarto de arteria vertebral anterior*: lesión elongada "similar a lápiz" en cordón anterior; *infarto de arteria vertebral posterior*: lesión triangular en el cordón posterior. *Fístula arteriovenosa de la duramadre*: lesión elongada que se extiende hasta el cono en T2 (vasos tortuosos en la superficie de la médula espinal; puede requerirse angiografía espinal); *hemorragia* (hematomielia por MAV, cavernoma, telangectasias hemorrágicas hereditarias, diátesis hemorrágica). **LCR:** conteo celular, proteínas/glucosa (envío concomitante de muestra para glucemia), tinción de Gram y cx, BOC, índice de IgG (enviar electroforesis de proteínas en suero), citología. Hallazgos usuales: LCR inflamatorio: pleocitosis leve, elevación de proteínas o BOC; descartar neoplasias intramedulares (*neuroblastoma; el linfoma puede presentarse como mielitis y BOC con respuesta a esteroides, pero persiste el reforzamiento en las imágenes seriadas de seguimiento*). **Pruebas auxiliares** (véase la tabla siguiente) para respaldar el dx de desmielinización o trastorno inflamatorio: VSG, CRP, FRh, ANA, ANCA, anti-ACL, anti-Ro, anti-La; B_{12}, AMM, folato, Cu; Rx de tórax, cultivos.

Si no se establece dx específico: esteroides empíricos y/o plasmaféresis: *sensible a esteroides*: considerar linfoma *vs*. trastorno inflamatorio sensible a esteroides; si el riesgo de recurrencia es alto, considerar tx inmunosupresor (NMO) y modulador (EM). *Sin respuesta a esteroides y lesión en extensión*: considerar biopsia.

Px: (1) riesgo de recurrencia: MT completa: riesgo ↑ si IgG de NMO (+) o anti-SSA (+) (sx de Sjögren). **MT incompleta:** puede corresponder a SxCA. Revisar la RMN cerebral: con ≥ 2 lesiones: riesgo de 88% de EM en 20 años siguientes; si es normal, el riesgo es de 19%. **(2) Recuperación:** inicia 2-12 sem tras el inicio de los s/s; puede continuar por 2 años.

Tx: metilprednisolona IV, 1 g/día, o dexametasona IV, 100 mg/día por 3 días (con inhibidores de la bomba de protones, calcio/vit D, esquema subcutáneo de insulina). Considerar IgIV.

DXDF Y PRUEBAS AUXILIARES EN LA MT

Dxdf de la mielitis transversa autoinmunitaria		
Clínica	**RMN de columna/cerebro con gadolinio**	**LCR**
EM: s/s asiméts. Sxs comunes: sx sensitivo de mano inútil (↓ propiocepción en la extremidad sup); Brown-Séquard.	Médula espinal: lesiones cortas (< 2 segmentos medulares), suele ser periférica. Encéfalo: lesiones en SB, con reforzamiento si son agudas.	BOC (+) en 90%, índice de IgG ↑ en 60%
NMO: neuritis óptica asociada. Los defectos suelen ser graves. Lab: IgG de NMO en suero: si (+), riesgo de recaída > 50%.	Médula espinal: lesiones centrales, con reforzamiento, necrosis, con edema en médula espinal y afectación de > 3 segmentos (MTLE). Cerebro: ± anomalías en SB periventricular.	Pleocitosis (eosinófilos o PMN); sin BOC en > 80%; índice de IgG, normal o ↑ transitoriamente
EAD: monofásica. Puede evolucionar en el transcurso de 3 meses. Por lo regular infección precedente. Encefalopatía. Afecta a niños.	Médula espinal: lesiones en misma fase de evolución; algunas podrían no mostrar reforzamiento, longitud variable. Cerebro: lesiones grandes por lo regular confluentes en SB, en fase de evolución similar.	Pleocitosis; BOC e índice de IgG pueden tener anomalías transitorias

Posvacunal: monofásica. Vacunación en 3 sem previas.	Médula espinal: lesiones variables. Cerebro: ± lesiones.	Pleocitosis; BOC y ± índice IgG anormal (transitorio)
Idiopática: monofásica. Sin causa identificada.	Médula espinal: lesiones variables. Cerebro: sin lesiones.	Inflamatoria. ± ↑ índice de IgG y BOC

Adaptado de *Sem Neurol* 2008;28:105.

Autoinmunitarias: buscar características sistémicas clásicas de trastornos específicos. La RMN muestra lesiones con reforzamiento; LCR inflamatorio. Serologías "de detección": ANA, ANCA, VSG, FRh, IgM. Pruebas específicas: *Sjögren*: ANA, Anti Ro/La; *esclerodermia*: Anti-U1-RNP; neurosarcoidosis: ECA, Rx de tórax, LCR con BOC. *LES*: ANA, antígenos nucleares extraíbles, anti-dsDNA, anti-sm; *Behçet*: en suero IgG, IgA, IgM, CRP, VSG, globulina α2; *enf mixta del tejido conectivo*: anti-U1-RNP.

Paraneoplásicas: véanse más detalles en el capítulo *Neurooncología*. Pueden verse lesiones longitudinales extensas en tractos específicos, ± reforzamiento. Incluir carcinoma pulmonar de células pequeñas: IgG contra anfifisina; IgG contra CRMP-5: MT y neuritis óptica, símil de NMO; GAD; Ab contra canales catiónicos; ca mamario: ACP-2; ca ovárico: ANNA-2; ca pulmonar distinto a las células pequeñas: Ab anti-RACh neuronal y muscular.

Infecciosas: HC: fiebre, confusión, meningismo; exantema (p. ej., vesicular, dermatómico o con características de eritema migratorio); infección sistémica; inmunocompromiso; linfadenopatía; residencia en área endémica; infecciones genitales recurrentes. **Imagen:** Rx/TC de tórax.

Causas infecciosas de la mielitis transversa			
	Patógeno	**LCR**	**Suero**
Viral	VHS, VVZ, CMV, VHH-6, VEBV, VLHT, VIH; dengue; VEJ, VESL, VNO, virus de la encefalitis transmitida por garrapatas, virus de influenza A, sarampión, parotiditis, rubéola, virus coxsackie, echovirus, enterovirus, VHA, VHC, poliovirus	**PCR:** VHS-1, VHS-2, VHH-6, VVZ, CMV, VEB, VLHT-1, enterovirus, Lyme. ¿Cx viral?	VHS, VVZ, VIH, VLHT-1, CMV, VEB, VHA, VHB, VHC, enterovirus, coxsackie A, adenovirus
Bacteriana	Absceso, *Mycoplasma*, Lyme, sífilis, TB	Tinción de Gram, cx, frotis para BAAR, cx para *Mycobacterium tuberculosis*	Hemocx, Lyme, sífilis, *Mycoplasma*
Micótica	*Actinomyces*, *Blastomyces*, *Coccidioides*, *Aspergillus*	Cx para hongos con tinta china	
Parasitaria	Neurocisticercosis, *Schistosoma*, *Gnathostoma*, angioestrongilosis		Serología parasitaria

TRASTORNOS DEL ESPECTRO DE LA NMO

Epid: prev estimada 5 por 100 000; similar en todo el mundo. ♀:♂, 2:1; 80% de pacs con recaídas es ♀; en comparación con EM, un tanto más frec en no caucásicos (asiáticos, africanos y latinos); en países tropicales, hasta 20% de pacs atendidos en clínicas de enfs desmielinizantes la padece.

Manifestaciones clínicas: **(1) evolución:** recurrente (85%) o monofásica fulminante. **(2) MT:** MTLE: abarca < 3 segmentos medulares. Desmielinización y lesión medular necrótica. Mielopatía más grave y con menos probabilidad de recuperación que en la EM. **(3) Neuritis óptica:** con más frec inicio agudo y bilat. Px más deficiente: en NMO la recuperación de visión en menor grado que en EM. TCO en NMO revela lesión más amplia que en EM: CFNR en promedio más delgada, con afectación grave de cuadrantes sups e infs. **(4) Otras:** lesiones cerebrales más frecs que lo descrito al inicio pero distintas a las de EM; encefalopatía; ataxia, CC, vómito incoercible, hipo, endocrinopatías, sx de encefalopatía posterior reversible (SEPR). **(5) Trastornos asociados:** ***adultos*:** enf de la colágena vascular asociada en 1/3; LES, Sjögren, enf autoinmunitaria tiroidea y de otros tipos. Series pequeñas sobre vínculo con infección (p. ej., TB). La NMO paraneoplásica es muy infrec. ***Niños*:** trastornos autoinmunitarios concomitantes en 42% (LES, Sjögren, artritis reumatoide [ARh] juvenil, Graves, hepatitis autoinmunitaria).

Pruebas diagnósticas: **suero:** IgG de NMO (+) en suero (Ab contra acuaporina-4; sens de 73% y esp de 91% para NMO (*Lancet* 2004;364:2106); sens mayor con ensayo celular; si el suero es (−) pero hay sospecha intensa, revisar IgG de NMO en LCR. Ciertos pacs seropositivos tienen enf autoinmunitaria sistémica (LES o Sjögren).

LCR: por lo general, pleocitosis (eosinófilos, PMN). Sin BOC en > 80%. Índice de IgG normal o ↑ transitoriamente. **RMN** ± gadolinio: *columna*: MTLE, abarca > 3 segmentos medulares; *cerebro*: por lo regular periventricular: tronco del encéfalo, SB supratentorial e infratentorial, cerebelo, tálamo, hipotálamo, sustancia periacueductal.

Criterios dxs para NMO

Neuritis óptica

Mielitis aguda

Por lo menos dos de tres criterios de respaldo:

1. Lesiones contiguas en médula espinal en RMN que se extienden ≥ 3 segmentos.
2. RMN cerebral no cubre los criterios dxs para EM.
3. Seropositividad a IgG de NMO.

Trastorno del espectro de la NMO

Los pacs positivos a IgG de NMO con una de las alteraciones señaladas a continuación tienen evolución clínica y respuesta a tx similares a quienes cumplen los criterios para NMO.

4. Formas limitadas (o debutantes) de NMO:
   a. Eventos únicos o recurrentes idiopáticos de MTLE.
   b. Neuritis óptica aislada, recurrente o bilat simultánea.

5. Neuritis óptica o MTLE asociadas con enf autoinmunitaria sistémica.
6. Neuritis óptica o mielitis asociadas con lesiones cerebrales típicas de NMO (en hipotálamo, cuerpo calloso, tronco del encéfalo).

Tx: ***ataques*:** metilprednisolona IV por 5-7 días. Si los s/s progresan a pesar de los esteroides, plasmaféresis (siete recambios en el transcurso de 2 semanas).

***S/s recurrentes*:** no existen estudios clínicos controlados y aleatorizados ni txs autorizados por la FDA. Intentar la supresión tumoral con inmunosupresores para prevenir la discapacidad. Los txs inmunomoduladores usados en la EM no son efectivos en la NMO y pueden empeorar su evolución.

De uso frecuente:

Azatioprina (2.5 mg/kg/día) con corticoesteroides VO (prednisona, que se inicia con 60 mg c/24-48 h por 6-9 meses, con disminución subsecuente hasta la dosis de mantenimiento más baja posible o su suspensión).

Mofetilmicofenolato (2 g/día) aunado a corticoesteroides orales es otra alternativa efectiva para el tx inicial o alternativo en pacs que no toleran la azatioprina.

En casos refractarios, rituximab (2 dosis de 1 g IV con 2 sem de diferencia entre sí, repetidas c/6-9 meses) es el tx alternativo más estudiado.

Px: por lo general se espera cierta mejoría sem tras el inicio. ***Monofásica*:** neuritis óptica y MT ocurren de forma simultánea o con algunos días de diferencia entre sí; 20% presenta pérdida visual permanente y 30%, parálisis permanente en por lo menos una extremidad inf. ***Recurrente* (85%):** mejor recuperación motora tras el evento de MT inicial; recurrencia de 55% en el primer año y 90% en los primeros 5 años. Parálisis o amaurosis en 50% en el transcurso de 5 años.

***Secundariamente progresiva*:** rara.

Vigilancia del tx: existe evidencia suficiente de que los títulos de Ab IgG de NMO se correlacionan con actividad de la enf y por ende la vigilancia de sus valores no puede recomendarse ahora para la toma de decisiones terapéuticas, como la intensificación o la suspensión del tx inmunosupresor. Si un pac desarrolla una recaída grave mientras recibe medicamentos en dosis completa, debe iniciarse un fárm de segunda línea.

ENCEFALOMIELITIS AGUDA DISEMINADA (EAD)

Definición: desmielinización multifocal monofásica aguda de cerebro y/o médula espinal con afectación de sustancias blanca y gris. S/s neuros multifocales con inclusión frec de encefalopatía. Suele ser posinfecciosa/posvacunal.

Epid: suele presentarse en niños y adolescentes (edad promedio 5-8 años). Los estudios en pediatría calcularon prevalencia 0.4/100 000/año e incidencia variable tras vacunaciones distintas.

Fisiopato: regulación inmunitaria anómala en individuos con susceptibilidad genética, desencadenada por estímulos ambientales, quizá por mimetismo molecular.

Etiología: de mediación inmune, diferente de la encefalitis. *Posinfecciosa*: ~ 75%; *viral*: enterovirus, VEB, CMV, VIH, VHS, VVZ, VHA, influenza, coronavirus, coxsackie, parotiditis, sarampión, dengue; con menos frecuencia, *bacteriana*: Lyme,

Chlamydia, *Mycoplasma*, estreptococos hemolíticos, *Rickettsia*, *Leptospira*; rara vez parasitaria. *Vacunal*: ~ 5%; casi siempre dentro de 4-14 días; debe ser < 3 meses. Suele ocurrir tras la aplicación de la vacuna triple viral (MMR), pero el riesgo es mayor y la enf más grave con las vacunas contra sarampión (1/1 000) y rubéola (1/5 000) que con la vacuna MMR (1-2/millón). *Otras vacunas*: rabia, VHB, influenza, triple (DPT), encefalitis japonesa tipo B, neumococo, poliomielitis. *Espontánea*: rara; usualmente en pacs trasplantados.

Criterios dxs para la EAD (*Neurology* 2007;68:S7-S12).

Características clínicas: (1) *primer ataque clínico* de enf inflamatoria o desmielinizante en el SNC. **(2)** *Inicio agudo o subagudo* (enf febril 4 sem antes en 50-75% de los niños; los s/s aparecen entre 1-3 sem tras la infección o la vacunación; gravedad máx en el transcurso de 4-7 días). **(3)** *Multifocal*: afecta muchas regiones del SNC. **(4)** *Multisintomática* (p. ej., n/v, meningismo, neuropatías craneales, incluida neuritis óptica; signos piramidales (tracto longitudinal), hemiparesia aguda, ataxia cerebelosa, mielitis transversa, CC (en ~ 1/3); menos frecs: afasia, trastornos del mov, defectos sensoriales). **(5)** Debe incluir *encefalopatía*: Δ conductual agudo (p. ej., confusión o irritabilidad) y/o alteración del estado de alerta (intervalo: somnolencia-coma). **(6)** *Mejoría subsecuente* con base clínica/imagen (si bien puede haber defectos residuales). **(7)** *No existe mejor explicación* (se descartan otras etiologías). **(8)** *Recaídas* (s/s o hallazgos nuevos o fluctuantes en la RMN) en el transcurso de 3 meses del episodio incitante de EAD se consideran parte del mismo evento agudo, así como aquéllas durante el periodo de disminución progresiva de esteroides o en el transcurso de 4 sem de concluida ésta luego del evento inicial.

Características de las lesiones en RMN FLAIR y T2: (1) lesiones grandes (> 1-2 cm), multifocales, hiperintensas, bilats y asiméts en SB supratentorial o infratentorial. **(2)** Rara vez: lesión grande única (pueden identificarse lesiones desmielinizantes hemorrágicas en las variantes hiperagudas de EAD; véase más adelante). **(3)** Puede estar afectada la sustancia gris, en particular núcleos basales y tálamo. **(4)** La RMN de la médula espinal puede revelar lesiones intramedulares confluentes con reforzamiento variable. **(5)** Sin evidencia radiológica de cambios destructivos previos en la SB (la mayor parte de las lesiones de la EAD muestra resolución parcial o total, en contraste con las de la EM).

Pruebas diagnósticas: PL: descartar meningitis o encefalitis bacterianas o virales. Enviar LCR para tinción de Gram y cx bacteriano, VEB, VHS, CMV, VVZ, micoplasma, rubéola y otros estudios relevantes para excluir infección, BOC **(inespecíficas)**. El LCR puede ser normal. Puede verse pleocitosis (si leucos > 50, **no** es EM) y/o incremento de proteínas; ± BOC. **Suero:** BHC (leucocitosis en 2/3; a menudo linfocitosis); ± ↑ VSG y CRP. **Microscopia:** estudios negativos por definición. Obtener muestras de sangre y LCR para cxs bacterianos y virales, así como de nasofaringe y heces para cxs virales. Buscar VHS, VVZ, CMV, VEB, micoplasma, rubéola. **EEG:** actividad de fondo con ondas lentas, congruente con encefalopatía. **RMN con lesiones en T2/FLAIR, con reforzamiento con gadolinio.** Véanse antes las características. Repetir estudios de imagen en 6 meses para vigilar la resolución y detectar EAD multifásica o EM (en particular en adultos).

Dxdf: **(1) infeccioso:** meningitis bacteriana/viral o encefalitis. **(2) Trastornos inflamatorios desmielinizantes:** EM (se requiere encefalopatía para el dx de EAD, que no es típica en la EM. LCR: en ocasiones > 50 leucos/mm^3 en la EAD, lo que es atípico en la EM. La RMN revela lesiones antiguas en la EM); neuritis óptica, MT, NMO, otras. **(3) Angitis del SNC** (angitis primaria del sistema nervioso central; véase el capítulo *Vasculitis del sistema nervioso central*. RMN: hiperintensidades multifocales en T2; imagenología ponderada por difusión (DWI) = infartos agudos; clínica: anomalías neurológicas multifocales, cefalea, CC focales y Δ conductuales; angiografía cerebral: deformidad vascular en cuentas y estrechamiento intraluminal. Puede requerirse bx cerebral para el dx). **(4) Enf maligna:** linfoma o glioma del SNC; citología de LCR con células atípicas; puede requerirse bx cerebral para el dx. **(5) Enf mitocondrial:** con infección intercurrente. RMN con señal T2 simét típica en núcleos basales o regiones parietooccipitales; ↑ lactato en suero y LCR.

Variantes de EAD: **leucoencefalitis hemorrágica aguda:** variante hiperaguda con progresión más rápida y grave. Casi todos los casos ocurren tras una IVRS. Incluye: leucoencefalitis hemorrágica aguda **(LHA)**; encefalomielitis hemorrágica aguda; leucoencefalitis hemorrágica necrosante aguda **(sx de Weston-Hurst o enf de Hurst).**

Epid: muy rara; 2% de los casos de EAD.

Fisiopato: vasculitis necrosante en vénulas, con hemorragia y edema.

S/s: cefalea, fiebre, CC, defectos neuros multifocales, obnubilación/coma.

RMN: lesiones difusas en SB en el transcurso de 72 h del inicio, edema cerebral, hemorragia intracerebral.

LCR: ↑ leucos y eritrocitos, ↑ proteínas.

Px: peor para LHA que EAD; algunos se recuperan con tx; defunción en 70%, que suele ocurrir en el transcurso de la 1.ª sem; 70% de los sobrevivientes con defectos residuales. Puede mejorar con tx agresivo con corticoesteroides, IgIV, ciclofosfamida, plasmaféresis.

Leucodistrofias: afectación infrec de la SB, por lo general asimét, no relacionada con infección, con progresión variable; para algunas hay pruebas genéticas.

Tx: sin estudios controlados hasta ahora. **(1)** *Abxs*: considerar uso empírico de aciclovir y abxs hasta descartar etiología infecciosa. **(2)** *Esteroides*: tx principal, pulsos de metilprednisolona IV (es decir, 1 g c/24 h durante 3-5 días); luego retiro progresivo con prednisona VO por 3-6 sem. **(3)** *Alternativas a esteroides*: si los esteroides fallan, evolución fulminante como en los casos hemorrágicos, o están contraindicados: plasmaféresis, IgIV (70% muestra recuperación completa); mitoxantrona y ciclofosfamida también se han utilizado. **(4)** *En niños*: en los que no responden a esteroides o IgIV: considerar combinación. Se cree que los esteroides son mejores para tratar el deterioro cognitivo, el estado de alerta y la rigidez, en tanto que la IgIV es mejor para las alteraciones sensitivas y motoras.

Evolución: ***monofásica*:** evoluciona hasta en 3 meses, incluso durante el retiro progresivo de glucocorticoides o hasta 1 mes después del mismo. EAD recurrente y multifásica > 3 meses luego del evento inicial y 1 mes tras concluir el retiro progresivo de glucocorticoides. *Recurrente*: s/s similares al evento inicial; las

lesiones originales pueden crecer. *Multifásica*: los s/s son distintos, con nuevas regiones anatómicas afectadas en la RMN y resolución parcial o total de las lesiones del evento inicial. Se presenta recrudescencia sintomática con lesiones residuales.

Px: *en general bueno*: 50-75% con recuperación completa, 70-90% con discapacidad residual mínima. Mortalidad, 5%. La RMN puede mostrar recuperación completa (en 37-75% de los casos completa, parcial en el resto). Tiempo de recuperación promedio, 1-6 meses. *Deficiencias motoras*: residuales en 8-30%; variación desde torpeza hasta ataxia y hemiparesia. *Defectos neurocognitivos* (atención, memoria a corto plazo, afecto, conducta, velocidad de procesamiento verbal): menos intensos que en EM, por lo general con 1 desviación estándar respecto de lo normal. *Factores de mal px*: adultos (en niños es más favorable), falta de respuesta a esteroides, s/s neuros con gravedad inusual, inicio súbito, ausencia de fiebre (podría ser protectora o facilitar el dx y el tx más tempranos).

CEREBELITIS (O ATAXIA CEREBELOSA AGUDA)

Definición: proceso inflamatorio de la SB cerebelosa. Ataxia cerebelosa de inicio agudo o subagudo posterior a una infección, las más de las veces viral (GI o respiratoria: VVZ, VEB). Suele ocurrir en niños (1-6 años) y adultos jóvenes, a veces en adultos mayores.

Etiología: **(1) viral:** *niños*: VVZ (ocurre en 0.05-0.1% de niños con VVZ), sarampión, parotiditis, VEB, VHA, parvovirus B_{19}, rubéola; *adultos*: VEB, influenza, parainfluenza, enterovirus (poliovi rus, coxsackie, echovirus), VHS, VVZ, CMV, adenovirus, VIH. **(2) Bacteriana:** *Bordetella pertussis*, fiebre Q (*Coxiella burnetii*), Lyme, *Mycoplasma*, *Legionella*, *Salmonella typhi*. **(3) Parasitaria:** rickettsias, paludismo (*Plasmodium falciparum*). **(4) Posvacunal:** DPT, MMR, VVZ, influenza, VHB.

Manifestaciones clínicas: *s/s cerebelosos*: ataxia aguda o intermitente (extremidades, 55%; troncal o de la marcha, 42%); inicio 1-4 sem tras la infección, con evolución en el transcurso de horasdías. Disartria (45%). Anomalías oculomotoras (75%): anomalías de los movs de seguimiento y sacádicos, supresión del reflejo oculovestibular; nistagmo, etc. *S/s extracerebrales*: neuropatías craneales, anomalías sensitivas unilats/bilats, hiperreflexia, reflejo plantar de dorsiflexión, hipertonía, n/v, CC, sopor.

Dxdf: **(1) infeccioso:** *Listeria*, TB. **(2) Desmielinizante:** EM, EAD. **(3) Inflamatorio:** sarcoidosis, polineuropatía desmielinizante inflamatoria aguda (o variante de Miller-Fisher) **(4) Neoplásico:** tumor en cerebelo/fosa posterior (primario o secundario); neuroblastoma; degeneración cerebelosa paraneoplásica; linfoma. **(5) Drogas:** Tl, Pb, barbitúricos, fenitoína, piperazina, alcohol, solventes, fárms antineoplásicos. **(6) Estructurales:** hidrocefalia, compresión del foramen magno.

Pruebas diagnósticas: **(1) LCR:** *estudios de rutina* (pleocitosis [leucos hasta 250 células/µL]; linfos 60-99%; proteínas ↑; glucosa normal o ↓; índice IgG/albúmina: normal en 40%; BOC por lo general ausentes); *cx viral/PCR*: VVZ, VEB, VHS, CMV, VIH; serología en fase aguda y de convalecencia; frotis/gota gruesa (paludismo). **(2) EEG/PVE:** con base en manifestaciones clínicas. **(3) TC/RMN:**

inflamación (T2 brillante, reforzamiento), edema/aumento de volumen (10-15%), hidrocefalia obstructiva.

Tx: **(1)** *corticoesteroides*: controversial puesto que la enf es autolimitada. Con s/s graves: metilprednisolona IV, 1 g/día por 5 días, seguida de disminución progresiva con tx oral. **(2)** *Tx de la infección subyacente*: VVZ/VHS: aciclovir, 10 mg/kg IV c/8 h por 10-14 días ↓ duración y gravedad si se administra de forma temprana; enf de Lyme: ceftriaxona, 2 g IV c/12 h por 2 sem; fiebre Q (*C. burnetii*): minociclina, 4 mg/kg/día.

Px: recuperación completa en la mayoría, en 1-30 sem. Defecto cerebelosos leves o moderados en 10-40% de pacs. S/s de mal px durante la fase aguda: bostezos, hipo, edad > 40 años. Los pacs con secuelas a largo plazo suelen presentar atrofia cerebelosa moderada a grave.

SÍNDROME DE SUSAC

Definición: microangiopatía infrec que afecta ante todo cerebro y retina. Sus manifestaciones clínicas corresponden a la tríada de encefalopatía, oclusiones de ramas de la arteria retiniana (ORAR) e hipoacusia sensorineural. Más a menudo se presenta entre la 2.ª y 4.ª décadas de la vida; índice ♀:♂, 3:1, sin predilección racial o étnica. Microinfartos e infiltración linfocítica de vasos sanguíneos de pequeño calibre que sugiere un proceso de mediación inmunitaria; se han identificado Ab contra células endoteliales.

Características clínicas: **la forma monofásica** se caracteriza por cefalea, síntomas neuropsiquiátricos, s/s del tracto longitudinal, CC con encefalopatía prominente. Los pacs con **curso recurrente** tienen ORAR bilat e hipoacusia al inicio del cuadro, con encefalopatía muy leve o ausente. La hipoacusia es de inicio agudo y se asocia con *tinnitus*; los pacs presentan episodios recurrentes de ORAR con visión en túnel progresiva.

Pruebas diagnósticas: **la angiografía retiniana con fluoresceína** revela oclusiones de los segmentos medios de las arteriolas. La **RMN** cerebral muestra lesiones pequeñas múltiples en SB, en regiones periventriculares y subcorticales, así como defectos lineales que incluyen las fibras centrales del cuerpo calloso. En 79 a 100% de los casos se observa afectación del cuerpo calloso. El **LCR** suele ser inespecífico, con elevación variable de proteínas, que pueden ser desde normales hasta 200 mg/dL, pleocitosis leve y rara vez BOC.

Tx: con base en la opinión de expertos/reportes anecdóticos: esteroides IV y VO, IgIV, azatioprina, ciclofosfamida, mofetilmicofenolato y plasmaféresis. La respuesta al tx es variable y éste debe ajustarse de acuerdo con la gravedad del cuadro inicial. Asimismo, las personas con sx de Susac deben comenzar a recibir tx antiagregante/AAS como agente de primera línea.

ENFERMEDAD DE MARCHIAFAVA-BIGNAMI

Definición: enfermedad progresiva poco frecuente, que se caracteriza por desmielinización y necrosis del cuerpo calloso con atrofia subsecuente → estupor,

coma, CC y apraxia. Por lo regular afecta a ♂ > 45 años con antec de alcoholismo y desnutrición.

Características clínicas: **(1) subtipos:** dos subtipos con base en la afectación del cuerpo calloso (*J Neurol* 2004;251:1050). ***Tipo A*:** *todo el cuerpo calloso*; estupor, coma, predominio de s/s del tracto piramidal; mal px. ***Tipo B*:** *lesión parcial o focal del cuerpo calloso*; estado mental normal o compromiso discreto; mejor px. **(2) S/s:** encefalopatía: letargo, estupor, coma; CC (frecs); la apraxia en la mano no dominante sugiere desconexión interhemisférica; apraxia ideomotora; demencia (inicio agudo, subagudo o crónico; puede haber afasia); espasticidad y anomalías de la marcha. **(3) Asociaciones:** buscar evidencia de consumo crónico de EtOH: Wernicke-Korsakoff (movs oculares no conjugados, confusión), *delirium tremens*, neuropatía alcohólica, ataxia troncal.

Pruebas diagnósticas: **RMN:** señal hiperintensa en T2 e hipointensa en T1, principalmente en capas centrales del cuerpo calloso, con conservación de las capas dorsal y central (signo del sándwich).

Manejo: sin tx comprobado. Manejar CC y coma. Pueden ser útiles: complementos de tiamina, folato, vit B_{12}. En teoría (p. ej., algunos reportes de caso de superposición con angiopatía amiloide cerebral inflamatoria) se justifica un ensayo con corticoesteroides IV (metilprednisolona, 250 mg c/6 h) o amantadina (100 mg VO c/12 horas).

Px: *en general*: mortalidad y morbilidad altas (por lo menos 200 muertes en 250 casos reportados; 30 con demencia o confinados a la cama) (*Eur J Neurol* 2001;8:269). *Variable según el subtipo* (*J Neurol* 2004;251:1050): *tipo A*: discapacidad a largo plazo, 86%; mortalidad, 21%. *Tipo B*: discapacidad a largo plazo, 19%; mortalidad, 0%. La RMN y la TC muestran resolución en el pac con recuperación.

RMN T2 de columna cervical con lesión típica de EM en C3/C4.

RMN T1 y T2 de columna cervical tras la administración de gadolinio en un paciente con NMO en que se observa MTLE.

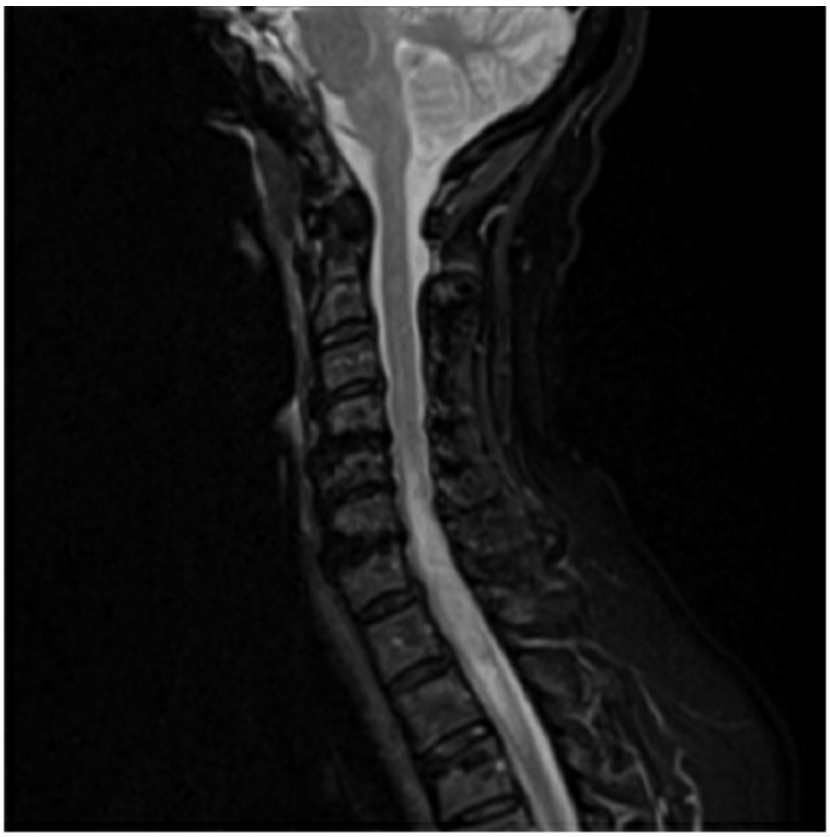

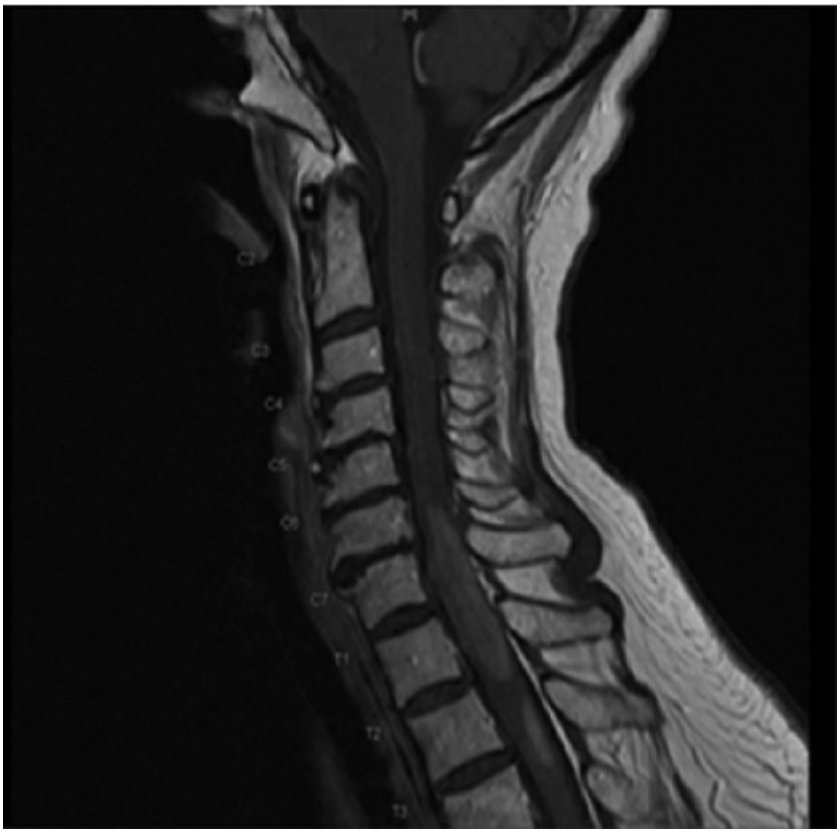

Proyecciones sagital y axial de RMN cerebral con lesiones periventriculares múltiples en SB en un pac con EM.

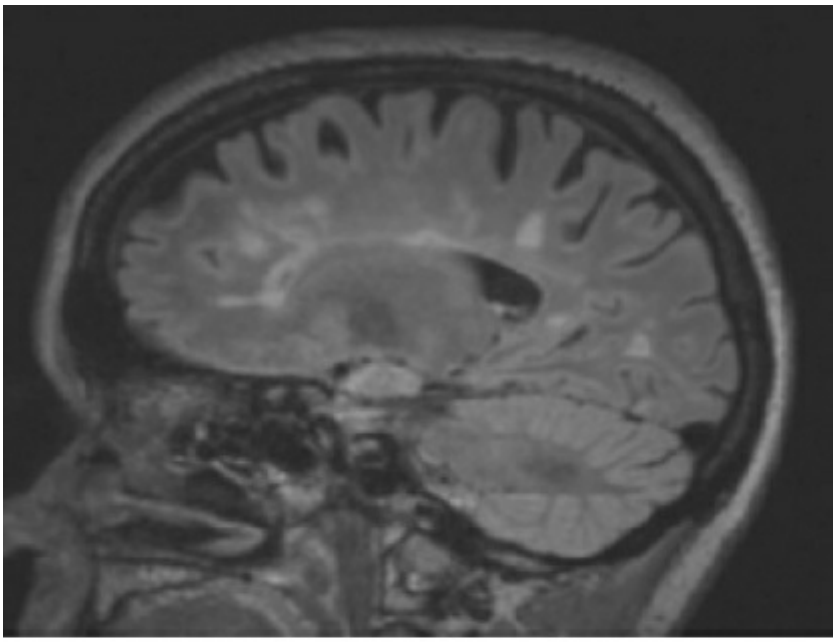

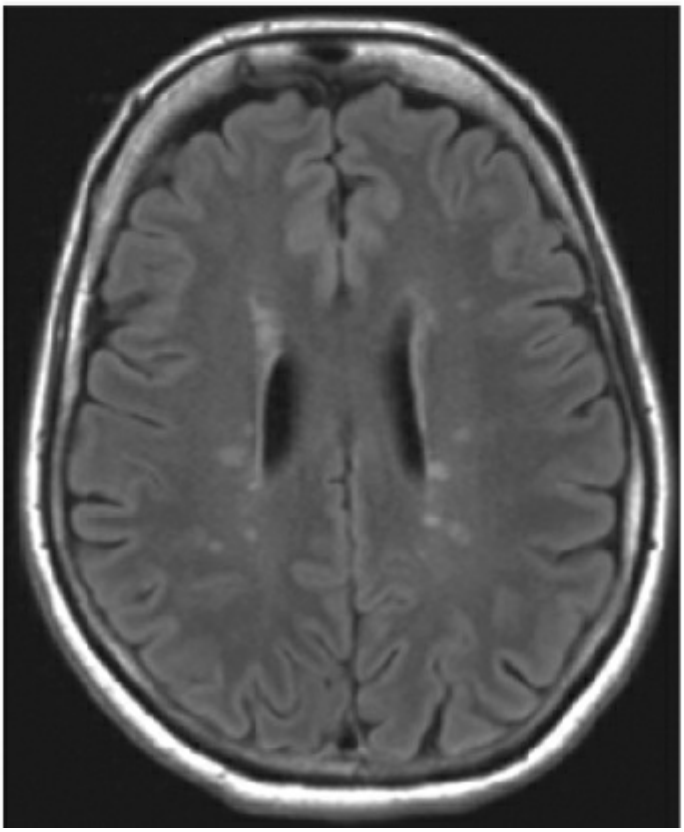

Proyecciones axial y coronal en T1 tras la administración de gadolinio en un paciente con neuritis óptica derecha.

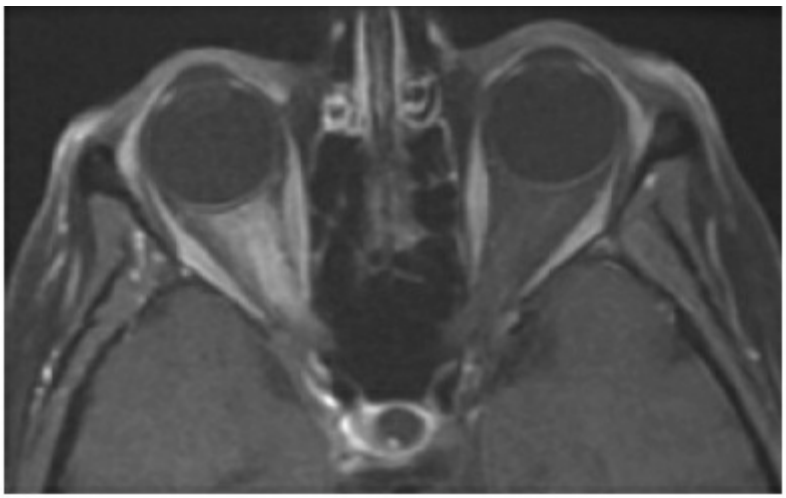

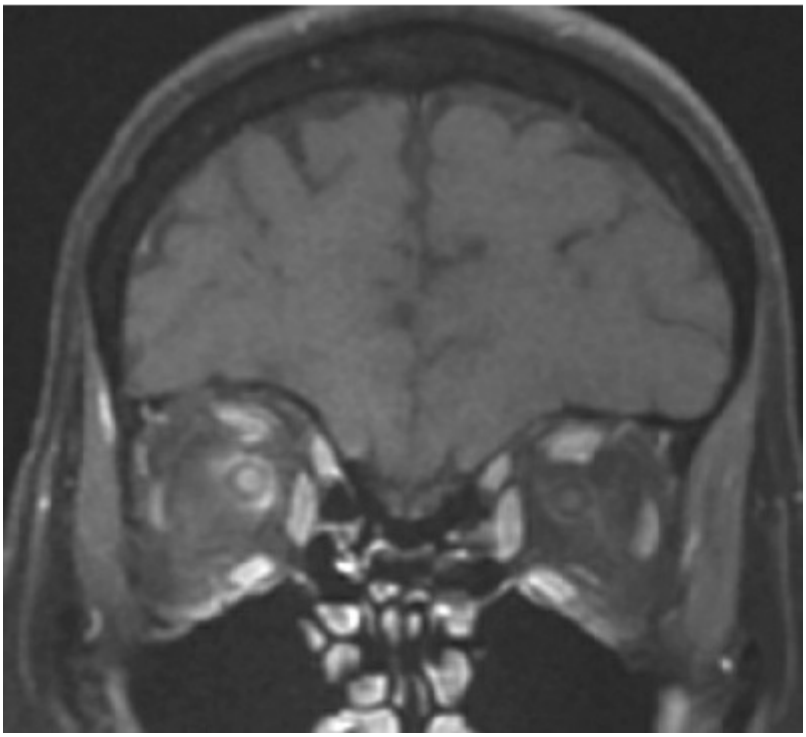

TRASTORNOS DE LA COLUMNA VERTEBRAL Y LA MÉDULA ESPINAL

ESTRATEGIA DIAGNÓSTICA EN EL DOLOR DE ESPALDA

Problema frec con dxdf amplio. La mayoría de los pacs tiene causas musculoesqueléticas o mecánicas que sólo requieren manejo conservador y casi todos se recuperan naturalmente. Objetivo: identificar las etiologías que requieren vdx e intervención adicionales.

Signos de alerta en la historia clínica
• Edad > 70 años, antec de ca, pérdida ponderal inexplicable, traumatismo
• Fiebre reciente, inmunosupresión, uso de drogas IV, infección cutánea, infección de vías urinarias
• Osteoporosis, uso prolongado de corticoesteroides
• Dolor > 1 mes, nocturno, que no cede al recostarse
• Dolor que se incrementa con tos, estornudo o maniobra de Valsalva
• Falta de respuesta a txs previos
• Signo (+) de elevación de pierna en extensión/extensión inversa
• Dolor con debilidad/pérdida de la sensibilidad y disfunción intestinal/vesical

EF

EF general: fiebre, exantema, marcas de punción, caquexia, soplo cardiaco nuevo (endocarditis), soplo abdominal (aneurisma aórtico abdominal), dolor a la palpación costovertebral (pielonefritis, litiasis urinaria), signo de Grey-Turner o Cullen (hemorragia retroperitoneal, pancreatitis), masa abdominal palpable, pulsos periféricos (claudicación de origen vascular). Tacto rectal para identificar tono del esfínter, masa palpable, crecimiento prostático.

EF espinal: inspección/valoración de deformidades, reflejos de estiramiento muscular (REM). Identificar dolor a la palpación vertebral, desniveles, espasmo de músculos paravertebrales, masas paravertebrales (tumor, absceso tuberculoso frío). Dolor en cadera o articulación sacroiliaca: se reproduce con la rotación interna y externa de la cadera con la rodilla flexionada (signo de Patrick). Elevación de pierna en extensión: desencadena dolor radicular desde el glúteo y por la cara posterior del muslo; revela compresión de raíz nerviosa. Elevación de pierna contralat en extensión: en posición supina, la elevación de la pierna no afectada causa dolor radicular en la afectada; indica compresión intensa de la raíz por prolapso discal. EF neuro: buscar debilidad, pérdida de sensibilidad, anestesia en silla de montar o perianal, hiperreflexia/hiporreflexia.

Lab: BHC, VSG, CRP (útil si se sospecha infección o enf maligna). Otros estudios si están indicados: EGO, electroforesis de proteínas (suero/orina), amilasa/lipasa, PFH, Ca, hemocultivo.

Neuroimagen: innecesaria en muchos casos porque es más probable que el dolor sea de etiología musculoesquelética y por herniaciones discales leves, y suele ser autolimitado. *Indicaciones*: gran sospecha de proceso sistémico subyacente como ca o infección; deterioro neuro persistente o progresivo; falta de respuesta al tx conservador por > 4 sem; planeación preoperatoria.

RMN: sensible y específica para diversas causas de dolor de espalda: herniación discal, estenosis vertebral, osteomielitis, discitis, absceso epidural, mets, aracnoiditis y mielopatías. Se requiere RMN con gadolinio si se sospecha infección/inflamación/neoplasia.

TC: rápida; útil para estructuras óseas y fracturas. *Mielografía por TC*: se inyecta contraste por vía intratecal en el espacio subaracnoideo; valoración de lesiones que comprimen médula espinal y raíces nerviosas; considerar si RMN está contraindicada.

Radiografías simples: rara vez son diagnósticas; pueden ser útiles para valorar fracturas y mets vertebrales como las del ca de próstata; proyección lat de columna lumbosacra como rutina; proyecciones en flexión-extensión para procedimientos de artrodesis en la espondilolistesis; cadera y pelvis en la osteoartritis que se manifiesta por lumbalgia.

EMG/VCN: ayudan a descartar imitadores de la radiculopatía, como plexopatía y neuropatía por atrapamiento. Contribuyen a localizar la radiculopatía en candidatos potenciales a cirugía con enf en niveles múltiples o correlación deficiente entre s/s, EF e imagen. Útil en casos de debilidad de origen psicógeno o cuando el dolor limita la EF. Suele ser innecesaria en quienes la EF guarda correlación clara con la lesión en la RMN. Por lo regular EMG/VCN normal en caso de dolor o s/s sensitivos sin debilidad.

Dxdf del dolor de espalda

Congénita
- Espondilólisis y espondilolistesis
- Espina bífida oculta
- Médula espinal deshilachada

Mecánica/traumática leve
- Desgarro/esguince vertebral
- Latigazo

Fracturas
- Traumáticas: caídas, accidente en auto
- No traumáticas: osteoporosis, uso prolongado de glucocorticoides, tumor

Herniación discal

Degeneración vertebral
- Espondilosis, estenosis raquídea

Artrítica
- Espondilosis, artropatía facetaria o sacroiliaca, autoinmunitaria (espondilitis anquilosante, sx

Neoplásica
- Metastásica, hematológica, primaria de hueso, neurofibromas

Infecciosa/inflamatoria
- Mielitis transversa
- Osteomielitis vertebral, discitis
- Absceso epidural espinal
- Aracnoiditis

Vascular
- Aneurisma aórtico, malformación arteriovenosa, infarto y hemorragia

Dolor por enf visceral/referido
- Enf pélvica: endometriosis, enf pélvica inflamatoria, prostatitis, tracción del ligamento uterosacro, ca o quiste ovárico
- Enf renal: pielonefritis, nefrolitiasis, absceso perinéfrico
- GI: enf péptica ulcerosa, pancreatitis,

de Reiter)	colecistitis • Masa o hemorragia retroperitoneal: anticoag o distintos procesos sistémicos

Tx conservador: indicado en la mayor parte de los casos de lumbalgia de etiología inespecífica. La clave es la intervención temprana. *Medidas generales*: deambulación temprana, reinicio de actividad física normal sin levantar objetos pesados; desalentar el reposo en cama > 2 días; evitar actividades que promuevan el dolor de espalda. *Tx no farmacológico agudo*: terapia con calor. *Tx crónico*: terapia física, terapia cognitivo-conductual, rehabilitación interdisciplinaria (*Ann Intern Med* 2007;147:505); papel potencial de masaje, yoga, acupuntura, manipulación vertebral. *Fárms*: *primera línea*: paracetamol, AINE. *Segunda línea*: analgésicos opioides a corto plazo, tramadol, BZD. Corticoesteroides sistémicos, topiramato, relajantes musculares son controversiales; evaluar ADT en la lumbalgia crónica (> 4 sem) y gabapentina (en la radiculopatía) (*Neuromodulation* 2014;17(Suppl 2):18-23). Infiltración epidural de esteroides puede aportar beneficios a corto plazo en la radiculopatía.

Px: el dolor de espalda agudo casi siempre se resuelve de manera espontánea; disfunción persistente, renuencia a mantener la actividad, afecciones psiquiátricas concomitantes, mala salud general y estrategias de adaptación inapropiadas predicen cronicidad.

Síndromes medulares		
Sx	**Causas**	**Hallazgos clínicos**
Medular completo	Traumatismo Compresión Desmielinización Posinfecciosa	Debilidad bilat (al inicio flácida; luego NMS) por debajo de la lesión Pérdida bilat de todas las modalidades sensitivas bajo el nivel de la lesión Nivel sensitivo: transverso a la altura del torso Pérdida de la función intestinal, vesical y sexual Hiporreflexia, luego hiperreflexia Dolor irradiado; se alivia en posición sedente/bipedestación con enf maligna
Hemimedular (Brown-Séquard)	Traumatismo Desmielinización Compresión Tumores	Debilidad ipsilat de tipo NMS (corticoespinal), vibración y propiocepción (columna dorsal) bajo el nivel de la lesión Dolor y temperatura contralats (tracto espinotalámico), 1-2 niveles segmentarios bajo la lesión
Medular central	Hiperextensión Siringomielia Tumores Isquemia en territorio de AEA Desmielinización Hematomielia	Debilidad: brazo > pierna; distal > proximal Pérdida de dolor y temperatura con distribución en capa (hombros, cuello, porción sup del tronco) o nivel sensitivo flotante Conservación relativa de tacto suave, posición y vibración La sensibilidad sacra podría estar preservada
Arteria espinal anterior (AEA)	Disminución del flujo en la AEA Cirugía vascular o	Pérdida de función motora, sensitiva (punción superficial, temperatura) y autonómica bajo el nivel de la lesión

	toracoabdominal Paro cardiaco Hipotensión	Conservación de vibración y propiocepción (pérdida sensitiva transversa disociada) Inicio abrupto en el transcurso de minutos a horas; dolor en espalda y cuello Comienza con paraplejía flácida, le siguen espasticidad e hiperreflexia El área vulnerable es la zona limítrofe en torno a T6 y la arteria de Adamkiewicz
Cono medular	Tumores Lipomas Metástasis Herniación discal Fracturas	Inicio súbito y bilateral Incontinencia anal/vesical temprana Impotencia y pérdida de reflejos anales Anestesia en silla de montar ± disociación sensitiva Debilidad simétrica, puede ser leve Pérdida de reflejo aquileo, pero no rotuliano
Cauda equina	Estallamiento discal Fractura vertebral Hematoma (p. ej., luego de PL) Tumor Aracnoiditis	Dolor radicular lumbosacro intenso Anestesia en silla de montar, puede ser asimétrica Paraparesia flácida Incontinencia anal/vesical tardía Pérdida de reflejo aquileo; quizá rotuliano

MIELOPATÍAS POR COMPRESIÓN

COMPRESIÓN MEDULAR NEOPLÁSICA

Urgencia médica; sospechar en pac con dx o sospecha de ca y dolor de espalda, con o sin defectos neuros. Se requieren vdx y tx urgentes si hay disfunción neuro. Primer signo de enf maligna hasta en 20% de los casos. Es común que el ca genere mets a columna vertebral, que causan compresión epidural. Adultos: pulmón, próstata, mieloma, mama, células renales, linfoma. Niños: sarcoma, neuroblastoma, células germinales y linfoma. Localización: torácica > lumbar > cervical, pero la torácica causa más s/s. Dolor: por lo regular el s/s inicial; se intensifica con Valsalva, decúbito, mov; muchas veces nocturno; dolor local por distensión del periostio; dolor axial por fractura; dolor radicular por compresión radicular.

Dx: RMN con gadolinio de toda la columna. Mielograma por TC, si RMN no es posible. TC para definir estabilidad vertebral y planeación quirúrgica. Radiografía simple: para valorar fractura/ colapso; no es útil para detección. Vdx de mets si se desconoce el tumor primario.

Tx: paliativo. Esteroides: tx estándar en cuadro agudo en ausencia de contraindicación médica; la dosis óptima no está bien definida (*Int J Radiat Oncol Biol Phys* 2012;84:312). Tx con dosis altas (paraparesia intensa, grado 3 o más): dexametasona, carga de 100 mg; luego 24 mg c/6 h. De otro modo, tx con dosis moderadas: dexametasona, carga de 10 mg; luego 4 mg c/6 h (*Neurology* 1989;39:1255). La cirugía de descompresión, reconstrucción y estabilización seguida por rxtx podría ser mejor que la rxtx aislada (*Lancet* 2005;366:643). Rxtx: considerar rxtx aislada si se espera sobrevivencia < 3 meses en el momento del dx, con tumor radiosensible (linfoma, ca pulmonar de células pequeñas, mama, próstata, mieloma múltiple, seminoma, neuroblastoma, sarcoma de Ewing), compresión medular en

regiones diversas o paraplejía total por > 48 h. Qxtx sistémica para tumores sensibles.

Px: basado en la función neuro previa al tx; mediana de sobrevivencia, 3-6 meses. El dx temprano es la clave; el factor px independiente más importante para la recuperación de la deambulación luego del tx es la condición neuro precedente.

MIELOPATÍA ESPONDILÓTICA CERVICAL

Causa más frec de anomalías en médula espinal en adultos > 50 años. Degeneración discal inicial y cambios degenerativos subsecuentes en cuerpos vertebrales, hipertrofia del ligamento amarillo y laxitud de facetas articulares inducen estrechamiento del conducto raquídeo, compresión radicular, lesión vascular, apoptosis y neuroinflamación que da origen a una radiculomielopatía.

EF: dolor en cuello, región subescapular, hombro y radicular en brazo; signo de Lhermitte. Pérdida de la sensibilidad o parestesias con distribución dermatómica; pérdida de propiocepción y sensibilidad a la vibración en la disfunción de la columna dorsal, pérdida de sensibilidad al dolor. Debilidad en extremidad sup con patrón de neurona motora inferior (NMI); debilidad en extremidad inf con patrón de neurona motora superior (NMS). Signos de Hoffman y Babinski. Marcha espástica o posición en tijera de extremidades (puede ser el signo dominante en la debilidad leve). Disfunción vesical (urgencia, poliaquiuria, retención).

Dx: RMN: descartar estenosis del conducto, compresión medular o anomalías medulares que revelen cambios compresivos o isquémicos. EMG/VCN: no se requieren por rutina; pueden detectar evidencia de afectación de neurona motora o raíz nerviosa; útiles para excluir otras causas de debilidad motora (esclerosis lat amiotrófica).

Tx: indicación de manejo conservador: s/s estables, sin inestabilidad vertebral, sin cambios de la señal T2 en médula espinal. Incluir terapia física para entrenamiento de la marcha e inmovilización cervical con collarín rígido, control del dolor. Indicaciones para descompresión: deterioro agudo/progresivo de la función neuro; defectos neuros discapacitantes; considerar en casos leves con riesgo de deterioro (20-60%). La descompresión preventiva no está indicada en la compresión asintomática de la médula cervical, con o sin cambios de la señal en T2 (*Clin Neurol Neurosurg* 2014;124:114-118).

CANAL LUMBAR ESTRECHO

Estrechamiento del conducto vertebral lumbar. S/s por compresión de raíces nerviosas e isquemia, o indirectos por ↑ de la presión intratecal por ↓ del diámetro del conducto. La bipedestación en posición erecta estrecha el conducto lumbar; la flexión lo abre.

Etiología y clasificación: *congénita*: por pedículos cortos; inicio de s/s, 20-40 años; causa idiopática o por cambios esqueléticos (acondroplasia). *Adquirida*: degenerativa: degeneración discal, hipertrofia de facetas y ligamento amarillo; estenosis foraminal; espondilolistesis. *Yatrógena*: poslaminectomía/artrodesis; en nivel adyacente o en el sitio antes intervenido. *Espondilótica*: se presenta alrededor de los 20 años, se asocia con espondilolistesis. Postraumática. *Metab*: sx de Cushing, exceso de corticoesteroides, enf de Paget, acromegalia, hipoparatiroidismo. *Infecciosa*: osteomielitis, discitis, enf de Pott. *Reumática*: espondilitis anquilosante.

Manifestaciones clínicas: claudicación neurógena: malestar/dolor irradiado asimet en pantorrilla o glúteo con hipoestesia de inicio gradual y debilidad en extremidades infs durante la bipedestación o la marcha prolongadas; por lo regular bilat y asimétrico; se alivia al sentarse, recostarse o flexionar las caderas y rodillas (cuclillas, al empujar un carro de autoservicio, ciclismo). También radiculopatía lumbosacra o sx de cono medular/cauda equina, en caso de herniación discal aguda. Diferenciar de la neuropatía periférica (hipoestesia en calcetín, sin relación con postura o ejercicio), osteoartritis de cadera (dolor en región inguinal que se desencadena con la rotación interna de la cadera), bursitis trocantérica (dolor a la palpación del trocánter mayor) y claudicación de origen vascular (se intensifica al caminar cuesta arriba, sin influencia de la postura, alivio inmediato del dolor al suspender la actividad).

EF: puede ser normal, pero suele modificarse con el ejercicio; s/s motores y sensitivos radiculares; hallazgos inespecíficos; extensión lumbar limitada, defecto sensitivo, debilidad muscular, dolor con la elevación de la pierna en extensión (signo de Lasègue), ausencia de reflejos rotuliano/aquileo; palpar pulsos periféricos; buscar soplos aórticos y femorales.

Vdx: RMN de columna lumbar: ayuda a definir el grado de estenosis (desventaja: correlación deficiente del grado de estenosis con gravedad de s/s y px; puede ser un hallazgo incidental); pérdida de la señal del LCR en regiones con estenosis intensa; TC o mielografía por TC si la RMN está contraindicada. Si se sospecha claudicación vascular, definir el diferencial de TA tobillo-brazo y realizar estudios Doppler. EMG/VCN: no se requiere por rutina; puede ayudar a descartar radiculopatía o neuropatía.

Tx: medidas conservadoras: para quienes no tienen disfunción neuro fija o progresiva; AINE, infiltración epidural de esteroides, terapia física (fortalecimiento abdominal, minimización de actividades con extensión lumbar); se tolera mejor el ciclismo (flexión lumbar) que la caminata; uso de ortesis lumbar para promover la flexión lumbar (limitar a varias horas/día para prevenir la atrofia). Referencia quirúrgica (*Nat Rev Neurol* 2009;5:392): si el tx conservador por 3-6 meses falla, con discapacidad funcional, defectos neuros persistentes; laminectomía ± artrodesis; sin evidencia de que las técnicas más novedosas aporten ventajas (espaciador interespinoso; descompresión lumbar de invasión mínima). Disfunción neuro progresiva, disfunción vesical y sxs de cauda equina o cono medular rápidamente progresivos justifican una valoración quirúrgica urgente.

LESIÓN MEDULAR (LM) TRAUMÁTICA AGUDA

Etiología: accidente automovilístico, caídas, heridas por arma de fuego/blanca, accidentes deportivos, lesiones industriales por aplastamiento, lesiones al nacer. Condiciones predisponentes: espondilosis cervical, osteoporosis, inestabilidad atlantoaxial, afecciones congénitas (p. ej., deshilachamiento de médula espinal), artropatías raquídeas. Mecanismos diversos, pero la lesión vertebral suele inducir compresión medular.

Valoración: HC/PA: mecanismo, síncope, s/s (dolor/hipoestesia/debilidad). EF: fuerza, sensibilidad y REM, palpación vertebral. Imagen: TC helicoidal, RMN en pac

estable.

Escala de ASIA	
A	Sin función motora o sensitiva bajo el nivel de la lesión hasta los segmentos sacros S4-S5
B	Se conserva la función sensitiva pero no la motora bajo el nivel de la lesión e incluye S4-S5
C	Se conserva la función motora bajo el nivel de la lesión y la mayoría de músculos clave no vence la gravedad
D	Se conserva la función motora bajo el nivel de la lesión y la mayoría de músculos clave vence la gravedad
E	Funciones motora y sensitiva normales

Manejo inicial

ABCD: elevación del mentón sin extensión del cuello; evitar la tracción mandibular. Intubación nasotraqueal de existir respiración espontánea. Evitar traqueostomía/cricotiroidotomía (podría dificultar la cirugía posterior). Objetivo: TA media (TAM) ≥ 90 mm Hg; la dopamina es el vasopresor de elección; evitar fenilefrina (bradicardia potencial). Uso cauteloso de soluciones para prevenir edema pulmonar. Inmovilización (la reanimación cardiopulmonar tiene preferencia). Foley.

Ya no se considera el uso de glucocorticoides como tx estandarizado (*Neurosurgery* 2013;72(Suppl 2):93-105). Cirugía: la meta es estabilizar la columna vertebral, reducir la luxación, descomprimir los elementos neurales; sin recomendaciones claras en cuanto a indicación y programación (*Cochrane Database Syst Rev* 2008; (1):CD004725).

Complicaciones de la lesión medular crónica

Úlceras por presión: cambio de posición c/2 h; elevación de silla de ruedas durante 5-10 s c/15-30 min; revisión diaria de la piel; nutrición apropiada; cuidado de las heridas.

TVP: profilaxia hasta por 3 meses tras la lesión o el alta de la rehabilitación; heparina de bajo peso molecular: iniciar 48-72 h después de la lesión, a menos que existan contraindicaciones; medias de compresión gradual y dispositivos neumáticos 2×/sem luego de la lesión. Filtros de vena cava inf: cuando exista contraindicación o falla de la anticoag, lesión C2 o C3 completa.

Disreflexia autonómica: HTA paroxística grave, diaforesis, rubefacción, piloerección, cefalea, dolor torácico, taquicardia/bradicardia en respuesta a estímulos más bien benignos bajo el nivel de la lesión. Complicaciones graves: HIP/EVC, CC, edema pulmonar, infarto del miocardio, muerte. Mecanismo: por lesión por arriba de los tractos eferentes esplácnicos principales (T5-T6); los nervios sensitivos transmiten señales que viajan por el tracto espinotalámico y las columnas dorsales → neuronas simpáticas, sustancia gris intermediolateral → respuesta simpática intensa por pérdida de impulsos inhibitorios de los centros vasomotores cerebrales → vasoconstricción e HTA; reflejos vasomotores del tronco del encéfalo → incremento del tono parasimpático → bradicardia, diaforesis, rubicundez cutánea por encima del nivel de la lesión. *Factores precipitantes comunes*: estímulo doloroso o irritante bajo

el nivel de la lesión; distensión intestinal y vesical; instrumentación; irritación. *Manejo*: inicial: elevar la cabecera de la cama, aflojar la ropa y los dispositivos que generen constricción; identificar el factor precipitante (descartar bloqueo de sonda Foley, impacción fecal) placa simple de abdomen, tacto rectal cuidadoso con gel de xilocaína, buscar laceraciones/úlceras por presión, descartar proceso abdominal; manejo de HTA: elevar la cabecera de la cama y farmacoterapia; nifedipina, 10 mg VO, morder y deglutir; ungüento de nitroglicerina al 2%, aplicar una pulgada por arriba del nivel de la lesión; captopril, 25 mg SL; fárms IV para la crisis hipertensiva (p. ej., hidralazina, diazóxido, nitroprusiato); sudoración profusa: propantelina, 15 mg VO, u oxibutinina, 5 mg VO. Profilaxis: nifedipina, 10 mg VO, 30 min antes de algún procedimiento; fenoxibenzamina, 10-20 mg c/8 h; escopolamina para la diaforesis.

Nutrición: debe proveerse alimentación enteral y parenteral; inhibidores de la bomba de protones durante 4 sem para prevenir las úlceras por estrés.

MIELOPATÍAS VASCULARES

ISQUEMIA DE LA MÉDULA ESPINAL

Presentación: dolor radicular, debilidad en minutos u horas (máx a 12 h), retención urinaria; suele afectar región torácica baja/lumbar, territorio de la arteria espinal anterior.

EF: debilidad bilat en extremidades infs, ↓ reflejos por debajo de la lesión, distensión vesical, ↓ tono del esfínter anal, pérdida de sensibilidad a temperatura/tacto suave bajo el nivel de la lesión. Factores de predicción de mala evolución: pérdida de la propiocepción, disfunción urinaria, anomalía de la marcha al inicio; ausencia de recuperación motora relevante en 24 horas.

Dx: RMN con DWI y T2; infarto del cuerpo vertebral adyacente (signo de confirmación).

Etiología: ejercicio, en particular con enf raquídea preexistente; compresión vascular: enf local de columna vertebral, manipulación aórtica, procedimientos endovasculares; hipoperfusión: hipotensión sistémica, lesiones locales por ateroesclerosis/arterioesclerosis, rxtx; embolia: enf tromboembólica, yatrógena, fibrocartilaginosa; protrombótica; meningitis, vasculitis, neoplasia.

Tx: de sostén: mantener TAM > 90 mm Hg; presión de perfusión en médula espinal = TAM − presión intratecal; drenaje lumbar profiláctico o terapéutico (aunque la evidencia es limitada [*Eur J Vasc Endovasc Surg* 2008;35:46]); considerar intervención endovascular, terapia antiagregante; sin papel definitivo para los esteroides.

HEMORRAGIA MEDULAR Y MALFORMACIONES ARTERIOVENOSAS (MAV)

Hemorragia subaracnoidea: dolor de espalda intenso de inicio súbito, que 1.º suele ser localizada y luego se generaliza. PL: sangre visible, elevación de la PA. Muy rara, etiología incierta.

Hemorragia epidural medular/hematoma subdural (HEP/HSD): dolor intenso en el nivel de la hemorragia. S/s sensorimotores en el transcurso de horas-días, más lentos en el HSD. Suele ser yatrógena: anticoag terapéutica, anestesia después de la

inyección. PL progresiva ante plaquetas < 20 000. RMN diagnóstica. La HEP es más frec en hombres; niño: cervical; adultos: toracolumbar. La HSD es más común en mujeres, toracolumbar. Urgencia quirúrgica.

Hematomielia: dolor radicular de inicio súbito, luego choque espinal. Suele deberse a traumatismo. La RMN es el estudio de elección. Considerar drenaje quirúrgico. Angiografía espinal selectiva para dx y localización precisa de la arteria nutricia y la arteria de Adamkiewicz. *Tx*: embolización angiográfica, ligadura/resección quirúrgica o combinación de ambas.

Malformaciones arteriovenosas de la médula espinal	
Clasificación	**Características**
FAV extradural: conexión anómala entre rama arterial extradural y plexo venoso epidural	La ingurgitación venosa ejerce un efecto de masa sobre la raíz nerviosa y la médula espinal, hipertensión venosa y secuestro vascular que inducen mielopatía
FAV intradural dorsal: arteria nutricia radicular con rama venosa en la vaina dural de la raíz	La obstrucción al flujo venoso genera arterialización del plexo venoso, lo que provoca hipertensión venosa y mielopatía
FAV intradural ventral: arteria espinal anterior a red venosa dilatada en línea media ventral	Flujo elevado en el sistema venoso causa secuestro vascular intrínseco en médula espinal que desencadena isquemia
MAV extradural/intradural	Tejidos diversos (hueso/piel/etc.); grave = sx de Cobb
MAV intramedular	Similar a la MAV intracraneal
MAV del cono medular	Arterias nutricias numerosas

Presentación: evolución temporal variable y s/s por efecto de masa y congestión venosa. Si hay compresión radicular, radiculopatía y mielopatía son posibles. Suele afectar la región torácica baja/lumbar. En las MAV espinales puede haber un soplo. MAV cutánea coexistente, sx de Cobb.

Fístula arteriovenosa (FAV) de la duramadre espinal: MAV raquídea más frecuente.

Presentación: índice ♂:♀, 9:1; edad mediana. Suele ser progresiva. Puede manifestarse con deterioro agudo tras el ejercicio, bipedestación, canto, flexión anterior o ingesta. Mejora con el reposo.

Dx: RMN: hiperintensidad central en médula espinal en T2 a lo largo de 5 a 7 segmentos; suele existir reforzamiento leve y difuso con ensanchamiento de médula espinal, evidencia de isquemia y hemorragia; refleja hipertensión venosa; vacíos de flujo subaracnoideos (venas tortuosas dilatadas) en T2/FLAIR. Angiografía por resonancia magnética espinal para localizar la región afectada (*AJNR* 2007;28:1249). Angiografía espinal selectiva para dx y localización de arterias nutricia y de Adamkiewicz.

Tx: embolización angiográfica, ligadura/resección quirúrgica o combinación de ambas.

MIELOPATÍAS DESMIELINIZANTES E INFLAMATORIAS

(Se analizan de forma detallada en los capítulos *Esclerosis múltiple y otros trastornos desmielinizantes del sistema nervioso central* y *Trastornos inmunológicos del sistema nervioso*.)

	Esclerosis múltiple	Neuromielitis óptica (NMO)	Encefalomielitis aguda diseminada
HC	♀:♂ = 2:1 Edad: 20-50 años	♀:♂ = 9:1 Edad de inicio variable	♀:♂ = 1:1 Niños > adultos Antec de infección o vacunación
Clínica	Diseminación de lesiones en tiempo y espacio Presentación típica: neuritis óptica, oftalmoplejía internuclear, mielitis transversa parcial	Mielitis aguda (horas a días) ± antec de neuritis óptica Ab NMO (+) Evolución con recaídas	Encefalopatía Monofásica Rara vez recurrente
RMN de columna	Reforzamiento de lesiones activas con gadolinio < 2 segmentos Pueden identificarse lesiones antiguas oscuras en T1 Rara vez ensanchamiento medular	Extensión longitudinal (> 3 segmentos) Reforzamiento de lesiones activas con gadolinio Ensanchamiento medular	Longitud variable Puede afectar > 3 segmentos Por lo regular en médula espinal torácica Puede observarse ensanchamiento medular Reforzamiento variable
RMN cerebral	Lesiones en sustancia blanca, dedos de Dawson, lesiones periventriculares, yuxtacorticales e infratentoriales Reforzamiento variable Pueden verse lesiones antiguas oscuras en T1	Normal o lesiones subcorticales inespecíficas Pueden verse lesiones atípicas en diencéfalo, periacueductales o dorsales en médula espinal ± reforzamiento del nervio óptico	Lesiones grandes confluentes en sustancia blanca subcortical o profunda Lesiones en C, signo del anillo abierto Lesiones en sustancia gris en núcleos basales y tálamo Reforzamiento uniforme
LCR	Acelular o pleocitosis leve (< 50 células) Predominio de linfos Incremento del índice de IgG, bandas oligoclonales (BOC) (+) en 85%	Pleocitosis (50-1 000 leucos) Predominio de neutrófilos ± incremento del índice de IgG, BOC (+) en 30%	Pleocitosis (> 50 leucos) Predominio de linfos IgG variable; por lo general sin BOC
Tx	Esteroides IV (metilprednisolona, 1 000 mg por 3-5 días) para exacerbación aguda FARME	Esteroides IV ± plasmaféresis Inmunosupresión para prevenir recaídas	Esteroides IV IgIV o plasmaféresis en casos refractarios a esteroides

MIELOPATÍA POR DEFICIENCIAS NUTRICIONALES

Deficiencia de vit B_{12}: *etiología*: anemia perniciosa, uso excesivo de antiácidos,

gastritis atrófica, infección por VIH, cirugía gástrica, uso excesivo de óxido nitroso, exposición a óxido nítrico durante la anestesia, infestación intestinal por *Diphyllobothrium latum*, enf intestinal inflamatoria. *Manifestaciones clínicas*: degeneración combinada subaguda; pérdida de la sensibilidad a la vibración y propiocepción, paraparesia espástica ± parestesias dolorosas en manos que avanzan a extremidades infs con evidencia de mielopatía ± neuropatía óptica; Romberg (+), Lhermitte (+); disfunción de la memoria, cambios de la personalidad en la deficiencia prolongada. *Dx*: ↓ B_{12} sérica, ↑ ácido metilmalónico y Hcy, BHC con anemia macrocítica y neutrófilos hipersegmentados; pruebas de Ab contra factor intrínseco, gastrina y pepsinógeno ante sospecha de anemia perniciosa. RMN espinal: señal longitudinal en T2 en columnas posterior y lat de médula cervicotorácica; "V invertida" en imagen axial; no es necesaria para el dx de mielopatía temprana cuando es más sensible al tx. *Tx*: vit B_{12}, 1 000 µg/día IM por 5-7 días; continuar con 1 000 µg/sem IM hasta la mejoría; luego, mensual de modo indefinido. La dosis oral alta de 1 000-2 000 µg/día es tan efectiva como la inyección IM mensual si hay defecto de absorción (no está bien estudiada en la enf neuro grave) (*Handb Clin Neurol* 2014;120:915-926).

Deficiencia de folato: *etiología*: anomalías del metab del folato inducidas por fárms (trimetoprim, metotrexato, fenitoína, fenobarbital), alcoholismo, error innato del metab del folato, deficiencia dietética, embarazo. *Manifestaciones clínicas*: se asemeja a degeneración combinada subaguda y neuropatía. *Dx*: ↓ folato sérico y ↑ Hcy, buscar deficiencia de vit B_{12}. *Tx*: folato, 1 mg VO c/8 h por 4 meses; luego, 1 mg/día VO; vigilar concentraciones de Hcy.

Deficiencia de cobre: *etiología*: cirugía gástrica, toxicidad por zinc (fijadores dentales), nutrición parenteral total, quelantes del cobre (clioquinol y etambutol). *Manifestaciones clínicas*: la mielopatía se asemeja a la degeneración combinada subaguda con ataxia sensitiva y espasticidad; mieloneuropatía y neuropatía periférica; rara vez neuropatía óptica. *Dx*: concentraciones de cobre ↓ en suero y orina, ceruloplasmina ↓; cuantificar zinc; RMN con ↑ de señal en T2 en columnas dorsales de la médula espinal cervical. *Tx*: suspender zinc. Deficiencia leve o moderada: cobre, 8 mg/día VO por 1 sem; luego, 6 mg/día VO por 1 sem; después, 4 mg/día VO por 1 sem; luego, 2 mg/día VO. Deficiencia intensa: cobre, 2-4 mg/día IV por 6 días.

Deficiencia de vit E: *etiología*: malabsorción de grasas. Adquirida: gastrectomía, insuficiencia pancreática, enf biliar, fibrosis quística, enf celiaca. Genética: hipocolesterolemia familiar, defecto de la proteína de transferencia del tocoferol alfa. *Manifestaciones clínicas*: ataxia, disartria, nistagmo, signos de neuropatía periférica, parálisis de la mirada, retinitis pigmentosa, debilidad de músculos proximales, miopatía, temblor de acción. *Dx*: concentración efectiva de vit E en suero ↓ (se calcula al dividir la vit E en suero por la suma del colesterol y los triglicéridos en suero). Estudios genéticos cuando resulta apropiado. RMN: ↑ de la señal en T2 en la columna dorsal. *Tx*: iniciar con dosis baja de vit E, 200 mg/día VO; incrementar de forma gradual con base en la respuesta clínica y de lab. Se requieren dosis altas en la enf genética; evitar el exceso de grasa en la dieta.

MIELOPATÍAS TÓXICAS

Fluorosis (India): *etiología*: consumo excesivo de flúor en el agua → depósito vertebral de flúor; mielopatía compresiva de la médula espinal por cambios extensos e hipertróficos de la columna vertebral. *S/s*: dolor de espalda, rigidez, compresión medular, radiculopatía, paraparesia espástica, ↓ de audición por compresión nerviosa. *Dx*: fosfatasa alcalina y hormona paratiroidea ↑, calcio y PO_4 normales. Placa simple: osteoesclerosis, calcif de ligamentos y membrana interósea.

Toxicidad por yuca (África): también denominada konzo. *Etiología*: procesamiento insuficiente de la raíz de yuca (mandioca) → envenenamiento por cianuro. *S/s*: paraparesia espástica de inicio agudo o ataxia progresiva lenta, neuropatía periférica, atrofia óptica. *Dx*: nivel sérico de tiocianato.

Latirismo (India, Etiopía, Bangladesh): *etiología*: consumo de almorta como base dietética. Por toxina β-*N*-oxalilamino-L-alanina. *S/s*: paraparesia y disfunción autonómica subagudas. *Prevención*: mezclar con cereal, destoxificación.

Toxicidad por organofosforados: *etiología*: fosforilación de la esterasa neurotóxica. *S/s*: inicio > 1 hora después de exposición aguda; parestesias distales y dolor muscular similar a calambres; debilidad progresiva en extremidades y desgaste en extremidades infs > sups. *Dx*: actividad de la colinesterasa eritrocitaria.

Quimioterapia intratecal: *etiología*: metotrexato, vincristina, doxorrubicina, citarabina, cisplatino, vinorelbina, carmustina. *S/s*: paraparesia flácida y arrefléxica transitoria con dolor y anestesia tras la inyección. Paraparesia espástica-atáxica progresiva con disfunción de esfínteres (menos frec). *Dx*: RMN de columna vertebral con reforzamiento de columnas laterales.

Mielopatía hepática: *etiología*: cirrosis y derivación portosistémica → toxicidad por amoniaco y metabolitos; la derivación venosa puede comprometer la irrigación espinal. *S/s*: paraparesia espástica progresiva. *Dx*: manganeso en suero ↑; RMN cerebral y de columna con depósito de manganeso en núcleos basales, desmielinización del tracto corticoespinal lateral.

Mielopatía por heroína: *etiología*: mecanismo incierto. *S/s*: la administración IV o VN de heroína induce mielopatía aguda; su inhalación genera mielopatía progresiva. *Dx*: PTox. RMN cerebral y de columna: aguda: mielitis transversa y ensanchamiento de la médula espinal; crónica: ↑ de la señal en T2 en región ventral del puente y columnas dorsal y laterales.

Mielopatía por radiación: *etiología*: médula espinal en el campo de la rxtx. Temprana: mielopatía reversible en el transcurso de 2-6 meses de la radiación espinal. *S/s*: signo de Lhermitte. *Tx*: sin intervención activa, por lo regular resolución espontánea en 1 mes a 1 año. Tardía: mielopatía crónica irreversible por desmielinización o daño vascular. *S/s*: paresia, hipoestesia y disfunción esfinteriana después de 6-12 meses. *Dx*: clínico. RMN de columna: la RMN inicial puede ser normal; luego, hipointensidad en T1 e hiperintensidad en T2 ± reforzamiento con contraste, atrofia medular eventual. *Tx*: incierto.

MIELOPATÍAS HEREDITARIAS Y NEURODEGENERATIVAS

Ataxias espinocerebelosas (SCA): *s/s*: ataxia troncal y de extremidades, neuropatía periférica, pérdida de sensibilidad a la vibración y propiocepción, con s/s corticoespinales variables en extremidades. *SCA 1-37*: dx mediante pruebas genéticas, RMN con atrofia cerebelosa. *Ataxia de Friedrich*: SCA más frec; autosómica recesiva, gen *FXN* con expansión de triplete GAA. Ecografía transtorácica para descartar miocardiopatía hipertrófica obstructiva; se reconocen cada vez con más frec fenotipos más leves y de inicio en el adulto, en que los REM pueden conservarse, a diferencia de la variante clásica con arreflexia. *Enf de Machado-Joseph* (autosómica dominante): mutación del gen *SCA3*. *Abetalipoproteinemia* (*Bassen-Kornzweig*): electroforesis de lipoproteínas. *Deficiencia familiar de vit E*: vit E baja en suero.

Leucodistrofias que inducen mielopatía: *s/s*: disfunción cognitiva, signos de NMS, neuropatía óptica, neuropatía periférica, cambios conductuales, CC. *Adrenomieloneuropatía*: se observa variante medular crónica progresiva de adrenoleucodistrofia en hombres jóvenes/edad intermedia y rara vez en mujeres de edad intermedia/mayor, ligada al X, por mutación del gen *ABCD1*, ↑ de aminoácidos de cadena muy larga en suero. *Leucodistrofia metacromática*: neuropatía periférica desmielinizante, deficiencia de arilsulfatasa A.

TRASTORNOS PARANEOPLÁSICOS DE LA MÉDULA ESPINAL

Mielitis: Ab anti-UH, anti-CRMP5/CV2, antianfifisina; suele presentarse con ca pulmonar.

Sx de hombre rígido: Ab antianfifisina; suele ocurrir con ca de pulmón y mama.

Neuropatía motora subaguda: linfoma de Hodgkin y no Hodgkin; debilidad asimet indolora con afectación de NMI.

Neuropatía sensitiva subaguda: anti-UH, anti-CV2; con ca pulmonar de células pequeñas,, mama, próstata, colon, linfoma, sarcoma uterino.

Mielopatía necrosante: linfoma, pulmón, riñón, mama, leucemia.

MIELOPATÍAS INFECCIOSAS

Virales: VIH, VLHT tipos 1 y 2, VHS tipos 1 y 2, VVZ, CMV, enterovirus, poliovirus, VNO.

Bacterianas: sífilis, tuberculosis, Lyme, absceso epidural.

Micóticas: aspergilosis, blastomicosis, coccidioidomicosis, criptococosis.

Parasitarias: toxoplasmosis, esquistosomiasis, hidatidosis, cisticercosis.

ENFERMEDAD DE LA NEURONA MOTORA

VALORACIÓN DE LA ENFERMEDAD DE LA NEURONA MOTORA

Interrogatorio y exploración física (IC/EF): puntos a evaluar

- S/s, distribución de s/s, evolución temporal.
- Presencia de s/s de neurona motora sup (NMS) o inf (NMI). *NMS*: debilidad, espasticidad, hipertonía, hiperreflexia, Babinski (+). *NMI*: debilidad, fascics, hipotonía, hiporreflexia, Babinski (−).
- Presencia de hiperreflexia: reflejos de Babinski, palmomentoniano, Hoffmann, maseterino, clono, abdominales cutáneos súbitos.
- Presencia de afecto seudobulbar. Por afectación de tractos corticobulbares que ejercen control supranuclear sobre los núcleos motores que controlan habla, masticación y deglución. S/s: labilidad o falta de control emocional, con risa o llanto espontáneos.
- IPAyS: sudoración nocturna, fiebre, pérdida ponderal, ginecomastia, impotencia, exantema, dolor cervical, s/s sugestivos de enf sistémica (y quizá, de otra etiología).
- Exposición a tóxicos, antecs de viaje/militares/familiares (interrogar en torno a demencia dado el vínculo entre esclerosis lateral amiotrófica [ELA] y demencia frontotemporal [DFT]); factores de riesgo para infección por VIH; antec de enf maligna o sistémica.

Dxdf: véanse en la tabla de la página siguiente los trastornos que afectan la NMS, la NMI y ambas. Neuropatías periféricas motoras crónicas, enf de Charcot-Marie-Tooth, espondilosis cervical o discopatía/patología de columna cervical, distrofias musculares, miastenia *gravis*, miopatías como polimiositis y miositis por cuerpos de inclusión, parálisis seudobulbar secundaria a vasculopatía, enf de Lyme crónica, atrofias musculares espinales, neuropatía motora multifocal con bloqueo de conducción.

Vdx: lab (QS 10, BHC, PCoag, CK, Lyme, VSG, CRP, VIH, EFP en suero y orina, EIF, B_{12}, TSH); EMG/VCN; RMN cerebral o de columna según el IC y la distribución de los s/s; considerar TC de tórax/abdomen/pelvis o PET para descartar enf maligna; pruebas genéticas acordes con IC. Solicitar Ab anti-GM1 en caso de predominio de NMI o evidencia de reducción de la ve- locidad de conducción.

Tx: para muchas de estas enfs no hay tx que reduzca la velocidad de progresión. En la ELA se ha demostrado que riluzol prolonga la sobrevivencia algunos meses, en tanto que dextrometorfano/ quinidina están autorizados para la labilidad emocional (véanse detalles más adelante en sección ELA). Medidas de soporte: terapia física/ocupacional/del lenguaje, dispositivos de asistencia para la marcha (bastón, andadera o silla de ruedas), ortesis, apoyo nutricional temprano (gastrostomía endoscópica percutánea [GEP]), traqueostomía (si el pac lo desea), asesoría genética en casos apropiados, grupos de apoyo. Fárms para la espasticidad y el control de la

sialorrea. Es importante diagnosticar o excluir los trastornos para los que hay tratamiento.

Resumen de las enfermedades de la neurona motora		
NMS	**NMI**	**NMS y NMI**
ELP	NMM	ELA
HTLV	Amiotrofia monomélica	ELA-DFT
PEH	AME	Complejo ELA-parkinsoniano de Guam
Adrenomieloneuropatía	Enf de Kennedy	Enf de Machado-Joseph
Latirismo	Atrofia muscular progresiva	Deficiencia de hexosaminidasa en el adulto
Konzo	Trastorno paraneoplásico o neoplásico de la NMI	Enf por cuerpos de poliglucosano en el adulto
	Sx de NMI posradiación	Sx paraneoplásico
	Sx de polio/pospolio	

ENFERMEDADES QUE AFECTAN PRINCIPALMENTE LA NMS

Esclerosis lateral primaria (ELP)

Características clínicas: 2-4% de los casos de ELA; inicio por lo regular a los ~ 50 años. Paraparesia espástica gradual que se extiende a extremidades sups, debilidad y marcha inestable; puede inducir afecto seudobulbar, urgencia urinaria, defectos cognitivos sutiles. Tiende a una progresión más lenta (si no evoluciona a ELA); duración promedio de la enf > 7 años.

Dx/tx: dx de exclusión; la ELP pura se define por s/s aislados de NMS por > 4 años (*Neurology* 2006;66:647). Excluir otras causas de s/s de NMS: malformación de Chiari, lesiones medulares, mielopatías como EM, infección por VLHT, VIH, Lyme y sífilis, o adrenomieloneuropatía. AHF para descartar paraparesia espástica hereditaria, ataxia espinocerebelosa (SCA), ELA familiar (ELAF), deficiencia de hexosaminidasa A, adrenomieloneuropatía. Tx de sostén, sin beneficio comprobado con riluzol (en contraste con ELA; véase más adelante).

Virus linfotrópico humano de células T (VLHT)

Características clínicas: VLHT-1 rara vez causa paraparesia espástica tropical en el Caribe o mielopatía asociada con VLHT-1. VLHT-2: similar a VLHT-1, también puede inducir mielopatía. Mielopatía crónica con progresión lenta que inicia después de los 30 años. Paraparesia espástica, parestesias, neuropatía sensitiva dolorosa, disfunción vesical.

Dx/tx: serología para VLHT-1 y VLHT-2 en sangre y LCR. Combinación de PCR, Ab contra VLHT-1 y bandas oligoclonales (*Lancet* 2006;5:1068). Tx de soporte.

Paraparesia espástica hereditaria (PEH)

Características clínicas: trastorno clínica y genéticamente diverso, que puede ser autosómico dominante (AD), autosómico recesivo (AR) o ligado al X. Espasticidad progresiva de extremidades infs. En su variedad complicada también puede exhibir neuropatía óptica, hipoacusia, ataxia, ictiosis, amiotrofia, neuropatía periférica, demencia, anemia hemolítica autoinmunitaria, trombocitopenia (sx de Evan), disfunción extrapiramidal, discapacidad intelectual y del desarrollo, disfunción vesical.

Dx/tx: AHF; si no hay antecs familiares, el dxdf es igual que para la ELP. De los casos de AD, 40% muestra mutación de la espastina en la región 2p22-21 (*Arch Neurol* 2009;66:509). Tx de sostén, en particular baclofeno, tizanidina, oxibutinina para los s/s urinarios.

Adrenomieloneuropatía

Características clínicas: mutación recesiva ligada al X en el gen *ABCD1* en la región Xq28 → a acumulación de ácidos grasos de cadena muy larga (AGCML); el fenotipo más frec afecta a hombres jóvenes de 4-8 años. Insuficiencia suprarrenal, deterioro cognitivo progresivo, CC, amaurosis, hipoacusia y cuadriparesia espástica. Casos más leves: paraparesia espástica de progresión lenta y polineuropatía leve en hombres adultos con o sin alteraciones sensitivas.

Dx: AHF. EMG/VCN: sobre todo polineuropatía sensorimotora axónica con componente menor de desmielinización. Concentraciones altas de AGCML en plasma, eritrocitos o fibroblastos cutáneos cultivados. Bx de nervio sural: pérdida de axones tanto mielínicos como amielínicos con aspecto de "bulbo de cebolla". EM: inclusiones laminares en el citoplasma de las células de Schwann (*J Neuropathol Exp Neurol* 1995;54:740).

Tx: trasplante de células troncales hematopoyéticas (si hay evidencia de afectación cerebral, y con base en la edad y la gravedad de la enf), tx dietético/aceite de Lorenzo; los datos son diversos (*J Mol Neurosci* 2007;33:105).

Latirismo

Características clínicas: se debe a la ingestión crónica de harina producida con la semilla de almorta (*Lathyrus sativus*). Neurotoxina: beta-*N*-oxalil-amino-L-alanina, un agonista del receptor de glutamato. Se encuentra en Bangladesh, China, Etiopía, India, Rumania y España. Inicio agudo o crónico; degeneración de la NMS; espasmos musculares, calambres, debilidad en piernas. Puede haber s/s sensitivos, disfunción vesical y temblor grueso.

Dx/tx: con base en IC/EF. Tx de soporte, prevención mediante sensibilización pública. Si se consume, remojar en agua y utilizar utensilios metálicos y no jarras de barro para disminuir la carga de toxina (*J Neurol* 2012;259:1263).

Konzo

Características clínicas: causado por la ingestión crónica de la raíz de yuca (mandioca); endémico en Tanzania, Zaire y el este de África. Inicio abrupto de paraparesia espástica no progresiva; parece atacar los tractos corticoespinales y la corteza motora, con afectación de las extremidades inf.

Dx/tx: basados en IC/EF (*Drug Metab Rev* 1999;31:561). Tx de sostén.

ENFS QUE AFECTAN PRINCIPALMENTE LA NMI

Neuropatía motora multifocal (NMM)

Características clínicas: s/s motores puros asociados con desmielinización del nervio motor. Causa incierta, si bien se sospecha que es autoinmunitaria por la presencia de Ab contra el gangliósido GM1. Dxdf: ELA, atrofia muscular progresiva, atrofia muscular espinal (AME) de inicio en el adulto, amiotrofia focal benigna, polineuropatía desmielinizante inmunitaria crónica (PDIC), neuropatía sensitiva y motora desmielinizante multifocal adquirida. Edad de inicio 20-75 años y ♂:♀ > 2:1; la enf evoluciona a lo largo de muchos años. Debilidad asimét de progresión lenta, más frec en región distal de extremidades sups, con afectación de dos o más nervios periféricos independientes; puede haber fascics. Parestesias o disminución subjetiva de la sensibilidad, pero no existen datos objetivos de pérdida de esta última.

Dx: EMG/VCN: bloqueo de conducción focal a lo largo de dos o más nervios motores. Latencias distales prolongadas, latencias de onda F prolongadas, diseminación temporal del potencial de acción muscular compuesto (CMAP). VCN sensitiva en límites normales. Títulos altos de Ab IgM anti-GM1. Las proteínas en LCR suelen ser normales, pero puede existir elevación modesta hasta < 100 mg/dL.

Tx: IgIV, 2 g/kg en fracciones en el transcurso de 2-5 días, seguida por dosis de mantenimiento de 0.4-0.6 g/kg c/3-8 sem. Rituximab y ciclofosfamida en dosis alta también se usan, con menos datos de respaldo. Revisar niveles de IgA antes de administrar IgIV (*Neurology* 2000;55:1256; *Brain* 2001;124:145, *Neuropsychiatr Dis Treat* 2014;10:567).

Poliomielitis

Características clínicas: causada por el poliovirus, un enterovirus; se transmite por vía fecal-oral. El riesgo de enf paralítica se incrementa con la edad y el grado de virulencia del agente. Periodo de incubación de 3-6 días, seguido por viremia, asintomática en 90% de los casos. Enf aguda similar a la influenza en 10%, con tos, malestar general, diarrea, mialgias, cefalea y fiebre de 2-3 días de duración; entre 2 y 3% de pacs desarrolla meningitis aséptica con cefalea intensa e irritación meníngea; < 1% desarrolla sx paralítico agudo con fascics, mialgias graves, hiperestesia y parálisis focal y asimét. Su historia natural es variable. Erradicada en muchos países con programas de vacunación.

Dxdf: enf paralítica aguda inducida por VNO u otros enterovirus, SGB, neuropatía axónica motora aguda, miastenia *gravis*, amiotrofia neurálgica, porfiria intermitente aguda, parálisis periódica, parálisis por garrapatas y rabdomiólisis aguda.

Dx: EMG/VCN: CMAP de amplitud baja, sin desmielinización o bloqueos de conducción. Potenciales de acción de nervios sensitivos (SNAP) normales. El EMG en fase aguda puede mostrar ondas agudas positivas, potenciales de fibrilación y fascics. LCR: pleocitosis con predominio de polimorfonucleares en la fase aguda y de linfocitos después; elevación leve o moderada de proteínas. IgM contra

poliovirus en LCR. Coprocx: (+) para poliovirus en 90% de los pacs el día 10 de la enf. Elevación ≥ 4× del título de Ab séricos contra poliovirus.

Síndrome pospoliomielítico

Características clínicas: también denominado atrofia muscular progresiva pospoliomielitis; causa incierta. Se observa en pacs con antec de poliomielitis, en general por lo menos 10 años tras su recuperación. Evolución estable durante muchos años luego de la infección inicial, seguida por debilidad y atrofia musculares progresivas por lo regular asiméts, calambres y fascics. Dolor, fatiga generalizada, calambres, fascics, trastornos del sueño, intolerancia al frío, disfagia y disartria.

Dx: de exclusión. Se basa en la HC y la exclusión de trastornos con s/s similares. EMG/VCN: aporta evidencia de poliomielitis previa y puede ayudar a descartar otros trastornos. La VCN puede revelar CMAP de amplitud baja; la EMG puede mostrar disminución del número de unidades motoras y potenciales de unidad motora neurógenos crónicos. VCN sensitiva en límites normales (*Muscle Nerve* 2005;31:6).

Tx: ante todo de soporte; lamotrigina puede reducir el dolor y la fatiga; IgIV con resultados imprecisos (*Cochrane Database Syst Rev* 2011;(2):CD007818).

Amiotrofia focal benigna/amiotrofia monomélica/atrofia muscular segmentaria juvenil

Características clínicas: atrofia segmentaria que afecta varios miotomas; los miotomas C5-T1 se afectan con más frecuencia. Dxdf: ELA, NMM, radiculopatía cervical o lumbosacra, plexopatía, siringomielia. Suele iniciar en la adolescencia tardía, pero puede presentarse hasta en la 4.ª década de la vida. Debilidad y atrofia indoloras progresivas lentas, idiopáticas, en una mano o un antebrazo. Afecta sólo unos cuantos miotomas de la extremidad implicada; reflejos hipoactivos o ausentes; puede haber hipoestesia a la punción superficial y el tacto.

Dx: sin lab o pruebas electrodiagnósticas patognomónicas; objetivo: excluir otros dxs. EMG/VCN: VCN motora normal o reducción discreta de CMAP. Los SNAP muestran disminución modesta en 1/3 de pacs. La EMG puede revelar potenciales de fibrilación y fascics, así como cambios neurógenos crónicos en las unidades motoras. La CK puede tener elevación modesta. La RMN puede revelar atrofia segmentaria de la médula espinal, incremento de la señal en T2 o ensanchamiento de la médula espinal cervical.

Atrofia muscular espinal (AME)

Grupo con heterogeneidad clínica de trastornos hereditarios progresivos de las células del asta anterior y núcleos motores específicos de nervios craneales.

AME-1 (*AME infantil* o *Werdnig-Hoffman*): inicio al nacer o en los primeros meses de vida. Incapacidad para sentarse sin apoyo; hipotonía (*floppy baby*); postura de rana durante el reposo. Debilidad generalizada intensa proximal en extremidades y bulbar, con hiporreflexia. Los pacs suelen morir antes de los 2 años por insuficiencia respiratoria/neumonía.

AME-2 (*intermedia*): suele iniciar antes de los 18 meses de edad. Más leve y con

progresión más lenta que la tipo 1. Capacidad para rodar y sentarse sin apoyo, pero rara vez para caminar. Cifosis, contracturas en caderas/rodillas, escoliosis y luxaciones de la cadera. Movs involuntarios discretos de los dedos denominados minipolimioclonías.

AME-3 (*AME juvenil* o *Kugelberg-Welander*): por lo general inicia entre los 5 y 15 años; se manifiesta por dificultad al caminar; marcha tambaleante (de Trendelenburg), lordosis, dificultad para subir escaleras, fascics, debilidad progresiva lenta de cinturas óseas. Si comienza antes de los 2 años, por lo regular hay incapacidad para caminar hacia los 15 años. La mayor parte de los pacs requiere silla de ruedas a los ~ 30 años.

AME-4 (*AME de inicio en el adulto*): afección infrec y con heterogeneidad genotípica; inicia ~ 35 años de edad; AD en 30% de los casos. Debilidad progresiva lenta de cinturas óseas con dificultad para la marcha, subir escaleras y levantarse de la posición sedente. Esperanza de vida normal.

Dx: análisis genético molecular para identificar mutaciones del gen *SMN* en el cromosoma 5q (*Cell* 1995;80:155-165; *Amyotroph Lat Scler Other Motor Neuron Disord* 2003;4:225-231). La CK puede mostrar elevación. EMG/VCN: puede existir disminución de amplitud de los CMAP; VCN y estudios de conducción sensitiva normales. La EMG puede revelar desnervación aguda con potenciales de fibrilación y ondas agudas positivas, potenciales de la fascic y remodelamiento de la unidad motora. Puede haber disminución del reclutamiento de unidades motoras polifásicas.

Tx: de sostén; se están realizando estudios con terapia génica, oligonucleótidos de sentido inverso y fárms para modificar la escisión.

Enfermedad de Kennedy

Características clínicas: también conocida como neuropatía bulboespinal recesiva ligada al X; ocurre en hombres > 30 años. Se debe a la repetición CAG en el gen del receptor de andrógenos ubicado en el cromosoma X. Ginecomastia, atrofia testicular, infertilidad, DM. Calambres musculares, fascics, atrofia, dificultad para la marcha, debilidad de los músculos de cinturas óseas, disartria, disfagia. La debilidad muscular suele derivar de la NMI, con hiporreflexia.

Dx: lab: pruebas de genética molecular para identificar la expansión anormal de la repetición CAG en el gen del receptor de andrógenos en el cromosoma X; las concentraciones de CK pueden ser 10× las normales; las concentraciones de andrógenos son normales o bajas. La EMG revela cambios prominentes crónicos por desnervación de las unidades motoras, así como cambios modestos por desnervación aguda. Neuropatía sensitiva, fascics en cara y extremidades (*Eur J Neurol* 2009;16:556).

Atrofia muscular progresiva

Características clínicas: 8% de las enfs de la neurona motora de inicio en el adulto; se piensa que es una variante de ELA; sin embargo, por lo regular no se incluye en los estudios clínicos. Afectación exclusiva de la NMI. Suele manifestarse por debilidad muscular asimét focal en la región distal de extremidades, con extensión

gradual a músculos contiguos. Puede presentarse con debilidad proximal; desarrollo eventual de debilidad bulbar y respiratoria.

Dxdf: NMM, PDIC, miopatía inflamatoria, miastenia *gravis*.

Dx: la CK puede alcanzar 10× los valores normales. EMG/VCN: afectación diseminada de las células del asta anterior. Biopsia muscular: atrofia por desnervación; suele ser innecesaria. Excluir otras causas potenciales.

Parálisis flácida asociada al VNO: la parálisis flácida aguda es una manifestación potencial de la infección por VNO que deriva de la afectación de las células del asta anterior y los axones motores. Puede acompañarse de fiebre, cefalea, n/v, exantema, meningismo, o presentarse sin s/s sistémicos. Puede cursar con insuficiencia respiratoria que obligue a la intubación. Dx: EMG/ VCN con axonopatía motora o proceso en células del asta anterior. IgG (+) en suero o LCR y/o Ab IgM, o PCR para WNV. El LCR suele mostrar predominio de neutrófilos o linfos, con elevación de proteínas. Tx: de apoyo (*Neurology* 2003;61:55-59; *Emerg Infect Dis* 2005;11:1021-1027; *N Engl J Med* 2002;347:1279-1280).

Neuropatía motora subaguda en trastornos linfoproliferativos: sx de neurona motora indoloro progresivo y subagudo en linfoma de Hodgkin, linfoma no Hodgkin con o sin paraproteinemia, como en mieloma o macroglobulinemia. Por lo general cuadro de NMI con debilidad asimét discontinua de extremidades infs y desgaste muscular. Rara vez puede haber también afectación de la NMS. Neuropato: pérdida de células del asta anterior y fibras motoras ventrales, edema de las células del asta anterior. En algunos casos la enf puede tener evolución benigna. Rara vez responde al tx del trastorno linfoproliferativo subyacente.

Sx de NMI posradiación: deriva de la radiación dirigida al área paravertebral lumbar para el tx del ca testicular. EMG/VCN con trastorno de la cauda equina y preservación de los SNAP. La enf suele avanzar en los primeros años tras el inicio de sus s/s, pero después alcanza una meseta.

ENFS QUE AFECTAN TANTO LA NMS COMO LA NMI

Esclerosis lateral amiotrófica (ELA)

General: enf neurodegenerativa de causa incierta; incidencia, 1-3 por 100 000. Inicio más frec ~ 55 años; duración promedio ~ 3 años desde el inicio del cuadro y ~ 19 meses a partir del dx (*Neuroepidemiology* 2005;25:114; *Neurology* 2003;60:813).

ELAF: 5-10% de casos de ELA; el patrón de herencia más frec para la ELAF es AD. En 68% se asocia con > 35 mutaciones genéticas distintas, incluidas *SOD1*, *FUS/TLS*, *VAPB*, *TDP-43*, *C9ORF72* (*Nature* 1993;362:59; *Science* 2009;323:1205; *Science* 2008;319:1668; *J Biol Chem* 2006;281:30223; *Nature Neurosci* 2014;17:17-23). La expansión intrónica por repetición en *C9ORF72* se asocia con una gran proporción (~ 40%) de casos de ELAF (*Neuron* 2011;72:257; *Neuron* 2011;72:245). También se han identificado agregados de *TDP-43* en la ELA esporádica (*Neurol Sci* 2011;32:9-16).

S/s: debilidad, por lo regular focal al inicio, con extensión a los músculos circundantes. Rara vez puede iniciar en los músculos respiratorios. Algunos pacs

pueden presentarse con debilidad unilat (variante hemipléjica de Mill). En 10% existe desgaste bilat en extremidades sups (variante de brazos frágiles). El cuadro de inicio bulbar (nervios craneales) se observa en 20% de los casos. Fascics, calambres, fatiga con el ejercicio, atrofia. Son posibles los trastornos del sueño como consecuencia de factores diversos, como hipoxia en posición supina, incomodidad, inmovilidad o ansiedad. La depresión es frecuente.

Dx: características atípicas de ELA, que deben llevar a la búsqueda de un dx alternativo: pérdida de sensibilidad, disfunción extrapiramidal, anomalías del mov ocular, trastornos autonómicos, anomalías del control de esfínteres. No existen análisis en sangre para diagnosticar ELA esporádica, pero suelen solicitarse varias pruebas de lab para descartar otras causas: Rx o TC de tórax en fumadores y pacs mayores de 50 años, anti-UH si se identifica ca, ensayo de hexosaminidasa A en pacs jóvenes con características atípicas, AGCML si hay insuficiencia suprarrenal. CK, BHC, QS 10, VDRL, anti-GM1, VSG, EFP o IFE, pruebas de función tiroidea, B_{12}, pruebas para enf celiaca. Ab contra el receptor de acetilcolina o los canales de calcio controlados por voltaje ante características que sugieren un trastorno de la placa neuromuscular.

Tx: riluzol, 50 mg a la hora de acostarse; incrementar a 50 mg c/12 h después de 2 sem (*N Engl J Med* 1994;330:585). Medidas agresivas de soporte/tx sintomático (fatiga, espasticidad, calambres, depresión, sialorrea, constipación, insuficiencia respiratoria). La clínica multidisciplinaria puede prolongar la vida y mejorar su calidad; terapia física/ocupacional/de lenguaje; atención nutricional para la disfagia y el riesgo de aspiración. Considerar una GEP temprana antes de que ocurra deterioro respiratorio. Beneficio para la sobrevivencia y la función con nutrición enteral hipercalórica (125% de las calorías recomendadas) (*Lancet* 2014;383:2065). Apoyo respiratorio. Considerar BiPAP o traqueostomía. Atención en el hogar/institución de cuidados paliativos si el pac lo desea. Dextrometorfano/quinidina están autorizados por la FDA para mejorar el afecto seudobulbar.

ELA-DFT: existe deterioro cognitivo en 31-55% de los pacs con ELA; ~ 20% con disfunción cognitiva grave congruente con demencia; 15% cumple los criterios para ELA-DFT (*Acta Neurol Scand* 1977;56:185; *J Clin Exp Neuropsychol* 1996;18:291; *J Neurol Neurosurg Psychiatry* 1996;61:450; *Neurology* 2005;65:586). Los estudios genéticos implican una repetición de seis nucleótidos en el cromosoma 9 (*C9ORF72*) como vínculo probable entre ELA y DFT (presente en 46% de ELAF, 21% de ELA esporádica). Los afectados tienen > 30 repeticiones (*Neuron* 2011;72:245; *Neuron* 2011;72:257).

Complejo ELA-parkinsoniano de Guam: trastorno con una combinación de ELA y parkinsonismo. Causa más frec de muerte en adultos de la población chamorro nativa de Guam. Se piensa que se debe a una toxina derivada de la semilla nativa de la palma de Sagú, que contiene β-metilamino-L-alanina, un aminoácido tóxico para las neuronas motoras corticales y espinales.

Machado-Joseph (ataxia espinocerebelosa tipo III): AD con inicio entre la 4.ª y la 7.ª décadas de la vida. S/s: ataxia cerebelosa. Los pacs con inicio más temprano pueden presentarse con espasticidad y fascics linguales y faciales. También ocurren

s/s extrapiramidales, distonía, rigidez, protrusión oftálmica y oftalmoplejía externa progresiva. Se debe a una repetición CAG en la región 14q32.1, que codifica el gen de la ataxina-3.

Deficiencia de hexosaminidasa A de inicio en el adulto: gangliosidosis GM2 de inicio tardío, AR. Codificada por un gen en la región cromosómica 15q23-24. S/s: debilidad con progresión lenta de músculos proximales en extremidades sups e infs, calambres. Pueden desarrollarse manifestaciones sensitivas, cerebelosas, cognitivas, psiquiátricas y extrapiramidales. Puede tomarse por ELA en sus fases tempranas.

Enf por cuerpos de poliglucosano en el adulto: trastorno progresivo lento infrec que se caracteriza por s/s de NMS y NMI, deterioro cognitivo, pérdida de la sensibilidad distal y de la función intestinal y vesical. RMN cerebral: incremento difuso de la señal en sustancia blanca en las imágenes ponderadas en T2. Dx: bx cutánea o de nervio periférico con cuerpos de poliglucosano (+) al ácido peryódico de Schiff.

Enf paraneoplásica de la neurona motora: se describen casos de linfoma de Hodgkin y no Hodgkin, y cánceres ovárico y de mama. Puede ocurrir como parte de un sx paraneoplásico más amplio (anti-UH). Tx: manejo de la enf tumoral.

NEUROPATÍA PERIFÉRICA

VALORACIÓN DE LA NEUROPATÍA

Realizar un IC cuidadoso: preguntar acerca de alteraciones motoras, sensitivas y autonómicas. Determinar evolución temporal y distribución de los s/s, antec de exposición a tóxicos o infecciones, AHF, uso de medicamentos o vits y s/s de enfs sistémicas. **EF detallada:** determinar patrón anatómico y localización: mononeuropatía aislada o múltiple, polineuropatía (simétrica o asimét; dependiente o independiente de la longitud), con predominio motor o sensitivo (y modalidades), s/s autonómicos. Buscar linfadenopatía, visceromegalias, anomalías musculoesqueléticas/articulares, exantema. Explorar cabello, piel y uñas. Palpar nervios periféricos. Buscar pie cavo y ortejos en martillo. **EMG/VCN:** útil para confirmar el patrón y la localización de la neuropatía. Diferenciar entre neuropatía axónica y desmielinizante. **Pruebas de función auto-nómica:** pueden ser útiles en la neuropatía de fibras delgadas y limitar el dxdf si hay afectación autonómica en la polineuropatía somática. **Bx de nervio:** más útil en sospecha de vasculitis y neuropatía amiloide. También para identificar infección (p. ej., lepra) y a veces trastornos inflamatorios (p. ej., sarcoidosis). Por lo regular se muestrea el nervio sural ya que el déficit sensitivo se limita a una zona pequeña sobre el talón y la cara dorsolat del pie. El nervio peroneo superficial es útil cuando se sospecha vasculitis toda vez que es posible tomar al mismo tiempo bx del músculo peroneo corto subyacente. Tasa de complicaciones de 15%, como infecciones leves de herida, dehiscencia, neuromas del muñón. En 1/3 se refieren s/s sensitivos desagradables. **Lab para vdx de polineuropatía periférica: (1)** detección inicial: glucemia en ayuno o HbA1c (si es normal, prueba de tolerancia a la glucosa de 2 h), vit B_{12} con metabolitos (ácido metilmalónico, Hcy), TSH, EFPs con inmunofijación (*Neurology* 2009;72:185). **(2)** Lab adicionales con base en s/s: QS 10, BHC, VSG, ANA, Ab anti-Ro/La, VIH, Lyme, EFPu. **(3)** Pruebas genéticas para polineuropatía criptógena con cuadro clínico y AHF apropiados.

MONONEUROPATÍAS

MONONEUROPATÍAS POR ATRAPAMIENTO: EXTREMIDAD SUPERIOR

Nervio escapular dorsal (C5): sitio de compresión y factores de riesgo: músculos escalenos por hiperextensión/flexión cervical, traumatismo. **S/s:** escápula alada con la abducción del brazo.

Nervio supraescapular (C5-C6): sitios de compresión y factores de riesgo: escotadura supraesternal y espinoglenoidea por tracción anterior repetitiva o traumatismo. **S/s:** atrofia de músculos supraespinoso y/o infraespinoso, dolor sordo en cara posterior del hombro. **Dx:** IC/ EF, EMG/VCN. **Tx:** la mayoría mejora

espontáneamente al transcurrir el tiempo. Infiltración de esteroides/cirugía en casos refractarios.

Nervio musculocutáneo (C5-C6): sitios de compresión y factores de riesgo: dentro del vientre del coracobraquial, entre el bíceps braquial y el braquial; levantamiento de peso, luxación del hombro o cirugía. **S/s:** debilidad y atrofia del bíceps braquial y el braquial, pérdida de sensibilidad en la cara lat del antebrazo. **Dx:** IC/EF, EMG/VCN. **Tx:** por lo general recuperación espontánea; considerar infiltración de esteroides para control de s/s; descompresión quirúrgica de persistir.

Nervio radial (C5-C8): sitios de compresión y factores de riesgo: (1) axila: muletas. **(2)** surco radial (parálisis de sábado por la noche o de la noche de bodas): compresión/dormir en estado de ebriedad. **(3)** Nervio interóseo posterior: artritis reumatoide, traumatismo, fractura, masa en tejidos blandos, uso extenuante del brazo. **(4)** Rama sensitiva superficial (queiralgia pares-tésica): muñequeras, esposas. **S/s: (1)** axila: debilidad de tríceps, braquiorradial, supinador, extensión de muñeca/dedos; pérdida de sensibilidad en toda la cara extensora de brazo, antebrazo y mano. **(2)** Surco radial: debilidad de braquiorradial, extensión de muñeca/dedos; conservación del tríceps; pérdida de sensibilidad en cara dorsolat de mano, pulgar, aspecto dorsal proximal de dedos II-IV. **(3)** Nervio interóseo posterior: debilidad para extensión de muñeca/dedos, extensor cubital del carpo; dolor variable en antebrazo, pero sin pérdida de sensibilidad. **(4)** Rama sensitiva superficial: pérdida de sensibilidad en cara dorsolat de mano, pulgar, cara dorsal proximal de dedos II-IV. **Dx:** EMG/VCN; RMN del sitio de la compresión. **Tx:** para la compresión en axila, surco radial y del nervio interóseo posterior, tx conservador con modificación de actividades y férula de muñeca; suele mejorar tras 6-8 sem. Para la rama sensitiva superficial, los s/s suelen autolimitarse.

Nervio mediano (C6-T1): sitios de compresión y factores de riesgo: (1) muñeca (sx del túnel del carpo [STC]), por tenosinovitis, artritis, traumatismo, uso repetitivo, herramientas vibratorias; se asocia con DM, embarazo, enf tiroidea, gota, amiloidosis. **(2)** Antebrazo, por traumatismo, aparato inmovilizador, venopunción; puede afectar sólo el nervio interóseo anterior (NIA) o segmento proximal del nervio mediano. **S/s: (1)** muñeca/STC: parestesias y dolor en cara lat de palma y dedos I-IV; s/s se intensifican por la noche, atrofia tenar, debilidad para aducción del pulgar, signos de Phalen, Tinel y Flick (sensibilidad y especificidad bajas). **(2)** Antebrazo: sx de NIA, con debilidad para la flexión de la falange distal del pulgar y el índice, con formación de signo de "OK", sensibilidad normal. Región proximal de antebrazo con dolorimiento local, Tinel, debilidad para pronación, flexión de dedos II-III, abducción y flexión del pulgar, hipoestesia en distribución del mediano. **Dx:** EMG/VCN.

Tx: STC: férula para muñeca, fárms antiinflamatorios, terapia física, cirugía en casos refractarios o con atrofia tenar, infiltración de esteroides (sólo beneficio limitado a corto plazo). Antebrazo: tx conservador, cirugía si hay fractura/traumatismo o s/s refractarios y sospecha de atrapamiento.

Nervio cubital (C8-T1): sitios de compresión y factores de riesgo: (1) codo: canal epitroclear o conducto cubital por recargarse sobre el codo, distensión crónica o traumatismo. **(2)** Muñeca (canal de Guyon) en mecánicos, ciclistas, artritis reumatoide o enf degenerativa en articulaciones de muñeca, fracturas de la muñeca.

Características clínicas: (1) codo: hipoestesia en superficie medial de mano (aspectos dorsal y palmar) y dedos IV-V. Atrofia de músculos intrínsecos de la mano, debilidad para la flexión de muñeca y dedos IV-V, mano en garra. Signo de Tinel en codo, signo de Froment. **(2)** Muñeca: hipoestesia en región palmar medial de mano y dedos IV-V, atrofia hipotenar o de interóseos. **Tx:** manejo conservador con reposo, modificación de actividades, inmovilización con férula o infiltración de corticoesteroides. En casos más graves, descompresión quirúrgica.

MONONEUROPATÍAS POR ATRAPAMIENTO: EXTREMIDAD INFERIOR

Meralgia parestésica/cutáneo femoral lat (L2-L3): sitio de compresión y factores de riesgo: ligamento inguinal por uso de ropa estrecha, obesidad, DM, embarazo, tumoración pélvica/abdominal. **S/s:** pérdida de sensibilidad, ardor, disestesias en cara anterior y lat de muslo desde la cadera hasta la rodilla. **Dx:** IC/EF; VCN de existir duda. **Tx:** pérdida ponderal; reposo; infiltración local de anestésicos o esteroides; anestésicos tópicos, FAE, tricíclicos; tx en presencia de tumor.

Obturador (L2-L4): sitio de compresión y factores de riesgo: conducto del obturador, por tumor, cirugía, fractura pélvica, DM. **S/s:** irradiación del dolor e hipoestesia en región inguinal y cara medial de muslo; debilidad para la aducción de la cadera. **Dx:** EMG/VCN; TC o RMN de pelvis para descartar tumor. **Tx:** conservador; tratar el tumor subyacente.

Femoral (L2-L4): sitio de compresión y factores de riesgo: ligamento inguinal, por posición de litotomía, aneurismas aórticos o iliacos, hematoma retroperitoneal, traumatismo, cirugía pélvica/abdominal. Puede manifestarse como una forma atenuada de radiculoplexoneuropatía lumbar por DM o de etiología idiopática. **S/s:** debilidad para flexionar la cadera y extender la rodilla, ausencia de reflejo rotuliano. **Dx:** EMG/VCN. Si se sospecha hematoma o la causa es incierta, TC de abdomen/pelvis. **Tx:** basado en la etiología. Si se debe a litotomía, traumatismo, posición/estiramiento, tx conservador. De existir hematoma retroperitoneal, evacuación quirúrgica y suspensión de anticoag/antiagregantes. En caso de enf maligna, tratar el tumor subyacente.

Ciático (L4-S3): se divide en nervios peroneo y tibial. **Sitios de compresión y factores de riesgo: (1)** región glútea/escotadura ciática por inmovilización, hemorragia y yatrógena por inyección. **(2)** Cadera: por fractura/luxación o cirugía de cadera/fémur. **(3)** Muslo: por inmovilización, traumatismo, vasculitis, endometriosis. **(4)** Fosa poplítea: por quiste de Baker. **S/s:** dolor que se irradia por el muslo, debilidad de flexores de la rodilla y todos los músculos distales a la misma; pérdida de sensibilidad en todo el pie, excepto sobre el maléolo medial; ausencia de reflejo aquileo; de forma temprana puede imitar la neuropatía peronea ya que estas fibras se afectan de modo preferencial. **Dx:** EMG/VCN. **Tx:** identificar y tratar la causa subyacente; tx conservador (terapia física, ortesis, control del dolor).

Nervio peroneo común (L4-S1): se divide en ramas superficial (L5-S1) y profunda (L4-S1). **Sitio de compresión y factores de riesgo:** cuello del peroné: por cruzamiento de la pierna, acuclillamiento/traumatismo. **S/s: (1)** peroneo común: debilidad para dorsiflexión y eversión del pie, pérdida de sensibilidad en el dorso del pie. Tinel variable en la cabeza del peroné. **(2)** Peroneo superficial: pérdida de sens en

cara lat de la pierna y dorso del pie, excepto en el espacio inter-digital de primer y segundo ortejos. Debilidad para la eversión del tobillo. **(3)** Peroneo profundo: pérdida de sensibilidad en el espacio interdigital entre el primer y el segundo ortejos. Debilidad para la dorsiflexión del tobillo. **Dx:** EMG/VCN. **Tx:** conservador. Resolver la compresión subyacente. Ortesis tobillo-pie, férulas.

Nervio tibial (L4-S2): sitios de compresión y factores de riesgo: (1) espacio poplíteo: por quistes de Baker, traumatismo, tumores nerviosos, atrapamiento. **(2)** Túnel del tarso: por fractura de tobillo, tenosinovitis/artritis reumatoide, calzado inadecuado, tumores. **(3)** Pie: por trauma-tismo, tumores. **S/s: (1)** hueco poplíteo: debilidad para la inversión y la flexión plantar del pie y los ortejos, pérdida de sensibilidad en planta y cara lat del pie. **(2)** Túnel del tarso: pérdida de sensibilidad, dolor ardoroso en la planta del pie; atrofia de músculos intrínsecos del pie. Dolor a la percusión bajo el maléolo medial (signo de Tinel). **(3)** Pie: dolor, parestesias e hipoestesia en la planta del pie. **Dx:** EMG/VCN. **Tx:** conservador; infiltración de esteroides para alivio de s/s o descompresión quirúrgica.

MONONEUROPATÍA MÚLTIPLE

Presentación: afectación de varios nervios periféricos independientes.

Causas: vasculitis primarias (poliangitis microscópica, Churg-Strauss, granulomatosis de Wegener, poliarteritis nodosa), vasculitis secundarias (artritis reumatoide, LES, sx de Sjögren), infección (lepra, VIH, CMV, VHB y VHC), DM, sarcoidosis, amiloidosis, neuropatía hereditaria con tendencia a la parálisis por compresión (NHTPC).

Dx: *lab*: QS 10, BHC, VSG, marcadores reumatológicos (ANA, VSG, factor reumatoide [FRh], c-ANCA, p-ANCA, anti-Ro/La, ECA), PFH, crioglobulinas, EFP_s/EFP_u, glucemia preprandial, título de Lyme, VIH. EMG/VCN. *Bx*: nervio sural o peroneo superficial/bx de músculo peroneo cor to con base en EF y resultados de EMG/VCN.

POLINEUROPATÍAS

CAUSAS AUTOINMUNITARIAS/INFLAMATORIAS DE LAS POLINEUROPATíAS

Sx de Guillain-Barré: s/s: parálisis ascendente, con predominio motor; puede evolucionar a insuficiencia respiratoria; evolución en el transcurso de días-sem; dolor en cadera, muslo y espalda; disminución de la sensibilidad a vibración y posición; disminución de los reflejos de estiramiento muscular (normales en 10%); diplejía facial frec (> 50%), inestabilidad autonómica; parestesias en dedos de pies y manos; puede ser precedida por infec por *Campylobacter*, (VEB), CMV, *Mycoplasma*. **Variantes: (1)** polineuropatía desmielinizante inflamatoria aguda (PDIA; variante desmielinizante clásica). **(2)** Forma descendente (inicio facial/braquial). **(3)** Sx de Miller Fisher: oftalmoplejía con ataxia y arreflexia. **(4)** Neuropatía axónica motora y sensitiva agu- da o "SGB axónico": peor px y recuperación más lenta. **(5)** Neuropatía axónica motora aguda. **Dxdf:** enf medular/mielopatía, mielopatía necrosante, meningitis carcinomatosa, poliomielitis, enf del tronco del encéfalo, trastornos

neuromusculares como miastenia *gravis* o botulismo, miopatía, neuropatía del pac crítico, porfiria, hipoPO aguda. **Dx:** ante todo, clínico. (*LCR*: proteínas altas, células escasas (< 10) = disociación albúmino-citológica; presente en ~ 50% de pacs en la 1.ª sem con s/s y ~ 75% a las 2 sem. Si el conteo celular se incrementa (> 50), considerar SGB con dx alternativo, como enf de Lyme, VIH, neurosarcoidosis, linfoma del SNC o leucemia con infiltración nerviosa. *EMG/VCN*: desmielinización, excepto en la variante axónica. *RMN*: reforzamiento con gadolinio de raíces de la cauda equina. *Lab*: puede haber anomalías en PFH, ECG, hipoNa por sx de secreción inadecuada de hormona antidiurética. *Ab*: anti-GQ1b (variante de Miller Fisher). **Tx:** vigilancia estrecha de signos vitales, presión inspiratoria máxima (PIM), capacidad vital forzada (CVF). Si PIM < −20, CVF < 1.5 L o tendencia a la disminución, considerar intubación; vigilar electrolitos. Considerar plasmaféresis o IgIV. Plasmaféresis: recambio plasmático de 200-250 mL/ kg en 4-6 sesiones c/48 h; IgIV: 0.4 g/kg/día por 5 días. Efectos adversos: rara vez insuficiencia renal aguda, proteinuria, meningitis aséptica, anafilaxia en deficiencia de IgA, cefalea, exantema, eventos tromboembólicos (*Ann Neurol* 2001;49:694).

Polineuropatía desmielinizante inflamatoria crónica (PDIC): s/s: motores > sensoriales, de evolución lenta tanto en músculos proximales como distales. Debe existir debilidad durante > 2 meses. Hiporreflexia o arreflexia generalizadas; puede haber hipertrofia de la raíz nerviosa. Puede asociarse con VIH, gammapatía monoclonal con relevancia indeterminada (GMRI), discrasias de células plasmáticas, hepatitis, enf intestinal inflamatoria, linfoma de Hodgkin. **Dx:** *lab/imagen*: QS 10, BHC, PFH, VSG, VIH, EFP_s, EFP_u, inmunofijación, escaneo óseo para descartar trastorno sistémico subyacente. *EMG/VCN*: desmielinización multifocal y bloqueo de conducción parcial. *LCR*: disociación albúmino-citológica (véase en sección SGB el dxdf en caso de conteo celular alto). *Bx neural*: puede revelar cambios desmielinizantes o axónicos. No suele necesitarse. *RMN*: puede ocurrir reforzamiento con gadolinio en las raíces lumbosacras. **Tx:** IgIV, 2 g/kg en el transcurso de 2-5 días/mes por 3 meses. Si los s/s mejoran, puede continuarse con IgIV, 1 g/kg a intervalos que dependen de la respuesta del cuadro, por lo general c/1-2 meses. La prednisona se inicia a 60-80 mg por 2-3 meses, seguida de disminución lenta según se tolere (5-10 mg/mes o hasta la dosis más baja posible para controlar la neuropatía). Puede agregarse un agente inmunosupresor de segunda línea para ahorro de esteroides (p. ej., azatioprina, mofetilmicofenolato, metotrexato). Plasmaféresis 2 veces por sem al inicio y luego ajuste individual (*Ann Neurol* 1994;36:838; *Ann Neurol* 2001;50:195).

Neuropatía motora multifocal: s/s: debilidad progresiva, asimétrica y con predominio distal en extremidades (90% en región distal de extremidades sups), calambres musculares, fascics y atrofia en el transcurso de meses-años. Depresión de reflejos de estiramiento muscular. Puede confundirse con esclerosis lat amiotrófica, pero sin s/s de neurona motora sup (NMS). **Dx:** *EMG/VCN*: bloqueo de conducción motor focal persistente u otras características de desmielinización en las respuestas motoras. *LCR*: las proteínas suelen ser normales pero puede existir aumento discreto. *Ab*: anti-GM1 tipo IgM e ~ 20-80% pacs. **Tx:** IgIV como en el tx de la PDIC (*Neurology* 2000;55:1256). Puede usarse ciclofosfamida, 1 g/m² IV c/mes por 6-8

meses en ciertos pacs que no responden a IgIV. Rituximab tiene eficacia incierta. Los esteroides o la plasmaféresis no aportan beneficio.

Neuropatía sensitiva aguda: s/s: ataxia sensitiva, arreflexia, hipoestesia, dolor variable. Sin debilidad. Puede ser variante de SGB o asociarse con ca, VIH, sx de Sjögren, toxicidad por piridoxina o ser idiopática. **Dx:** *LCR*: las proteínas pueden estar elevadas. *EMG/VCN*: neutralización o disminución de amplitudes sensitivas con estudios motores normales. **Tx:** puede tratarse con IgIV como el SGB.

Polineuropatía del pac en estado crítico: s/s: neuropatía aguda o subaguda en pac con sepsis/sx de respuesta inflamatoria sistémica, uso de esteroides y paralizantes, falla multiorgánica. En casi todos los casos se trata de una miopatía del pac en estado crítico y no de una neuropatía. Suele diagnosticarse por la incapacidad para retirar el ventilador. Predomina debilidad motora y s/s sensitivos leves.
Dx: *EMG/VCN*: proceso axónico primario con desnervación temprana. *LCR*: normal. **Tx:** terapia física.

POLINEUROPATÍAS SECUNDARIAS A ENFS GENÉTICAS

Enf de Charcot-Marie-Tooth (ECMT): neuropatía hereditaria más frec. También se denomina neuropatía motora y sensitiva hereditaria. **Presentación clínica: (1)** tipos I y II: suelen iniciar en la 1.ª o 2.ª décadas de la vida, pero pueden tener inicio tardío (en particular la ECMT II). Herencia autosómica dominante (AD). Sus s/s incluyen deformidad del pie (pie cavo, dedos en martillo); dificultad para correr o caminar; desgaste de músculos intrínsecos del pie, peroneo y tibial anterior; debilidad simétrica; cifosis leve e hipertrofia de nervios periféricos. Ausencia del reflejo aquileo. Disminución discreta de sensibilidad a la vibración y tacto suave en pies y manos. **(2)** Tipo III: inicio en la lactancia o la niñez temprana. AD, pero suele deberse a mutaciones *de novo*. Debilidad proximal, arreflexia global, hipertrofia de nervios periféricos y discapacidad intensa. **(3)** Tipo IV: debilidad progresiva de inicio en la niñez, incapacidad para la deambulación, autosómica recesiva (AR). **(4)** ECMT-X: ligada a X. Inicio durante la niñez o adultez. Más temprana y más grave en hombres. **Dx:** *EMG/VCN*: desmielinizante en los tipos I, III, IV. Axónica en la tipo II. Desmielinizante y axónica mixta en la variante ligada al X. *Bx*: la bx del nervio sural ya no se utiliza para diagnosticar ECMT, pero revelaba neuropatía hipertrófica con formación de bulbos de cebolla en los tipos desmielinizantes. *Pruebas genéticas*: la estrategia debe graduarse con base en velocidades de conducción motora y el patrón de herencia. Los subtipos identifi-cables más frecs son CMT1A, CMT1X, NHTPC, CMT2A y CMT1B (*Ann Neurol* 2011;69:22). **Tx:** asesoría genética. Medidas de sostén con ortesis tobillo-pie, procedimientos ortopédicos para caída del pie. Evitar agentes neurotóxicos.

Neuropatía hereditaria con tendencia a la parálisis por compresión: episodios recurrentes de mononeuropatías aisladas que por lo regular afectan los nervios mediano, cubital, radial y peroneo común. **S/s:** episodio inicial en 2.ª o 3.ª décadas de la vida. Inicio súbito, mononeuropatía in dolora con recuperación completa en el transcurso de días o sem. **Dx:** *EMG/VCN*: enlentecimiento focal distal y en sitios de compresión. *Bx de nervio sural*: tomacular, desmielinización segmentaria, pérdida

axónica. Con frecuencia la bx es innecesaria. *Pruebas genéticas*: deleción del gen *PMP22* en la región cromosómica 17p11.2 en casi todos los pacs. **Tx:** modificación de la actividad para prevenir la compresión nerviosa.

Neuropatía sensitiva y autonómica hereditaria: grupo de neuropatías hereditarias en el que predominan los síntomas sensitivos y autonómicos. Tipos I-V. **S/s:** pérdida de sensibilidad, dolor fulgurante, hipoestesia en extremidades y manifestaciones autonómicas, debilidad variable. **Dx:** pruebas genéticas. **Tx:** prevención de fracturas por esfuerzo, úlceras, cuidado apropiado de los pies.

Leucodistrofia metacromática: deficiencia AR de arilsulfatasa A que induce acumulación de sulfátido en cerebro y nervios, y genera desmielinización progresiva. Variantes infantil, juvenil y del adulto. **S/s:** trastorno de la marcha, hipotonía, arreflexia en extremidades infs, anomalías conductuales, demencia progresiva (más prominente en la variante de inicio en el adulto). **Dx:** *EMG/VCN*: desmielinización. *Bx neural*: desmielinización. *RMN cerebral*: hiperintensidades confluentes en T2 en sustancia blanca (SB) periventricular. *Lab*: incremento de la excreción de sulfátido en orina y ensayos anormales de arilsulfatasa A en leucos o fibroblastos. **Tx:** el trasplante de médula ósea puede incrementar las concentraciones encefálicas de arilsulfatasa A.

Enf de Fabry: trastorno del almacenamiento lisosómico ligado a X causante de deficiencia de galactosidasa α tipo A que determina la acumulación de trihexósido ceramida en los tejidos. Causa enf vascular progresiva que conduce a insuficiencia renal, cardiopatía y EVC. **S/s:** angioqueratomas en tronco y glúteos. Parestesias distales, dolor lancinante que se intensifica con calor, ejercicio y fiebre. Disfunción autonómica. Las mujeres también pueden verse afectadas. **Dx:** *EMG/VCN*: disminución discreta de amplitudes. *Bx de nervio sural*: degeneración neuronal, pérdida selectiva de fibras mielínicas y amielínicas delgadas. Ensayo de galactosidasa α tipo A. **Tx:** analgésicos, fenitoína, carbamacepina y evitación de factores precipitantes. Tx con galactosidasa alfarrecombinante.

Enf de Krabbe o leucodistrofia de células globoides: AR; mutación en región 14q31 que induce deficiencia de galactosidasa β de galactocerebrósidos; induce desmielinización amplia en SNC y SNP. **S/s:** variante infantil: inicio en > 1 año con deterioro motor e intelectual rápidamente progresivo, hipertonía, opistótonos, atrofia óptica y CC. Variante del adulto: neuropatía periférica, espasticidad. **Dx:** *EMG/VCN*: desmielinización. *Bx de nervio sural*: desmielinización segmentaria, inclusiones tubulares o cristaloides en células de Schwann y macrófagos multinucleados (células globoides). **Tx:** trasplante de células troncales hematopoyéticas (*N Engl J Med* 1998;338:1119).

Adrenomieloneuropatía: leucodistrofia ligada a X que causa betaoxidación deficiente de los ácidos grasos de cadena muy larga (AGCML) en los peroxisomas y su acumulación en tejidos y suero. Genera insuficiencia suprarrenal, mielopatía progresiva y neuropatía periférica. **S/s:** se presenta en la 2.ª o 3.ª décadas de la vida con paraparesia espástica progresiva, debilidad muscular distal, pérdida de sensibilidad, alteraciones de esfínteres, ataxia espinocerebelosa. Por lo regular se confunde con esclerosis múltiple. Las portadoras pueden desarrollar sintomatología tardía.

Dx: *lab*: elevación de AGCML en suero. *EMG/VCN*: axonopatía distal, 10% con desmielinización. *Bx de nervio sural*: pérdida de fibras mielínicas; bulbos de cebolla; inclusiones lipídicas en células de Schwann. *RMN cerebral*: cambios en la sustancia blanca. *Pruebas genéticas* (*Neurology* 1996;46:112). **Tx:** restricción dietética de AGCML con administración de ácidos oleico y erúcico (aceite de Lorenzo) aunque tienen eficacia limitada y efectos colaterales. Trasplante de células troncales hematopoyéticas en la enf temprana; corticoesteroides para la insuficiencia suprarrenal.

Enf de Refsum (enf por almacenamiento de ácido fitánico): AR; defecto de la hidroxilasa de fitanoil-CoA que induce acumulación tisular de ácido fitánico. **S/s:** inicio durante la niñez y hasta la 3.ª década de la vida con ceguera nocturna o limitación del campo visual, signos de ataxia/cerebelosos, arreflexia, pérdida distal de la sensibilidad y parestesias, atrofia y debilidad distales, hipertrofia nerviosa, pie cavo, sobreposición de ortejos, cuarto metatarsiano corto, hipoacusia sensorineural, anosmia, miocardiopatía e ictiosis. **Dx:** *lab*: elevación de concentraciones de ácido fitánico en suero. *EMG/VCN*: velocidad de conducción motora baja. Disminución o ausencia de potenciales de acción de nervios sensitivos (SNAP). *LCR*: incremento de proteínas entre 100-700 mg/dL. *Bx de nervio sural*: neuropatía hipertrófica con formación de bulbos de cebolla. **Tx:** restricción dietética de ácido fitánico y su precursor fitol. Plasmaféresis para disminuir el ácido fitánico sérico en pacs con agravamiento intenso y rápido.

Polineuropatía porfírica: grupo de trastornos hereditarios AR de la biosíntesis del grupo hemo: **(1)** porfiria intermitente aguda, **(2)** coproporfiria hereditaria, **(3)** porfiria variegata. Crisis precipitadas por sulfonamidas, griseofulvina, estrógenos, barbitúricos, fenitoína y succinamida. **S/s:** neuropatía motora > sensitiva intensa, simétrica, ascendente y rápida que puede imitar SGB. También puede presentarse con disfunción autonómica, fiebre, dolor abdominal y psicosis. **Dx:** incremen to de porfobilinógeno y ácido delta aminolevulínico en orina. **Tx:** glucosa IV para suprimir las síntesis de hemo. Hidróxido de hierro polimaltosado, 4 mg/kg c/24 h durante 3-14 días. Soporte cardiorrespiratorio. Uso de betabloqueadores para taquicardia intensa. Vit B_6 y piridoxina, 100 mg c/12 h. Evitar factores precipitantes.

Enf de Tangier: rara; AR; deficiencia de HDL que da origen a depósitos de ésteres de colesterol en muchos tejidos. **S/s:** amígdalas anaranjadas. Mononeuropatías multifocales asiméts recurrentes o polineuropatía simétrica, o seudo siringomielia/siringobulbia. **Dx:** *lab*: HDL y colesterol bajos; triglicéridos altos. *EMG/VCN*: degeneración axónica y desmielinización. *Bx de nervio sural*: remielinización segmentaria y pérdida de axones delgados. **Tx:** no existe alguno conocido.

Abetalipoproteinemia (sx de Bassen-Kornzweig): AR; deficiencia de abetalipoproteína B que induce malabsorción de grasas, hipocolesterolemia y deficiencia intensa de vits A, E y K. **S/s:** retinitis pigmentosa, degeneración espinocerebelosa, esteatorrea. Neuropatía sensitiva progresiva de fibras gruesas, ataxia de la marcha, arreflexia, anomalías de la propiocepción y debilidad distal modesta. **Dx:** eritrocitos espiculados (acantocitos). **Tx:** limitar la grasa en la dieta y restituir las vits liposolubles, en particular vit E (100 mg/kg/día).

Deficiencia familiar de vit E: AR; mutación de la proteína de transferencia del tocoferol α que determina concentraciones bajas de vit E. **S/s:** inicio en la 1.ª década de la vida con ataxia progre-siva, disartria, pérdida de fibras gruesas sensitivas, pie cavo y escoliosis. **Tx:** restricción de la grasa dietética, vit E VO (100 mg/kg/día).

Polineuropatía amiloide familiar: depósito de amiloide en nervios periféricos por acumulación de transtiretina, apolipoproteína A1 o gelsolina. **S/s:** inicio insidioso durante la 3.ª y 4.ª décadas de la vida, con disfunción sensitiva a temperatura, dolor lancinante en extremidades infs, parestesias, disfunción autonómica. **Dx:** *EMG/VCN*: neuropatía axónica distal que afecta fibras sensitivas > motoras. *Bx de nervio sural*: depósito de amiloide. *Pruebas genéticas*.

Neuropatía asociada con enfs mitocondriales: miopatía asociada con enf de Kearns-Sayre, encefalomiopatía mitocondrial, acidosis láctica y episodios similares a EVC, y epilepsia mioclónica con fibras rojas rasgadas. También puede haber polineuropatía sensitiva leve, que se detecta con estudios electrofisiológicos y de patología. La neuropatía periférica puede ser una característica de presentación en: **(1)** sxs por sintetasa tipo 6 del ATP, que incluyen neuropatía, ataxia y retinitis pigmentosa o sx de Leigh. **(2)** Encefalopatía neurogastrointestinal mitocondrial. **(3)** Trastornos relacionados con POLG1 incluidas neuropatía con ataxia sensitiva, disartria y oftalmoplejía, y oftalmoplejía externa progresiva crónica.

NEUROPATÍAS TÓXICAS

Introducción: con más frec afectan los axones largos y se manifiestan por parestesias y neuropatía sensorimotora distal con distribución en calcetín o guante. Por lo regular se presentan con s/s de toxicidad sistémica, con lesión cutánea, cardiovascular, renal, GI y hepática. **Dx:** antec clínico de exposiciones; EF para identificar signos sistémicos; pruebas en suero u orina para detección de genes específicos, EMG/VCN. Casi todas las neuropatías tóxicas son axonopatías, aunque perhexilina, amiodarona, suramina y hexacarbonos pueden inducir neuropatía desmielinizante. **Tx:** retiro del agente lesivo. Quelación de algunas sustancias, como arsénico, mercurio y plomo.

Neuropatía alcohólica: inicio insidioso, evolución lenta de distal a proximal. Dificultad para la marcha, debilidad, calambres, desgaste de músculos distales, pérdida de reflejos de estiramiento muscular y de todas las modalidades de sensibilidad, y parestesias ardorosas con distribución en calcetín o guante. **Dx:** HC y EMG/VCN con neuropatía sensorimotora con predominio axónico. **Tx:** abstinencia de alcohol, dieta balanceada. Administración de complementos de tiamina y vits del complejo B. Tx sintomático del dolor neuropático.

Otras causas de neuropatías tóxicas: **fárms:** amiodarona, amitriptilina, cloroquina, cimetidina, cisplatino y otros fárms que contienen platino, colchicina, dapsona, didanosina, disulfiram, doxorrubicina, etambutol, fialuridina, oro, hidralazina, isoniazida, lamivudina, Li, nitrofurantoína, óxido nitroso, metronidazol, paclitaxel y otros taxanos, perhexilina, fenitoína, piridoxina, estatinas, estavudina, suramina, talidomida, vincristina y otros alcaloides de la vinca, zalcitabina, zidovudina. **Drogas recreativas:** alcohol, óxido nitroso, *n*-hexano, anfetaminas, heroína y cocaína (por neuropatía vasculítica). **Toxinas industriales:** *n*-hexano, organofosforados, tolueno.

Metales pesados: arsénico, plomo, mercurio, talio.

S/s sistémicos asociados con neuropatías tóxicas específicas: arsénico: líneas de Mees, dolor abdominal, n/v, insuficiencia hepática, anemia, dermatitis, miocardiopatía. **Colchicina:** miopatía. **plomo:** s/s GI, dolor muscular, líneas de Mees, anemia, manchado basofílico de eritrocitos. **Litio:** temblor. **Fenitoína:** hiperplasia gingival, rasgos faciales toscos, ataxia, osteoporosis. **talio:** alopecia, s/s GI, encefalopatía, líneas de Mees, insuficiencia cardiaca, renal y respiratoria. **Organofosforados:** bradicardia, sialorrea, náusea, broncoespasmo, miosis, diarrea, sudoración, disfunción del SNC, debilidad y fasciculaciones.

POLINEUROPATÍA ASOCIADA CON ENF SISTÉMICA

Neuropatía diabética: causa principal de polineuropatía periférica en países desarrollados. Puede manifestarse como **(1)** polineuropatía simétrica distal (la más frec), **(2)** polineuropatía de fibras delgadas, **(3)** neuropatía autonómica, **(4)** radiculoplexopatía lumbosacra (amiotrofia diabética), **(5)** radiculoneuropatía torácica, **(6)** mononeuropatía en extremidades, **(7)** mononeuropatías múltiples, **(8)** mononeuropatías craneales; incremento del riesgo de neuropatías por atrapamiento, como STC. **Dx:** historia clínica con dx previo o reciente de DM; prueba de tolerancia a la glucosa de 2 h si glucemia preprandial y HbA1c tienen resultados imprecisos, EMG/VCN. **Tx:** control óptimo de la glucemia; cuidados cutáneos apropiados. Hipotensión ortostática: dormir con la cabecera de la cama elevada, incrementar consumo de sal y líquidos, medias de compresión gradual. Considerar fludrocortisona, midodrina, piridostigmina. Para los problemas del vaciamiento gástrico, metoclopramida. La diarrea en el diabético puede tratarse con antidiarreicos o ciclos cortos de tetraciclina o eritromicina. Complicaciones genitourinarias: valoración urológica. Micción diurna frecuente.

Neuropatía urémica: ocurre en 60% de los pacs en hemodiálisis crónica. Por lo regular neuropatía crónica progresiva, ante todo sensitiva, aunque puede causar neuropatía motora. **Tx:** evitar fárms neurotóxicos. La neuropatía mejora con trasplante renal.

Neuropatía asociada con enf hepática: puede deberse a enf hepática crónica o una afección subyacente relacionada (es decir, crioglobulinemia, neuropatía vasculítica o PDIA asociada con hepatitis viral; sxs de malabsorción en la hepatopatía colestásica).

Neuropatía hipotiroidea: son posibles STC o rara vez polineuropatía simétrica distal. **Dx:** pruebas de función tiroidea. **Tx:** restitución de hormonas tiroideas.

Neuropatía asociada con enf maligna: puede desarrollarse neuropatía en la enf maligna, secundaria a compresión o infiltración nerviosa, neuropatías tóxicas como efecto colateral de la qxtx o por neuropatías paraneoplásicas (véase adelante).

Polineuropatías asociadas con sxs paraneoplásicos		
Anticuerpos	**Enf maligna**	**Síntomas**
ANNA-1/anti-UH	Ca pulmonar de células	Neuropatía periférica

	pequeñas (CPCP)	sensitiva inflamatoria maligna, dismotilidad GI, neuropatía autonómica, encefalitis límbica
ANNA-2/anti-Ri	Mama, CPCP	Opsoclonos-mioclonías, distonía mandibular, ataxia, neuropatía sensorimotora
ANNA-3	CPCP o adenocarcinoma pulmonar	Neuropatía sensitiva, neuropatía sensorimotora, ataxia, encefalomielitis
CRMP-5	Timoma, CPCP	Demencia, neuropatía sensorimotora, pérdida visual, corea
Anti-Yo/PCA-1	Ovario, mama	Ataxia cerebelosa, neuropatía sensorimotora Ab contra anfifisina CPCP, mama Sx del hombre rígido, neuropatía sensitiva
Ab contra canal de calcio tipo P/Q	CPCP	Sx miasténico de Lambert-Eaton
Ab contra canales de K controlados por voltaje	Timoma, ca pulmonar	Hiperexcitabilidad de nervios periféricos (sx de Isaac)

POLINEUROPATÍA ASOCIADA CON PARAPROTEINEMIA

Gammapatía monoclonal con relevancia indeterminada (GMRI): neuropatía asociada con GMRI con IgM > IgG > IgA. Casi siempre inicia en la 6.ª década de la vida, con evolución subaguda-crónica. Predominio en hombres. Con más frecuencia, polineuropatía sensitiva > motora distal, simétrica. Puede imitar la PDIC. **S/s:** pérdida distal de la sensibilidad con afectación variable del tacto suave, punción superficial, vibración y propiocepción; ataxia de la marcha, temblor postural en extremidades sups (por lo general casos por IgM con desmielinización), hiporreflexia, debilidad distal leve. **Dx:** *lab*: EFPs, electroforesis con inmunofijación, estudios en orina para detección de cadenas ligeras/proteínas de Bence Jones, BHC, Ab anti-MAG, IgM

contra disialosilgangliósido. *Imagen*: escaneo óseo. *Bx*: bx o aspirado de médula ósea si existe espiga monoclonal > 1.5 g/dL. Bx de nervio sural: pérdida de fibras nerviosas, desmielinización segmentaria y degeneración axónica. Tinción rojo Congo para detección de depósitos de amiloide. *EMG/VCN*: características desmielinizantes o axónicas; prolongación desproporcionada de latencias motoras distales con Ab anti-MAG. *LCR*: elevación de proteínas en las variantes desmielinizantes o con amiloidosis. Sin pleocitosis. **Tx:** el tx óptimo no está definido. No tratar si s/s son menores. Si hay características similares a PDIC, posible respuesta a tx inmunomodulador. Para neuropatía MAG (+), considerar rituximab, pero la mayoría de pacs no responde bien.

Mieloma múltiple: los sxs neuropáticos incluyen: **(1)** compresión de médula espinal y raíces nerviosas por plasmacitoma o fractura patológica, **(2)** polineuropatía sensorimotora distal leve y **(3)** neuropatía sensitiva pura. La amiloidosis con cadenas ligeras de amiloide puede complicar la neuropatía en 30-40% de los casos. **S/s:** fatiga, dolor óseo, disestesias dolorosas, s/s sensitivos de fibras delgadas, disfunción autonómica, STC. **Dx:** *lab*: proteína M en suero > 3 g/dL. *Escaneo óseo*: lesiones osteolíticas. *Bx de médula ósea*: células plasmáticas > 10%. *Bx de nervio sural*, *rectal o grasa abdominal*: se identifica amiloide en 2/3 de los casos. *EMG/VCN*: disminución de amplitudes de respuestas sensitiva y motora. **Tx:** sin mejoría de la neuropatía con el tx del mieloma.

Mieloma osteoesclerótico o sx de polineuropatía, visceromegalia, endocrinopatía, proteína M y cambios cutáneos (POEMS): neuropatía motora > sensitiva con debilidad simétrica y pérdida variable de sensibilidad. **S/s:** hepatoesplenomegalia, ginecomastia e impotencia en hombres, amenorrea secundaria en mujeres, DM, hipotiroidismo, hiperpigmentación, hipertricosis, engrosamiento cutáneo difuso, hemangiomas, lechos ungueales blanquecinos, edema con godete, ascitis, derrame pleural y dedos en palillo de tambor. **Dx:** *lab*: gammapatía monoclonal lambda de IgG o IgA, elevación del VEGF en suero. *EMG/VCN*: características desmielinizantes y pérdida axónica. *LCR*: elevación de proteínas (> 100 mg/dL). *Escaneo óseo*: lesiones escleróticas óseas. **Tx:** radiación o excisión quirúrgica del plasmacitoma solitario. Prednisona ± melfalán o qxtx en dosis alta y trasplante de células troncales para lesiones multifocales.

Macroglobulinemia de Waldenström: proliferación de células linfocitoides malignas en médula ósea y ganglios linfáticos que secretan una espiga monoclonal de IgM > 3 g/dL. **S/s:** fatiga progre-siva, pérdida ponderal, anemia, hemorragia, hiperviscosidad. Por lo regular, polineuropatía crónica simétrica con predominio sensitivo, neuropatías sensitivas o motoras puras, mononeuropatías múltiples. Puede existir enf asociada de aglutininas frías o amiloidosis. **Dx:** *lab*: inmunoelectroforesis o inmunofijación, Ab anti-MAG en algunos casos, estudios de orina para valorar la presencia de cadenas ligeras/proteínas de Bence Jones, BHC. *Escaneo óseo*: sin lesiones líticas. Aspirado o bx de médula ósea si hay espiga monoclonal > 1.5 g/dL. *EMG/VCN*: suele haber daño axónico, pero pueden existir características desmielinizantes. **Tx:** qxtx (*N Engl J Med* 1998;338:1601).

POLINEUROPATÍAS EN TRASTORNOS DEL TEJIDO CONECTIVO

Vasculitis: puede manifestarse como mononeuritis múltiple o polineuropatía

sensorimotora distal subaguda. **S/s:** fiebre, malestar general, pérdida ponderal, HTA. Defectos sensitivos dolorosos y motores. **Dx:** *lab*: VSG, BHC, QS 7, EGO, PFH, FRh, ANA, C3, C4, c-ANCA y p-ANCA, crioglobulinas, anti-Ro/La, ags y Ab de hepatitis B y C. *EMG/VCN*: neuropatía sensorimotora axónica asimét. *Bx de nervio sural*. **Tx:** prednisona en dosis alta, 1 mg/kg/día, y ciclofosfamida, metotrexato o rituximab para inducir la remisión.

Artritis reumatoide: puede causar neuropatía compresiva, polineuropatía sensitiva distal, mononeuritis múltiple o polineuropatía sensorimotora. **Dx:** *lab*: véase *Vasculitis*. *Bx de nervio sural o músculo*: vasculitis necrosante. **Tx:** véase arriba Vasculitis.

LES: puede ocasionar polineuropatía axónica simét subaguda o crónica con predominio de s/s sensitivos, mononeuritis múltiple, plexopatía braquial, SGB o PDIC. **Dx:** *lab*: véase *Vasculitis*. *Bx de nervio sural*: infiltrado inflamatorio perivascular epineural, vasculitis ocasional. **Tx:** como arriba, si es vasculítica.

Esclerosis sistémica: puede causar miopatía, neuropatía sensorimotora periférica, mononeuritis múltiple. **Dx:** *lab*: véase arriba Vasculitis. *Bx de nervio*: vasculitis, inflamación perivascular en pacs con sx de calcinosis, fenómeno de Raynaud, disfunción esofágica, esclerodactilia, telangiectasias. **Tx:** como arriba, si es vasculítica.

Sx de Sjögren: gangliopatía sensitiva y neuropatía dolorosa de fibras delgadas, mielitis transversa con más frecuencia. Neuropatía sensorimotora, polirradiculoneuropatía, mononeuropatías múltiples y neuropatía sensitiva del trigémino se identifican con menos frecuencia. **Dx:** manifestaciones clínicas de sx de sicca (xeroftalmía, xerostomía), anti-Ro/La, prueba de Schirmer, prueba de rosa de bengala, bx de glándulas salivales. *EMG/VCN*: características axónicas. *Bx de nervio sural*: suele revelar pérdida axónica; pueden identificarse infiltrados perivasculares o vasculitis. **Tx:** evidencia inconstante en cuanto a respuesta a txs inmunomoduladores. Puede considerarse un ensayo con esteroides o IgIV. Tx sintomático del dolor neuropático.

Sarcoidosis: puede generar neuropatías craneales, mononeuropatías múltiples, parálisis bilaterales del nervio frénico, mononeuropatías sensitivas troncales, polirradiculoneuropatía aguda que se asemeja al SGB, sx de la cauda equina, neuropatía sensorimotora simétrica crónica. **Dx:** *lab*: elevación de ECA en suero (sens baja). *EMG/VCN*: degeneración axónica. *LCR*: pleocitosis, elevación de proteínas e índice de IgG. *Imagen*: TC de tórax (o PET si la sospecha es alta). *Bx*: ganglios linfáticos, músculo, conjuntiva o lavado bronquioalveolar. *Bx de nervio sural*: pueden observarse granulomas sarcoideos, evidencia de angitis. **Tx:** corticoesteroides ± otros agentes inmunomoduladores.

NEUROPATÍAS SECUNDARIAS A DEFICIENCIAS NUTRICIONALES

Deficiencia de B_{12}: degeneración combinada subaguda: se debe a anemia perniciosa por deficiencia de factor intrínseco, resección gástrica o ileal con malabsorción, dieta vegetariana estricta, teniasis, uso de óxido nítrico. Induce anemia macrocítica, glositis atrófica. **Neuropatía periférica:** parestesias y pérdida de sensibilidad a la vibración y la propiocepción. **Médula espinal:** daño en columnas

posterior y lat con nivel sensitivo, defectos de NMS. **Afectación cerebral:** cambios conductuales, defectos de memoria, demencia, estupor. **Dx:** *lab*: vit B_{12} en suero < 170 pg/mL; folato normal. Elevación de Hcy y ácido metilmalónico. Puede haber Ab contra factor intrínseco. *EMG/VCN*: axonopatía. *Bx de nervio sural*: degeneración axónica. **Tx:** cianocobalamina, 1 mg IM c/24 h por 5-7 días, seguida por 12 inyecciones semanales y luego inyecciones para mantenimiento de 1 mg c/1-3 meses.

Deficiencia de cobre: en la cirugía bariátrica, toxicidad por zinc (complementos dietéticos, uso de dentaduras), enf de Menkes hereditaria. Similar a la DCS, con disfunción de columnas dorsales que da origen a pérdida de la sensibilidad a vibración y propiocepción, ataxia sensitiva, Romberg (+). Puede existir espasticidad en extremidades infs, hiperreflexia rotuliana y Babinski, nivel sensitivo, defectos de NMS. **Dx:** concentración sérica baja de Cu, ceruloplasmina, Cu urinario. El Zn en suero y orina puede ser alto o normal. Verificar vit B_{12} y ácido metilmalónico para descartar deficiencia de B_{12}. **Tx:** complementos orales: sulfato de Cu, 1.5-3 mg c/24 h. Cobre IV. Los complementos mejoran las concentraciones séricas; sin embargo, la respuesta clínica es variable (*Neurology* 2004;63:33).

Deficiencia de niacina (B_3): pelagra: dermatitis, diarrea, demencia. Polineuropatía sensorimotora distal en 40-65% de pacs. Puede ser clínicamente indistinguible de la deficiencia de tiamina. **Dx:** concentraciones de niacina. **Tx:** ácido nicotínico VO.

Deficiencia de piridoxina (B_6): puede presentarse con uso de isoniazida, hidralazina, penicilamina. **S/s:** defectos sensitivos y motores distales de inicio insidioso. La toxicidad por piridoxina puede inducir gangliopatía sensitiva. **Dx:** concentraciones de piridoxina. **Tx:** piridoxina, 100 mg c/24 horas.

Deficiencia de folato: s/s: polineuropatía axónica sensitiva con disminución de la propiocepción, sensibilidad a la vibración e hiporreflexia. Puede afectar la médula espinal e inducir encefalopatía. **Dx:** concentraciones de ácido fólico. **Tx:** complementos de ácido fólico. Descartar deficiencia de B 12 porque el Tx con folato sin cobalamina puede exacerbar sus s/s neurológicos.

Deficiencia de vit E: ocurre en la malabsorción crónica. **S/s:** sx espinocerebeloso con pérdida de sensibilidad a vibración y propiocepción, ataxia, arreflexia, oftalmoplejía, retinopatía pigmentaria. **Dx:** *lab*: concentraciones de vit A y D, amilasa, PFH, frotis de sangre periférica para buscar acantocitos. Cuantificación de grasas en heces de 72 h. *EMG/VCN*: SNAP ausentes o de baja amplitud. **Tx:** complementos de vit E.

NEUROPATÍAS ASOCIADAS CON ENF INFECCIOSAS

Véase el capítulo *Neuroinfectología*.

Neuropatías periféricas asociadas al VIH: polineuropatía distal simét: *EMG/VCN*: respuestas sensitivas y motoras limítrofes o de baja amplitud. *Bx de nervio sural*: pérdida de fibras mielínicas y amielínicas. **Polirradiculopatía lumbosacra: (1)** polirradiculopatía por CMV: infrec pero devastadora. S/s: paraparesia flácida rápidamente progresiva, disfunción de esfínteres, pérdida de sensibilidad perineal y arreflexia en extremidades infs. **Dx:** *EMG/VCN*: potenciales de acción muscular compuestos (CMAP) de amplitud baja, latencia de onda F nula o

prolongada, disminución o ausencia de SNAP. *LCR*: pleocitosis (> 50/µL) con > 40% PMN, elevación de proteínas, disminución de glucosa. **Tx:** empírico, con ganciclovir IV en pacs con VIH y pleocitosis en LCR, con s/s rápidamente progresivos. **(2)** Otras causas de VIH son sífilis, infecciones micobacterianas, toxoplasmosis, carcinomatosis leptomeníngea secundaria a linfoma, radiculitis por herpes *zoster*. **Mononeuritis múltiple:** más frec en fase tardía de la evolución del VIH o con conteos CD4 < 200/µL. Puede ser secundaria a VHS, CMV, VHC, sífilis, linfoma, vasculitis necrosante. Dx: pruebas para CMV; de ser (−), bx neural para descartar vasculitis. **PDIA:** se presenta durante la seroconversión y en fases tempranas de la enf. S/s: indistinguible del SGB por clínica. *LCR*: elevación de proteínas (> 100 mg/dL). Desmielinización e inflamación de raíces nerviosas. **Tx:** plasmaféresis o IgIV. **PDIC:** con similitud clínica a la PDIC sin VIH. *LCR*: pleocitosis. **Tx:** plasmaféresis o IgIV. **Neuropatías craneales:** pueden presentarse en fase temprana de la infección por VIH, en particular en el nervio facial.

CMV: PDIA, meningoencefalitis, polirradiculoneuropatía lumbosacra en pacs con VIH.

EBV: rombencefalitis, mononeuritis múltiple, mielitis, plexopatía braquial/lumbosacra.

VHS: VHS-1: lo más frec es la infección del ganglio de Gasser. VHS-2: la infección del ganglio de la raíz dorsal sacra es más común. Puede manifestarse con recurrencia segmentaria o enf diseminada. **Tx:** aciclovir, 200 mg 5×/día por 10 días, o famciclovir, 125 mg c/12 h por 5 días, para reducir la duración del exantema.

VVZ/herpes *zoster*: infección viral de nervios periféricos sintomática más frec. *Zoster* craneal: suele afectar los ganglios trigémino o geniculado. *Zoster* radicular: también denominado *zoster* segmentario, radiculopatía por *zoster* o herpes *zoster*. Polirradiculoneuropatía; afectación motora en 5%. **Tx:** famciclovir, 500 mg VO c/8 h por 7 días, o aciclovir, 800 mg 5×/día por 10 días.

Hepatitis: VHB: asociada con SGB, mononeuritis múltiple, vasculitis necrosante. VHC: relacionada con crioglobulinemia, neuropatía vasculítica, mononeuritis múltiple.

VLHT-1: por lo regular afecta la médula espinal, pero los pacs pueden desarrollar también polineuropatía sensorimotora.

***Mycobacterium leprae* (enfermedad de Hansen):** la micobacteria se transmite por vía respiratoria. **S/s:** se clasifica en variantes tuberculoide y lepromatosa con base en la reacción del hospedero a la infección. *Tuberculoide*: inmunidad activa mediada por células con destrucción local de nervios in fectados y detección de microorganismos escasos. Causa lesiones bien delimitadas, hipopigmentadas y con pérdida de sensibilidad. Nervios palpables por inflamación intensa. *Lepromatosa*: respuesta inflamatoria mínima con lesiones cutáneas y nerviosas diseminadas. Predilección por regiones frías: lóbulo auricular, pirámide nasal, dorso de manos, antebrazos y pies. Nódulos múltiples, pápulas y ulceraciones en piel con aspecto ceroso. Conservación de reflejos de estiramiento muscular. **Dx:** *EMG/VCN*: CMAP y SNAP de amplitud

baja con conducción focal lenta. *Bx cutánea o nerviosa*: inflamación granulomatosa intensa en la enf tuberculoide; microorganismos ácido-alcohol resistentes múltiples, desmielinización y pérdida de fibras nerviosas en la enf lepromatosa. **Tx:** *tuberculoide*: dapsona, 100 mg c/24 h, + rifampicina, 600 mg c/24 h, por > 6 meses, seguidas por monoterapia con dapsona durante 3-5 años. *Lepromatosa*: dapsona, 100 mg c/24 h, + rifampicina, 600 mg c/24 h, + clofazimina, 50 mg c/24 h, por un mínimo de 2 años o hasta que el frotis cutáneo sea negativo.

Difteria: causada por *Corynebacterium diphtheriae*. Complicaciones neurológicas en 15% de pacs. **S/s:** se presenta con parálisis palatina, hipoestesia faríngea, defectos en reflejo de acomodación, debilidad diafragmática, neuropatía en extremidades. Puede evolucionar tras 3-15 sem a polineuropatía sensorimotora mixta generalizada o polineuropatía sensitiva con ataxia. **Dx:** *LCR*: proteínas normales o elevadas (> 100 mg/dL). *EMG/VCN*: desmielinización segmentaria con conservación de axones. **Tx:** antitoxina en el transcurso de 48 h, soporte respiratorio si es necesario. Recuperación durante varias sem; suele ser completa si se administra antitoxina en el transcurso de 48 horas.

Lyme: causada por *Borrelia burgdorferi*. La infección primaria se presenta con eritema migratorio. Infección secundaria: s/s neuros en 15%; consisten en neuropatía craneal (por lo regular ner - vio craneal VII), radiculoneuropatía, meningitis linfocítica. Meses-años tras la infección, sx neuro tardío con polirradiculoneuropatía sensitiva. **Dx:** *lab*: Ab antiLyme en suero (ELISA y Western blot). *LCR*: pleocitosis linfocítica y elevación discreta de proteínas; PCR para Lyme. *EMG/VCN*: afectación axónica amplia, sensitiva > motora en polirradiculoneuropatía. **Tx:** con LCR normal, doxiciclina o ampicilina VO. Con LCR anormal, ceftriaxona, 2 g IV c/24 h por 2-4 sem, con mejoría en el transcurso de 3-6 meses.

Tripanosomiasis americana (enf de Chagas): causada por el protozoario *Trypanosoma cruzi*. **S/s:** tres fases: **(1)** aguda: asintomática o con malestar general, linfadenopatía, s/s GI. **(2)** segun - da fase: a los 3 meses-años. Asintomática; las serologías para tripanosoma se vuelven (+). **(3)** Tercera fase: inicia 10-20 años tras la infección. S/s GI, cardiacos y neuros. Se desarrolla neuropatía con predominio sensitivo en 10%. **Dx:** *lab*: serología para tripanosoma. *EMG/VCN*: respuestas sensitivas y motoras con baja amplitud, disminución de VCN, cambios neurógenos en los potenciales de unidades motoras distales. **Tx:** itraconazol y alopurinol para la enf subyacente; datos escasos para respaldar la mejoría en la neuropatía.

RADICULOPATÍA Y PLEXOPATÍA

RADICULOPATÍA

RADICULOPATÍA CERVICAL

Definición: se debe a compresión o irritación de la raíz de los nervios espinales. Causas estructurales más frecs: espondilosis (p. ej., artritis degenerativa, osteofitos) o herniación discal. Incidencia: C6, C7 > C8 >> C5 (Amato AA, Russell JA. *Neuromuscular Disorders*. McGraw Hill, 2008). Las causas no estructurales son menos frecs: infección (VHS, VVZ, Lyme), neuropatía de mediación inmunitaria (desmielinización focal en la polineuropatía desmielinizante inmunitaria crónica), neoplasias (infiltración leptomeníngea), sarcoidosis (afectación granulomatosa).

S/s: hipoestesia y parestesias en dedos, con distribución dermatómica; dolor lancinante o sordo profundo que se irradia a escápula, hombro o brazo; debilidad acorde con las raíces cervicales afectadas. Antecedentes de traumatismo o ejercitación en sólo 15% de los pacientes (*Brain* 1994;117:325-335).

EF: debilidad con o sin pérdida de la sensibilidad en extremidades superiores que depende de las raíces afectadas (véase la tabla de la pág. 243). Maniobras de provocación: extensión cervical pasiva con flexión hacia el lado afectado, tracción vertical (*N Engl J Med* 2005;353:392-399). Tener cuidado al realizar las maniobras en caso de que haya inestabilidad vertebral, traumatismo o artritis reumatoide.

Dx: RMN de columna cervical. EMG/ VCN: más útil > 3 sem tras el inicio del cuadro, menos informativa en las primeras 2-3 semanas. Punción lumbar: considerar cuando se investiga radiculopatía no estructural.

- **VCN:** las respuestas sensitivas son normales; respuestas motoras por lo regular normales, excepto con pérdida axónica intensa (p. ej., las respuestas motoras cubitales pueden estar disminuidas en la radiculopatía C8 grave). La VCN es útil para descartar otros Dxs (p. ej., mononeuropatía, plexopatía braquial, polineuropatía).
- **EMG:** día 1: sólo disminución del reclutamiento. Sem 2-3: potenciales de fibrilación y ondas agudas positivas. Meses 3-4: potenciales de unidad motora anormales (es decir, mayor duración, gran amplitud). Probar dos músculos inervados por la misma raíz pero nervios periféricos distintos y un músculo paravertebral (para confirmar la ubicación preganglionar de la lesión). Los paravertebrales pueden ser normales por efecto de la inervación polisegmentaria (Preston CD, Shapiro BE. *Electromyography and Neuromuscular Disorders*. Elsevier, 2013).

Tx: por lo regular autolimitada si es de origen estructural (*Brain* 1994;117:325-335). Valoración quirúrgica urgente ante inestabilidad de columna cervical, deficiencias radiculares progresivas, mielopatía o dolor incoercible (*N Engl J Med* 2005;353:392-399). De otro modo, Tx conservador durante 3-6 sem (p. ej., frío/calor tópicos,

relajantes musculares, AINE, ciclo breve [10 días] de esteroides orales [*Phys Med Rehabil Clin N Am* 2011;22:127-137], masaje suave, estiramientos, terapia física). Valorar la infiltración de esteroides epidurales cervicales. Si el Tx conservador falla, considerar cirugía (el dolor responde bien; la mielopatía puede detenerse; es posible que genere beneficio a largo plazo en la debilidad radicular, pero no se ha confirmado) (*Spine* 2002;27:736-747).

RADICULOPATÍA LUMBOSACRA

Definición: por compresión o irritación de la raíz nerviosa. Las causas estructurales son las más frecs: espondilosis (p. ej., estenosis de foramen de conjunción/conducto vertebral, hipertrofia ligamentaria) o herniación discal. Incidencia: L5, S1 > L4 > L3 (*Neurol Clin* 2007;25:387-405). Las causas no estructurales son menos frecs: diabetes (véase sección Amiotrofia diabética), infección (Lyme, VHS, VVZ, CMV, *Mycoplasma*), neuropatía de mediación inmunitaria (polineuropatía desmielinizante inflamatoria aguda o crónica), neoplasia (infiltración leptomeníngea), procesos inflamatorios (sarcoidosis, vasculitis).

S/s: dolor lancinante o sordo profundo con irradiación, que por lo regular se intensifica con la bipedestación. Debilidad e hipoestesia en la distribución de la raíz afectada. *L3-L4*: dolor de espalda que se irradia a cara anterior del muslo y medial de pantorrilla. *L5*: dolor de espalda irradiado a la cara posterior del muslo y lat de pantorrilla. *S1*: dolor en glúteos con irradiación a cara posterior del muslo/pantorrilla y talón (Preston y Shapiro 2013).

EF: debilidad con o sin pérdida de la sensibilidad en extremidades infs que varía según los nervios afectados (véase la tabla de la página siguiente). Tacto rectal para valorar el tono del esfínter si se sospecha sx de la cauda equina. Elevación de pierna en extensión: buena sens, esp baja para herniación discal (*Phys Med Rehabil Clin N Am* 2011;22:7-40).

Dx: RMN de columna lumbar/sacra. EMG/VCN: véanse los hallazgos en sección Radiculopatía cervical. *PL*: considerar con etiología no estructural.

- **Reflejo H:** valorar las fibras aferentes/eferentes S1 (asociadas con el reflejo aquileo). Anormal en la radiculopatía S1.

Tx: por lo regular, autolimitada (*Spine* 1983;8:131-140). Valoración quirúrgica urgente en caso de defectos motores rápidamente progresivos, sx de la cauda equina o dolor incoercible. De otro modo, iniciar con Tx conservador (p. ej., frío/calor tópicos, AINE, relajantes musculares, masaje, terapia física, neuroestimulación eléctrica transcutánea). Puede considerarse infiltración epidural de esteroides. Cirugía si el Tx conservador falla (*Phys Med Rehabil Clin N Am* 2011;22:161-177).

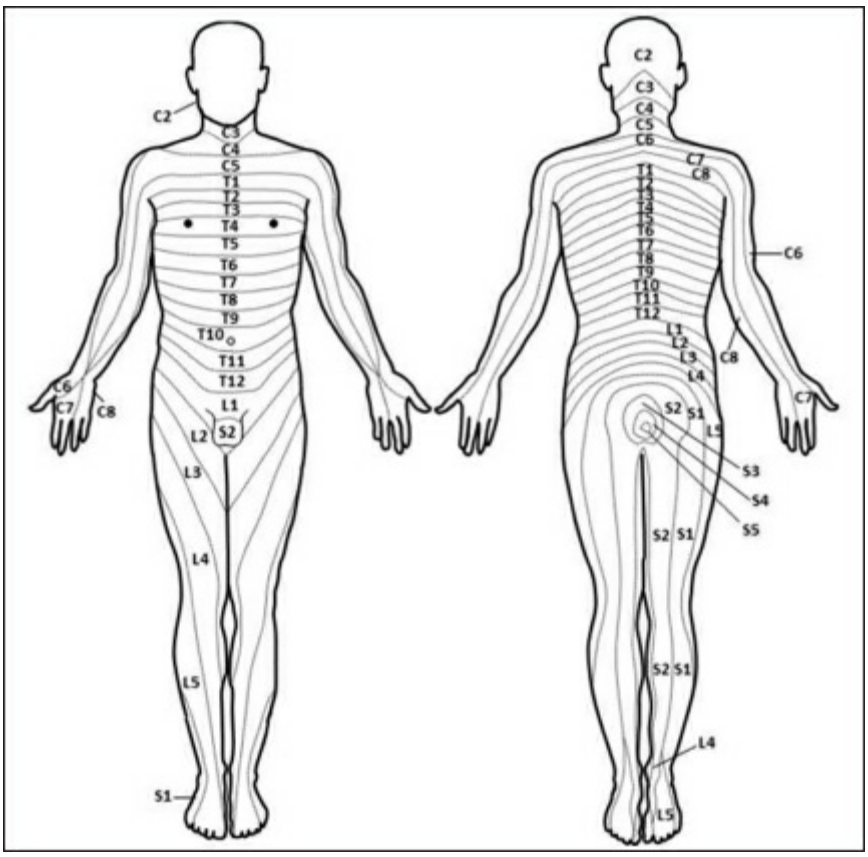

Radiculopatías comunes				
Raíz	**Pérdida de la sensibilidad**	**Debilidad**	**Reflejos**	**Disco**
C5	Hombro, cara lateral de región proximal del brazo	Abducción y rotación externa del hombro; flexión del codo	Bicipital, braquiorradial	C4-C5
C6	Pulgar, cara lateral de antebrazo y brazo	Abducción y rotación externa del hombro; flexión del codo; pronación del antebrazo	Bicipital, braquiorradial	C5-C6
C7	Dedos índice y medio	Extensión del codo; pronación del antebrazo; flexión y extensión de dedos y muñeca	Tricipital	C6-C7
C8	Cara medial de antebrazo y mano, dedos anular y meñique	Músculos intrínsecos de la mano (cubital, mediano); extensión de dedos, muñeca y 1.ª falange	Flexor de los dedos	C7-T1
L3/L4	Rodilla, cara medial del muslo	Flexión y aducción de la cadera; extensión de la rodilla	Rotuliano	L3-L4
L5	Cara lateral del muslo, dorso del pie, primer ortejo	Abducción de la cadera; flexión de la rodilla; dorsiflexión, eversión e inversión del pie; extensión del primer ortejo	Ninguno	L4-L5
S1	Cara lateral del pie, quinto ortejo, región plantar	Extensión de la cadera; flexión de la rodilla; flexión plantar; flexión de los ortejos	Aquileo	L5-S1

PLEXOPATÍA

PLEXOPATÍA BRAQUIAL

Definición: lesión/irritación del plexo braquial, con mayor frec por traumatismo en el hombro (p. ej., lesión por estiramiento, fractura/luxación, rara vez procedimientos

quirúrgicos ortopédicos complejos [artroscopia inversa del hombro]). Número considerable de casos idiopáticos o de posible mediación inmunitaria. También puede deberse a radiación (con frecuencia en la parte sup del tronco; diferencia de meses-años), enf maligna (por lo regular tronco inf, muy dolorosa, asociada con sx de Horner y edema del brazo), infección. Rara vez genética o por sx de la salida torácica.

Dx: EMG/VCN: disminución de respuestas sensitivas y motoras, desnervación activa/crónica en miotomas múltiples, mioquimia en caso de plexopatía por radiación; por lo regular, músculos paravertebrales normales (Preston y Shapiro 2013). RMN de columna cervical y plexo braquial. Placas simples si hay antec de traumatismo.

Amiotrofia neurálgica (sx de Parsonage-Turner)

S/s: dolor agudo intenso en hombro/proximal en extremidad sup, que se irradia al resto del brazo, cuello y espalda (por lo regular, nocturno). Debilidad y atrofia prominente de los músculos de cintura escapular (con frecuencia conforme el dolor cede). Muchas veces afecta el tronco sup. Su presentación puede variar en gran medida (p. ej., hemiparesia diafragmática por parálisis aislada del nervio frénico, escápula alada por parálisis del nervio torácico largo, mononeuropatías aisladas de nervios interóseo anterior, axilar, musculocutáneo, supraescapular o espinal accesorio). Afectación bilat en 30% (*Nat Rev Neurol* 2011;7:315-322).

Causa: casi todos los casos son idiopáticos. Por lo regular evento precedente (p. ej., enf viral, traumatismo, ejercicio extenuante, inmunización, parto, hospitalización). Rara vez ocurre en el contexto de un trastorno autoinmunitario sistémico (p. ej., LES). Se describen casos familiares (amiotrofia neurálgica hereditaria por mutación *SEPT9*; *J Med Genet* 2010;47:601-607).

Tx: manejo conservador, terapia física. Considerar un ensayo con esteroides orales (podrían aliviar el dolor en ciertos pacs) (*Cochrane Database Syst Rev* 2009;(3):CD006976). Historia natural: mejoría de la función motora en > 70%; la recuperación de la función puede requerir hasta 3 años si hay afectación distal (es decir, de músculos intrínsecos de la mano).

Parálisis de Erb-Duchenne (plexopatía del tronco superior)

S/s: debilidad, atrofia de deltoides, bíceps, braquiorradial, braquial. Brazo en rotación interna y abducción ("posición del mendigo"). La sensibilidad por lo regular es normal, pero puede afectarse la cara lat del brazo. Hiporreflexia bicipital o braquiorradial.

Causas: lesiones de las raíces C5, C6 o del tronco sup. Con frecuencia por traumatismo que aleja la cabeza del hombro, tracción sobre el hombro o lesión durante el parto (es decir, distocia de hombro).

Tx: manejo conservador, terapia física.

Parálisis de Dejerine-Klumpke (plexopatía del tronco inferior)

S/s: debilidad para la flexión de muñeca/dedos y músculos intrínsecos de la mano; mano en garra. La sensibilidad puede perderse en la cara medial del antebrazo y cubital de la mano. Puede haber sx de Horner ipsilateral.

Causas: lesiones de raíces C8 y T1 o tronco inf. Suele derivar de traumatismo (p. ej.,

tracción del brazo). Se asocia con ca pulmonar (tumor de Pancoast) u otras masas.

Tx: conservador, terapia física.

Síndrome de la salida torácica (SST)

S/s: afectación del tronco inf o el fascículo medial. Dolor recurrente, parestesias, hipoestesia en cara cubital de mano y medial de antebrazo. EF motora y refleja similar a la de la lesión baja del plexo. S/s vasculares: disminución de temperatura, cianosis, palidez en mano, soplo supraclavicular/infraclavicular. Se desencadena por elevación o uso sostenido de brazo/mano.

Causa: el SST neurógeno verdadero es muy raro. Compresión del paquete neurovascular en el espacio entre la primera costilla y la clavícula por una banda ligamentaria de existir costilla cervical o por hipertrofia del proceso transverso de C7. Rara vez se asocia con una anomalía muscular (p. ej., hipertrofia de escalenos) (*Muscle Nerve* 2012;45:780-795).

Tx: manejo conservador o cirugía en casos refractarios.

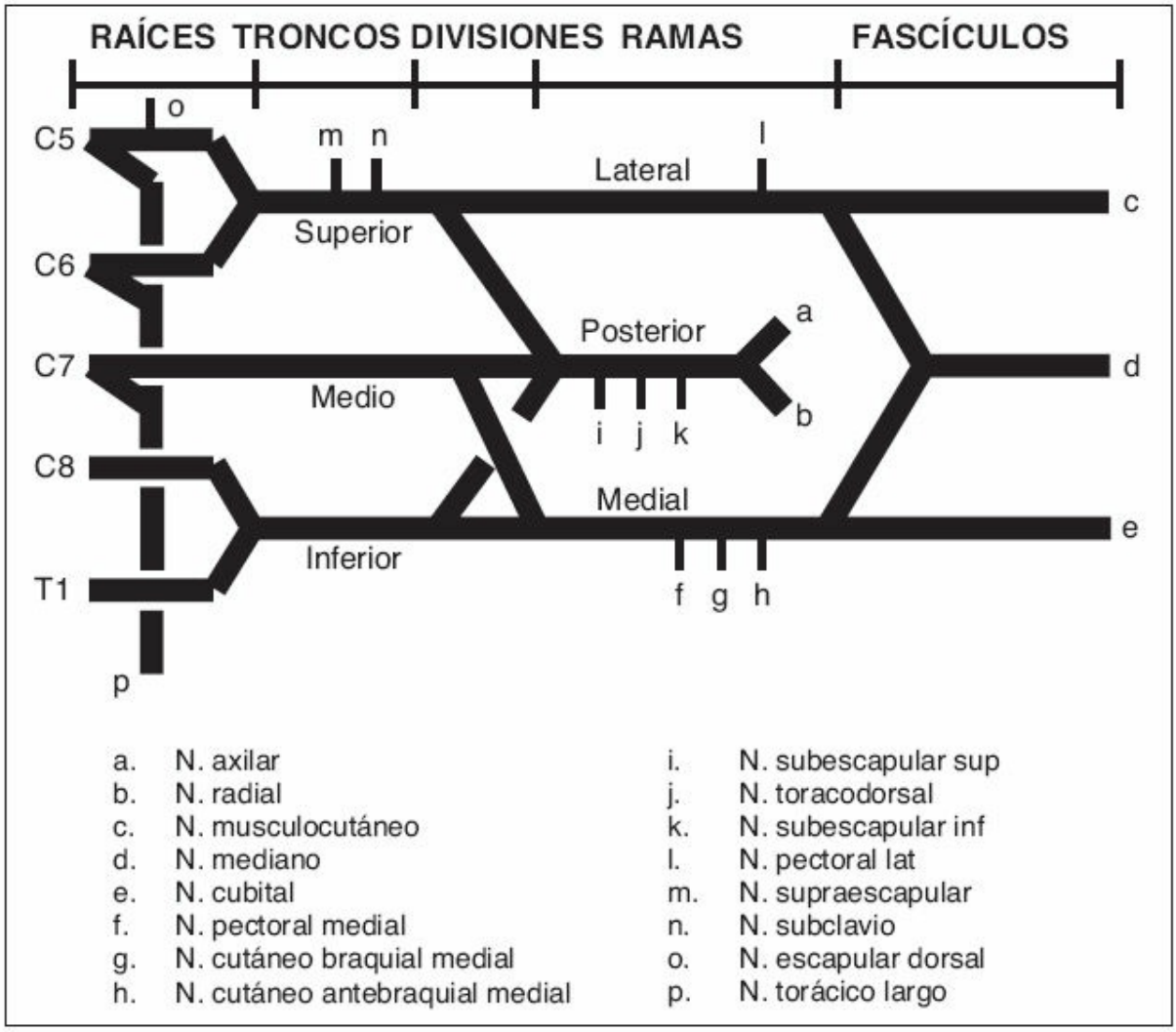

Plexopatía lumbosacra

Definición: por lesión o irritación del plexo lumbosacro. Causas estructurales:

infiltración tumoral, hematoma retroperitoneal (en pacs con anticoag), traumatismo (infrec por ubicación profunda y protegida del plexo), embarazo (rara; la cabeza fetal grande puede comprimir el tronco lumbosacro a la altura del anillo pélvico e inducir caída del pie reversible). Causas no estructurales: diabetes (más frec), idiopática (se presume mediación inmunitaria, común), radiación (por lo regular tras meses-años), enf maligna (extensión o siembra meníngea), infección (VVZ, Lyme, VHS-2), trastornos inflamatorios (LES, Sjögren, sarcoidosis).

Dx: EMG/VCN: disminución de respuestas sensitivas y motoras, desnervación activa y crónica en varios miotomas lumbosacros; músculos paravertebrales por lo regular normales; mioquimia si hay plexopatía por radiación (Preston y Shapiro 2013). RMN de columna lumbar y plexos lumbar/sacro.

Amiotrofia diabética (polirradiculoplexopatía diabética)

S/s: dolor agudo e intenso en cadera seguido por debilidad de psoas iliaco, cuádriceps y aductores. Pérdida de la sensibilidad proximal y distal. Atenuación o ausencia de reflejo rotuliano. Típicamente asimét. S/s autonómicos frecs. La coexistencia de polineuropatía es común.

Causa: es posible que derive de una "microvasculitis" de mediación inmunitaria (*Neurology* 1999;53:2113-2221). Suele identificarse en pacs con DM tipo 2 de Dx reciente o bien controlada. La pérdida ponderal asociada es común.

Tx: terapia física, control del dolor. Historia natural: mejoría de la función motora y sensitiva en el transcurso de meses-años. Sin estudios aleatorizados que confirmen el beneficio de la inmunoterapia (*Cochrane Database Syst Rev* 2013; (12):CD009722).

Plexopatía lumbosacra idiopática

S/s: similar a la amiotrofia diabética (véase antes). Por lo regular sin polineuropatía concomitante. *Causa*: puede tratarse de "microvasculitis" de mediación inmunitaria.

Tx: terapia física, control del dolor. Historia natural: mejoría en meses-años. Sin estudios aleatorizados que confirmen el beneficio de la inmunoterapia.

TRASTORNOS DE LA PLACA NEUROMUSCULAR

Placa neuromuscular (PNM): se compone de regiones presináptica, sináptica y postsináptica. Las enfs que afectan una de estas tres → falla de la transmisión en la PNM. En la enf de la PNM son frecs los s/s fluctuantes.

DXDF DE DISFUNCIÍN DE LA PNM

Presináptica: sx miasténico de Lambert-Eaton, sxs miasténicos congénitos (SMC), botulismo, parálisis por garrapatas, ciertas drogas y venenos.
Sináptica: SMC por deficiencia de acetilcolinesterasa (AChE) en placa terminal, fárms inhibidores de la colinesterasa, organofosforados.
Postsináptica: miastenia *gravis* (MG), MG neonatal transitoria, SMC, drogas/venenos.

MIASTENIA *GRAVIS* (MG)

Epid: prev ~1/5 000-1/50 000. Incidencia anual ~1/50 000-1/200 000. En pacs < 50 años, ♀ > ♂; en > 50 años, ♂ > ♀.
Fisiopato: trastorno autoinmunitario (AI) de la transmisión sináptica. Los Ab interfieren con la función, la inserción o la conservación de los receptores nicotínicos de la ACh (RACh). Los receptores muscarínicos no se afectan → persistencia de las respuestas pupilares/autonómicas. Anomalías tímicas (autosensibilización tímica contra RACh), y/o del sistema inmunorregulador periférico (mimetismo antigénico) que dan origen a la síntesis de Ab contra los RACh y su destrucción (Ab contra cinasa de tirosina específica del músculo [MuSK]/proteína relacionada con el receptor de las lipoproteínas de baja densidad [LRP4]), y la simplificación de la superficie con plegamiento intenso normal de la PNM. Esta pérdida de los RACh funcionales → disminución de las amplitudes de los potenciales de la placa terminal → ausencia de despolarización de la fibra muscular hasta el umbral → falla de la transmisión neuromuscular. La MuSK media la agrupación postsináptica de los RACh y mantiene las estructuras presinápticas (*Lancet Neurol* 2009;8:475-490).
Presentación: *HC/PA*: debilitamiento variable o fatigabilidad, debilitamiento faríngeo o disfonía en 20%, diplopía (visión borrosa en casos sutiles); ortopnea por debilitamiento diafragmático. *EF neuro*: reflejos pupilares normales, ptosis (suele ser asimét, con fatiga con la mirada hacia arriba), oftalmoparesia asimét, contracción excesiva del músculo frontal para mantener la apertura ocular, fascics palpebrales de Cogan, "sonrisa miasténica", pliegue transverso. Debilidad del cierre mandibular, de músculos bulbares, paladar, axial y regiones proximales de extremidades, así como para la flexión > extensión del cuello. Taquipnea y respiración superficial, sensibilidad conservada, reflejos con depresión variable.

Otros subtipos: **(1)** *anti-MusK*: ♀ jóvenes con debilidad prominente oculobulbar, en cuello, hombro y músculos respiratorios, crisis frecs y de manera característica no relacionadas con timoma, ± triple surco lingual. **(2)** *Ocular*: s/s limitados a la debilidad ocular durante > 2 años → sin generalización en 90%; reto electrodiagnóstico; la monoterapia con inhibidores de la AChE (IAChE) puede ser suficiente; pudiera recurrirse a la inmunosupresión. **(3)** *Anti-LRP4*: efectos sobre la agrupación de RACh y la interacción agrina-LRP4 podrían conducir a la identificación de un subtipo nuevo de MG. Los pacs parecen responder a la inmunosupresión. Los Ab antiagrina también están en investigación (*Arch Neurology* 2012;69:445-451; *Neuromuscul Disord* 2013;23:568-570). **(4)** Doble *seronegatividad* (*RACh* y *MuSK*): presentación clásica, pruebas de Ab (−).

Dxdf: enf de neurona motora (ENM), sx miasténico de Lambert-Eaton, SGB, difteria, parálisis por garrapatas, oftalmopatía tiroidea, trastornos mitocondriales, SMC, botulismo, organofosforados y otros tóxicos, miopatía inflamatoria, tumores de la base del cráneo, crisis colinérgicas, distrofia muscular oculofaríngea, polineuropatía desmielinizante inflamatoria aguda.

Dx: **(1)** *pruebas de Ab*. **(1a)** *Anti-RACh*: Ab de unión: sens 80-85% en la MG generalizada y 55% en la MG ocular. Ab bloqueantes: (+) en aislamiento en ~ 1% de casos de MG. Ab moduladores: (+) en aislamiento en 3-4% de MG; ↑ frecuencia con timoma. En el momento de la presentación, los anti-RACh pueden ser negativos y luego volverse detectables en una fase posterior de la evolución. La concentración de Ab no corresponde a la gravedad del cuadro. **(1b)** *Anti-MuSK*: presentes en 40-50% de los pacs con MG sin anti-RACh. **(1c)** *Ab contra el músculo estriado*: sens 75-95% para la MG con timoma; por lo regular existen en pacs de mayor edad con MG sin timoma; su utilidad se ve limitada por la esp baja. **(1d)** *Anti-LRP4*: presentes en 7-33% de pacs doble seronegatividad (MuSK/RACh). La prueba aún no está disponible en el mercado. **(2)** *EMG/VCN*: *estimulación nerviosa repetitiva*: la estimulación repetitiva con velocidad baja (2-5 Hz) induce depleción de acetilcolina (ACh) → decremento > 10% (sens 30-98% en la MG generalizada, 10-40% en la MG ocular). *EMG de fibra única* (*EMG-FU*): bloqueo (+) y/o incremento de la fluctuación (*jitter*; variación del tiempo de contracción entre fibras musculares; sens 80-99%) (*Muscle Nerve* 1992;15:720-724). **(3)** *Valoración clínica*. **(3a)** *Prueba con edrofonio* (*un IAChE*): dosis de prueba 2 mg IV; si no hay respuesta tras 30 s, administrar 2 mg c/10-15 s hasta alcanzar 10 mg. Vigilar el desarrollo de defectos clínicos evidentes y sólo aceptar la mejoría inequívoca como (+). Abandonar si hay efectos colaterales. Inicio de acción 30 s; duración 5-10 min. *Efectos colaterales*: sialorrea, diaforesis, náusea, calambres, fascics, bradicardia, ↓ TA y dificultad respiratoria. Disponer de bomba-válvula-mascarilla/carro rojo y atropina; telemetría. *Utilidad*: sens ~ 90%. **(3b)** *Prueba con hielo*: aplicar un paquete de hielo sobre el ojo cerrado durante 3 min: la ptosis mejora por lo menos 2 mm (sens 80-97% en pacs con ptosis; utilizar si la prueba de edrofonio está contraindicada) (*Neuromuscul Disord* 2006;16:459-467; *Muscle Nerve* 2013;48:902-904).

Pruebas adicionales: PFT, TC de tórax, RMN para valorar timoma.

Px: variable; depende de la distribución de la enf subyacente y su gravedad. En una fase temprana de la evolución las exacerbaciones por lo regular son graves, pero las

remisiones de varios meses con el Tx son comunes. La enf alcanza su gravedad máxima en 2 años en 66% de los pacs. Remisión espontánea y duradera en 10-15%. En promedio, la enf activa dura 7 años, seguidos por 10 años de remisión relativa, para ingresar por último a una fase de "agotamiento" que se caracteriza por cierto grado de deficiencia estable. Quince a 40% de los pacs con presentación ocular aislada no desarrolla MG generalizada. Aquéllos en los que ocurre, la transición a MG generalizada suele tener lugar en el transcurso de 2 años (*Ann Neurol* 1983;14:516-519).

Tx: EXACERBACIONES/CRISIS AGUDAS

Definiciones: *crisis miasténica*: episodio agudo de debilidad, por lo general con insuficiencia respiratoria que por lo regular requiere intubación e ingreso a la UCI o postergación de la extubación ≥ 24 h tras la cirugía.

Causas: **(1)** progresión de la enf, **(2)** infección/factor de estrés, **(3)** abstinencia/↓ del Tx para la MG, **(4)** fárm contraindicado.

Plasmaféresis: se necesita un catéter de gran calibre y se realiza c/48 h. *Efectos colaterales potenciales*: infección del catéter, inestabilidad cardiovascular, neumotórax, desplazamiento de electro-litos, hemorragia.

IgIV: 2 g/kg en fracciones, a administrar en 2-5 días. *Efectos colaterales potenciales*: meningitis aséptica, síntomas similares a influenza (n/v, mialgias, fiebre, escalofríos), insuficiencia renal aguda (IRA), exacerbación de la insuficiencia cardiaca congestiva, reacción alérgica (cuantificar antes las concentraciones de IgA para descartar su deficiencia), cefalea frec, eventos trombóticos muy raros (infarto de miocardio/EVC).

Piridostigmina: en pacs intubados podría diferirse puesto que incrementa las secreciones. En el adulto sin intubación las dosis iniciales son de 15-30 mg c/8-6 h; ajustar de forma gradual según se requiera (máx 360 mg/día). Inicio de acció ~ 30-60 min (los pacs con disfagia pueden requerirla 30 min antes de una comida).

Esteroides: en pacs intubados puede iniciarse metilprednisolona IV junto con plasmaféresis o IgIV, 500-1 000 mg/día durante 5 días, seguidos de 0.8 mg/kg/día IV hasta poder recibir esteroides VO. En pacs sin intubación, iniciar prednisona en dosis de 1-1.5 mg/kg/día por 2-4 sem (máx 100 mg/día) y luego disminuir 5-10 mg c/2-4 sem hasta la dosis mínima efectiva. Puede inducir agravamiento agudo de la exacerbación; así, debe utilizarse con cautela y considerarse la hospitalización para vigilancia y/o el inicio de plasmaféresis o IgIV antes de recurrir a esteroides durante una exacerbación. Inicio de acción ≥ 2 semanas.

Medidas de sostén: aspiración, ayuno temporal o alimentación por sonda nasogástrica, monitoreo respiratorio estrecho con cuantificación de presión inspiratoria máxima y capacidad vital; apoyo ventilatorio de ser necesario.

Dxdf: crisis colinérgica (sialorrea, epífora, diarrea, bradicardia). Tx: diferir o ↓ fárms anticolinesterásicos.

Tx CróniCo

Principios

Tiempo para alcanzar beneficio: **(1)** inmediato = IAChE. **(2)** Muy breve (días) = plasmaféresis, IgIV. **(3)** A corto plazo (2-6 sem) = corticoesteroides. **(4)** A largo plazo (2-12 meses) = mofetilmicofenolato, azatioprina, rituximab, timectomía.

Antes de iniciar la inmunosupresión: prueba con derivado proteico purificado (−), BHC de referencia, PMC, HbA1c, densidad ósea previa a la prednisona.

Modulador no inmunitario: piridostigmina. Su dosificación se ajusta según se requiera. Síntomas oculares: lentes prismáticas.

Modulador inmunitario: esteroides, fárms ahorradores de esteroides y timectomía (Amato AA, Russell JA. *Neuromuscular Disorders*. McGraw Hill, 2008:457-528).

- **Esteroides:** iniciar con dosis de 1-1.5 mg/kg/día por 2-4 sem (máx 100 mg/día). Una vez en remisión o con mesetas de mejoría, ↓ dosis y/o intervalo de administración (p. ej., disminución de 5-10 mg c/2-4 sem) hasta la dosis más baja efectiva. *Efectos colaterales*: cataratas, HTA, osteoporosis, inmunosupresión, ↑ peso, trastornos del estado de ánimo, psicosis, fotosensibilidad cutánea, intolerancia a la glucosa/DM, úlceras pépticas, necrosis avascular, miopatía esteroidea, detención del crecimiento en niños.
- **Timectomía:** indicada si se detecta timoma en la TC de tórax (~ 15% de los casos). Puede realizarse en ausencia de timoma en la MG generalizada, con anti-RACh (+) e inicio en < 50 años (está en curso un estudio clínico controlado y aleatorizado [MGTx]).
- **Inmunoterapias ahorradoras de esteroides:** véase la siguiente tabla.

Inmunoterapias ahorradoras de esteroides				
Fármaco	**Mecanismo**	**Eficacia/uso**	**Dosificación**	**Efectos colaterales**
Azatioprina	Inhibidor de las purinas; inhibe la proliferación de células T y B	Efectivo en > 70% Inicio de acción en 6-12 meses. Usar con esteroides o para ↓ su dosis	Iniciar con 50 mg/día VO; ↑ 50 mg/día c/sem hasta 2-3 mg/kg/día	Hepatotoxicidad, leucopenia, pancreatitis (rara) Reacción idiosincrática (~ 10%): fiebre, n/v, exantema. Puede cuantificarse la actividad de metiltransferasa de tiopurinas (TPMT) antes de iniciarla.
Ciclosporina	Inhibidor de la calcineurina ↓ producción de células T e IL-2	Se utiliza en caso de intolerancia/ refractariedad a azatioprina o prednisona	3-4 mg/kg/día VO en fracciones c/12 h; máx 6 mg/kg/día	Insuficiencia renal, hirsutismo, temblor, hiperplasia gingival, HTA
Ciclofosfamida	Agente alquilante	Uso infrec; sólo para MG grave, refractaria, generalizada	Pulsos mensuales de 500 mg/m² IV	Ca vesical, supresión de médula ósea, alopecia, cistitis hemorrágica, infertilidad, malestar GI
Mofetilmicofenolato	Inhibidor de la síntesis de purinas	Un estudio clínico controlado y aleatorizado no reveló diferencia significativa entre prednisona y prednisona + mofetilmicofenolato	1 g VO c/12 h	Diarrea, edema periférico, náusea, fiebre, leucopenia
Rituximab	Ab monoclonal quimérico contra linfocitos CD20	• Informes de caso revelan beneficio en la MG refractaria RACh (+) o MuSK (+) • Estudio NINDS NeuroNEXT en progreso	La dosificación no está estandarizada: 1. Dos dosis de 1 g IV c/2 sem; luego, 1 g PRN si s/s empeoran 2. 375 mg/m² c/sem por 4-6 sems, luego c/sem-mes por 2-6 meses	Reacciones a la infusión que incluyen fiebre, escalofríos, hipotensión, disnea. Se refiere leucoencefalopatía multifocal progresiva en pacs sin MG.
Tacrolimus (FK506)	Inhibidor de calcineurina	Menos evidencia; informes tempranos promisorios	3-5 mg/día	IRA, hiperglucemia, sx de encefalopatía posterior reversible, hipoMg, malestar GI, parestesias

Fármacos que exacerban la MG: **(1)** *contraindicación absoluta*: penicilamina, toxina botulínica, telitromicina, IFN-α. **(2)** *Contraindicación relativa*: *abxs*: fluoroquinolonas (ciprofloxacina, levofloxacina, etc.), macrólidos (eritromicina, azitromicina, etc.), aminoglucósidos (gentamicina, tobramicina, etc.), quinina, *antiarrítmicos de clase IA* (procainamida, quinidina, xilocaína, etc.), medio de contraste yodado, magnesio, bloqueadores neuromusculares. **(3)** *Utilizar con cautela*: bloqueadores de los canales de calcio y betabloqueadores, Li, estatinas, esteroides.

SÍNDROME MIASTÉNICO DE LAMBERT-EATON (SMLE)

Epid: segundo trastorno en frecuencia de la PNM. Trastorno AI presináptico; 2/3 de los casos son paraneoplásicos (carcinoma de células pequeñas en ~ 90% de los casos paraneoplásicos; los s/s preceden al tumor ~ 10 meses en promedio). No paraneoplásico: a menudo, ♀ jóvenes con otras enfs AI. Casos de SMLE en > 40 años ~ 85%.

Fisiopato: Ab contra los canales controlados por voltaje de tipo P/Q >> tipo N en la membrana presináptica → ingreso escaso de calcio y liberación escasa de vesículas

en la sinapsis.

S/s: **(1)** debilitamiento con fatigabilidad; fatiga >> debilidad. **(2)** Debilitamiento proximal en extremidades infs y luego en extremidades sups (debilidad en estas últimas en algún momento de la evolución en 80% de los casos). **(3)** Dolorimiento/rigidez musculares luego del ejercicio. **(4)** Calor → ↑ debilidad. **(5)** S/s oculares, disartria, disfagia (menos frec que en la MG). **(6)** S/s autonómicos: xerostomía, xeroftalmía, visión borrosa, estreñimiento, dificultad para iniciar la micción, impotencia.

EF: reflejos pupilares lentos. La ptosis puede mejorar con la mirada hacia arriba. La debilidad es peor al iniciar el mov y luego se potencia, pero puede haber fatiga con el esfuerzo prolongado. Reflejos de estiramiento muscular (REM): ↓ al inicio, pero ↑ tras un esfuerzo sostenido breve.

Dx: **(1)** *Suero*: Ab contra los canales de calcio controlados por voltaje de tipo P/Q en 85-90%. Ab contra el tipo N en 74% de los casos paraneoplásicos y 40% de los no paraneoplásicos. Ab contra RACh en 13%. **(2)** *Electrodiagnóstico*: amplitud del potencial de acción muscular compuesto (CMAP) con disminución difusa, decremento del CMAP con neuroestimulación sensible a respuesta de 1-5 Hz, facilitación de la amplitud con ejercicio por 10 s o estimulación repetitiva rápida. *EMG*: potenciales de unidad motora de baja amplitud, breves, que pueden aumentar con el esfuerzo sostenido. *EMG-FU*: fluctuación ± bloqueo en todos/casi todos los músculos (no discontinuo como en la MG) (*N Engl J Med* 1995;332:1467-1474).

Tx: **(1)** *resección tumoral*: puede ser curativa; si no hay tumor conocido → vigilancia estrecha. **(2)** *Tx sintomático*: **(2a)** *IAChE* (véanse detalles en sección Tx crónico de MG); respuesta variable. **(2b)** *Guanetidina*: ↑ de liberación de ACh, pero sus efectos colaterales limitan su uso: mielosupresión, toxicidad renal y hepática, malestar GI. **(2c)** 4-DAP: su toxicidad en el SNC limita su uso → CC, confusión. **(2d)** 3,4-DAP: no está autorizado por la FDA; están en curso estudios clínicos (Jacobus y Catalyst Pharmaceuticals); disponible para uso compasivo. **(3)** *Plasmaféresis*: ↓ s/s con efecto transitorio máximo a 2 sem. **(4)** *IgIV*: sólo se ha analizado en estudios pequeños que sugieren efecto transitorio. **(5)** *Otros Txs inmunomoduladores* podrían ser útiles (véase sección MG).

SÍDROMES MIASTÉNICOS CONGÉNITOS (SMC)

Epid: conjunto de sxs infrecs por defectos genéticos de la estructura de la PNM y su función. Por lo general en neonatos y niños, pero pueden verse en adolescentes/adultos jóvenes. La MG neonatal transitoria no es un SMC; más bien, es una MG mediada por Ab transferidos por la madre durante la gestación.

Fisiopato: defectos genéticos → ↓ de liberación de ACh (presináptica), ↓ de AChE (sináptica) o ↓ de actividad de RACh (postsináptica). Todas → ↓ de la transmisión o de la reserva sináptica. No están mediados por Ab (la inmunoterapia no está indicada).

Características clínicas: *neonatos-niños*: disminución del mov fetal, hipotonía, hipotrofia muscular, artrogriposis, crisis respiratoria, afectación pupilar en la deficiencia congénita de AChE, miopatía progresiva y ausencia de respuesta a IAChE

en la deficiencia de AChE y el sx miasténico congénito de canales lentos (SMC-CL). Los neonatos pueden tener paladar ojival, dismorfia facial, artrogriposis, escoliosis. *Adolescentes y adultos*: difícil de diferenciar clínicamente de la MG AI. En ocasiones existe miopatía.

Dxdf: en lactantes-adultos jóvenes, diferenciar de MG, MG seronegativa, miopatía, neuropatía periférica, ENM.

Dx: pruebas de Ab siempre (−) en los SMC; puede recurrirse a la secuenciación de próxima generación (exoma completo) para buscar SMC.

Tx: sintomático; depende de la entidad (véase la tabla siguiente). Algunos responden a IAChE, albuterol, efedrina, 3,4-DAP. La inmunoterapia no es útil; se recomienda asesoría genética (*Curr Opin Neurol* 2013;26:561-568).

Síndrome	Fisiopatología	Notas
Presinápticos		
Deficiencia de acetiltransferasa de la colina (ChAT)	Por mutación del gen *CHAT*; herencia autosómica recesiva (AR)	En casos graves en neonatos-lactantes, crisis de debilidad, ptosis, disfagia e hipoventilación. El sx pierde intensidad en la adolescencia; adultos con s/s leves. AHF de "muerte súbita infantil". Respuesta decremental ante la estimulación repetitiva en músculos proximales. Respuesta parcial a IAChE.
Vesículas sinápticas escasas	Se desconoce	Neonatos-lactantes: hipotonía y alimentación deficiente. Niños: ptosis fatigable, debilidad de extremidades/bulbar. Decremento de CMAP con la estimulación repetitiva lenta. Bx de músculos intercostales con ↓ de 80% de vesículas sinápticas.
Sx congénito similar al de Lambert-Eaton	Se desconoce	Neonatos-lactantes con s/s similares a los del SMLE, pero Ab contra los canales de Ca (−). Los afectados pueden requerir ventilación crónica. CMAP de baja amplitud inicial, con decremento con la estimulación repetitiva lenta y facilitación con la estimulación repetitiva rápida.
Sinápticos		
Deficiencia de acetilcolinesterasa (AChE) en placa terminal	↓ AChE → ↑ ACh en sinapsis → potencial postsináptico excitatorio prolongado; desensibilización y pérdida de RACh	Mutación de *COLQ*, que codifica la proteína de anclaje de la AChE. Neonatos, lactantes y niños pequeños con debilidad, afectación pupilar y miopatía. Después de la descarga de estimulación repetitiva lenta o rápida se puede observar un decremento. Ausencia de respuesta a IAChE.
Postsinápticos		
Disminución de la	↓ de la densidad y	Causa más frec de SMC; herencia AR.

expresión de RACh: mutaciones de subunidades RACh	distribución anómala de RACh	Se asemeja a la MG seronegativa; ± hipotonía, artrogriposis, dificultad para la alimentación. Decremento de CMAP con estimulación repetitiva rápida > lenta. Mutación de la subunidad β: forma frec, leve. Mutación de la subunidad γ: sx de Escobar. Mejora con IAChE.
Mutaciones de la rapsina	Deficiencia de rapsina → disminución de la densidad y la distribución de RACh	Los homocigotos la manifiestan durante el periodo neonatal; puede desarrollarse artrogriposis, paladar ojival y debilidad fija. Los casos leves son subclínicos hasta la niñez avanzada. ± ptosis leve/oftalmoparesia. Mejora con IAChE.
Mutaciones de la "cinasa distal" Dok-7	Dok-7: proteína que activa la MuSK; participa en la agrupación de los RACh	Clínicamente idéntica a la de la deficiencia de RACh. Inicio < 5 años; ± disminución de movs fetales, luego debilidad estática/progresiva lenta. Decremento con estimulación repetitiva lenta. Respuesta variable a IAChE; la efedrina produce mejoría leve.
Anomalía de la cinética de los RACh: canal lento (SMC-CL)	Mutación de ganancia de función → mayor duración de la apertura del canal. Autosómica dominante con penetrancia variable	Debilidad fatigable y progresiva. Los casos graves se manifiestan en la infancia; los leves, en adultos. Predomina la debilidad en cuello y región distal de la extremidad sup. Después de la descarga de estimulación repetitiva lenta o rápida se puede observar un decremento. Tx: quinidina y fluoxetina; la debilidad se intensifica sin Tx. Sin respuesta a IAChE (puede empeorar).
Canal rápido (SMC-CR)	Mutación de pérdida de la función que disminuye el tiempo de apertura del canal	Se presenta durante la lactancia o la niñez, con ptosis, oftalmoparesia, disfagia, disartria y debilidad tras el ejercicio; estática/progresiva lenta. Decremento leve con estimulación repetitiva lenta. Tx: IAChE y 3,4-DAP para estimular la liberación de ACh.

TOXINAS QUE INDUCEN DISFUNCIÓN DE LA PNM

Presináptica: toxina botulínica, corticoesteroides, Mg, aminoglucósidos, bloqueadores de los canales de calcio, aminopiridinas, hemicolina-3; tetrodotoxina, saxitoxina, ciguatoxina, venenos (mamba, víbora tigre australiana, escorpión *Pandinus*, caracoles marinos *Conus*, víbora listada de la India, víbora de cascabel brasileña, araña viuda negra, araña violinista, garrapatas.

Sináptica: IAChE (p. ej., edrofonio, piridostigmina, neostigmina), organofosforados.

Postsináptica: curare y agentes no despolarizantes, succinilcolina y agentes despolarizantes, tetraciclinas, venenos (p. ej., víbora listada de la India, cobra de Siam, caracol marino *Conus*).

BOTULISMO

Generalidades: enf infrec mediada por toxinas que deriva del bloqueo de la PNM y las neuronas colinérgicas presinápticas. Exotoxina sintetizada por *Clostridium botulinum*; se absorbe en el tubo digestivo o por las heridas, y se disemina por vía hematógena; se une al nervio presináptico y se internaliza por endocitosis.

S/s: se desarrolla en horas (días en el botulismo relacionado con heridas); n/v, ± diarrea, disfagia, diplopía, disartria, debilidad de extremidades, disnea, xerostomía, visión borrosa, estreñimiento. *Neonatos-lactantes*: s/s variables (desde leves hasta muerte súbita); hipoactividad, ↓ movs espontáneos, ↓ succión, hipotonía (*floppy baby*), ↓ REM. Sialorrea y debilitamiento de NC inducen inquietud; ~ 50% → ventilación. Semanas para la recuperación.

EF: ptosis, ↓ reflejo nauseoso, disfagia, disartria, diplejía facial, debilidad lingual, ± nistagmo, ↓ REM, ↓ capacidad vital forzada. *Autonómicos*: íleo, retención urinaria, ↓ respuesta pupilar, ↓ TA, ↓ temperatura.

Dx: **(1)** *EMG/VCN*: ↓ amplitud de CMAP; ↑ incremental con la estimulación repetitiva rápida, ↓ decremental con la estimulación repetitiva lenta (más prominente en músculos proximales). La EMG varía con base en el tiempo de evolución: ± ondas agudas (+) y potenciales de fibrilación, ± potenciales de acción de la unidad motora de baja amplitud/breves, ± reclutamiento temprano y ↓ del patrón de interferencia. **(2)** *Cx*: sens ~ 50-66%, pero los resultados toman tiempo. **(3)** *Detección de toxinas*: sens ~ 35%; puede realizarse en contenido gástrico, heces, suero, secreción de heridas y alimentos sospechosos.

Tx: **(1)** *de sostén*: ↓ de mortalidad. **(2)** *Antitoxina*: si se administra en el transcurso de 24 h del inicio de los s/s. **(3)** *IgG antibotulínica humana*: ↓ estancia intrahospitalaria y ventilación en el botulismo *infantil*; sin utilidad en adultos. **(4)** *Lavado gástrico*: botulismo de origen alimentario e infantil (controversial). **(5)** *Desbridación de heridas*: en el botulismo relacionado con heridas. **(6)** *Si se inician abxs*: administrar antes antitoxina para evitar la intensificación de los s/s por la lisis bacteriana. **(7)** *Enf de origen alimentario*: identificar a otras personas expuestas y analizar los alimentos.

PARÁLISIS POR GARRAPATAS

Epid: niños > adultos (3:1). ♂ > ♀. Incidencia máxima en primavera y verano.

Fisiopato: varía según las especies; *Ixodes holocyclus* (Australia) ↓ la liberación presináptica de ACh. Otras garrapatas inducen disfunción de la PNM o neuropatía aguda.

S/s: debilidad ascendente en el transcurso de horas-días; oftalmoplejía, debilidad facial, disartria, disfagia, insuficiencia respiratoria, s/s sensitivos (dolor, hipoestesia, parestesias, ataxia sensitiva); ↓ REM.

Dxdf: MG, SGB, difteria, botulismo.

Dx: serología y LCR normales. EMG/VCN: posible neuropatía sensitiva leve. Las amplitudes de los CMAP y las velocidades de conducción motoras muestran ↓ leve en las extremidades con paresia. Seudofacilitación con la estimulación repetitiva.

EMG: reclutamiento anormal.
Tx: retiro de la garrapata; Tx de sostén para la debilidad respiratoria; px favorable si el pac recibe soporte.

MIOPATÍA

Introducción: puede ser *hereditaria* o *adquirida*. Las miopatías hereditarias pueden presentarse en neonatos/lactantes ("congénitas") o en adultos. Las miopatías adquiridas suelen presentarse en adultos y pueden derivar de enfs sistémicas (p. ej., hipotiroidismo) o ser inflamatorias, tóxicas o metabólicas.

Estudio de la miopatía

IC: **(1)** inicio de la debilidad (progresión en días/meses/años). **(2)** Patrón de debilidad: *proximal* (dificultad para subir escaleras, lavarse el pelo), *distal* (tropezar con frecuencia, dificultad para abrir frascos) u otro (facioescapulohumeral). **(3)** S/s asociados (mialgia, disfagia, disnea, diplopía, miotonía/paramiotonía, atrofia o hipertrofia, escápula alada). **(4)** Exposición a tóxicos (estatinas, esteroides). **(5)** Signos de enf sistémica (pérdida ponderal, artralgias, exantema). **(6)** AHF.

EF: **(1)** general: cambios cutáneos/exantema, edema, caquexia. **(2)** Pulmonares: si hay taquipnea, verificar presión inspiratoria máxima (PIM) y capacidad vital forzada (CVF) (considerar intubación si PIM < 20 o CVF < 15 mL/kg). **(3)** Neurológica: *nervios craneales*: movs extraocu lares, fuerza facial y lingual. *Motor*: debilidad axial *vs*. apendicular, proximal *vs*. distal. Buscar *fatigabilidad* (fuerza inicial apropiada con incapacidad súbita), que puede deberse a dolor, fatiga, ↓ esfuerzo sin debilidad real. *Reflejos*: si están incrementados, considerar afección de neurona motora sup alternativa/sobrepuesta.

Pruebas diagnósticas: verificar cinasa de creatina (CK), EMG/VCN, bx muscular.

DISTROFIAS MUSCULARES

Distrofia muscular de Duchenne (DMD)

Genética: mutación del gen de la distrofina, ×p21.2 (recesiva, ligada a ×).

Epid: incidencia: 1/3 500 neonatos ♂. Prev: 1/18 000 ♂. Las portadoras pueden tener s/s leves por fenómeno de Lyon (inactivación sesgada de ×).

S/s: el pac suele ser normal al nacer o muestra debilidad/hipotonía leve. La marcha se afecta entre los 2 y 6 años (base amplia, anadina, de puntillas, dificultad para correr/brincar). Luego se desarrolla debilidad en brazos/torso. Restricción a silla de ruedas alrededor de los 12 años de edad. EF: seudohipertrofia de pantorrillas, signo de Gower al levantarse del piso, debilidad simét, disminución de reflejos de estiramiento muscular (REM) (aunque pueden conservarse los reflejos aquileos, incluso en fase tardía de la enf), contracturas aquileas/isquiotibiales, cifoescoliosis. Se afecta el músculo cardiaco, con miocardiopatía, anormalidades electrocardiográficas (ECG), taquicar - dia sinusal. Muchos pacs tienen disfunción cognitiva. Desarrollan declinación respiratoria que causa la muerte, por lo general cerca de los 20 años.

Dx: pruebas genéticas. CK (50-100× la normal o sup). EMG: actividad espontánea ↑;

puede haber cambios miopáticos. RMN muscular: sustitución grasa. Bx muscular: disminución/ausencia de distrofina por inmunohistoquímica y Western blot.

Tx: corticoesteroides (estabilizan/mejoran la fuerza y pueden postergar la dependencia de la silla de ruedas), pruebas de función tiroidea anuales, ECG con regularidad, seguimiento cardiológico.

Distrofia muscular de Becker (DMB)

Genética: mutación del gen de la distrofina, ×p21.2 (recesiva, ligada a ×).

Epid: incidencia: 5/100 000 nacidos hombres.

S/s: similar a Duchenne, pero fenotipo más leve; presentación posterior. Los pacs pueden ambular hasta después de los 15 años, pero ~ 50% pierde esa capacidad para la 4.ª década de la vida.

Dx: pruebas genéticas. CK (20-200× la normal). Bx muscular: disminución/ausencia de distrofina por inmunohistoquímica y Western blot.

Tx: vigilancia de funciones respiratoria y cardiaca.

Distrofias musculares de las cinturas escapular y pélvica (DMCEP)

Grupo de trastornos numerosos clínicamente heterogéneos; herencia autosómica dominante (AD) o autosómica recesiva (AR). AD: DMCEP 1, subtipos A-H, que incluyen variantes por miotilina, laminina A/C y caveolina-3. AR: DMCEP 2, subtipos A-S, que incluyen variantes por calpaína-3, disferlina, sarcoglicanos, teletonina, TRIM 32, proteína relacionada con fukutina y titina.

S/s: debilidad predominante en cinturas escapular y pélvica, pero con afectación variable de otros grupos musculares.

Dx: pruebas genéticas dirigidas con base en patrón de herencia y fenotipo clínico (p. ej., escápula alada presencia/ausencia de debilidad facial, atrofia de pantorrillas, contracturas, afectación cardiaca/respiratoria temprana).

Distrofias miotónicas

Miotonía: relajación tardía de un músculo, que suele intensificarse con frío o estrés. Se observa por lo regular en músculos faciales y de la mano. Puede ser inducida por percusión (p. ej., eminencia tenar, extensor común de los dedos) o contracción intensa (p. ej., miotonía por empuñamiento o palpebral). Por lo regular los pacs la describen como "rigidez" muscular.

Distrofia miotónica 1 (*DM1*):

Genética: AD, causada por la repetición de un triplete inestable en el gen *DPMK* (19q13.2). Hasta 27 repeticiones son normales, pero en la DM1 puede haber 50-4 000 repeticiones, el ↑ se asocia con enf más grave. Las repeticiones suelen aumentar en generaciones sucesivas, lo que lleva a una presentación más temprana/grave (anticipación).

Epid: incidencia 13.5/100 000 nacidos vivos; prev 3-5/100 000.

S/s: puede presentarse a cualquier edad (incluida una variante congénita grave). Los pacs desarrollan debilidad distal y luego proximal en extremidades, debilidad de flexores del cuello, debilidad/atrofia facial con "cara afilada" característica; asimismo pueden desarrollar debilidad bulbar. Por lo regular hay alopecia frontal.

Miotonía clínica en la EF (percusión, empuñamiento, palpebral). Afectación multisistémica: cardiaca (defectos de conducción), GI) (disminución de motilidad con seudoobstrucción), respiratoria (hipoventilación alveolar, apnea del sueño), oftalmológica (cataratas), endocrina (atrofia testicular, resistencia a la insulina), neuroconductual (problemas cognitivos/del estado de ánimo).

Dx: pruebas genéticas; EMG con miotonía eléctrica (ruido de "bombardero en picada"), actividad espontánea ↑, potenciales de unidad motora miopáticos.

Tx: mexiletina o fenitoína en la miotonía discapacitante; ECG anuales; EF oftalmológica; considerar un estudio del sueño para descartar apnea del sueño; asesoría genética si se planea la reproducción.

Distrofia miotónica 2 (*DM2*): también conocida como "miopatía miotónica proximal", se asemeja a la DM1 (miotonía, debilidad, cataratas, problemas cardiacos), pero suele presentarse entre los 20 y 60 años de vida.

Genética: AD, se debe a una expansión inestable de repeticiones CCTG en la región 3q21. Mayor prev en familias del norte de Europa.

S/s: debilidad proximal y distal de progresión lenta que pueden fluctuar con el tiempo. Miotonía, que por lo regular se manifiesta por rigidez/dolor muscular, con fenómeno de "calentamiento" (mejora con contracciones repetidas).

Dx: pruebas genéticas, miotonía en la EMG.

OTRAS DISTROFIAS MUSCULARES

Distrofia facioescapulohumeral: AD, s/s suelen manifestarse entre los 3 y 45 años, pero pueden ser después. Penetrancia variable, incluso en la misma familia. *EF*: debilidad facial, escápula alada, debilidad proximal en brazo que respeta antebrazo ("brazos de Popeye"), pliegues axilares invertidos. La debilidad puede ser asimét. *Dx*: pruebas genéticas (existen dos subtipos con genética distinta).

Distrofia muscular escapuloperonea: se presenta con caída del pie (por lo regular asimét), seguida por escápula alada en las primeras dos décadas de la vida. *Tx*: de sostén: ortesis tobillo-pie para la caída del pie, considerar cirugía para estabilizar la escápula.

Distrofia muscular de Emery-Dreifuss: ligada a X o AD. Los pacs se presentan con contracturas tempranas (codos, tobillos, cuello) y debilidad de evolución lenta, así como defectos de conducción cardiaca. Puede requerirse marcapasos profiláctico o desfibrilador intracardiaco *Tx*: ECG anual, terapia física para limitar contracturas. *Dx*: pruebas genéticas (las mutaciones de la emerina son las más frecs en los casos ligados a X, en tanto que casi todos los casos AD se deben a mutaciones de la laminina A/C).

Distrofia muscular oculofaríngea: suele ser AD y se observa con más frecuencia en pacs de ascendencia francesa-canadiense. Se presenta con ptosis progresiva lenta (por lo regular asimét) durante la 4.ª a 6.ª décadas de la vida, acompañada por restricción de la función de músculos extraoculares (ME), debilidad faríngea con disfagia y proximal en extremidades. Los pacs pueden requerir cirugía para mejorar la ptosis y miotomía cricofaríngea para la disfagia. *Dx*: pruebas genéticas.

MIOPATÍAS CONGÉNITAS

Miopatías que se presentan de manera preferencial, pero no exclusiva, en neonatos/lactantes. Por lo regular se asocian con hipotonía y retraso para alcanzar las metas de desarrollo. También pueden presentarse en adolescentes y adultos.

MIOPATÍA DE NÚCLEO CENTRAL

Genética: mutación del gen del receptor de la rianodina (cromosoma 19), AD > AR.
S/s: debilidad proximal y facial leve que inicia en periodo neonatal/lactancia/niñez temprana, contracturas, cifoescoliosis, pie cavo, anomalías cardiacas.
Dx: pruebas genéticas; bx con áreas redondas claras ("núcleos") en las fibras tipo I en la tinción NADH-TR.
Tx: los pacs tienen riesgo de hipertermia maligna y deben evitar ciertos anestésicos (p. ej., halotano), bloqueadores musculares (p. ej., succinilcolina). Vigilar la función cardiaca (ECG, ecocardiografía transtorácica).

MIOPATÍA CENTRONUCLEAR/MIOTUBULAR

Genética: las mutaciones del gen de la miotubularina ligadas a X generan 90% de los casos y tienen un fenotipo más grave. Mutaciones AD de dinamina causan cuadros más leves.
S/s: ligada a X: hipotonía neonatal intensa, debilidad progresiva en cinturas escapular y pélvica y músculos del cuello, debilidad facial, disartria, ptosis, debilidad de ME. Los niños con mutación AD pueden ser normales o mostrar hipotonía leve al nacer y tienen evolución más lenta.
Dx: pruebas genéticas; bx muscular con núcleos centrados en las fibras musculares.
Tx: de sostén; inicio temprano de alimentación por sonda, ventilación mecánica en caso necesario. El px por lo regular es malo en la mutación ligada a X, con muerte durante la lactancia. Niños/ adultos presentan casos más leves y evolucionan con más lentitud.

DESPROPORCIÓN CONGÉNITA DEL TIPO DE FIBRAS

Genética: por lo menos tres defectos genéticos distintos (tropomiosina 3, actina α, selenoproteína N).
S/s: debilidad estática de cinturas escapular y pélvica asociada con facies miopáticas, dolicocefalia, paladar ojival, escoliosis ocasional. Puede ser aislada o parte de otra enf (p. ej., Krabbe, distrofia miotónica congénita). Casi todos los casos son estáticos, pero algunos tienen debilidad progresiva e insuficiencia respiratoria.
Dx: pruebas genéticas; bx muscular con desproporción entre miofibrillas de tipos I y II; las fibras tipo I son más pequeñas que lo usual, en tanto que las tipo II son normales o hipertróficas.
Tx: de apoyo: terapia física/ocupacional; alimentación por sonda, ventilación mecánica en caso necesario.

MIOPATÍA NEMALÍNICA

Genética: cinco genes asociados (AD y AR) con penetrancia variable, que codifican proteínas relacionadas con filamentos delgados (nebulina, actina α, troponina,

tropomiosina α, tropomiosina β).

S/s: se presenta con más frecuencia en lactancia/niñez temprana con hipotonía generalizada, debilidad estática/progresiva lenta (que incluye debilidad facial, ptosis), facies dismórfica. También puede verse una variante infantil grave (por lo regular letal en el 1.er año de vida) o una de inicio en el adulto con debilidad proximal y distal leves, a veces asociadas con miocardiopatía.

Dx: bx muscular con bastones de nemalina (se aprecian mejor con tinción tricrómica); pruebas genéticas.

Tx: de sostén (terapia física, ortesis). En la variante infantil grave, Tx agresivo temprano de dificultades respiratorias y para la alimentación.

MIOPATÍA DE *MULTI-MINICORE*

Genética: AR: mutaciones de los genes del receptor de la rianodina (*RYR1*) y de la selenoproteína N.

S/s: hipotonía, debilidad proximal > distal (afectación ocasional de músculos de la mano). Puede presentarse con debilidad facial, ptosis, oftalmoparesia. Por lo regular, anomalías esqueléticas (cifoescoliosis, pie equino varo aducto, paladar ojival). Contracturas de extensores del cuello/ tronco que causan rigidez vertebral. Pueden desarrollarse miocardiopatía y debilidad de músculos respiratorios.

Dx: bx muscular: tinción de NADH con "núcleos" pequeños múltiples (áreas sin actividad enzimática oxidativa). La CK suele ser normal o levemente elevada.

Tx: de sostén; los pacs pueden requerir ortesis o cirugía para las contracturas; puede necesitarse ventilación no invasiva. En similitud con la miopatía de núcleo central, puede existir más riesgo de hipertermia maligna. Vigilar la función cardiaca.

MIOPATÍAS METABÓLICAS

TRASTORNOS DEL METABOLISMO DE CARBOHIDRATOS (GLUCOGENOSIS)

Enf de Pompe: *genética*: defecto AR de la glucosidasa ácida α-1,4 lisosómica. *S/s*: puede presentarse en neonatos/lactantes (grave) o como forma más leve en adultos en 3.ª o 4.ª décadas de la vida, con debilidad generalizada proximal > distal, que en ocasiones afecta cara/lengua. Pueden observarse anomalías del ECG/miocardiopatía. También puede haber insuficiencia ventilatoria restrictiva. *Dx*: análisis de actividad de la glucosidasa α-1,4 en muestras de sangre seca; si es anormal, se solicitan pruebas adicionales (pueden incluirse las genéticas). La bx muscular revela vacuolas ocupadas por glucógeno en las fibras musculares. Tx: restitución enzimática.

Enf de McArdle: *genética*: mutación AR del gen *PYGM* (codifica la miofosforilasa). *S/s*: suele existir intolerancia al ejercicio (calambres, dolor muscular) en niños/adultos jóvenes. Puede ocurrir "fenómeno de segundo aire" después de ~ 10 min de ejercicio (por movilización de glucosa adicional). Hasta 1/3 de pacs puede desarrollar debilidad y contracturas al pasar el tiempo, pero muchos se mantienen normales entre crisis. *Dx*: CK elevada; prueba de ejercicio con incremento apropiado de amoniaco, pero no lactato. Los estudios de patología revelan acumulación de glucógeno, sin tinción de miofosforilasa. Puede confirmarse con pruebas genéticas. *Tx*: sin Tx médico probado. Asesorar a los pacs para que eviten el ejercicio intenso

de levantamiento de peso/aeróbico y prefieran el acondicionamiento aeróbico leve-moderado.

TRASTORNOS DEL METABOLISMO DE LIPÍDOS

Deficiencia de CPT2: *genética*: mutación AR del gen *CPT2* en la región 1p32 → deficiencia de palmitoiltransferasa de carnitina tipo 2. *S/s*: rabdomiólisis con ejercicio intenso/prolongado, ayuno prolongado o infección. Suele presentarse durante la 2.ª-3.ª décadas de la vida. *Dx*: pruebas genéticas. CK ↑ con ayuno o actividad física intensa. Prueba de ejercicio normal (ayuda a diferenciar de las glucogenosis). *Tx*: evitar el ayuno o los alimentos ricos en grasa, en particular durante las enfermedades.

Miopatías por almacenamiento de lípidos: incluyen deficiencia primaria de carnitina, deficiencia de deshidrogenasa de acil-Coa múltiple (DDACM) y trastorno por almacenamiento de lípidos neutros. Se presentan con debilidad proximal o distal. *Dx*: bx muscular con gotas lipídicas en la tinción rojo "O" de aceite. Las concentraciones de carnitina y acilcarnitina pueden ayudar a diferenciar los trastornos (la carnitina muestra ↓ marcada en la deficiencia primaria de carni-tina; las concentraciones de acilcarnitina con esqueleto de carbono de longitud diversa ↑ en la DDACM; ambas son normales en el trastorno por almacenamiento de lípidos neutros). Frotis sanguíneo para buscar cuerpos de Jordans (gotas lipídicas en células hemáticas) de sospechar trastorno por almacenamiento de lípidos neutros. Las pruebas genéticas confirman el diagnóstico.

MIOPATÍAS MITOCONDRIALES

EPILEPSIA MIOCLóNICA CON FIBRAS ROJAS RASGADAS (EMFRR)

S/s: mioclonías, CC generalizadas, ataxia, demencia, hipoacusia sensorineural, atrofia óptica, debilidad progresiva (en particular proximal en brazos y piernas). También puede haber polineuropatía sensorimotora generalizada. *Dx*: CK y lactato sérico normales o con elevación leve. EEG y RMN pueden ser anormales. VCN revelan neuropatía axónica. Bx muscular con fibras rojas rasgadas y fibras negativas a COX, con ↑ captación de deshidrogenasa succínica (DHS). *Tx*: inespecífico. Usar con cautela agentes sedantes/anestésicos, ya que pueden inducir hipoventilación en pacs con miopatías mitocondriales.

ENCEFALOPATÍA MITOCONDRIAL, ACIDOSIS LÁCTICA Y EPISODIOS SIMILARES A ENFERMEDAD VASCULAR CEREBRAL (MELAS)

S/s: por lo general en la adolescencia intermedia; incluyen debilidad muscular, episodios similares a EVC (cefalea, n/v, defectos neuros focales, a veces desencadenados por ejercicio o infección). Los pacs pueden tener talla baja, hipoacusia sensorineural. *Dx*: lactato en suero/líquido cefalorraquídeo (LCR) ↑. Bx muscular con fibras rojas rasgadas, fibras negativas a COX, con captación ↑ de DHS. RMN cerebral con atrofia cortical y anomalías en secuencia FLAIR en corteza cerebral, núcleos basales, tálamo. Pruebas genéticas. *Tx*: inespecífico.

SX DE KEARNS-SAYRE (SKS)

S/s: suelen iniciar antes de los 20 años: tríada de oftalmoplejía externa progresiva, retinopatía pigmentaria, miocardiopatía. También debilidad proximal, talla baja, hipoacusia, demencia, ataxia, hipoventilación (en particular con sedantes/anestésicos), endocrinopatías. *Dx*: lactato y piruvato en suero, proteínas en LCR ↑. Bx muscular con fibras rojas rasgadas, la mayor parte de las cuales no tiñe para COX. Pruebas genéticas. *Tx*: los complementos de creatina pueden ser útiles. Cautela con agentes sedantes y anestésicos.

OFTALMOPLEJÍA EXTERNA PROGRESIVA

S/s: ptosis, oftalmoparesia con o sin debilidad muscular. No existen las otras características del SKS (p. ej., endocrinopatías, talla baja, miocardiopatías). *Dx*: lactato y piruvato en suero, y proteínas en LCR podrían ↑. Bx muscular idéntica a SKS. Pruebas genéticas. *Tx*: la cirugía puede ayudar a corregir la ptosis. Precaución con sedantes y anestésicos.

MIOPATÍAS INFLAMATORIAS

DERMATOMIOSITIS (DMM), POLIMIOSITIS (PM), MIOSITIS POR CUERPOS DE INCLUSIÓN (MCI), MIOPATÍA NECROSANTE DE MEDIACIÓN INMUNITARIA (MNMI)

	DMM	PM	MCI	MNMI
Sexo	♀ > ♂	♀ > ♂	♂ > ♀	♂ = ♀
Edad	Juvenil y del adulto	Adulto (< 50 años)	Adulto mayor (> 50 años)	Adulto y adulto mayor
Patrón de debilidad	Proximal > distal	Proximal > distal	Proximal y distal, en especial, flexores de los dedos y extensores de la rodilla	Proximal > distal
Cinasa de creatina	↑ (hasta 50x)	↑ (hasta 50x)	Normal o ↑ leve (< 10x)	↑ (> 10x)
Hallazgos cutáneos	Pápulas de Gottron, signo del chal, exantema en heliotropo, eritrodermia	Ninguno	Ninguno	Ninguno
Biopsia	Inflamación perimisial y perivascular, atrofia perifascicular	Inflamación endomisial	Inflamación endomisial, vacuolas bordeadas, depósitos de amiloide	Fibras musculares necróticas, ausencia de infiltrado inflamatorio
Otras manifestaciones	Enf maligna, miocarditis, neumopatía intersticial, enf del tejido conectivo (ETC)	Enf maligna, miocarditis, neumopatía intersticial, ETC	Sicca, Sjögren, sarcoidosis	Enf maligna, ETC, quizá desencadenada por estatinas
Respuesta al tx	Buena	Buena	Nula o mínima	Buena; puede ser difícil de tratar

De *J Neurol Neurosurg Psychiatry* 2009;80:1060-1068.

DERMATOMIOSITIS, POLIMIOSITIS Y MIOPATÍA NECROSANTE DE MEDIACIÓN INMUNITARIA

Epid: prev 1/100 000; ♀:♂ 2:1. Pico 40-50 años.

S/s: desarrollo subagudo o insidioso de debilidad simét proximal; CK ↑; EMG con cambios miopáticos; hallazgos característicos en biopsia.

Condiciones asociadas: **(1)** incremento del riesgo de enf maligna en el transcurso de 3 años del Dx, DMM > PM/MNMI; tumores sólidos, 70% (cuello uterino, pulmón, ovarios, páncreas, vejiga, estómago). **(2)** Neumopatía intersticial en 10% de DMM/PM (en particular con Ab antisintetasa). **(3)** Miocarditis: suele ser leve; cuantificar troponina I. **(4)** Otras enfs del tejido conectivo (ETC) (escleroderma, LES, artritis reumatoide, enf mixta del tejido conectivo). **(5)** Uso de estatinas en MNMI: persiste debilidad y rara vez incluso puede desarrollarse al suspender la estatina.

Dxdf: MCI (suele ser de inicio más insidioso; CK más baja; hallazgos de bx característicos), otras miopatías adquiridas, distrofia muscular, trastornos de la placa neuromuscular, enf de neurona motora.

Vdx: **(1)** EF completa (buscar cambios cutáneos, evidencia de enf maligna). **(2)** Lab: CK (puede ser normal en la enf crónica), BHC, PMC (incluidas AST/ALT), VSG, CRP, ANA (positivos en 80%), deshidrogenasa láctica, EGO, anti-Ro/Sm/RNP, VIH, TSH. Ab específicos de miositis (en 30% de pacs): antisintetasa, Jo-1, SRP e IM-2. Los antiJo-1 se asocian con fibrosis pulmonar intersticial. Los Ab contra reductasa de HMG-CoA en la MNMI se relacionan con uso de estatinas. **(3)** EMG/VCN: ↑ excitabilidad de membrana (potenciales de fibrilación y ondas agudas positivas) y potenciales de unidad motora miopáticos, con reclutamiento temprano: respaldan Dx pero no lo confirman. **(4)** Considerar RMN muscular (puede revelar edema que sugiera inflamación, fibrosis, calcif; puede recurrirse a la espectroscopia con RMN para valorar el metab muscular). **(5)** Bx muscular (ideal-mente, abierta) o cutánea en la DMM si hay exantema (menos invasiva). **(6)** TC axial de tórax/ abdomen/pelvis para buscar enf maligna. **(7)** Asegurar que estudios de detección de ca sean oportunos (colonoscopia, mastografía, etc.) y vigilar desarrollo de trastornos malignos subyacentes durante 3 años tras el Dx de DMM/PM/MNMI.

Factores de predicción de mal px: debilidad de músculos respiratorios/neumopatía intersticial;enf maligna; afectación cardiaca; disfagia; retraso para el Tx > 6 meses luego del inicio de s/s; mayor edad al inicio (*Am J Med* 1993;94:379). Los pacs con MNMI son más difíciles de tratar.

Tx: el objetivo es incrementar la fuerza muscular. Considerar retiro progresivo de esteroides ± ahorrador de esteroides hasta lograr remisión; luego intentar reducción gradual, por lo general en 6-12 meses. En la enf recurrente o refractaria puede requerirse un agente ahorrador de esteroides.

Esteroides: iniciar con dosis altas, con disminución progresiva hasta la dosis para mantenimiento más baja efectiva. Dosis inicial: prednisona, 0.75-1 mg/kg/día ± agente ahorrador de esteroides. Valorar fuerza c/pocas sem (más confiable que CK); si mejora, disminución progresiva de prednisona según se tolere. Si no hay respuesta después de 6 sem, agregar ahorrador de esteroides (véase más adelante) si aún no se ha hecho. Si se administran > 30 mg de prednisona durante ≥ 3 sem, iniciar trimetoprim-sulfametoxazol (800/160 mg lunes/miércoles/viernes), inhibidores de la bomba de protones, calcio y vit D. Considerar una absorciometría con rayos X de energía dual inicial.

Azatioprina: **(1)** *descartar la deficiencia de metiltransferasa de tiopurinas* (TPMT). Heterocigotos requieren dosis menores y vigilancia cuidadosa. Homocigotos (1/300) no pueden metabolizar el fárm, lo que determina toxicidad en médula ósea. **(2)** *Dosis inicial*: 25 mg/día; incrementar por sem hasta 1.5-3 mg/kg/día. **(3)** *Efectos colaterales*: sx similar a influenza, fiebre, malestar GI; supresión de médula ósea, toxicidad hepática, pancreatitis, posible riesgo de malignidad. **(4)** *Vigilar*: BHC, PFH c/2 sem al inicio, mientras se ajusta la dosis, y luego c/3 meses.

Metotrexato: dosificación una vez por sem; dosis inicial, 15 mg/sem; ↑ 5 mg/sem según se requiera, hasta 25 mg/sem. *Efectos colaterales*: estomatitis, síntomas GI, leucopenia, hepatotoxicidad (evitar en hepatopatía o con consumo intenso de

alcohol), toxicidad pulmonar. Disminución del riesgo de leucopenia con ácido fólico, 1 mg/día.

MIOSITIS CON CUERPOS DE INCLUSIÓN

Epid: miopatía más frec en mayores de 50 años. Afecta a 5-70 personas por millón, ♂ > ♀.

S/s: debilidad de inicio insidioso, por lo regular asimét. Afectación predominante de flexores de muñeca y dedos, y cuádriceps (buscar atrofia de antebrazo y muslo); los pacs pueden referir dificultad para usar las manos, levantarse de la silla y subir escaleras. Puede perderse el reflejo rotuliano por atrofia del cuadríceps. Puede haber mialgias. Disfagia hasta en 60%; puede ser la característica de presentación. La mayor parte de los pacs tiene esperanza de vida normal.

Dxdf: PM; distrofia muscular con vacuolas bordeadas o miopatía hereditaria con cuerpos de inclusión; miopatías inducidas por fárms (p. ej., colchicina); enf de la neurona motora.

Dx: **(1)** lab: CK normal o ↑ < 10×; Ab contra nucleotidasa-5′ tipo 1A de citosol. **(2)** EMG/VCN: irritabilidad de la membrana ↑ y unidades motoras grandes y pequeñas mixtas; puede malinterpretarse como neurógena. **(3)** RMN: puede ayudar a diferenciar la MCI de la PM. La MCI afecta vastos lat y medial, y respeta recto femoral, con más asimetría que PM. **(4)** Bx: inflamación endomisial; vacuoladas bordeadas basofílicas en el sarcoplasma de la fibra muscular (sólo en bx congelada); inclusiones eosinofílicas; fibras de tamaño variable. Inclusiones en fibras musculares con tinción para p62, TDP-43 y depósitos de amiloide. Microscopia electrónica: inclusiones filamentosas (difíciles de hallar).

Tx: en general mala respuesta al Tx, incluidos esteroides y otros inmunosupresores. Terapia física/ocupacional. Puede requerirse referencia al otorrinolaringólogo para miotomía cricofaríngea si hay disfagia grave.

MIOPATÍA ASOCIADA AL VIH

S/s: se asemeja a la PM: debilidad proximal simét, mialgias. Ocurre con más frecuencia en el sida, pero también en la infección temprana por VIH. Sin correlación con conteo de CD4.

Patogenia: VIH desencadena respuesta inmunitaria mediada por células T restringida al MHC-I contra ags desconocidos en las fibras musculares.

Dx: CK ↑ hasta 10×. EMG/VCN: irritabilidad ↑ de membrana, cambios miopáticos. Bx: inflamación de perimisio, endomisio y a veces perivascular. Pueden verse vacuolas bordeadas.

Tx: esteroides en dosis altas (prednisona, 1 mg/kg/día) durante 1-2 meses y luego reducción progresiva. Vigilar fuerza y enzimas musculares.

Dxdf: **(1)** *Miopatía por inhibidores nucleósidos de la transcriptasa reversa* (*INTR*): por uso de ese tipo de fárms. Se presenta con debilidad proximal, atrofia muscular intensa, mialgias, CK ↑ hasta 10×. Se describió primero con zidovudina (induce disfunción mitocondrial). Bx: fibras musculares de tamaño variable, sin infiltrado inflamatorio. *Tx*: suspender fárm. Si no hay mejoría luego de 1-2 meses, considerar

miopatía asociada al VIH como etiología. **(2)** *Miositis por Toxoplasma*: se presenta con debilidad muscular diseminada, desgaste, hipersensibilidad a la palpación. CK ↑. Por lo regular se asocia con infección del SNC. *Bx*: necrosis, inflamación variable, quistes intracelulares de *Toxoplasma gondii*. *Tx*: pirimetamina y sulfadiazina.

MIOPATÍA ASOCIADA CON ENDOCRINOPATÍAS

Miopatía hipotiroidea: *s/s*: debilidad proximal, mialgias, calambres, fatiga generalizada. Puede observarse relajación tardía de los REM y *mioedema* (abultamiento indoloro del tejido muscular luego de la percusión firme). *Dx*: CK ↑, 10-100× lo normal; EMG normal o con cambios miopáticos; por lo regular no se requiere bx, pero puede revelar cambios miopáticos sin inflamación. *Tx*: restitución de hormonas tiroideas. La debilidad puede persistir 1 año después de alcanzar el eutiroidismo.

Miopatía hipertiroidea: *s/s*: debilidad y atrofia proximales; puede haber debilidad intensa de cintura escapular con escápula alada. Puede verse disfagia, disfonía, dificultad respiratoria y debilidad de ME o distal. La gravedad de la miopatía no se correlaciona con la de la tirotoxicosis. *Dx*: CK por lo regular normal o normal baja. EMG puede revelar potenciales de fascics. Bx inespecífica. *Tx*: tratar el hipertiroidismo subyacente. La fuerza suele mejorar en meses, pero la debilidad de los ME puede persistir años.

Hiperparatiroidismo: *s/s*: debilidad simét proximal en piernas > brazos, extensores del cuello (caída de la cabeza), reflejos saltones (aunque puede coexistir neuropatía periférica). *Dx*: CK suele ser normal. Elevación de PTH. Ca alto o bajo y 1,25-dihidroxivitamina D baja (depende de si el hiperparatiroidismo es primario o secundario). Bx suele mostrar atrofia tipo 2 predominante. *Tx*: la miopatía suele responder bien al Tx del hiperparatiroidismo.

Infarto muscular diabético: suele ocurrir en pacs con diabetes mal controlada. *S/s*: dolor agudo, aumento de volumen en un muslo, con menos frecuencia en pantorrilla. Puede palparse masa hipersensible. *Dx*: CK suele ser normal. RMN/TC revelan señal anormal en la zona del infarto. La bx debe evitarse por el riesgo de hemorragia en el músculo infartado. *Dxdf*: miositis focal, sarcoma (puede generar anomalías similares en la RMN). *Tx*: suele ser de sostén (inmovilización, control del dolor), con resolución del dolor/aumento volumen en sem. Puede usarse prednisona; vigilancia estrecha de glucemia.

MIOPATÍA POR DESEQUILIBRIO ELECTROLÍTICO

Hipopotasemia: desequilibrio electrolítico que induce miopatía con más frec. Suele requerirse una concentración de potasio < 2.5 mEq/L para que exista degradación y debilidad muscular. *S/s*: debilidad proximal, mialgias, calambres. *Dx*: la CK suele ser alta (puede desarrollarse rabdomiólisis). La EMG puede mostrar actividad de inserción/espontánea ↑ (fibrilaciones, ondas agudas positivas) y características miopáticas. La bx luego de episodios repetidos puede revelar vacuolas y fibras necróticas. Verificar ECG y realizar VDx para descartar causas de hipoK. En

episodios repetidos sin causa médica identificable, excluir parálisis periódica hipopotasémica familiar. *Tx*: restitución de potasio.

Hiperpotasemia: puede manifestarse por debilidad generalizada. Puede haber evidencia de hiperexcitabilidad muscular/nerviosa en la EF (p. ej., signos de Chvostek/Trousseau). Revisar ECG. Considerar parálisis periódica hiperpotasémica familiar si no se identifica alguna causa médica de hiperpotasemia.

Hipofosfatemia: fosfato sérico < 0.4 mM/L puede causar debilidad generalizada, rabdomiólisis, mioglobinuria ± parestesias. EF puede revelar hiporreflexia.

Hipomagnesemia: puede haber debilidad generalizada y ventilatoria intensa, pero cede rápido con la corrección de hipoMg. Puede verse evidencia de hiperexcitabilidad muscular/nerviosa en EF (p. ej., signos de Chvostek/Trousseau).

MIOPATÍA DEL PACIENTE EN ESTADO CRÍTICO

Los pacs suelen presentar cuadriparesia flácida y dificultad para el retiro del ventilador (por lo regular se prolonga la estancia en la unidad de cuidados intensivos). *Factores de riesgo*: uso de esteroides IV, sepsis, intubación, bloqueadores neuromusculares no despolarizantes (p. ej., vecuronio, succinilcolina).

Dx: elevación moderada de CK en 50% de pacs, pero suele normalizarse luego de las primeras sem, incluso si hay debilidad pronunciada. VCN con respuestas motoras de amplitud baja, estudios sensitivos más bien normales (aunque el pac puede cursar con neuropatía perifé-rica preexistente); EMG con reclutamiento temprano/normal de potenciales de unidad motora breves y pequeños; puede haber potenciales de fibrilación. *Bx*: cambios miopáticos, pérdida de miosina en ME.

Tx: medidas de sostén. Evitar esteroides y bloqueadores neuromusculares no despolarizantes de ser posible. Suele mejorar en meses.

MIOPATÍA TÓXICA (INDUCIDA POR FÁRMACOS)

Miopatía por estatinas: 2-7% de pacs que reciben inhibidores de la reductasa de la HMG-CoA puede tener mialgias, en tanto que la miopatía grave es más rara (0.1% de pacs tratados) (*JAMA* 2004;292:2585). Mecanismo preciso incierto. Riesgo ↑ con insuficiencia renal, disfunción hepatobiliar, Tx concomitante con otros fárms (en particular inhibidores de CYP3A4 como ciclosporina, gemfibrozil, macrólidos). Casi todos los casos ocurren en el transcurso de 6 meses del inicio de las estatinas, pero son posibles en cualquier momento del Tx. En casos raros puede desarrollarse miopatía necrosante de mediación inmunitaria asociada con Ab contra la reductasa de la HMG-CoA (véase sección Miopatías inflamatorias), con progresión de la debilidad meses luego del retiro del fárm. En estos casos se requiere Tx inmunosupresor agresivo.

S/s: mialgias; debilidad proximal simétrica.

Dx: CK ↑ (también puede observarse en pacs asintomáticos que reciben estatinas). EMG de músculos afectados puede revelar unidades miopáticas con fibrilaciones, ondas agudas positivas y descargas miotónicas. Bx muestra necrosis de fibras

musculares con fagocitosis, ± vacuolas lipídicas en miofibrillas, fibras negativas a oxidasa del citocromo.

Tx: suspender estatina, alentar el consumo de líquidos VO. Si CK es normal, considerar estatina con menor toxicidad muscular u otro agente. Si la debilidad no mejora o se intensifica tras la suspensión, buscar Ab contra reductasa de HMG-CoA, tomar bx muscular y tratar con inmunosupresión de existir miopatía necrosante activa.

Miopatía por uso de glucocorticoides (esteroides): *factores de riesgo*: pacs que reciben 30 mg/día o más de glucocorticoides, por lo general por sem o meses; edad mayor; ca; inactividad. *S/s*: debilidad y atrofia proximales, piernas > brazos. Suele respetar región distal de extremidades, músculos oculares/bulbares, cara (**nota:** puede verse el mismo cuadro en el sx de Cushing). *Dx*: CK normal; EMG suele ser normal, a menos que la debilidad sea pronunciada. *Bx*: atrofia inespecífica de fibras tipo 2b. *Tx*: ↓ dosis de esteroides si es posible; buscar mejoría de s/s en 3-4 sem. Puede haber confusión si los esteroides se usan para la miopatía inflamatoria (es decir, la ↓ de la dosis podría intensificar la debilidad).

Miopatía por consumo de alcohol: *aguda*: suele ocurrir en horas luego de un consumo agudo intenso; causa dolor muscular agudo, calambres, aumento de volumen y debilidad. CK posible elevación marcada. *Crónica*: debilidad proximal de inicio gradual, en particular en extremidades infs. CK suele ser normal.

Miopatía por consumo de cocaína: manifestaciones variables, desde elevación asintomática de CK hasta rabdomiólisis. El mecanismo puede derivar de vasoconstricción con isquemia/infarto musculares o de efecto tóxico directo.

Miopatía por consumo de colchinina: puede inducir neuromiopatía tóxica generalizada (miopatía proximal + neuropatía tóxica dependiente de la longitud). *Factores de riesgo*: edad > 50 años; insuficiencia renal crónica. Suele aparecer en el transcurso de 2 sem de iniciado el Tx. *Dx*: CK ↑ hasta 50×. EMG/VCN: cambios miopáticos con polineuropatía axónica leve, en ocasiones descargas miotónicas. Bx: cambios vacuolares de origen lisosómico. *Tx*: suspender el fárm → resolución de síntomas en 4-6 meses.

Miopatía por consumo de penicilamina: ocurre hasta en 1% de pacs que la reciben (p. ej., en artritis reumatoide, LES). Sin relación con dosis o duración del Tx. *Dx*: debilidad muscular simét proximal; puede observarse exantema por DMM o disfagia. CK alta. EMG con cambios miopáticos. *Bx*: infiltrados celulares perifasciculares, necrosis y regeneración de fibras musculares (similar a la polimiositis). *Tx*: suspender el fárm; considerar prednisona en dosis alta (40-60 mg/día).

Otros fármacos que pueden inducir miopatía: zidovudina (véase antes sección Miopatía asociada al VIH), vincristina, cloroquina, hidroxicloroquina, amiodarona, ciclosporina, labetalol, propofol.

VELOCIDADES DE CONDUCCIÓN NERVIOSA Y ELECTROMIOGRAFÍA

INTRODUCCIÓN

Propósito de la electromiografía (EMG)/velocidades de conducción nerviosa (VCN): localización de un trastorno como **(1)** neuropático, **(2)** miopático, **(3)** de la placa neuromuscular (PNM) o **(4)** de etiología central; determinar su gravedad y limitar el dxdf.

Precauciones con la EMG/VCN: tener cautela en los trastornos hemorrágicos/coagulopatías.

VELOCIDADES DE CONDUCCIÓN NERVIOSA

Los electrodos sobre la piel estimulan los nervios mediante impulsos eléctricos. Se registra la VCN de las fibras mielínicas gruesas. Esta prueba no permite registrar la actividad de las fibras mielínicas finas y amielínicas (autonómicas y de dolor somático).

VCN más frecs: velocidades de conducción motoras y sensitivas, y respuestas tardías que cuantifican los potenciales de acción muscular compuestos (CMAP), los potenciales de acción de nervios sensitivos (SNAP), las ondas F y los reflejos H.

Definiciones: *velocidad de conducción*: velocidad de las fibras nerviosas de conducción más rápidas. *Latencia*: tiempo que transcurre desde la estimulación hasta la deflexión inicial del CMAP o SNAP. *Amplitud del CMAP o SNAP*: distancia de la línea basal al punto de deflexión negativa máxima (arriba). *Duración*: tiempo que transcurre de la deflexión inicial al retorno a la línea basal. *Antidrómica*: estimulación que se dirige hacia el receptor sensitivo. *Ortodrómica*: estimulación que se aleja del receptor sensitivo. *Bloqueo de conducción*: desmielinización focal de intensidad tal que el potencial de acción no puede propagarse en esa región. La amplitud del CMAP ↓ > 50% entre los puntos de estimulación distal y proximal. *Dispersión temporal*: incremento de la duración y disminución de la amplitud del potencial de acción por variación de los tiempos de disparo y la velocidad de conducción de c/fibra nerviosa.

VCN motoras: CMAP: registro sumatorio de estos potenciales activados en forma sincrónica.

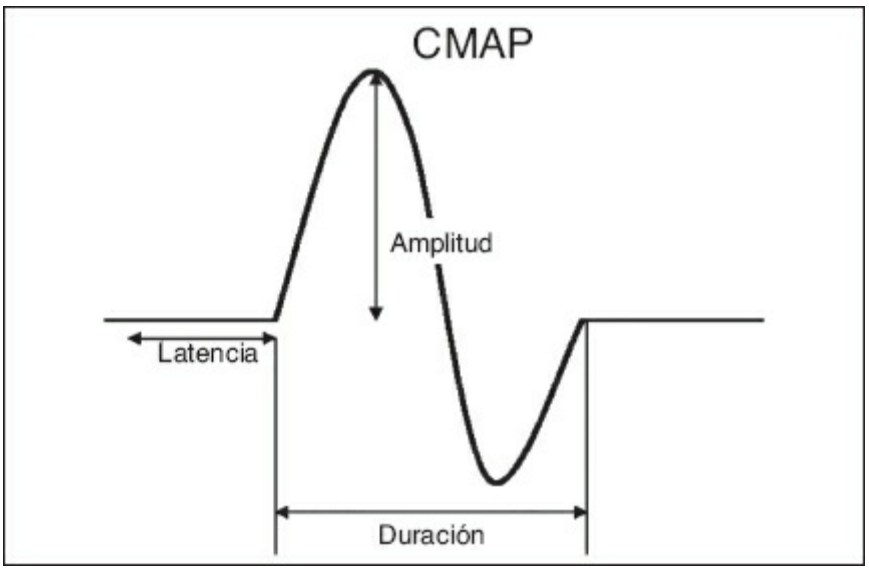

VCN sensitivas: representa la sumatoria de los SNAP individuales.

- Los SNAP son normales en las lesiones proximales a los ganglios de la raíz dorsal (GRD)—es decir, en las radiculopatías— porque el GRD y el axón periférico están conservados.

Respuestas tardías: puede recurrirse a la onda F y el reflejo H para valorar los segmentos nerviosos proximales.

Onda F: vía: activación antidrómica de las neuronas motoras → células del asta anterior → impulsos ortodrómicos que viajan en sentido retrógrado por los axones motores; la respuesta sólo implica las fibras motoras.

Reflejo H vía: fibra sensitiva aferente → sinapsis en la médula espinal → neurona motora alfaeferente; equivalente eléctrico del reflejo aquileo.

Estimulación nerviosa repetida: se estimula el nervio con frecuencias distintas y se valora la respuesta decremental/incremental.

Electromiografía con aguja

Se inserta una aguja en el músculo y se registra la actividad eléctrica. No se aplica estimulación eléctrica. Permite valorar la actividad espontánea y de los potenciales de acción de unidad motora (MUAP).

Componentes de la electromiografía

Actividad de inserción: actividad eléctrica que se relaciona con la inserción o el desplazamiento de la aguja por las fibras musculares y causa despolarización breve.

- *Incremento de la actividad de inserción*: actividad eléctrica que dura más de 300 ms; puede existir en trastornos tanto miopáticos como neuropáticos.

Actividad espontánea: el músculo normal no debe tener actividad espontánea durante el reposo con excepción de ruido y potenciales en la región muscular de la placa terminal. Hay varios tipos de actividad espontánea anómala:

- *Ondas agudas positivas*: despolarizaciones espontáneas de la fibra muscular con fase inicial (+), seguida por una fase (−) prolongada. Equivalente a los potenciales de fibrilación. Ocurren en los estados neuropáticos y miopáticos.

- *Potenciales de fibrilación*: despolarizaciones espontáneas de la fibra muscular con deflexión (+) inicial. Ocurren en los estados neuropáticos y miopáticos.
- *Descargas repetitivas complejas*: despolarizaciones espontáneas de la fibra muscular con diseminación efáptica hacia las fibras circundantes. Se observan en los estados neuropáticos y miopáticos, y suelen revelar una lesión crónica (> 6 meses).
- *Descargas miotónicas*: despolarizaciones espontáneas de las fibras musculares con potenciales fluctuantes característicos. Se presentan en distrofia miotónica, miotonía congénita, paramiotonía congénita, otras miopatías, parálisis periódica hiperpotasémica, radiculopatías crónicas y neuropatías.
- *Descargas mioquímicas*: grupos de potenciales de unidad motora espontáneos con patrón y ritmo de disparo regulares. Por lo regular se observan en la lesión nerviosa inducida por radiación, pero también en muchas otras alteraciones, como la mioquimia facial en la esclerosis múltiple, el SGB y los tumores pontinos.

Análisis de la unidad motora: se analiza la morfología de los MUAP al tiempo que el pac contrae el músculo con suavidad. Se valora amplitud, tiempo de elevación, duración y fases. Puede verse ↑ amplitud y duración en los procesos neuropáticos, en tanto que en procesos miopáticos puede observarse ↓ amplitud y duración. El ↑ de las fases (polifasia) puede verse en procesos tanto miopáticos como neuropáticos.

Reclutamiento: consiste en la incorporación ordenada de unidades motoras al tiempo que se incrementa la frecuencia de disparo para ↑ la fuerza de la contracción muscular. Patrón neuropático: ↓ de reclutamiento de unidades motoras con ↑ de velocidad de disparo. Patrón miopático: reclutamiento temprano y ↑ de unidades motoras.

PATRONES PATOLÓGICOS COMUNES

Lesiones neuropáticas

Desmielinización: por lesiones que afectan la capa de mielina, como neuropatías por compresión, neuropatías hereditarias (enf de Charcot-Marie-Tooth) o polineuropatía desmielinizante inflamatoria (SGB o polineuropatía inflamatoria desmielinizante crónica):

- *VCN*: velocidad de conducción baja (inf a 75% del límite inf normal) y latencias prolongadas (> 130% el límite sup normal).
- *EMG*: normal, a menos que exista bloqueo de conducción → disminución del reclutamiento.
- *Px*: puede presentarse remielinización en un periodo breve, por lo general en semanas. Es importante recordar que el px de una neuropatía desmielinizante depende de su etiología.

Axónico por procesos que afectan el axón, casi siempre de origen tóxico, metab o genético.

- *VCN*: amplitudes ↓ luego de degeneración walleriana (por lo regular se desarrolla en días). La velocidad de conducción y la latencia distales muestran conservación

relativa (las velocidades de conducción no son < 75% del límite inf normal, y las latencias distales no son > 130% del límite sup normal).

- *EMG*: reclutamiento ↓ de MUAP (suele verse inmediatamente). Puede observarse actividad espontánea anómala (en general se requieren sem para su desarrollo). La morfología del MUAP muestra ↑ duración, amplitud y número de fases (por lo regular se requieren meses para su desarrollo).
- *Px*: cuando se calcula el periodo de recuperación de una lesión axónica, debe tenerse en mente que los axones vuelven a crecer a una velocidad de 1 mm por día. El px es más deficiente en la lesión axónica que en la desmielinizante debido al tiempo que el crecimiento axónico toma.

Enfermedad de la neurona motora (ENM)

- *VCN*: los SNAP son normales. CMAP con amplitud ↓. La latencia y las velocidades de conducción son normales, excepto con pérdida axónica intensa, en la que hay ↑ discreto de la latencia y disminución de la velocidad de conducción.
- *EMG*: actividad espontánea anormal: ondas agudas (+) y potenciales de fibrilación. Pueden observarse fascics, descargas repetitivas complejas. MUAP con ↑ de amplitud, duración y fases, lo que revela reinervación. Reclutamiento ↓.

Enfermedades de la placa neuromuscular

Miastenia gravis (MG)

- *VCN*: SNAP y CMAP normales.
- *Neuroestimulación sensible a respuesta* (*NSR*): con NSR de 3 Hz, > 10% de ↓ de la amplitud del CMAP. Anormal en 50-70% en MG generalizada, pero suele ser normal en la MG ocular aislada.
- *EMG*: típicamente normal, aunque el MUAP puede ser inestable, breve y de baja amplitud, así como polifásico. EMG de fibra única (EMG-FU): fluctuación (*jitter*) y bloqueo.

Síndrome miasténico de Lambert-Eaton

- *VCN*: SNAP normales. La amplitud del CMAP muestra disminución generalizada o limítrofe en reposo.
- *NSR*: amplitud ↑ ↑ del CMAP con NSR de 30-50 Hz o luego de 10 s de ejercicio.
- *EMG*: suele ser normal, aunque los MUAP pueden ser inestables, breves y de baja amplitud, así como polifásicos. EMG-FU: fluctuación y bloqueo.

Botulismo

- *VCN*: SNAP normales. CMAP con amplitud ↓ generalizada o ausente.
- *NSR*: CMAP con amplitud ↑ con NSR de 30-50 Hz o luego de 10 s de ejercicio.
- *EMG*: actividad espontánea anormal, incluidos potenciales de fibrilación y ondas agudas (+). El MUAP puede ser inestable, breve y de baja amplitud, así como polifásico. Reclutamiento normal o ↓.

Miopatías

- *VCN*: SNAP normales. El CMAP suele ser normal, excepto en las miopatías que

afectan los músculos distales, en las que su amplitud puede ser ↓.

- *EMG*: el MUAP suele tener amplitud y duración ↓ y ↑ de fases, con reclutamiento temprano. Puede observarse ↑ de la actividad espontánea: ondas agudas (+), potenciales de fibrilación, descargas miotónicas y descargas repetitivas complejas.

Radiculopatía

- *VCN*: SNAP y CMAP suelen ser normales, excepto porque este último puede ser ↓. Las VCN son útiles en la radiculopatía en particular para excluir otros dxs, como neuropatía periférica. *Reflejo H*: valora las fibras S1 aferentes y eferentes (similar al reflejo aquileo).
- *EMG*: cuadro agudo: potenciales de fibrilación y ondas agudas (+). Cuadro crónico: morfología anormal de la unidad motora, como duración prolongada o unidades motoras polifásicas. Probar los músculos inervados por la misma raíz pero por distintos nervios periféricos, así como un músculo paravertebral.

Trastornos del sistema nervioso central

- *VCN*: SNAP y CMAP normales.
- *EMG*: morfología de MUAP y reclutamiento normales, pero ↓ de activación.

TRASTORNOS INMUNOLÓGICOS DEL SISTEMA NERVIOSO

Espectro amplio de trastornos sistémicos principalmente autoinmunitarios que afectan el SNC, SNP y sistema nervioso autónomo. Su expresión depende de factores genéticos y ambientales. Los s/s neuros pueden ser primarios o secundarios (es decir, por efectos relacionados con otros órganos o el tx). Afectación neuro → morbilidad importante; pueden revelar ↑ de actividad patológica. En ocasiones s/s neuros = manifestaciones de presentación de enf reumática sistémica.

S/s clínicos que sugieren enfermedad reumática sistémica	
Constitucionales	Fiebre, fatiga, malestar general, pérdida ponderal, anorexia
Glandulares	Xeroftalmía o xerostomía
Musculoesqueléticos	Dolor o inflamación articulares, mialgias, rigidez matutina prolongada
Renales	Proteinuria, cilindros celulares urinarios
Vasculares	Trombosis o tromboembolia inexplicable; Raynaud, *livedo reticularis*
Cutáneos	Exantema discoide o malar, fotosensibilidad, psoriasis, úlceras orales o genitales, petequias, nódulos subcutáneos, alopecia, eritema nodoso
Oculares	Uveítis, escleritis, conjuntivitis

SOLICITUD DE MARCADORES REUMÁTICOS

Los estudios de lab aislados son insuficientes para el dx y DEBEN seleccionarse según la sospecha clínica. Detectar con marcadores sensibles antes de solicitar perfiles.

Guía para dx y pruebas reumatológicas según el síndrome	
Síndrome	**Dxdf inmunológico breve y pruebas iniciales**
EVC de origen isquémico (infarto)	**Dxdf:** LES, SAAF, vasculitis, sarcoidosis, enf de Behçet **Lab:** VSG, CRP, C3/C4, ANA (pruebas serológicas adicionales de ser positivos), anticoag lúpico, IgG/IgM anti-cardiolipina, IgG/IgM antiglucoproteína

	I-β2, ANCA, PL (conteo celular y diferencial, proteínas, glucosa), ECA (suero y LCR)
Mielitis	**Dxdf:** esclerosis múltiple, NMO, LES, sx de Sjögren, paraneoplásica, vasculitis, sarcoidosis, enf de Behçet (véanse etiologías infecciosa, neoplásica, vascular y degenerativa en las secciones de cada enfermedad) **Lab:** IgG de NMO, anti-Ro/La, VSG, CRP, ANA, ANCA, ECA, PL (conteo celular y diferencial, proteínas, glucosa, BOC, ECA). Perfil paraneoplásico si enf maligna, LCR inflamatorio o vdx inicial negativo
Meningitis	**Dxdf:** ER-IgG4, ARh, sx de Sjögren, sarcoidosis, LES (raro) **Lab:** subtipos de IgG, FRh, anti-CCP, anti-Ro/La, ANA, VSG, CRP, ECA en suero y LCR
Encefalopatía	**Dxdf:** LES, sx de Sjögren, SAAF, EM, NMO, encefalopatía de Hashimoto, vasculitis, paraneoplásica, Ab antisuperficie neuronal, sarcoidosis (dxdf amplio orientado por imagen y HC) **Lab:** VSG, CRP, ANA, anti-Ro/La, anticoag lúpico, IgG/IgM anticardiolipina, IgG/IgM antiglucoproteína I-β2, ANCA, PL (conteo celular y diferencial, proteínas, glucosa, BOC), anti-TPO, antitiroglobulina, IgG de NMO (con imagen sugestiva). Si hay evidencia de enf maligna o LCR inflamatorio, considerar Ab paraneoplásicos. En sx apropiado, buscar Ab contra superficie neuronal (véase el capítulo *Neurooncología*).
Neuropatía	**Dxdf:** puede acompañar a muchos trastornos reumáticos y txs. LES, artritis reumatoide, sx de Sjögren, sarcoidosis, vasculitis, ESC **Lab:** VSG, CRP, ANA, FRh, anti-CCP, anti-Ro/La, ECA en suero, ANCA, crioglobulinas, HBsAg, anti-VHC, anti-Scl70, anticentrómera (pruebas adicionales orientadas por resultados de EMG/VCN)

ENFERMEDADES DIFUSAS DEL TEJIDO CONECTIVO

LUPUS ERITEMATOSO SISTéMICO (LES)

(*Neurol Clin* 2002;20:151; *Continuum* 2008;14:94; *Lancet* 2007;369:587)

Epid: Prev ~ 40-50/100 000; más frec: **(1)** ♀ > ♂; **(2)** ascendencia asiática, africana y

latina; **(3)** adultos jóvenes.

Dx de LES (*Arth Rheum* 1982;25:1271 y 1997;40:1725): 11 criterios del American College of Rheumatology (ACR); se requieren ≥ 4. Criterios usados en investigación; los pacs pueden tener LES sin ≥ 4 criterios.

Actividad patológica: ↑ VSG, CRP. ↓ C3, C4, actividad del complemento hemolítico en el suero (CH_{50}). Títulos de anti-dsDNA ↑. Otras pruebas específicas para ciertos órganos.

Criterios de la ACR para el dx de LES	
Sistema	**Criterios**
Cutáneo/dermatológico	1. Exantema malar (eritema fijo sobre región malar) 2. Exantema discoide (parches eritematosos elevados con descamación y obstrucción folicular) 3. Fotosensibilidad (exantema por reacción inusual a luz solar) 4. Úlceras orales (orales o nasofaríngeas; suelen ser indoloras)
Musculoesquelético	5. Artritis (no erosiva en ≥ 2 articulaciones periféricas)
Cardiopulmonar	6. Serositis (pleuritis o pericarditis)
Renal	7. Proteinuria persistente (> 0.5 g/día o 3+) o cilindros celulares urinarios
Neuro/psiquiátrico	8. CC o psicosis (sin otra causa identificada)
Hematológico	9. Anemia hemolítica (con reticulocitosis) o leucopenia (< 4 000/mm^3 o linfopenia (< 1 500/mm^3 o trombocitopenia (< 100 000/mm^3 sin fárm lesivo presente)
Inmunológico/serológico	10. Anti-dsDNA o anti-Sm o Ab antifosfolípido (APL) (elevación de IgG/IgM anticardiolipina, LA, IgG/IgM glucoproteína I-β2)
	11. ANA (+) (sin uso de fárms asociados al lupus medicamentoso)

LES neuropsiquiátrico (nLES): nLES sustituye los términos "lupus del SNC", "neurolupus" y "cerebritis lúpica". Puede presentarse antes o después del dx clínico de LES e incluye periodos silentes. Se proponen 19 sxs del SNC/SNP para integrar una nomenclatura estandarizada, pero *no son específicos* de LES. Deben excluirse antes otras causas.

Sxs del nLES: se describen 19; criterios dxs, exclusiones, asociaciones, vdx en página electrónica de la ACR (http://www.rheumatology.org/publications/ar/1999/aprilappendix.asp).

Manifestaciones centrales: estado confusional agudo, trastorno de ansiedad, meningitis aséptica, EVC, trastorno cognitivo, sx desmielinizante, cefalea, trastorno del estado de ánimo, trastorno del mov, mielopatía, psicosis, trastorno convulsivo.

Manifestaciones periféricas: neuropatía autonómica, neuropatía craneal, SGB (polineuropatía desmielinizante inflamatoria aguda [PDIA]), mononeuropatía, miastenia *gravis*, plexopatía, polineuropatía.

Sxs neuropsiquiátricos específicos de LES según el ACR	
Síndrome	**Notas**
Enfermedad vascular cerebral	Causa 20-30% de muertes en LES. ~ 65% de pacs con EVC y LES tiene APL. Puede afectar vasos de pequeño calibre, territorio arterial amplio o generar trombosis del seno venoso (TrSV). **Dx:** RMN, IgG/IgM anticardiolipina, IgG/IgM antiglucoproteína I-β2, anticoag lúpico, Ecot (endocarditis marántica), imagenología vascular (arteriografía por RMN/TAC/angiografía). **Tx** trombólisis (cuadro agudo), anticoag (INR, 2-3) en SAAF, eficacia incierta de anticoags nuevos, control agresivo de factores de riesgo como obesidad, HTA, LDL, DM (asociada con esteroides).
Crisis convulsivas	Pueden ser inducidas (uremia, infarto agudo) o espontáneas. Generalizadas o focales. Antec de factores de riesgo para EVC y APL. ~ 88% de CC son únicas. **Dx:** RMN, EEG. **Tx:** FAE sólo si son recurrentes, RMN/EEG anormales.
Trastorno del estado de ánimo	Depresión (incierto si se relaciona con la enf o es reactiva).
Psicosis	Asociada con actividad patológica sistémica de LES. Los esteroides por lo regular contribuyen. **Tx:** antipsicóticos. Inmunosupresión para la actividad patológica del LES.
Trastorno cognitivo	Prev alta; disfunción leve a intensa en la *mayor* parte de las pruebas.
Trastornos agudos del movimiento	Hemicorea, corea generalizada con o sin APL y con o sin infartos de núcleos basales.
Mielopatía	Por lo regular, longitudinal (> 3 segmentos medulares). Puede asociarse con IgG de NMO (Ab antiacuaporina 4) o mielopatía necrótica seronegativa agresiva. **Dx**

	PL (pleocitosis linfocítica o neutrofílica, proteínas ↑, posible hipoglucorraquia), RMN de columna, IgG de NMO en suero. **Tx** pulso de esteroides, RTX (en especial con IgG de NMO), plasmaféresis, IgIV (*Artritis Rheum* 2009;60:3378).
Neuropatía	Variable. Por lo regular axónica dependiente de la longitud. Suele ser polineuropatía; también puede ser mononeuropatía múltiple, craneal (en particular trigeminal aislada) o neuropatía de fibras delgadas. **Dx:** EMG/VCN. **Tx:** sin estudios clínicos. Esteroides, IgIV, plasmaféresis o RTX, todos reportados.
Cefalea	Frec. *Aislada*, no se correlaciona con actividad patológica o activación. **Tx** sintomático (*Brain* 2004;127:1200).

ARTRITIS REUMATOIDE (ARH)

(*Neurol Clin* 2002;20:151; *Continuum* 2008;14:120)

Epid: prev ~ 1/100; ♀ > ♂; > con ↑ de edad.

Dx de ARh: existen distintos criterios. Los mejor conocidos (Criterios 1987 del ACR) incluyen 7; se requieren 4 para el dx; con ≥ 4 criterios para la enf establecida: sens 91-94%; esp 89% (*Arth Rheum* 1988;31:315). Estos criterios *no son sensibles* para la enf temprana; existen criterios actualizados para ésta (*Ann Rheum Dis* 2010;69:1580).

Criterios 1987 del ACR para el dx de artritis reumatoide	
Sistema afectado	**Criterios**
Musculoesquelético	1. Rigidez matutina, ≥ 1 h por 6 semanas 2. Artritis en ≥ 3 articulaciones (interfalángica proximal [IFP], meta-carpofalángica [MCF], muñeca, codo, rodilla, tobillo o metatarsofalángica) simultánea por 6 sem; observada por el médico 3. Artritis en ≥ 1 articulación de la mano (IFP, MCF o muñeca) por 6 semanas 4. Artritis simétrica por 6 semanas
Cutáneo/dermatológico	5. Nódulos reumatoides (SC) observados por el médico
Inmunológico/ serológico	6. FRh (+) (sens 67%, esp 79%) [Ab antipéptido citrulinado tienen sens de 67% y esp de 96%; forman parte de criterios más recientes]
Radiográfico	7. Δ típico en proyección PA de mano/muñeca

	congruente con ARh (erosiones o descalcificación periarticular)

Manifestaciones neurológicas de la ARh

1. **Enf de columna cervical (tiende a respetar resto de columna) en 25-70% de pacs con ARh avanzada.**

   Subluxación atlantoaxial: luxación horizontal del atlas respecto del axis. **S/s** asintomática → dolor cervical y occipital → compresión medular y mielopatía (por lo regular cuadriparesia espástica leve, atrofia/pérdida de sensibilidad en manos/dermatomas cervicales superiores).

   Impactación basilar: migración cefálica de odontoides hasta el foramen magno. **S/s:** dis-función del puente/médula oblongada con crisis de caída o muerte súbita; neuropatías craneales infs que incluyen neuropatía del trigémino y mielopatía.

   Subluxación subaxial: afectación de facetas articulares bajo C1/C2; "columna en escalera" radiológica. **S/s** asintomática → dolor dermatómico → mielopatía. **Dx** Rx simple con proyecciones en flexión/extensión. **Precaución** descartar enf en columna cervical antes de intubar. Evitar maniobras como Dix-Hallpike en pacs con ARh.

   Tx: enf de columna cervical en ~ 70% de RMN, pero s/s menos frecs; incertidumbre en torno al tx de la enf radiológica; descompresión de columna cervical en enf sintomática.

2. **Neuropatía**

   Compresión o atrapamiento por sinovitis/pannus/deformidad articular; frec en nervios mediano, cubital, peroneo, tibial posterior. **Tx:** leve → conservador; grave → considerar cirugía.

   Vasculítica, por lo general en ARh grave con ↑ VSG y factor reumatoide (FRh) (+); mono-neuritis múltiple o sensitiva distal es común; **Tx:** inmunomodulación.

3. **Miopatía:** considerar en pacs con debilidad proximal. Causas numerosas: desuso, esteroides, vasculitis; polimiositis (PM) o dermatomiositis (DMM) en ~ 5%.

4. **Enf del SNC:** meningitis (rara [*Neurology* 2007;68:1079]); la inflamación del SNC es probable, por lo general en enf crónica con FRh (+). La paquimeningitis es rara. **Vdx:** PL (descartar infección; dxdf: LCR inflamatorio), RMN; considerar bx meníngea. **Tx:** no hay ECCA o consenso acerca de tx óptimo; ¿inmunomodulación?

Sx De Sjögren (SS)

(*Semin Neurol* 2014;34:425; *Continuum* 2008;14:120)

Epid: prev ~ 0.6%. ♀:♂ = 10:1; edad promedio al momento del dx, 55 años. Puede ser primario o secundario (con otra enf autoinmunitaria; más frec, ARh). Por infiltración linfocítica de glándulas salivales/lagrimales (dxdf amplio).

Dx del SS: 6 criterios (Am. Europ. Consensus Group [AECG]; *Ann Rheum Dis* 2002;61:554).

Primario: 4/6 criterios (debe incluir #4 o 6) **o** 3/4 criterios objetivos (#3-6); sens 96%; esp 94%.

Secundario: presencia de enf autoinmunitaria + criterios #1 o 2 y cualesquiera dos de #3-5; **exclusiones** antec de rxtx en cabeza/cuello, infección por VHC, sida, linfoma, sarcoidosis, enf de injerto contra hospedero, uso de anticolinérgicos (en el transcurso de 4× la $t_{1/2}$).

Criterios del AECG para el dx del sx de Sjögren Sistema Criterios	
Sistema	**Criterios**
Cutáneo/glandular	1. Xeroftalmía problemática a diario × 3 meses, sensación recurrente de arena/ piedrecillas en conjuntiva o uso de lágrimas artificiales > 3 × día. 2. Xerostomía a diario × 3 meses, aumento de volumen recurrente/persistente de glándulas salivales o consumo frec de líquidos para facilitar deglución de alimentos secos. 3. Prueba de Schirmer o rosa de Bengala (+). 4. Sialoadenitis linfocítica focal en glándula salival menor en histopatología (calificación focal ≥ 1). 5. Flujo salival total ↓, sialectasias diseminadas en sialografía parotídea o centelleografía salival anómala
Serológico	6. Anti-Ro (SSA) o La (SSB) (+)

Manifestaciones neurológicas del síndrome de Sjögren

1. **SNP:** hallazgos más frecs: polineuropatía sensorimotora simétrica y neuropatía craneal. Sin hallazgos definitivos para diferenciarla de neuropatías de otra etiología.

   Tx: no hay ECCA o consenso sobre tx óptimo para pacs con neuropatía y SS; por lo regular se utiliza IgIV en la neuropatía dolorosa y corticoesteroides para las mononeuropatías múltiples. También se emplean otros agentes inmunomoduladores, como rituximab (RTX) e infliximab, o plasmaféresis.

2. **SNC:** mielitis transversa llongitudinal, por lo regular con IgG de NMO (neuromielitis óptica) (+); **vdx, tx:** igual que para NMO (véase el capítulo *Esclerosis múltiple*...). También se asocia con meningoencefalitis recurrente (*Neurology* 1983;33:593).

Neuropatías periféricas descritas en el sx de Sjögren		
Patología potencial	**Tipo/s/s**	**Considerar también**
Ganglionitis sensitiva de la raíz dorsal (infiltración linfocítica)	Ataxia sensitiva: parestesias distales → pérdida intensa de percepción de posición/vibración	Paraneoplásica (cáncer pulmonar de células pequeñas, anti-UH)
	Trigeminal sensitiva:	Masa, EM, infarto

	hipoestesia en distribución del NC V; unilat o bilateral	
	Autonómica: pupilas de Adie, hipotensión ortostática, hipohidrosis	
Vasculitis	Mononeuritis múltiple: disfunción sensitiva o motora en nervios periféricos independientes	Lyme, hepatitis, TB, VIH, sarcoidosis, ACG, carcinomatosa, masa
	Neuropatías craneales múltiples	
Fibras delgadas	Sensitiva sin ataxia: disestesias distales dolorosas y pérdida de percepción de dolor/temperatura	
Desmielinizante	Polineuropatía sensitiva. Distal > proximal	PDIA, mielopatía

Adaptada de *Continuum* 2008;14:124; datos originales: *Brain* 2005;128:2518.

ESCLERODERMIA (ESC)

(*Neurol Clin* 2002;20:151)

Epid (*Primer Rheum Dis* 1997;263): rara; incidenciã 17-19 casos/millón/año (algunos reportes: hasta ~ 400 casos/millón/año). ♀ > ♂; más frec a edad mediana. Riesgo ↑ con ciertos químicos (p. ej., polvo de sílice) y quizás exposiciones virales (hay regiones homólogas a las de auto-Ab al compararlo con virus de sarcoma felino, CMV, VIH, VHS-1, VEB).

Dx de ESC: la ACR define 1 criterio mayor y 3 menores; deben cumplirse 1 mayor y 2 menores para el dx. Sens de 97% y esp de 98% usando los criterios diagnósticos (*Arth Rheum* 1980;23:581).

Criterios del ACR para el dx de escleroderma	
Sistema	**Criterios**
Dermatológico	Mayor: engrosamiento/tensamiento/induración de piel de los dedos con extensión proximal a MCF/MTF
	Menores: 1. Esclerodactilia: como arriba, pero limitada a dedos

	2. Caveolas digitales/atrofia del pulpejo (por isquemia/Raynaud prologado) 3. Fibrosis pulmonar basal bilateral

Se divide en subgrupos con base en grado de afectación cutánea. **Diseminada** = engrosamiento de región distal/proximal en extremidades y/o tronco; **limitada** = distal en extremidades, nula en tronco. Complicaciones vasculares y fibróticas cardiovasculares (CV), pulmonares, GI y renales. Fenómeno de Raynaud frec. No se requieren estudios serológicos (anticentrómera y topoisomerasa/Scl-70), pero respaldan el diagnóstico.

Manifestaciones neurológicas de la esclerodermia

1. **Neuropatía:** craneal (más común), periférica y/o autonómica. **Fisiopato:** vasculopatía, compresión o relacionada con anticuerpos.

Del trigémino: más frec entre neuropatías craneales, aunque cualquiera puede afectarse. Afecta sensitivo > motor, por lo regular bilat y con disestesias dolorosas. Fisiopato puede ser ganglionitis, similar a SS.

Compresiva: afectación más frec: nervios mediano, cubital, peroneo, tibial posterior; ilioinguinal y femorocutáneo lateral.

Polineuropatías: sensitiva (más frec), sensorimotora, mononeuritis múltiple, plexopatía braquial.

Autonómica: ↓ motilidad GI e impotencia.

Vdx de neuropatía sin hallazgos específicos que diferencien el cuadro por ESC de otros.

Tx sin ECCA o consensos sobre tx óptimo en pacs con neuropatía y ESC.

Corticoesteroides o **inmunomodulación:** considerar si se sospecha vasculitis sistémica como etiología (p. ej., mononeuritis múltiple); no obstante, la vasculitis es rara en la ESC y debe descartarse una afección subyacente distinta, incluidas enfs del tejido conectivo (ETC). Sin beneficio definido con corticoesteroides en neuralgia del trigémino asociada con ETC (*Neurology* 1990;40:891).

2. **Miopatía** (*Arth Rheum* 1978;21:62): considerar en debilidad proximal. Patrón típico: no progresiva, ↑ leve de CK; EMG: unidades motoras polifásicas con amplitud y duración normales sin evidencia de actividad de inserción ↑ o desnervación; bx muscular con fibrosis, sin inflamación. Debe diferenciarse de la miositis inflamatoria. **Vdx:** véase el capítulo *Miopatía.* **Tx:** ninguno con indicación clara para la miopatía estable; en miositis inflamatoria/PM, quizás esteroides ± inmunomodulación ahorradora de esteroides.

3. **Afectación del SNC** (*Neurology* 2008;71:1538): evidencia limitada; se observa en **ESC craneofacial** (*ESC localizada en golpe de sable* con induración lineal sobre región frontoparietal o hemiatrofia facial progresiva). S/s neuros + neuroimagen descritos en ESC localizada asociados con epilepsia focal, cefalea y s/s neuropsiquiátricos. SNC: proceso inflamatorio similar a esclerosis múltiple (EM) en algunos pacs con lesiones que refuerzan con gadolinio y bandas oligoclonales

(BOC). **Vdx:** RMN cerebral con gadolinio en pacs con ESC y s/s neuros que sugieran enf del SNC; sin consenso respecto a indicación para RMN en ESC craneofacial sin s/s neuros. De existir hiperintensidades múltiples en T2 ± lesión con reforzamiento, considerar dxdf de EM. **Tx:** controversial; esteroides en dosis altas con lesión con reforzamiento, posible inmunomodulación.

ENFERMEDAD MIXTA DEL TEJIDO CONECTIVO (EMTC)

Sx con sobreposición a LES, ESC, PM y **anti-U1RNP** en títulos altos. Más frec: ♀ > ♂, adultos jóvenes a edad intermedia. Varias series de criterios propuestas; las de uso más amplio son de Alarcón-Segovia y Cardiel: **(1)** deben cumplirse #1 + 3 de #2-6, *que incluyan* ya sea #4 o 5 (*J Rheum* 1989;16:328). **(2)** Sens 62% y esp 86% (*J Rheum* 1996;23:2055). El dx puede requerir años ya que s/s superpuestos por lo regular se desarrollan en secuencia.

Dx de EMTC (6 criterios de 4 categorías): ***inmunológica/serológica*** **(1)** anti-U1-RNP (>1:1 600); ***cutánea/dermatológica*** **(2)** edema en manos, **(3)** acroesclerosis ± esclerosis proximal; ***musculoesquelética*****: (4)** sinovitis, **(5)** miositis; ***vascular*****: (6)** Raynaud.

Manifestaciones neuros de la EMTC (*Neurol Clin* 2002;20:151): presentes en ~ 10%; suelen ser similares a sxs con ETC predominante al desarrollarse los s/s. *Más frec* = **neuropatía del trigémino;** puede ser bilat y s/s de presentación de EMTC (*J Clin Rheum* 2006;12:145). **Tx** similar al cuadro con predominio de ETC.

ENFERMEDAD RELACIONADA CON I_GG4 (ER-I_GG4)

Puede afectar muchos órganos y patológicamente se caracteriza por lesiones tumefactas con fibrosis estoriforme, flebitis obliterante e infiltrado linfoplasmacítico rico en células plasmáticas IgG4. Su nombre deriva de la elevación de IgG4 en suero en 60-70%. Epid incierta. Puede inducir pancreatitis autoinmunitaria, inflamación biliar, nódulos pulmonares, nefritis tubulointersticial, sialadenitis, tiroiditis, fibrosis retroperitoneal, etcétera.

Afectación neuro: *no se sabe* que cause enf cerebral/medular parenquimatosa.

1. **Hipofisaria:** s/s por hipofunción anterior/posterior. Imagen: masa hipofisaria/engrosamiento del tallo. Mayor parte de casos descritos con ER-IgG4 concomitante en otra ubicación e IgG4 sérica ↑ (*Endocr J* 2009;56:1033). Tx con esteroides.
2. **Paquimeningitis hipertrófica:** s/s de compresión de estructuras neurovasculares por hipertrofia meníngea: cefalea (67%), parálisis de nervios craneales (NC) (33%), anomalías visuales (21%), debilidad (15%), hipoestesia (12%) y otras. Meningitis aislada en 30%, sin afectación sistémica (*JAMA Neurol* 2014;71:785). RMN con engrosamiento paquimeníngeo localizado o multifocal, hasta lesiones de masa. LCR normal o ↑ leve de proteínas y linfos. Elevación de IgG4 en suero en 70-90% (*JAMA Neurol* 2014;71:785). Bx meníngea, estándar de oro para el dx. Tx con esteroides más agentes ahorradores de esteroides (como RTX, metotrexato [MTX], azatioprina [AZA] y otros).

VASCULITIS

Definición: inflamación, necrosis de pared de vasos sanguíneos/linfáticos. **Etiología:** reacción inmunitaria contra pared vascular; infección del vaso sanguíneo; reactividad antigénica cruzada por infección, drogas, etc. **Fisiopato:** inflamación → (a) aneurisma, puede romperse; (b) estenosis y oclusión → isquemia/infarto. Localizada (un órgano) o sistémica; afecta vasos sanguíneos de distintos calibres. **S/s (variables):** fiebre, exantema, fatiga, debilidad, dolor, pérdida ponderal, úlceras orales/genitales, hemoptisis, HTA, hematuria, petequias (vasculitis de vasos de pequeño calibre), púrpura palpable (vasos de mediano calibre).

S/s neuros: cefalea, CC, infarto, encefalopatía, psicosis, hemorragia, neuropatías periféricas.

Modalidades diagnósticas:

- **Bx** de sitios afectados (*estándar de oro*).
- **Angiografía** (buscar estenosis y dilatación secuenciales, es decir, collar de cuentas; aneurismas); inespecífica: puede haber aspecto similar en ateroesclerosis, displasia fibromuscular después de radioterapia.
- **EMG/VCN** en infarto de nervios periféricos.
- **Lab:** hipoalbuminemia, anemia; plaquetas, PMN, eosinófilos ↑; VSG > 100 mm/h, CRP > 10 mg/dL → descartar vasculitis si no hay infección/ca; FRh, ANA (−) en vasculitis primaria. **Otras pruebas diagnósticas:** hemocx, serologías de hepatitis, VIH, CMV, PToxu, Ecot, APL, EFPs; VVZ, VHS, sífilis en LCR.

Dxdf: endocarditis, hepatitis, abuso de drogas, enf maligna, otra infección.

COLAGENOPATÍAS VASCULARES SEGÚN TIPO/CALIBRE VASCULAR

	Venas	Vénulas	Capilares	Arteriolas	Arterias de pequeño calibre	Arterias de gran calibre
Crioglobulinemia						
PAN						
CHURG-STRAUS						
WEGENER						
SS						
ARh						
LES						
PAM						

PAM, poliangitis microscópica.

VENAS VÍNULAS CAPILARES ARTERIOLAS ARTERIAS DE PEQUEÚO CALIBRE

Angitis primaria del sistema nervioso central (APSNC), Takayasu, arteritis de células gigantes (ACG). Afectan aorta, vasos sanguíneos cerebrales (vertebral, temporal, carótida). **Dxdf:** displasia fibromuscular, coartación aórtica, fibrosis por radiación, neurofibromatosis.

1. **APSNC:** véase el capítulo *Vasculitis del sistema nervioso central*.
2. **Arteritis de Takayasu (enf sin pulso): pato:** inflamación granulomatosa de aorta, ramas principales ascendentes > descendentes. **Etiología:** idiopática. **Epid:** mujeres

en edad reproductiva; ♀:♂ = 8:1; ↑ incidencia en asiáticos.

Presentación:

- **Hallazgo sistémicos:** pulsos/TA desiguales, ausencia de pulso radial, soplos, HTA, hipertensión pulmonar, infarto del miocardio, insuficiencia cardiaca congestiva (ICC), insuficiencia aórtica, EVC.
- **S/s:** constitucionales, cefalea, angina, vértigo; patrón trifásico (s/s vagos ~ "pródromo viral" → dolor vascular espontáneo [p. ej., carotidinia] y a la palpación).
- **Características neuros:** retinopatía, carotidinia, estenosis carotídea → soplos, insuficiencia vertebrobasilar, microaneurismas, EVC, ataques isquémicos transitorios (AIT), CC, HIP.
- **EF:** soplos, defectos neuros focales, HTA, encefalopatía, *amaurosis fugax*, isquemia retiniana, microaneurismas, hemorragia subaracnoidea (HSA) por HTA, hipoacusia sensorineural, sx de Cogan (queratitis intersticial [crecimiento de vasos sanguíneos en córnea] + s/s vestibuloauditivos).

Dx:

- **Serología:** ↑ VSG, CRP, plaquetas; anemia.
- **Imagen:** estándar de oro = angiografía, estenosis segmentaria extensa, oclusiones, aneurismas. Angiografía por RMN (ARMN) con gadolinio → engrosamiento de pared, estenosis, trombo. PET (+) en pared vascular inflamada.
- **Bx:** infiltrado celular como en ACG, pero en media externa, *vasa vasorum*, adventicia.
- **Tx: (1)** prednisona, 20 mg c/8 h; si no hay respuesta, agregar AZA, MTX o ciclofosfamida (CYC); **(2)** control de TA; **(3)** antiagregantes, heparina o warfarina para prevención/tx de EVC; **(4)** revascularización en estenosis crítica de aórtica torácica.

3. **Arteritis de células gigantes: pato:** inflamación granulomatosa de arterias temporales/craneales. **Etiología:** idiopática. **Epid:** >50 años; promedio ~ 70 años; riesgo ↑ con edad; vasculitis en adultos más frec; ♀ > ♂, 2:1; mayor incidencia en descendientes de europeos del norte *vs*. otros grupos.

Presentación (*JAMA* 2002;287:92):

- **S/s:** cefalea de inicio reciente, hipersensibilidad en el trayecto de la arteria temporal/piel cabelluda (sens 52%), amaurosis, claudicación mandibular, dolor facial, artralgias, ↓ de peso, depresión, fatiga, malestar general, Raynaud, anemia, dolor simétrico en hombro/cadera y rigidez más intensos por la mañana (40% con polimialgia reumática [PMR]), fiebre de origen desconocido (1/3 de ACG en presentación), rigidez, diaforesis.

- **S/s neuros:** amaurosis (¿indolora?) de inicio súbito (suele deberse a necrosis de arteria ciliar posterior) sin dolor ocular, pero con cefalea temporal, *amaurosis fugax* ± visión borrosa (alerta), neuritis óptica, atrofia óptica, diplopía, EVC/CC (raras, puesto que los vasos sanguíneos intracerebrales carecen de lámina elástica interna.
- **EF:** arteria temporal nodular, con aumento de volumen, sin pulso (50%), soplo subclavio, hipersensibilidad a la palpación de piel cabelluda, amaurosis (15%),

defecto pupilar aferente relativo, oclusión de arterias central de la retina.

Dx

- **Lab:** VSG > 50 mm/h (sens 83%; en límites normales [ELN] si recibe prednisona); anemia, plaquetas ↑, PFH normales, CRP ↑.
- **Imagen:** Doppler para orientar bx (estrechamiento); 15% de pacs con ACG extracraneal tiene captación en PET que demuestra inflamación aórtica incluso sin manifestaciones clínicas; angiografía para documentar ACG extracraneal si bx negativa.
- **Bx:** estándar de oro = bx de arteria temporal (sens: unilat 85%; bilat 95%); (+) aun con uso de prednisona por 1-2 sem; células gigantes, proliferación de íntima, trombosis (+). Si hay cefalea posterior → bx de arteria occipital superficial. No se requiere bx en PMR sin s/s (+) de arteritis temporal.

Rx prednisona, 40-60 mg/día (riesgo de amaurosis tras iniciar el tx, 1%); s/s mejoran en 24-72 h tras iniciar tx; disminución gradual con base en s/s, normalización de VSG; ensayo con AZA, MTX o CYC si no hay respuesta a esteroides.

Complicaciones amaurosis por neuropatía óptica isquémica (15%), EVC, complicaciones por tx esteroideo a largo plazo; aneurisma aórtico torácico, disección aórtica (inicio tardío).

VASCULITIS DE VASOS DE MEDIANO CALIBRE

Afecta vasos sanguíneos intracerebrales y de órganos. **Dxdf:** tromboembolia, vasculopatía (como Ehlers-Danlos, displasia fibromuscular, arteriopatía mediolítica segmentaria).

1. Poliarteritis nodosa (PAN): pato: inflamación necrosante focal y segmentaria de arterias de mediano/pequeño calibre > arteriolas, vénulas; necrosis fibrinoide con destrucción de lámina elástica; PMN, linfos, eosinófilos (+). **Etiología:** idiopática. **Epid:** ♂ > ♀, 2:1; 40-60 años; prevalencia de ~ 7% en infección por VHB asociada con PAN. **S/s:** artralgias, mialgias, exantema, dolor abdominal, angina, dolor testicular.

Presentación

- **S/s:** HTA, dolor a palpación testicular, púrpura palpable, *livedo reticularis*, necrosis acral, disfunción renal.
- **S/s neuros:** prevalencia muy alta de neuropatía; 30% tiene esta presentación, 50-70% se presenta como mononeuritis múltiple dolorosa, debilidad, parestesias, CC, EVC, amaurosis.
- **Afecciones asociadas:** VHB, CMV, VLHT-1, parvovirus B19, VEB, VHC, LES, ARh, DM, sx de Cogan (queratitis intersticial + s/s vestibuloauditivos), alopurinol, sulfas, leucemia de células peludas.
- **EF:** debilidad, defectos sensitivos, hemorragias retinianas.

Dx

- **Serología:** C3/C4 ↓ en enf activa; HBsAg (+) (10-50%), HBeAg, DNA de HBV; ± HCV ±; VSG, CRP, plaquetas ↑; anemia, albúmina ↓; ANCA (−).
- **EMG/VCN:** pérdida axónica multifocal, polineuropatía generalizada asimétrica.

• **Imagen:** angiograma visceral si no es factible la bx; microaneurismas con oclusión, estenosis (+). **Bx:** estándar de oro = músculo si EMG/VCN anormales → bx de nervio sural (arteritis necrosante, células inflamatorias epineurales, pérdida axónica multifocal), hígado, piel, testículo u otro tejido sintomático; la bx renal no es específica en la PAN.

***Tx*: si VHB (−)** → esteroides en dosis alta; de ser grave, pulso IV de metilprednisolona, 1 g/día por 3 días; luego prednisona, 1-2 mg/kg/día en fracciones; agregar agentes citotó xicos, p. ej., CYC, si reducción progresiva de esteroides no es posible. **Si VHB (+) y HBeAg (+)** → prednisona, 30 mg/día con disminución progresiva rápida y plasmaféresis, 9-12 recambios en el transcurso de 3 sem, e IFN-α_{2b} o lamivudina; **éxito terapéutico** = HBeAg (+) → (−).

VASCULITIS DE VASOS DE PEQUEÑO CALIBRE

General: afecta arterias intraparenquimatosas. Incluye *granulomatosis de Wegener*, *sx de Churg-Strauss*, *poliangitis microscópica*, *púrpura de Henoch-Schönlein*, *vasculitis crioglobulinémica*, *angitis leucocitoclástica*. **Dxdf:** endocarditis infecciosa, aneurisma micótico, émbolos de colesterol, sx por Ab antifosfolípido (SAAF), sepsis (meningocócica), hemorragia, cocaína, anfetaminas, VIH, VHC.

1. **Granulomatosis de Wegener (o granulomatosis con poliangitis): pato:** vasculitis necrosante de vasos sanguíneos de pequeño a mediano calibre (capilares, vénulas, arteriolas, arterias pequeñas); los granulomas suelen ser parenquimatosos. **Etiología:** idiopática. **Epid:** ♂ = ♀; mucho más frec en caucásicos; edad promedio ~ 40 años.

***Presentación* s/s:** sinusitis, epistaxis, úlceras, infecciones óticas nuevas en adultos, tos crónica, s/s constitucionales, sinusitis crónica, inflamación y necrosis granulomatosa de las vías respiratorias sups/infs, insuficiencia renal y glomerulonefritis, HTA, estenosis subglótica, estridor, dificultad respiratoria. **S/s neuros:** hallazgos oculares (50%); afectación de SNP (10-25%) > SNC (8%); mononeuritis múltiple, seudotumor retroorbitario (15%) → escleritis, epiescleritis, uveítis, neuritis óptica, conjuntivitis, trombosis de arteria retiniana, CC, EVC. Paquimeningitis hipertrófica induce parálisis de NC por compresión, radiculomielopatías

EF: neuropatía periférica, proptosis, ↓ de agudeza visual, mirada desconjugada, parálisis de NC.

***Dx*: criterios ACR (se requieren 2/4): (1)**úlceras nasales/orales, epistaxis, secreción purulenta; **(2)** Rx de tórax anormal, con nódulos, infiltrados, cavitación; **(3)** hematuria microscópica, cilindros eritrocitarios; **(4)** granulomas en pared vascular o espacio peri/ extravascular. **LCR:** pleocitosis linfocítica, proteínas ↑, IgG ↑. **Serología:** cANCA (+) (antiproteinasa 3); sens 90% (en enf limitada, 40%), esp 98%; VSG, CRP, plaquetas ↑; anemia, albúmina ↓. **Imagen:** RMN para detectar infiltración retroorbitaria, enf diseminada en sustancia blanca (SB) por vasculitis; cerebritis → regiones con edema y reforzamiento irregular. **EMG/VCN:** desnervación aguda ± crónica, VCN ↓, amplitud ↓; miopatía; suele haber afectación asimét de nervios. **Bx:** estándar de oro = pulmón, senos paranasales, menos definitiva si es renal (IgG, complejos inmunitarios [C3 y C4]

depósito de complemento escaso o nulo); bx de nervio sural/músculo adyacente → vasculitis y granulomas no caseosos en arterias de pequeño calibre, desmielinización focal. Vasos sanguíneos abundantes en músculo, escasos en nervios

Tx CYC, 2 mg/kg/día, y prednisona, 1 mg/kg/día; retiro gradual de esteroides si hay respuesta; mantenimiento de la remisión con MTX o AZA; otros fárms de uso agudo: RTX + esteroides en vez de CYC (*NEJM* 2010;363:3); sin tx → sobrevivencia < 1 año.

Complicaciones sinusitis bacteriana (*Staphylococcus aureus*), infección por inmunosupresión (neumonía por *Pneumocystis jiroveci* [NPJ], VHS, micobacterias, hongos, *Legionella*, *Streptococcus pneumoniae*), leucos ↓, cistitis hemorrágica, infecciones e infertilidad relacionados con el tratamiento.

2. **Síndrome de Churg-Strauss (angitis y granulomatosis alérgicas): pato:** granulomas necrosantes eosinofílicos extravasculares, vasculitis necrosante de vasos sanguíneos de pequeño a mediano calibre (como en Wegener) y eosinófilos periféricos ↑. **Etiología:** se desconoce; uso de antagonista del receptor de leucotrienos en algunos casos. **Epid:** edad intermedia; incidencia, ♂ = ♀.

***Presentación*: s/s:** asma de inicio/progresión reciente (> 95%), rinitis alérgica (70%), pólipos nasales; evolución trifásica: **(1)** pródromos → rinitis alérgica, asma, poliposis. **(2)**Eosinofilia → sx similar a Löffler (infiltrados pulmonares transitorios, eosinófilos ↑), neumonía/gastroenteritis eosinofílicas crónicas. **(3)** Vasculitis sistémica; enf sinusal, púrpura, nódulos, eosinofilia, asma, atopia, HTA, ICC, IM, ± insuficiencia renal, nódulos pulmonares, infiltrados, hemorragia, dolor abdominal, diarrea sanguinolenta. **S/s neuros:** SNP (65%), mononeuritis múltiple (~ 75%), vasculitis muscular, panuveítis, queratitis, infarto cerebral por vasculitis, neuritis óptica, neuritis craneal. **EF:** parestesias, debilidad, atrofia, polineuropatía sensorimotora asimét (piernas > brazos), ΔEM, cambios cognitivos, CC, HSA, HIP, psicosis.

***Dx*: criterios ACR**(se requieren 4/6): **(1)** asma, **(2)** eosinofilia > 10%, **(3)**neuropatía (mono o poli), **(4)** infiltrados pulmonares transitorios en la Rx de tórax, **(5)** anomalías en senos paranasales, **(6)** eosinófilos extravasculares (+). **Serología:** pANCA (+) (mieloperoxidasa [MPO]; sens 67%), anemia, VSG ↑, IgE ↑, eosinófilos ↑ > 10%.

EMG/VCN: afectación de fibras mielínicas y amielínicas en extremidades infs > sups; sin bloqueo de conducción (a diferencia de la polineuropatía desmielinizante inmunitaria crónica); potenciales de acción de nervios sensitivos ↓/(−). **Bx:** piel, pulmón, riñón; si EMG/VCN anormales, bx de nervio sural → necrosis epineural vasculítica; eosinófilos perivasculares (+).

***Tx*:** prednisona, 40-60 mg/día, disminución gradual en meses; metilprednisolona IV en casos graves/refractarios si fallan inmunosupresores (p. ej., AZA, MTX, mofetilmicofenolato [MMF], CYC); VSG y eosinófilos para seguir actividad patológica, respuesta al tx además de s/s clínicos.

Complicaciones insuficiencia cardiaca congestiva, infarto de miocardio.

3. **Poliarteritis microscópica: pato:** vasculitis necrosante pauciinmunitaria, no

granulomatosa (capilares, arteriolas, vénulas). **Etiología:** idiopática. **Epid:** edad promedio 30-50 años; no se asocia con VHB (a diferencia de PAN).

Presentación*: *s/s constitucionales, exantema, hemoptisis, dolor abdominal, hemorragia, artralgias; capilaritis pulmonar ± glomerulonefritis necrosante progresiva rápida, HTA, hemorragia, púrpura palpable. **S/s neuros:** SNP (40-50%), mononeuritis múltiple (~ 60%), CC (~ 10%), vasculitis meníngea (~ 10%), manifestaciones oculares. **EF:** parestesias, debilidad, atrofia, caída de mano/pie, hemorragia retiniana, escleritis, uveítis, conjuntivitis, epiescleritis.

***Dx*: serología:** pANCA (MPO) (+) 80%; ± cANCA (proteinasa 3) (+) 40%; anemia; VSG, CRP ↑. **EMG/VCN:** pérdida axónica multifocal, polineuropatía asimét generalizada. **Bx**= estándar de oro; riñón, pulmón, músculo, piel (vasculitis leucocitoclástica), nervio sural (vasculitis de vasos sanguíneos de pequeño calibre, pérdida axónica); microaneurismas raros.

Tx prednisona, 1 mg/kg/día, y CYC, 1.5-2 mg/kg/día; otros fárms de uso agudo: RTX + esteroides en vez de CYC (*NEJM* 2010;363:3); MTX o AZA para mantenimiento, IgIV, plasmaféresis en insuficiencia pulmonar/renal.

***Complicaciones*:** hemorragia pulmonar grave.

4. **Púrpura de Henoch-Schönlein (PHS): pato:** depósito de IgA_1, activación del complemento por vía alterna → vasculitis de vasos sanguíneos de pequeño calibre, por lo general poscapilar; también liberación de citocinas, mediadores inflamatorios. **Etiología:** se desconoce; 2/3 con antec de infección de vías respiratorias sups en 1-3 sem; por lo general autolimitada, se resuelve en sem-meses. **Epid:** ♂:♀, 2:1; edad promedio, 5 años; en adultos y mujeres puede ser grave, enf renal ↑.

***Presentación*: s/s:** exantema, artralgias, artritis, diarrea sanguinolenta, dolor abdominal tipo cólico, hematuria, s/s constitucionales, púrpura palpable en regiones declive, artritis simétrica, isquemia/infarto intestinal, glomerulonefritis, sx nefrítico, insuficiencia renal aguda, orquitis. **S/s neuros:** ~ 10%; cefalea, CC, ΔEM, defectos focales, Δ conductuales, neuropatía del plexo braquial, SGB, mononeuropatías, vasculitis, epiescleritis, queratitis, uveítis anterior, visión ↓. **EF:** oclusión de ramas de arteria retiniana, ΔEM, CC, Δ conductual, debilidad, parestesias (afectación infrec de SNP).

***Dx*: imagen** EVC cortical o en SB por vasculitis. **Serología:** IgA_1 ↑ (en 50%), complejos inmunes circulantes de IgA_1 ↑, factor XIII ↓ (correlación con actividad patológica), leucos ↑, eosinófilos ↑, plaquetas ↑, dímero D ↑, títulos de antiestreptolisina O ↑ (30%), CH_{50} ↓, ± C3, C4 ↓. **Bx:** depósitos de IgA_1 en inmunofluorescencia directa, vasculitis leucocitoclástica/necrosante; IgA_1 (−) → descartar Wegener.

***Tx*:** de sostén (evitar AINE si hay afectación GI/renal), prednisona con afectación GI, hemorragia; (+) mal px (sx nefrítico, > 50% del medias lunas) → esteroides en pulsos, agentes citotóxicos.

5. **Vasculitis crioglobulinémica: pato:** depósito reversible de complejos inmunes a temperaturas bajas en paredes vasculares; secuela de trombosis, hiperviscosidad, activación inmunitaria.

Tipo I (25%) → mAb IgM >> IgG, IgA, concentraciones séricas ↑, por lo general linfoma, macroglobulinemia de Waldenstrom, mieloma múltiple (MM); activación del complemento; s/s por sx de hiperviscosidad, trombosis.

Tipo II (25%) → mixta; FRh monoclonal (+), por lo general mAb IgM contra IgG policlonal >> IgG-IgG, IgA-IgG; concentraciones séricas ↑; MM, linfoma, VHC, Sjögren.

Tipo III (50%) → FRh policlonal mixto; ± complemento, lipoproteínas; concentraciones séricas ↓; infecciones; 2/3 autoinmunitaria → LES, ARh, PAN, SS, ESC, sarcoidosis, tiroiditis, PHS, Behçet, PM, enf celiaca.

Etiología: 90% se asocia con VHC (+), 2/3 hepatitis crónica (+); VHB (+) 5%; otras infecciones, p. ej., VEB, CMV, VIH, adenovirus, lepra, fiebre Q, estreptococo, sífilis, Lyme, coccidioidomicosis, toxoplasma, paludismo, esquistosomiasis; enf autoinmunitaria, linfoma, leucemia linfocítica crónica.

Epid: uso de drogas (+), VHC (+);♀:♂, 3:1; edad promedio, 40-50 años.

***Presentación*: s/s** exantema, úlceras, artralgias, debilidad (tríada de Meltzer en 25-30% de tipos II, III), fiebre, dolor abdominal, disnea, tos; púrpura palpable recurrente en extremidades infs (tipos II, III > I); úlceras (tipo I), Raynaud, sx nefrítico/nefrótico (peor px), HTA, artritis, hepatopatía, hepatoesplenomegalia, hemorragia, trombosis arterial, PFH anormales, infiltrados pulmonares. **S/s neuros:** neuropatía sensorimotora (70-80%), por lo general en tipos II, III; hemorragia retiniana (tipo I), seudotumor cerebral, EVC. **EF** dolor, parestesias inducidas por frío, debilidad, caída de pie o mano, hipoestesia, papiledema, cognición ↓, ΔEM, AIT/EVC, disfunción visual.

***Dx*: serología** colectar a 37 °C para evitar negativos falsos: VHC (+) 70-100%; ✓ EFP_s, EFP_u; PFH anormales; hipergammaglobulinemia (+); FRh (+) (92%), VSG ↑, CRP ↑; C3, C4, CH50 ↓. **EMG/VCN:** neuropatía distal, simétrica, progresiva, sensitiva > motora; neuropatía motora aislada en 5%; patrón de desnervación con VCN normales. **Imagen:** RMN → lesiones pequeñas múltiples en SB; angiografía → vasculitis/vasculopatía con estenosis focal, irregularidades múltiples u oclusión. **Bx:** depósitos intraluminales de crioglobulinas; vasculitis leucocitoclástica, necrosis fibrinoide, microinfartos, hemorragia; bx de nervio sural = pérdida de axones mielínicos.

***Tx*:** VHC (+) → prednisona por 6 meses, peginterferón α + ribavirina; si fallan, ensayo con RTX; hiperviscosidad → plasmaféresis, ± prednisona, agentes citotóxicos para ↓ producción de Ig; enf maligna → qxtx; autoinmunitaria → prednisona, CYC.

Complicaciones nefropatía grave, vasculitis sistémica.

ENFERMEDAD DE BEHÇET

Pato: vasculitis en arterias y venas de cualquier calibre. **Etiología:** idiopática. **Epid:** ♂ = ♀; edad promedio, 40 años; ascendencia de Medio Oriente, asiáticos >> caucásicos, afroamericanos; asociación con HLA-B51 → riesgo de enf ↑ 6×. **Dxdf:** infección (viral/bacteriana/micótica/ leucocencefalopatía multifocal progresiva [LMP]), sarcoidosis, LES, sx de Vogt-Koyanagi-Harada, Sjögren, EM, ca

(meningitis carcinomatosa, linfoma, glioblastoma cerebral).

***Presentación*: s/s** úlceras orales, artralgias, Δ visuales, exantema; úlceras aftosas, lesiones geni-tales, inflamación oftálmica recurrente, eritema nodoso, foliculitis, úlceras cutáneas, hemorragia pulmonar por rotura aneurismática, úlceras escrotales/vulvares dolorosas, úlceras GI ~ enf intestinal inflamatoria, artritis migratoria asimét, tromboflebitis, factor V de Leiden (+) en 33%, trombosis arteriales/venosas, miocarditis/pericarditis (*Lancet* 2009;8:192).

S/s neuros: ocurren en ~ 9%. ♂:♀, 3:1; edad promedio, 20-40 años. *Ojo* (50-80%): uveítis anterior: dolor, fotofobia, conjuntivitis, visión borrosa, queratitis; uveítis posterior: amaurosis por vasculitis retiniana (12% de amaurosis adquirida en Japón). *Cerebro/médula espinal*: parenquimatosa (más frec en el tronco del encéfalo/diencéfalo) *vs.* no parenquimatosa (Medio Oriente/ Francia >> otros países); tasa de mortalidad de 40% con enf en SNC. **EF** células (+) con lámpara de hendidura; vasculitis retiniana; parálisis de NC, confusión, cambios de personalidad, ataxia, papiledema, debilidad, parálisis seudobulbar, signos extrapiramidales. Meningitis recurrente: rara; puede ser neutrofílica, con hipoglucorraquia.

Dx ≥ 3 úlceras orales en 1 año y ≥ 2 de: **(1)** úlceras genitales recurrentes, **(2)**lesiones oftálmicas, **(3)** lesiones cutáneas, **(4)** prueba de patergia (+) (pústula estéril en sitio de venopunción; frec en turcos y japoneses). **LCR:** proteínas ↑, leucocitosis (PMN tempranos, linfos tardíos). **Serología:** IgG, IgA, IgM, CRP, VSG, globulina α_2 en suero ↑; descartar trombofilia. **Imagen:** RMN con edema brillante en T2, venografía por RMN con trombo (+).

Bx: meningoencefalitis, necrosis multifocal, desmielinización, gliosis, lesión axónica.

***Tx*: mucocutánea**→ esteroides tópicos, colchicina, dapsona, talidomida, levamisol o IFN-α. Ocular/SNC → prednisona, 1-2 mg/kg/día, o metilprednisolona, 1 g/día IV × 3 días; clorambucil, 0.1-0.2 mg/kg/día; AZA/ciclosporina (CsA)/CYC/clorambucil en cuadros que amenacen la vida, enf grave ocular/central.

Características clave de la enf de Behçet neurológica (EBN)		
	EBN parenquimatosa	**EBN no parenquimatosa**
Hallazgos neuros	Parálisis de NC, hemiparesia, pérdida de sensibilidad, CC, disfunción cognitiva, psicosis, encefalopatía, demencia, ataxia, disfunción esfintérica; disfunción piramidal y del tronco del encéfalo, s/s medulares (raros; mal px); meningoencefalitis	EVC (por enf vascular) ↑ presión intracraneal (por TrSV), 25% → cefalea, papiledema, defectos focales, CC, coma

	diseminada (75%)	
RMN	**Hiperintensidades en T2 en unión mesodiencefálica**, tronco del encéfalo, núcleos basales, lesiones subcorticales hemisféricas, núcleo lateral del cerebelo, médula espinal (≥ 2 segmentos medulares) reversibles → edema; irreversibles → degeneración walleriana Agudo → ± reforzamiento con contraste	TrSV cerebral ± infartos venosos; aneurismas, disección extracraneal Espectroscopia por RMN → ↑ lactato, ↓ pico de N-acetilaspartato
LCR	Pleocitosis (PMN temprana y linfocítica tardía) ± proteínas; BOC infrecuentes	ELN, excepto por presión de apertura
Fisiopato	Inflamación perivascular	Trombos (senos venosos, venas cerebrales >> arterias); aneurismas en arterias de gran calibre
Patología	Afectación de SB > sustancia gris; focos necróticos multifocales, meningoencefalitis; desmielinización; gliosis, lesión axónica en lesiones crónicas, atrofia (tronco del encéfalo >> cortical = EBN crónica)	Infartos venosos (SB ± unión gris-blanca, con hemorragia); trombosis seno sagital superior (bilat en SB de convexidades hemisféricas); trombosis de venas cerebrales profundas (núcleos basales, tálamo)
Tx	Metilprednisolona, inmunosupresores; inhibidores de TNF, RTX	TrSV → anticoagulante
Px	Lesiones agudas ± reversibles con	Mejor con tx temprano

	esteroides	

ESPONDILOARTROPATÍA SERONEGATIVA/ESPONDILITIS ANQUILOSANTE (ean)

Pato: enf inflamatoria sistémica crónica de articulaciones sacroiliacas, columna vertebral, articulaciones periféricas. **Etiología:** primaria *vs*. secundaria (artritis reactiva (+), psoriasis, colitis ulcerosa, enf de Crohn). **Epid:** adolescencia tardía-40 años; ♂:♀ = 3:1 clínica; ♂ = ♀ radiológica; asociación con

HLA-B27 (caucásicos, 90%; otros, 50-80%). **Nota** se denomina "seronegativa" por FRh negativo. ***Presentación* s/s:** dolor de espalda, rigidez matutina y nocturna > 1 h; dolor en cadera, hombro, ↓ con actividad, ↑ con reposo. Sacroilitis, movilidad espinal ↓, expansión torácica ↓, discitis, entesopatía, insuficiencia aórtica. Bloqueo de conducción auriculoventricular, neumopatía restrictiva, nefropatía por IgA, amiloidosis. **S/s neuros:** uveítis anterior (25-30%), se resuelve en meses, recurre con frec; subluxación atlantoaxial (20%) → mielopatía cervical (86% hombres), compresión medular; estenosis cervical; hematoma epidural (defectos más altos que fx); contusión hemorrágica de médula espinal, hematoma intramedular, transección medular, sx de cauda equina (antec (+) de EAN de larga evolución; fx vertebral → lesión nerviosa). **EF:** ***ocular*** → eritema ocular unilat, doloroso, fotofobia, epífora ↑, visión borrosa; lámpara de hendidura: precipitados queráticos, hipopión, sinequias posteriores, sinequias anteriores periféricas, catarata subcapsular posterior, células vítreas anteriores, vitritis, vasculitis retiniana. **Neuro** → dolor en cuello por fx de columna cervical (por lo general, C5-C6, C6-C7); cifosis cervicotorácica; pérdida de lordosis lumbar; dolor de espalda ± irradiación a piernas = descartar sx de cauda equina; dolor en piernas de inicio gradual, s/s sensitivos leves, motor variable, afectación intestinal y vesical, impotencia; radiculopatías por estenosis del foramen de conjunción, discopatía, fx; atrofia muscular.

Criterios dxs (Nueva York): lumbalgia e inflamación > 3 meses, mov ↓ de columna lumbar en planos sagital y frontal, expansión torácica ↓; sacroilitis bilat ≥ grado 2, sacroilitis unilat ≥ grado 3. **Serología:** VSG ↑, CRP ↑ empeora actividad patológica 75%; anemia normocítica; fosfatasa alcalina ↑, ± CK ↑, IgA sérica ↑; *HLA-B27*; ANA, FRh (−); ✓ VDRL, ECA, RPR, derivado proteico purificado. **Imagen:** *angiografía con fluoresceína* → vasculitis retiniana; *Rx de columna* → columna en bambú; **sacroilitis simétrica**, esclerosis subcondral; osteitis vertebral T10 (lesión de Romanus, signo temprano); *TC de columna* → erosión asimét laminar, pedicular, espinosa; *RMN* → engrosamiento de raíces nerviosas, abombamiento irregular de saco dural lumbosacro; divertículos aracnoideos en saco dural; lesión de Romanus (+). **EMG/VCN:** radiculopatía.

***Tx*:** AINE; *uveítis* → corticoesteroides tópicos, antiinflamatorios; *disfunción visual* → corticoesteroides sistémicos; sin respuesta a esteroides → MTX, AZA, CsA, MMF, CYC, clorambucil o ensayo con inhibidores del TNF-α; *enf en columna cervical* → estabilización con halo, inmovilización en posición previa a fx; *subluxación atlantoaxial* + *mielopatía* → artrodesis; *estenosis espinal* + s/s neuros → cirugía descompresiva.

MIOPATÍAS INFLAMATORIAS IDIOPÁTICAS

Incluyen DMM, PM, miositis por cuerpos de inclusión. Pueden ser primarias o secundarias. Véase el capítulo *Miopatía*.

COMPLICACIONES NEUROS DEL TX INMUNOMODULADOR

(*QJM* 2006;99:6)

Alopurinol: *MA*: inhibidor de la oxidasa de xantinas; *ES*: parestesias.

Azatioprina: *MA*: inhibidor de síntesis de purinas; *ES*: Δ visuales, potencia bloqueo neuromuscular.

Colchicina: *MA*: antimitótico; bloquea polimerización de microtúbulos; *ES*: neuritis periférica, miopatía.

Corticoesteroides: *MA*: suprimen inmunidad celular y humoral, inducen apoptosis, antiinflamatorios (inhiben PLA2, COX-1, COX-2); *ES*: miopatía, psicosis, euforia, depresión, cataratas, ganancia ponderal, afecciones GI, supresión del eje hipotálamo-hipófisis-suprarrenales, fracturas.

Ciclofosfamida: *MA*: agente alquilante del DNA; *ES*: encefalopatía.

Ciclosporina: *MA*: inhibidor de calcineurina, suprime función de células T; *ES*: miopatía, mialgias, leucoencefalopatía, CC, confusión, parestesias.

Inhibidores biológicos (adalimumab [TNF], anakinra [IL-1], etanercept [TNF], infliximab [TNF]): *MA*: inhiben acciones de citocinas proinflamatorias; *ES*: desmielinización (TNF), CC/sopor (infliximab), sopor/vértigo, parestesias/neuralgia (adalimumab).

Dapsona: *MA*: inhibidor de síntesis de folato, inmunosupresor; *ES*: cefalea, psicosis, neuropatía periférica.

Hidroxicloroquina (antipalúdico): *MA*: interfiere procesamiento antigénico por alcalinización de compartimientos celulares; *ES*: daño macular, ototoxicidad, *tinnitus*, vértigo, psicosis, miopatía.

Leflunomida: *MA*: inhibidor de síntesis de pirimidinas; *ES*: cefalea, vértigo, astenia, parestesias, neuropatía.

Mofetilmicofenolato: *MA*: inhibidor de síntesis de purinas; *ES*: insomnio, cefalea, temblor.

AINE: *MA*: inhibidores no selectivos de COX; *ES*: cefalea, vértigo, *tinnitus*, meningitis aséptica.

Penicilamina: *MA*: ↓ células T, inhibición de macrófagos, FRh ↓, IL-1 ↓; *ES*: ARh o sx similar a LES, PM/DMM, miastenia *gravis*.

Sulfasalazina: *MA*: ↓ síntesis de mediadores inflamatorios; *ES*: ataxia, meningitis aséptica, vértigo, *tinnitus*, insomnio, depresión, alucinaciones.

Tacrolimus: *MA*: inhibidor de FKBP12 y calcineurina; *ES*: cefalea, insomnio, parestesias, temblor, sx de encefalopatía posterior reversible.

CONSIDERACIONES EN LA INMUNOSUPRESIÓN CRÓNICA

↑ del riesgo de infección (incluidas infecciones oportunistas → micóticas, *Listeria*, VJC, CMV, VVZ) y enf maligna. **Precaución:** la infección grave pueden manifestarse con aumento de temperatura, s/s mínimos o cuadro atípico. **Insuficiencia suprarrenal** al retirar esteroides. **Inmunizaciones:** neumococo, influenza, VHB; evitar vacunas con microorganismos vivos en quienes reciben agentes biológicos. **Pruebas de TB** antes de iniciar el tx. Considerar diferir fárms en caso de cirugía o infección grave. Revisar planes de **embarazo**/control natal con mujeres en edad reproductiva.

Inmunosupresores y riesgo de cáncer

- Ciclofosfamida: riesgo ↑ de ca de por vida, en particular vesical → EGO c/3-6 meses.
- Inhibidores de TNF-α: melanoma (¿cánceres sólidos, linfoma?).
- AZA: ¿linfoma?
- MMF: ¿cáncer cutáneo?

Vigilancia de inmunoterapia específica		
Fármacos	**ES**	**Vigilancia/cuidados**
AINE	Hemorragia de tubo digestivo; ↑ riesgo CV	Profilaxis antiulcerosa
Corticoesteroides	HTA, hiperglucemia, osteopenia, ↑ leucos	TA, Glu_s de rutina; ejercicios de soporte de peso; vit D3, 800-2 000 IU c/24 h + calcio, 1 200-1 500 mg c/24 h, DEXA en pacs > 40 años, bisfosfonatos Inhibidores de la bomba de protones: si se reciben esteroides + AINE, prednisona > 1 g > 30 días, adultos mayores, APP ulcerosos Profilaxis con TMP-SMX contra NPJ si se requieren > 20 mg/día, > 1 mes, en particular si se recibe otro inmunosupresor
AZA, clorambucil, CYC, penicilamina-	Mielosupresión	BHC periódica, proteinuria con

oro, sulfasalazina		oro/penicilamina;[a] citología urinaria con CYC;[b] genotipo de *TPMT* con AZA; profilaxis contra NPJ
CsA	Disfunción renal, HTA, anemia, hiperK	TA de rutina; BHC, creatinina, K+ periódicos; profilaxis contra NPJ
Inhibidores de citocinas	Reacción en sitio de inyección, leucos ↓ (IL-1), ↑ de ICC/Δ en PFH	BHC + PFH de rutina con inhibidores de TNF
MTX	Δ en PFH, mielosupresión	BHC, PFH c/2-3 meses
Inhibidores de TNF-α	Infección, enf desmielinizante	BHC, PFH c/6 meses; vigilancia clínica estrecha

[a]MPuede causar proteinuria.
[b]Puede inducir cistitis hemorrágica.

Riesgo de LMP; riesgo de reactivación de VJC: natalizumab > RTX > CYC, MMF, AZA, MTX, inhibidores de TNF-α, glucocorticoesteroides.

- Estratificación del riesgo en pacs con natalizumab con base en serología de Ab anti-VJC, duración del tx y qxtx previa.

NEUROONCOLOGÍA

Tumores cerebrales: s/s: suelen ser inespecíficos, subagudos, progresivos, por invasión local, compresión adyacente, ↑ de presión intracraneal (PIC). Dependen de *localización*, *tamaño*, *velocidad de crecimiento* (no del tipo tumoral). EF neuro normal (incluso sin papiledema) *NO excluye un tumor*. Puede haber: *signos de localización*: por irritación cortical/disfunción local: CC parciales, defectos focales (afasia, debilidad contralat, corte del campo visual). *Signos de localización falsos*: diplopía horizontal (parálisis del nervio craneal [NC] VI por PIC ↑) y hemiparesia ipsilat (herniación uncal).

CC: manifestación focal más frec. Parciales o generalizadas, estereotípicas. Tumores corticales > > infratentoriales; gliomas de bajo grado > alto grado; primario > mets. S/s de presentación en: 50% de mets de melanoma, oligodendrogliomas, tumores hemorrágicos. Más complicaciones por CC en pacs con tumor cerebral: estado posictal prolongado (hasta por 24 h), defectos neuros permanentes, PIC ↑ por CC puede → descompensación. *Causas de CC en pacs con tumor cerebral*: tumor (dx reciente/progresión), necrosis por radiación/encefalopatía, metabs (hipoNa, hipoxia, hipoCa, uremia, glucosa), vasculares (EVC de origen isquémico, HIP, hemorragia intratumoral, trombosis venosa cerebral), infección (meningitis, encefalitis, infección de vías urinarias, bacteriemia, neumonía), en ocasiones quimioterapia (metotrexato [MTX], citarabina, L-asparaginasa, paclitaxel, ifosfamida, nitrosoureas, cisplatino).

Cefalea (frec, no permite localización): ~ 50% en pacs con tumor cerebral. Se debe a tracción/compresión, isquemia/invasión de estructuras sensibles al dolor. S/s *clásicos* en ~ 17% por incremento de PIC: constante, progresiva, moderada-intensa, generalizada, intensificación en posición supina y matutina, vómito sin náusea, ↑ con Valsalva. *Atención*: cefalea de inicio reciente en pacs de edad avanzada, Δ de patrón o calidad de cefaleas, "migraña" con defectos neuros persistentes, "sinusitis" con s/s neuros/fallas antibióticas múltiples/progresión sin fiebre.

Defectos neuros focales: por lo regular por edema y respuesta a esteroides. Presentación *similar a EVC*: CC > > hemorragia > > émbolo tumoral.

Síncope: PIC ↑ transitoria luego de Valsalva → síncope. Debe diferenciarse de CC.

Alteración del estado mental → coma: PIC ↑, herniación; urgencia. Mecanismo: edema, obstrucción venosa/ventricular, hidrocefalia no obstructiva.

Síndromes

1. Sx de Foster Kennedy: pérdida de visión unilat, papiledema contralat. Causa: tumor en borde esfenoidal (por lo regular meningioma).
2. Sx de Parinaud: disociación pupilar luz-cercanía, anomalías de la mirada hacia arriba, nistagmo de convergencia-retracción. Causa: compresión/afectación tectal por tumor en región pineal/glioma tectal.
3. Hidrocefalia obstructiva: cefalea, n/v, confusión, ataxia. Causa: tumores de fosa

posterior: astrocitoma cerebeloso/meduloblastoma, ependimoma.

4. Sx de lóbulo frontal: apraxia de la marcha, incontinencia, pérdida de memoria, Δ afectivos. Tumor frontal bilat/unilat con compresión contralateral.

Tumores medulares: s/s: dependen del nivel y la localización (epidural/intradural; extramedular/intramedular). Casi todos inducen dolor progresivo y mielopatía. Las lesiones de crecimiento rápido (mets) no se localizan tan bien como las de crecimiento lento (tumores primarios). Las lesiones pueden ubicarse varios niveles por encima del de las manifestaciones clínicas.

S/s específicos: dolor (frec): > 90% de mets epidurales; menor con tumores intradurales. Dolor local por isquemia/tracción/compresión. Clásico: se intensifica con decúbito/Valsalva; mejoría con deambulación (a diferencia de dolor discal). *Bandera roja*: dolor torácico (atípico de disco). Hipersensibilidad a palpación vertebral/inestabilidad (*urgencia*).**Debilidad:** por compresión medular/radicular. Raíz: debilidad radicular (neurona motora inf [NMI]) en nivel de lesión. Médula espinal: paraparesia espástica (neurona motora sup [NMS]) bajo nivel de lesión: debilidad en región proximal de extremidad inf, flexores > extensores; extremidades sups, extensores > flexores. **Pérdida sensitiva:** distal → proximal (más rápida que en neuropatía periférica). Hiposensibilidad en piel cabelluda con lesiones C2-C3. Conservación sacra con lesiones intramedulares. Pérdida sensitiva sin dolor/debilidad rara. **Compresión medular** (signo tardío): urgencia con compromiso neuro/dolor radicular. Debilidad de NMS, espasticidad. Tono rectal ↓, retención vesical con rebosamiento, conservación sacra. **Cauda equina:** *urgencia*. Debilidad en extremidad inf tipo NMI (distal > proximal), Δ sensitivo, disfunción esfintérica.

Dxdf: ca leptomeníngeo, mielopatía paraneoplásica/radiación, infecciones (absceso, mielitis, meningitis micótica/tuberculosa), herniación discal, fractura vertebral, en ocasiones qxtx intratecal (IT).

Valoración y estudios diagnósticos

HC/PA orienta vdx. En general, se requiere *tejido* para dx y tx aunque se realicen estudios de imagen.

Imagen: la **RMN con gadolinio** es más sensible que la TC; refuerza con degradación de la barrera hematoencefálica (BHE), por lo regular refleja malignidad. *Excepciones*: algunos tumores benignos refuerzan con intensidad, algunos malignos no lo hacen (~ 40% de gliomas sin reforzamiento son de alto grado). **Espectroscopia por RMN** puede ayudar a diferenciar el tumor (*N-acetilaspartato* ↓ [terminales neuronales]; *colina* ↑ [membrana celular]; *lactato* ↑ [necrosis/metab anaerobio]) de otro proceso (tumor/EVC/infección).

PET con fluorodesoxiglucosa puede distinguir tumores de alto *vs*. bajo grado/necrosis por radiación. **TC** en pac inestable/sospecha de hemorragia/RMN no disponible.

• **Estrategia de imagen: tumor cerebral:** RMN con gadolinio. *Localización*: supratentorial = astrocitoma, meningioma. Infratentorial = schwannoma vestibular, ependimoma, glioma/pineal = pineoblastoma, tumores de células

germinales. Selar = adenoma hipofisario, craneofaringioma, meningioma. **Tumor espinal:** RMN de columna (por lo regular > 1 lesión EN O POR ENCIMA del nivel clínico). Las fracturas vertebrales por compresión pueden albergar tumor. *Localizaciones*: *epidural*: se ven mejor antes del contraste; más frecs; mets (mama, pulmón, próstata); se presentan con signos locales/dolor radicular. *Intramedular*: se observa mejor después del contraste; ependimoma, astrocitoma, primario > > mets; se presenta con dolor, pérdida sensitiva, disfunción esfintérica (sx medular).

PL: citología de LCR para tumores que se extienden a LCR/meninges/médula espinal: linfoma, meduloblastoma, pineoblastoma, germinomas, ependimoma, plexo coroideo. Mets a LCR afectan significativamente opciones terapéuticas y px. La citología anormal en LCR es muy específica, pero el LCR normal no excluye tumor. Procesar LCR con rapidez (la lisis celular comienza en 1 h; lisis de 40% en 2 horas).

Hallazgos específicos en LCR: *linfoma primario del SNC*: proteínas ↑, linfos ↑, glucosa normal. Células linfoides malignas en ~ 30% de pacs. Citometría de flujo y reacomodo del gen *IgH* buenos para LCR paucicelular. *Mets leptomeníngeas*: leucos con ↑ leve (5-50), proteínas ↑, glucosa ↓. Sens > 90% con tres PL, pero LCR normal/anomalías mínimas no excluye tumor leptomeníngeo.

Biopsia: aislada en tumor con sensibilidad alta a qxtx (tumores de células germinales, linfomas).

Resección si la cirugía puede ser curativa o conlleva riesgo mínimo. En ocasiones no se requiere bx (p. ej., mets de 1.º conocido, gliomas de tronco del encéfalo o de vía óptica (riesgos > > beneficios), marcadores tumorales (+) e imagen característica (p. ej., tumores de células germinales). *Vdx de ca sistémico*: considerar antes de bx (panTC, PET, mastografía, colonoscopia). Evitar esteroides antes de bx si se sospecha linfoma/infección.

PRINCIPIOS TERAPÉUTICOS

Corticoesteroides: *contrarrestan edema VASÓGENO* al ↓ permeabilidad de BHE. Control de s/s por edema peritumoral o PIC ↑ (mejoría en horas; efecto máximo en 24-72 h; días para que PIC ↓). Esteroides ↓ el reforzamiento en RMN/TC. *Efecto citotóxico transitorio directo sobre linfoma*. Antes de iniciar, buscar infección/osteoporosis/enf ácido péptica/DM. Considerar interacciones farmacológicas (*en particular*, *fenitoína*).

Indicaciones: (1) edema/herniación sintomáticos o efecto de masa radiológico. **(2)** Compresión medular clínica/radiológica. **(3)** Recurrencia de s/s (duplicar dosis, disminución lenta). **(4)** Perioperatorios (bx o resección); en particular con efecto de masa significativo.

Dexametasona: esteroide preferido. Menos actividad mineralocorticoide = menos retención hídrica. Vida media prolongada (administración c/6-12 h para tolerancia GI). Inicio típico: *10 mg dosis única*, *luego 4 mg c/6 h*; *dosificación c/12 h en pacs ambulatorios*.

Efectos colaterales a largo plazo: *inmunosupresión*: riesgo de infección ↑, incluida

neumonía por *Pneumocystis jiroveci* (NPJ). *Cardiovasculares*: exacerbación de insuficiencia cardiaca congestiva, hipertensión arterial, edema. *Endocrinos*: anomalías de la tolerancia a la glucosa, DM, ganancia ponderal, insuficiencia suprarrenal. *GI*: enf ácido péptica, dispepsia/pirosis, estreñimiento. *Psiquiátricos*: insomnio, agitación, psicosis. *Neuros*: temblor, miopatía, hipo. *Esqueléticos*: osteoporosis, fracturas por compresión, necrosis aséptica. *Dermatológicos*: adelgazamiento y pérdida de integridad cutánea, adelgazamiento del pelo, rubefacción, diaforesis nocturna.

Profilaxis: para NPJ con > 6 sem de esteroides: TMP-SMX, 80/400 mg vía oral c/24 h o 160/800 mg lunes, miércoles y viernes. Considerar si se recibe dosis equivalente a ≥ 20 mg de prednisona por > 4 sem. Profilaxis GI perioperatoria/esteroides en dosis altas: inhibidor de la bomba de protones a diario. En ocasiones se requieren dosis de esteroides para estrés. Calcio + vit D podrían prevenir osteoporosis.

Fárms antiepilépticos (FAE): profilaxis: sin beneficio comprobado en tumores cerebrales; aun así se emplean con frec. Uso luego de craneotomía (datos limitados); disminución gradual tras 1 sem. Tumores hemorrágicos/mets de melanoma/oligodendrogliomas: pueden considerarse FAE profilácticos.

Tx sintomático: iniciar FAE después de 1.ª CC en pacs con tumor cerebral. Riesgo elevado de CC recurrentes, mortalidad alta por estado epiléptico. Se prefiere monoterapia. En CC recurrentes, ↑ la dosis antes de agregar un FAE nuevo. Preferir FAE que no induzcan el citocromo P450 (si se prevé uso de qxtx): LEV, LTG, TOP, GPN, LCM; evitar: PHT, CBZ, PBT.

Cirugía: para descompresión mecánica que induzca s/s agudos, resección máxima para tumores primarios del SNC/mets solitarias. *Excepción*: quimiosensibilidad alta (linfoma, tumores de células germinales). Mapeo funcional y electrocorticografía para evitar lesión quirúrgica en zona funcional/identificar foco convulsivo. Derivación ventrículo-peritoneal (DVP)/derivación ventricular externa (DVE) para controlar hidrocefalia/PIC ↑. Fijación quirúrgica previa a la radiación si hay inestabilidad vertebral.

Radioterapia (rxtx): principios generales: suele requerirse dx tisular antes de la rxtx (tasa de falsos positivos en imagen, 10%). *Dosis* medida en gray (Gy), con unidades en J/kg = unidad del Sistema Internacional de dosis absorbida. *Fracción* = dosis en c/sesión. *Rxtx con rayo externo* = haces de fotones o protones de fuente externa. *Braquiterapia* = fuente de radiación colocada en/cerca del tumor. Lesiones pequeñas < 3 cm pueden tratarse con fracción única; las mayores requieren tx fraccionado (conserva el tejido normal). Rxtx de intensidad modulada: computadora optimiza configuración de aperturas móviles para conformar la dosis a los objetivos y respetar estructuras críticas. Radiocirugía estereotáctica (RCET): 1-5 fracciones de radiación de intensidad alta. La fijación de la cabeza es crítica para la precisión: algunos sistemas requieren un marco cefálico rígido colocado por un neurocirujano; otros no usan marco. Las estrategias con fotones y protones tienen efecto biológico equivalente sobre los tumores. Protones: sólo pocos centros. Por lo general casos pediátricos/anatomía compleja (seno cavernoso, base del cráneo).

Esquema de dosificación típico: *cerebral total*: c/24 h; 3 Gy 10× (más frec); 2.5 Gy

14×; 4 Gy 5× (enf leptomeníngea). *Primario cerebral de alto grado* (*GBM*): c/24 h; 2.0 Gy 30×. *Primario cerebral de grado intermedio* (meningioma): c/24 h; 1.8 Gy 28-33×. *Radiación aguda*: la rxtx de urgencia suele recurrir a campos amplios (con exposición de más tejido normal). Rxtx urgente en: compresión medular de origen tumoral, parálisis nueva de NC, mets cerebrales sintomáticas. Suele tratarse con esteroides por 8-24 h antes de radioterapia.

Quimioterapia (qxtx): principios generales: los tumores del SNC rara vez se curan sólo con qxtx. *Qxtx neoadyuvante* = antes de cirugía/rxtx. *Qxtx concurrente* = durante la rxtx. *Qxtx adyuvante* = luego de cirugía/radioterapia.

Regímenes quimioterapéuticos comunes		
Régimen	**Situación**	**Efectos colaterales comunes**
Temozolomida (TMZ)	Glioma	Náusea, cefalea, fatiga, mielosupresión, hepatotoxicidad, estreñimiento
Carmustina (BCNU)	Implante polimérico en oblea para glioma	Náusea, mielosupresión, fibrosis pulmonar, leucemia
PCV (procarbazina, CCNU, vincristina)	Glioma de bajo grado	Mielosupresión
Cisplatino, vincristina y ciclofosfamida o CCNU	Meduloblastoma	Náusea, nefrotoxicidad, neuropatía periférica, mielosupresión, cistitis hemorrágica
Metotrexato	Linfoma	Náusea, fatiga, insuficiencia renal, estomatitis, hepatotoxicidad, neumonitis, mielosupresión

TUMORES PRIMARIOS DEL SNC

Epid: tumores cerebrales primarios = 2% de ca = ~ 21/100 000 persona-años; en ↑. ♂ > ♀ en tumores malignos, lo opuesto para no malignos. No hispanos > hispanos (se excluye hipófisis), raza caucásica > negra (se excluyen meningioma, hipofisarios, craneofaringioma) > asiáticos y nativos americanos. Glioma (50%) > meníngeos (20-40%) > hipofisarios (10-20%) > craneales y espinales > linfoma primario del SNC (LPSNC 3-5%). Es muy raro que haya mets sistémicas.

Factores de riesgo: glioma ↑ en parientes en 1.er grado. LPSNC ↑ en infección por VIH/inmunosupresión. Varios sxs genéticos se asocian con tumores cerebrales primarios (véase más adelante sxs genéticos); rxtx previa ↑ meningiomas, astrocitomas, sarcomas.

Clasificación: sistema de la OMS (con base en origen celular). Gliomas, más frecs (células de la glía). Los gliomas poco susceptibles a bx se denominan según su ubicación (tronco del encéfalo, óptico, etc.). El grado depende del aspecto e indica la tendencia a la diseminación/velocidad de crecimiento/px. A diferencia de otros tumores, no depende de diseminación a ganglios linfáticos/metastásica (rara en tumores del SNC).

GLIOMAS

Alto grado: glioblastoma y astrocitoma anaplásico (AA) (*NEJM* 2008;359:492; *JAMA* 2013;310:1842): infiltración difusa, derivan de células gliales, de modo característico en sustancia blanca (SB).

Epid: tumores cerebrales más frecs (80% de tumores malignos; 5/100 000 personas). Más frecs en la 6.ª a la 8.ª décadas de la vida, en ↑ por razón incierta (¿mejoría de estudios de imagen?). Radiación ionizante es el único factor de riesgo no genético conocido.

Dx: presentación: CC y cefalea comunes; también defectos locales/confusión/pérdida de la memoria. **Imagen:** masa con reforzamiento heterogéneo/en anillo, con edema. *RMN*: hipointensidad en T1, ↑ en T2 (edema y tumor). *TC*: hipodenso ± hemorragia ± necrosis central.

Localización: suele identificarse en hemisferios cerebrales, tronco del encéfalo, tálamo.

Pato: su grado se determina a partir de porción más maligna. AA/OMS III: incremento de celularidad, pleomorfismo moderado, sin necrosis o proliferación vascular. GBM/OMS IV: hipercelularidad, pleomorfismo, proliferación microvascular, necrosis ± seudopalizada.

Tx: *cirugía → rxtx ± temozolomida* (*TMZ*) (*NEJM* 2005;352:987).

Cirugía: dx, mejoramiento de s/s; resección máxima mejora recurrencia y sobrevivencia (3-4 meses con cirugía aislada). **Radiación:** 60 Gy (1.8-2.0 Gy en fracciones 5 días/sem por 6 sem). Prolonga la sobrevivencia (7-12 meses con cirugía + rxtx). Por lo regular recurrencia en campo de radiación; el incremento de la dosis no aporta beneficio. No son útiles braquiterapia/RCET/protones. **Qxtx** (TMZ): tx de GBM (quimiorradioterapia → qxtx adyuvante). Dosificación: durante rxtx = 75 mg/m^2; luego de rxtx = 150-200 mg/m^2 por 5 días c/28 días por 6-12 ciclos. Prolonga la sobrevivencia: 15 *vs*. 12 meses para cirugía + rxtx aislada; sobrevivencia a 2 años de 25 *vs*. 10%, respectivamente. La inactivación de la *MGMT* (enzima metiladora de reparación del DNA) incrementa la sensibilidad a TMZ. Vigilar función hepática, conteo hemático, profilaxis para NPJ mientras se administran TMZ + rxtx. **NovoTTF-110A:** dispositivo portátil operado con baterías para la aplicación crónica de campos eléctricos alternantes en una región tumoral mediante electrodos de superficie. Se ha demostrado que tiene resultados comparables al tratamiento estándar en el GBM recurrente, con menos efectos colaterales; estudio clínico de fase III con NovoTTF + TMZ muestra mejoría de sobrevida libre de progresión (SLP) (7.1 *vs*. 4 meses), sobrevivencia general (SG) (19.6 *vs*. 16.6 meses) y sobrevivencia a 2 años (43 *vs*. 29%) *vs*. TMZ aislada (NCT00916409). **Recurrencia:** en casi 100% (mediana = 7-10 meses luego de rxtx + TMZ). RMN a 1 mes con ↑ de reforzamiento en 40% = "seudoprogresión" en la mitad (permeabilidad vascular por radioterapia).

Tx tras la recurrencia: repetir cirugía en algunos casos para citorreducción, efecto de masa, actualización histológica/molecular. Tx antiangiógeno c/vez más importante (disminuye permeabilidad vascular, reforzamiento en RMN):

bevacizumab está autorizado para la progresión luego del tx estándar. Considerar también nuevo reto con TMZ, qxtx citotóxica distinta.

Px: edad, grado, resección, capacidad de desempeño, mutación *IDH* y estado de MGMT afectan la sobrevivencia. S/s crónicos, sin ΔEM, tamaño escaso pueden asociarse con sobrevivencia mayor; 90% reincide en sitio original.

Estadios de la sobrevivencia con GBM tratado con rxtx + TMZ mediante análisis de partición recursiva (APR)			
Estadio	**Características**	**Mediana de SG**	**SG a 2 años**
III	Edad < 50, CD 0	17 meses	32%
IV	Edad < 50, CD 1-2 Edad ≥ 50, cirugía, MMSE ≥ 27	15 meses	19%
V	Edad ≥ 50, sólo bx o MMSE < 27	10 meses	11%

CD, capacidad de desempeño; MMSE, Mini Examen del Estado Mental; JCO 2006;24:2563.

Gliomatosis cerebral (*J Neurooncol* 2006;76:201): infiltrado glial neoplásico difuso infrec (≥ 3 lóbulos), monoclonal. Se genera *de novo* o a partir de tumor glial preexistente.

Dx: s/s clínicos inespecíficos: CC, PIC ↑, ΔEM, defectos focales.

Dxdf: esclerosis múltiple (EM), vasculitis del SNC, leucoencefalopatía, encefalitis, leucoencefalopatía multifocal progresiva, enf de Behçet. Puede ser astrocítica, oligodendroglial o mixta, por lo general grado III (anaplásica).

Vdx: RMN mejor que TC, pero inespecífica: hiperintensidad asimét/heterogénea en T2, *sin reforzamiento* (*2/3*), engrosamiento del cuerpo calloso, pérdida de diferenciación gris-blanca.

Tx: sin tx estándar. No susceptible a cirugía por extensión. Rxtx cerebral total (RxtxCT): tasa elevada de estabilización, impacto sobre supervivencia incierto. La qxtx neoadyuvante beneficia a ciertos pacientes y pudiera ser preferible: tx con TMZ/PCV (procarbazina, CCNU, vincristina).

Px: mediana de sobrevivencia = 14.5-18.5 meses (11 meses sin tx). *Mejor px*: jóvenes, buena capacidad de desempeño, menor grado, masculino, tipo oligodendroglial, codeleción 1p/19q, metilación de MGMT. *Mal px*: afectación ↑ de materia gris (*Neurology* 2009;73:445; *JNO* 2013;112:267).

Gliomas de bajo grado (GBG) (*Oncologist* 2006;11:681; *Oncologist* 2014:14:403): 20-25% de tumores gliales del SNC, menos frecs que de alto grado. Mediana de edad al dx: 40 años; adolescencia para el astrocitoma pilocítico.

Dx: las CC son comunes (85 *vs.* 69% en AA, 49% en GBM). **Imagen:** RMN: no suele reforzar, efecto de masa/edema escasos. Señal baja en T1, señal alta en T2 (se aprecia mejor en T2). Deriva de SB, se extiende a superficie cortical (*excepción*: astrocitoma pilocítico). Hipometabólico en PET (a diferencia de oligodendrogliomas). **Grado:** OMS I: astrocitoma pilocítico, astrocitoma subependimario de células gigantes; OMS II: astrocitoma difuso, xantoastrocitoma pleomórfico (XAP). Reforzamiento nuevo o ↑ de perfusión en RMN pueden revelar transformación en alto grado.

Tx: tx óptimo incierto. **Cirugía:** más datos para resección temprana *vs*. observación e intervención tardía. Cirugía en tumores grandes, sintomáticos; la resección máxima

segura parece mejorar la sobrevivencia. **Rxtx:** en el dx; ↑ tiempo hasta progresión y ↓ s/s, pero sin beneficio para sobrevivencia. Dosis típica = 45-54 Gy. Observar si es pequeño, s/s mínimos. Opciones quimioterapéuticas después de rxtx incluyen TMZ y PCV; se ha demostrado que PCV mejora SLP y SG en GBG si se administra luego de rxtx (13.3 *vs*. 7.8 años). TMZ suele utilizarse por mejor perfil de efectos colaterales. CC: manejo difícil, puede requerirse cirugía.

Px: deleción 1p/19q se asocia con mayor sobrevivencia y sensibilidad al tx en oligodendrogliomas de bajo grado. Mutaciones *IDH*1/2 se asocian con mejor sens a qxtx (en especial TMZ). *Transformación final de casi 100%* en tumores de alto grado. *Factores de mal px* (1 punto c/ uno): edad > 40 años, astrocitoma > 6 cm, rebasa línea media, defectos neuros previos a la cirugía (0-2 = "riesgo bajo", mediana de sobrevivencia, 7.8 años; 3-5 = "riesgo alto", mediana de sobrevivencia, 3.2 años) (*JCO* 2002;20:2076).

Recurrencia: a veces difícil de diferenciar de necrosis por radiación (puede necesitarse bx). Considerar cirugía de salvamento, radiación, quimioterapia.

Astrocitoma pilocítico: OMS I, 2-6% de todos los tumores primarios cerebrales. Edad de inicio más temprana (por lo general, < 25 años). Crecimiento lento, menos invasivo, px más favorable. En general derivan del *hemisferio cerebeloso* (75%)/cerca del 3.er ventrículo. Otras localizaciones: hipotálamo (pubertad precoz), vía óptica (se asocia con neurofibromatosis [NF] tipo 1, en particular si es bilat), tálamo, hemisferios cerebrales, cuerpo calloso.

Dx: *radiología*: RMN: T1 ↓, T2 ↑. Bien delimitado (redondo/oval), reforzamiento vívido (94%), quístico (68%) ± nódulo mural con reforzamiento. Edema peritumoral mínimo. Efecto de masa frec. *Pato*: matriz fibrilar extracelular escasa, fibras de Rosenthal características.

Px: *cirugía*: SG a 10 años > 80% con resección aislada. Mejor px con localización cerebelosa (más susceptible a resección completa). *Rxtx*: se reserva para casos inoperables o recurrencia. Degeneración maligna infrec (< 5%). Siembra infrec en espacio subaracnoideo.

Astrocitoma subependimario de células gigantes (ASCG): casi de manera exclusiva relacionado con **esclerosis tuberosa** (~ 10% de pacs con la enf). Por lo regular se presenta en primeras 2 décadas de la vida con CC, s/s de PIC ↑. Cerca del foramen de Monro (clásico)/en superficie ependimaria de ventrículos lats. RMN: isointenso en T1, hiperintenso en T2, reforzamiento común, calcif frec. Los tumores asintomáticos no requieren tx. Excisión quirúrgica de tumores sintomáticos; everolimus (inhibidor de mTOR) asociado con ↓ de tamaño y frecuencia de CC.

Astrocitoma difuso (*J Neurooncol* 2009;92:253): glioma de bajo grado más frec; OMS II; mediana de edad, 30 años. Difuso, infiltración amplia, crecimiento lento, al inicio asintomático en estudios seriados. Frec → alto grado luego de ~ 5-7 años de estabilidad; por último incurable.

Dx: *RMN*: T1 ↓, T2 ↑, sin reforzamiento (si lo hay = más agresivo). *Pato*: ↑ celularidad, astrocitos con núcleos grandes, sin necrosis, actividad mitótica, Δ vasculares. Se subdivide en fibrilar (profundo) protoplásmico y gemistocítico (cortical).

Tx: *cirugía* ↑ sobrevivencia (cuando es factible). *Rxtx posoperatoria* posterga recurrencia; ¿prolonga sobrevivencia? *Qxtx* (*TMZ*): respuesta en 50-60%: la deleción 1p/19q y la inactivación de MGMT son predictivos.

Px: mejor si edad < 40 años, sin reforzamiento, tumor pequeño, CC en el dx, índice proliferativo ↓.

Xantoastrocitoma pleomórfico: adolescentes y adultos jóvenes (2/3 < 18 años), < 1% de todos los tumores astrocíticos, OMS grado II. Mutación BRAF V600 en ~ 60%. Infrec, por lo regular supratentorial, por lo general adherido a meninges; puede ser quístico con nódulo mural. Suele presentarse con CC. Histología extraña; puede confundirse con GBM. Px favorable, suele ser curable con resección quirúrgica, pero pueden reincidir como GBM.

Gliomas del tronco del encéfalo (*JCO* 2006;24:1266): astrocitoma, 95%; oligodendroglioma, raro. Grado bajo a alto. Pontino, 80%: casi todos, tumores de alto grado (OMS III/IV). Mesencéfalo, médula oblongada y unión cervicomedular, 20%; en su mayoría bajo grado. Más frecs en *niños pequeños*. Por lo regular se manifiestan con hidrocefalia, signos de PIC ↑, anomalías de NC.

Dx/imagen: se prefiere la RMN para dx y seguimiento. Por lo regular no puede tomarse bx si se ubica en tronco del encéfalo; dx con RMN aislada. *Dxdf*: descartar NF-1 (único factor de riesgo). Simuladores: encefalitis del tronco del encéfalo (viral/autoinmunitaria), encefalopatía del tronco del encéfalo (mitocondrial), malformaciones arteriovenosas, EM, hamartomas.

Oligodendroglioma y gliomas mixtos (*JCO* 2006;24,1246; *Oncologist* 2009;14:155): se originan a partir del oligodendrocito. Infrecs: 5-20% de gliomas, < 5% de tumores cerebrales primarios. Suelen ser lesiones únicas; a veces múltiples. Supratentorial subcortical (superficial; a menudo infiltra leptomeninges). Rara vez afectan tronco del encéfalo o médula espinal. Adultos jóvenes y de edad intermedia (mediana, 40-50 años), menos frec en niños.

Dx: *las CC son la presentación más frec* (50%); ocurren al paso del tiempo en 88%. **Imagen:** lesiones anaplásicas por lo regular refuerzan; las de bajo grado pueden no hacerlo. *TC*: masa subcortical hipodensa bien delimitada; calcif frec; en ocasiones hemorragia. *RMN*: irregular, T1 ↓, T2 ↑ (edema e infiltrado), hemorragia en 10% ± reforzamiento en parches; reforzamiento en anillo infrec (peor px). **Pato:** Δ quísticos, calcif, necrosis y hemorragia. Células edematosas uniformes, en unión estrecha. Núcleos oscuros con halo claro ("en huevo estrellado"). Capilares con patrón de "alambre de gallinero". La diseminación leptomeníngea es posible con la progresión tumoral.

La mayoría tiene *pérdida de 1p y 19q* = prolongación de historia natural, mayor respuesta a quimioterapia.

Tx: cirugía para dx, alivio de s/s y prolongación de sobrevivencia. **Rxtx adyuvante/qxtx** para tumores residuales/anaplásicos. Está en estudio su temporalidad óptima (rxtx + qxtx *vs*. qxtx + rxtx). Se considera que la rxtx posterga la recurrencia y prolonga la sobrevivencia. *Quimiosensibles* (por lo menos en parte por deleción 1p/19q): a veces se administra qxtx al inicio para postergar la rxtx. *PCV o TMZ son efectivas*; respuesta hasta en 100% con deleción 1p/19q en

comparación con 23-31% entre quienes no la tienen. PCV mejora tanto SLP como SG al combinarse con rxtx en comparación con rxtx aislada (RTOG 9802). Pueden administrarse al inicio PCV o TMZ y la otra luego de la recurrencia.

Px: mejor sobrevivencia que astrocitomas. La codeleción **1p/19q** es el factor px más importante. Por lo regular evolución indolente, pero por último letal. Historia natural = evolución de bajo grado a alto grado. Alto grado tiene un pronóstico mucho peor. Metástasis sistémicas raras.

TUMORES EPENDIMARIOS

Ependimoma (*Curr Opin Neurol* 2008;21:754; *Curr Neurol Neurosci Rep* 2010;10:240): tumores gliales primitivos infrecuentes. (< 10% de tumores del SNC; ~ 25% de tumores de médula espinal). De las células ependimarias que cubren los ventrículos. *Niños* (mediana de edad, 5 años): intracraneal, 90%. *Adultos*: espinal, 75% (intramedular). Infratentorial (4.º ventrículo y subaracnoideo) > supratentorial (ventrículos lats/parenquimatoso).

Presentación: depende de sitio anatómico. *Fosa posterior* = PIC ↑ (cefalea, n/v). *Supratentorial* = CC/defectos focales. *Médula espinal* = paraparesia, nivel sensitivo (cervical frec; toda la médula espinal posible).

Dx: imagen: es clásica la calcif en el tumor del 4.º ventrículo. *TC*: hiperdenso con reforzamiento homogéneo; quistes y calcif frecs. *RMN*: T1 ↓, T2 ↑, reforzamiento prominente. Solicitar imágenes de todo el neuroeje para descartar mets espinales. Siembra espinal más frec con tumores infratentoriales (~ 10%). **PL:** con *citología de LCR* para metástasis.

Resección quirúrgica para dx y tx. Pato: el grado se correlaciona con peor px: ependimoma mixopapilar, subependimoma (OMS grado I). Ependimoma (OMS grado II). Ependimoma anaplásico (OMS grado III).

Tx y px: *cirugía*: la resección macroscópica total mejora la sobrevivencia, pero por lo regular es complicada. Con potencial curativo en tumores OMS grado I. Mayor grado, resección incompleta, edad menor, masculino, lesión intracraneal, se asocian con peor px clínico.

Rxtx: tx estándar después de la resección; 54 Gy mejora la sobrevivencia a 5 años: 0-20% → 50-75% (considerar RCET). *Qxtx*: papel incierto; puede permitir postergar la radiación posoperatoria en niños pequeños; considerar régimen basado en platino.

Incluso con cirugía y radiación, *px malo*, con recurrencia local de ~ 50%.

TUMORES MENÍNGEOS

Meningioma (*Neurosurgery* 2005;57:1088; *Curr Neurol Neurosci Rep* 2013;13:337): tumor cerebral benigno más frec (54%); 36% de todos los tumores primarios cerebrales; 7.33/100 000 personas-años; intracraneal, 98%. ♀ > ♂ (intracraneal, 2:1; espinal, 9:1). Se origina de células aracnoideas. Casi todos de *crecimiento lento y benigno* (78%) = OMS grado I. *Atípico* (20-38%, OMS II), *maligno* (1-3%, OMS III; más agresivo; más frec en hombres). Suele ser único, pero puede ser múltiple (*sx*

familiar/NF-2). *Factores de riesgo*: *radiación*, quizá terapia hormonal y ca de mama. Puede crecer durante el embarazo.

Presentación: depende de la localización. Por lo regular CC (30-40%), cefalea (ubicado en duramadre), defectos focales. Muchos se detectan de manera incidental en estudios de imagen; incidencia poblacional (~ 1%), ↑ con edad. Localización: cualquier tejido meníngeo, en particular deflexiones de la duramadre (60% parasagital, convexidad, tubérculo de la silla turca, borde esfenoidal).

Dx: por imagen. La bx no siempre es necesaria para el tx (rxtx *vs*. cirugía). *TC*: reforzamiento homogéneo de lesión extraaxial con base en duramadre ("cola dural"); calcif en 15-20%; hemorragia rara. *RMN*: T1 ↓, T2 isointensa-↑ (calcif ↓ en T2). *Irregularidades craneales* sobre el meningioma sugieren invasión. **Pato:** *OMS I* = benigno (meningotelial/fibroso/transicional/psamomatoso/angiomatoso/microquístico/secreto en linfoplasmatocitos/metaplásico). *OMS II* = atípico (coroideo/células claras. Actividad mitótica ↑ ≥ 4 mitosis/10 campo de alta resolución y ≥ 3 de: núcleos ↑: índice celular/nucleolos prominentes/crecimiento laminar/focos necróticos o invasión cerebral). *OMS III* = anaplásico, también denominado maligno (papilar, rabdoide. Grado de anormalidad ↑, zonas mayores de necrosis, actividad mitótica ↑ ≥ 20 mitosis/10 campos de alta resolución). Meningioma secretorio se asocia con edema ↑.

Dxdf: linfoma, mets en duramadre, sarcoidosis del SNC, hematopoyesis extramedular, cloroma.

Tx: (1) *observar*: meningiomas asintomáticos/hallazgo incidental. **(2)** *Cirugía*: meningiomas sintomáticos o asintomáticos en crecimiento, o pacs jóvenes. Resección total curativa en 80%. Resección incompleta, recurrencia de 40% a 5 años. Embolización preoperatoria puede mejorar la resección. **(3)** *Rxtx*: definitiva/luego de la cirugía. Puede estabilizar tumores irresecables/recurrentes. Se recomienda en el posoperatorio para lesiones atípicas/malignas/con invasión ósea. Radiocirugía en lesiones < 3 cm. Rxtx definitiva con evolución similar a cirugía. Rxtx posquirúrgica de Simpson IV/alto grado ↓ 2-4× la recurrencia. **(4)** *Tx sistémico*: en investigación: fárms antiangiógenos, análogos de somatostatina, antagonistas de receptores hormonales, hidroxiurea, TMZ.

Px: (1) *grado de resección*: SG a 10 años con resección Simpson I-III, 80%. Con Simpson IV el riesgo relativo de muerte se incrementa 4.2×. **(2)** *Grado tumoral*: tasa de recaída para OMS grados I/II/III, 7/40/80%; mediana de sobrevivencia > 10/11.5/2.7 años. **(3)** *Condición para receptor hormonal*: mediana de tasa de recurrencia de 5% si PR (+), 30% si ER (+) o PR/ER (–).

Escala de Simpson de resección del meningioma

Grado	Totalidad de la resección	Recurrencia (10 años)
I	Resección total + hueso subyacente/duramadre asociada	9%
II	Resección total + coagulación de inserción dural	19%
III	Resección total sin resección de duramadre o coagulación	29%

IV	Resección subtotal	40%

J Neurol Neurosurg Psychiatry 1957;20:22.

Hemangiopericitoma (*Am J Clin Oncol* 2014; publicación electrónica previa a la impresión): tumores mesenquimatosos agresivos raros que derivan de los pericitos que circundan el endotelio de capilares y vénulas. Constituyen 2.5% de tumores meníngeos y < 1% de intracraneales; edad promedio 44 años; ♂ > ♀. Supratentorial, 70%; fosa posterior, 15%; espinal, 15%.

Dx: s/s por lo general < 1 año (por crecimiento rápido). *TC*: hiperdensidad focal, reforzamiento heterogéneo. *RMN*: isointenso en T1, T2 con vacíos de flujo, reforzamiento heterogéneo, cola dural en 50%.

Tx/px: resección macroscópica total por lo regular es compleja por vascularidad alta; resección subtotal ↓ SG (111 *vs*. 158 meses). Recurrencia local y mets a distancia frecs, por lo regular tardías. Rxtx ↑ control local y SG (123 con rxtx *vs*. 93 meses).

Hemangioblastoma: infrec, agresivo. Bien delimitado, vascular, típico de cerebelo/médula espinal. La mayoría en niños y adultos jóvenes. De 1-2.5% de tumores primarios intracraneales (fosa posterior, 7-10%; médula espinal, 4%). En la enf de von Hippel-Lindau (EVHL) ocurre 10-25% (considerar si hemangioblastomas *múltiples*, edad temprana al dx). Inactivación de gen supresor tumoral *VHL* (región cromosómica 3p) en ~ 50% de casos esporádicos.

Presentación: s/s por compresión, PIC ↑, hemorragia, paraneoplásicos. Lesiones espinales se manifiestan a menudo con dolor agudo. *Eritrocitosis* paraneoplásica en 15-20%, por secreción tumoral de factor similar a eritropoyetina.

Vdx: *RMN con gadolinio* (TC inadecuada; el hueso impide visualización de fosa posterior/conducto raquídeo). Si no se cuenta con RMN, *TC + angiografía convencional*. Característico: quiste cerebeloso con nódulo mural con reforzamiento/lesión espinal homogénea. Lesiones espinales se asocian con siringomielia/edema medular. Detección genética de EVHL si hay hemangioblastomas múltiples o lesión única en pac < 50 años.

Tx: *vigilancia*. *Cirugía* si el tumor crece/causa defectos neuros/hemorragia; RCET es buena alternativa para tumores irresecables más pequeños/múltiples. *Angiografía preoperatoria* para identificar vasos nutricios en lesiones muy vascularizadas. *Embolización* previa a la resección de lesiones grandes. Por lo regular es posible la resección quirúrgica completa; recurrencia de ~ 25% luego de la cirugía. *Rxtx adyuvante* con márgenes (+)/resección incompleta. Cirugía, rxtx en casos recurrentes/refractarios.

LINFOMAS

LPSNC (*Lancet Neurol* 2009;8;581; *Nat Rev Neurol* 2013;9:317): tumor infrec que afecta *cerebro, médula espinal y ojos*. Linfoma no Hodgkin de grado intermedio-alto (en su mayoría, células B). Responde a esteroides, qxtx, rxtx, pero la recaída es frec. Linfoma sistémico en 2-8% (Rx de tórax, TC de abdomen/pelvis). Inmunocompromiso es factor de riesgo principal.

Epid: incidencia, 0.47/100 000 personas-años; 2% de tumores intracraneales. Cualquier edad; más frec, 50-60 años; ♂ > ♀ (discreta).

Presentación: sustancia blanca periventricular, subcortical/cortical, leptomeninges/LCR (40%), vítreo (20%). Múltiple, 30-40%. S/s varían con localización; típicos: defectos focales, disfunción cognitiva. Otros: cefalea, CC, Δ de personalidad, letargo, amnesia, miodesopsias (moscas vítreas); rara vez, demencias rápidamente progresivas. Uveítis/vitritis (10%); si es (+), suele preceder al tumor del SNC, lo que permite dx temprano.

Vdx: dx definitivo por *bx/LCR/aspirado vítreo*. Diferir esteroides preoperatorios (pueden ↓ la sensibilidad de la bx). **(1) Imagen:** RMN cerebral: isointensidad/↑ en T1, ↑ en T2, reforzamiento homogéneo, restricción de la difusión. Relacionado con VIH: RMN con reforzamiento en anillo múltiple, ↑ en T2. Imagen de columna ante sospecha clínica de afectación local. **(2) Bx:** patología similar al linfoma sistémico; perivascular. **(3) LCR:** proteínas ↑, linfos ↑; PL serial con volumen alto para dx citológico. Solicitar citometría de flujo y reacomodo de *IgH*. Descartar VEB en LCR en inmunocompromiso. **(4) Fundoscopia con lámpara de hendidura** para descartar afectación vítrea. **(5)** Escaneo corporal (TC de tórax/abdomen/pelvis o PET/TC) para excluir enf sistémica. Considerar ultrasonido (US) testicular. **(6) Bx de médula ósea. (7) Lab:** BHC, PMC, VIH, deshidrogenasa láctica.

Dxdf: glioma, mets, sarcoidosis, vasculitis, EM, sx de inflamación linfocítica crónica con reforzamiento perivascular pontino sensible a esteroides, histiocitosis de células de Langerhans; inmunocompromiso: TB, toxoplasmosis.

Tx: (1) respuesta dramática *pasajera* a corticoesteroides. **(2)** Sin resección: no mejora px, puede empeorar defectos. **(3)** Rxtx: respuestas altas y mejoría de sobrevivencia, pero respuesta breve y neurotoxicidad a largo plazo. **(4) Qxtx a base de MTX** (por lo regular combinada con otros agentes; en ocasiones, seguida de rxtx): mejora posibilidad de remisión duradera. Trasplante de células troncales en investigación.

Px: capacidad de desempeño y edad son pronósticos. Sin tx ~ 4 meses; rxtxCT 12-18 meses (contraindicada en > 60 años, por riesgo de demencia); qxtx + rxtxCT > 40 meses.

TUMORES DE LA REGIÓN SELAR

Tipos numerosos: craneofaringioma, adenoma hipofisario, meningioma, glioma óptico. *Disfunción visual* es presentación frec: clásica = compresión o invasión de quiasma óptico → hemianopsia bitemporal. También es común el *sx hormonal* → valoración endocrina (compresión o afectación hipofisaria/hipotalámica → hipopituitarismo; adenoma hipofisario → producción de hormonas ↑). Tumores casi siempre benignos. Discapacidad por proximidad a otras estructuras.

Craneofaringioma (*J Neurooncol* 2009;92:283; *Horm Res* 2008;69:193; *Handb Clin Neurol* 2014;124:235-253): en niños/adolescentes (30-50%; 0.11/100 000 personas-años; 0.8% de tumores cerebrales (1-4% en niños). En adultos; pico, 50-70 años. Tumor *selar* epitelial benigno; por lo regular se extiende a estructuras circundantes.

Presentación: s/s por compresión de quiasma óptico, hipófisis y 3.er ventrículo.

Cefalea, defectos del campo visual, anomalías hormonales (80-90%), diabetes insípida, hidrocefalia frecuentes.

Dx: imagen: selar y supraselar (70%), sólo supraselar (20%), sólo selar (10%). Por lo regular calcificado. *TC*: lesión heterogénea sólida, quística, calcificada, con reforzamiento heterogéneo. *RMN*: masa heterogénea, isointensa/↑ en T1; T2 ↑; sólida/quística; reforzamiento en anillo.

- **Pato:** adamantinomatosa más frec en niños; masa quística lobulada con áreas de células cilíndricas epiteliales en palizada; queratinización/calcif frecs. Papilar más común en adultos; tumor sólido, láminas de células planas epiteliales. > 90% de subtipo papilar tiene mutación BRAF V600.
- **Valoración neurooftalmológica:** fundoscopia, campos visuales y agudeza formales.
- **Valoración endocrina:** PFT, hormona del crecimiento (GH), factor tipo 1 de crecimiento similar a la insulina, prolactina, hormona estimulante de los folículos, hormona luteinizante, testosterona/estradiol.

Tx: pueden requerirse DVE/derivación preoperatorias por hidrocefalia. Dosis perioperatoria de esteroides para estrés, restitución tiroidea. **Cirugía:** resección radical *vs*. subtotal por vía frontal/transesfenoidal. **Rxtx:** 54 Gy en la resección subtotal. RCET convencional/ intracavitaria/fraccionada.

Px: sx de obesidad hipotalámica, hipopituitarismo, diabetes insípida son riesgos de la cirugía agresiva. También mortalidad cardiovascular, cerebrovascular y respiratoria ↑. Resección subtotal + rxtx = éxito en 80-95%.

Adenoma hipofisario (*NEJM* 2006;355:2558; *Curr Opin Neurol* 2012;25:751): tumor más frec de la región selar. Adenoma hipofisario sintomático en 1% de la población; 10% en la autopsia. Microadenoma < 1 cm; macroadenoma > 1 cm.

Presentación: muchos son subclínicos. **(1)** Microadenoma: puede ser sintomático por sobreproducción de hormonas del lóbulo anterior. *Hiperprolactinemia*: galactorrea y amenorrea/hipogonadismo (52%). *Exceso de hormona del crecimiento*: gigantismo y acromegalia (27%). *ACTH*: sx de Cushing (20%). *Secreción de hormona estimulante de la tiroides* (rara): hipertiroidismo. **(2)** Macroadenoma: s/s por compresión de hipófisis/tallo: *insuficiencia hipofisaria*. *Hiperprolactinemia leve* (destrucción de tallo hipofisario y pérdida de inhibición hipotalámica). *Compresión del quiasma*: defectos de campos visuales. *Seno cavernoso*: parálisis oculomotora. *Tracción sobre el diafragma de la silla turca*: cefalea.

Imagen: *TC*: microadenoma: masa de baja densidad en hipófisis con reforzamiento intenso. Macroadenoma: isodenso, reforzamiento uniforme; mayor calcif/hemorragia. *RMN*: isointensidad en T1, ↑ discreto en T2, reforzamiento uniforme.

Tx: *médico*: inhibición hormonal, en particular en prolactinomas (agonistas de dopamina, cabergolina > bromocriptina); análogos de somatostatina en adenoma secretores de GH. *Quirúrgico*: resección transesfenoidal; en especial, con defectos del campo visual. No suele ser posible la resección macroscópica total. *Rxtx*: luego de la resección subtotal. Puede utilizarse TMZ en los carcinomas hipofisarios. *Vigilancia*: pruebas seriadas de campos visuales. Seguimiento neuroendocrino a

largo plazo, restitución hormonal.

TUMORES DE LA GLÁNDULA PINEAL

Epid: muy infrecs; 0.4-1% de tumores del SNC en adultos, 1-11% en pediatría. *Subtipos*: **(1)** tumores pineales parenquimatosos/pinealomas (mayor parte < 10 años). **(2)** Tumores de células germinales (mayoría 10-14 años). **(3)** Menos comunes: glioma, meningioma, lipoma, mets, quiste pineal.

Presentación: s/s por invasión/compresión/obstrucción del LCR. Hidrocefalia, Δ visuales, n/v, compromiso de la deambulación. Es clásico el *sx de Parinaud* (hasta en 75% = parálisis de la mirada vertical, disociación pupilar luz-cercanía, convergencia-retracción). Menos frecs: neuropatía craneal, disfunción hipotalámica, mets leptomeníngeas.

Dx: RMN/TC son inespecíficas, sin correlación con histología. *RMN* con contraste de columna y cerebro. *LCR y suero* para citología y marcadores tumorales preoperatorios o 10-14 días después de la cirugía. *Bx* previa al tx. La bx abierta permite visualización, obtención de LCR para marcadores, drenaje del 3.er ventrículo (si es necesario) *vs*. bx estereotáctica. *Cirugía* si la bx no es concluyente/revela tumor benigno.

Tx/px: *cirugía*: lesión benigna, bien encapsulada, susceptible de resección (pocas). *Rxtx*: respuesta de muchos subtipos. Sobrevivencia a 5 años, 44 → 90%, que depende de tipo, edad, extensión de la enf y tratamiento.

Pineocitomas: definición: tumor benigno de células pineales. **Epid:** adolescencia a edad mediana, crecimiento lento < 3 cm. Sólo 1/3 con hidrocefalia. **Dx:** *TC*: isodensos; reforzamiento homogéneo prominente, quistes y calcif frecs. *RMN*: delimitación clara, T1 ↓, T2 ↑, intensidad variable. *Pato*: similar a la glándula pineal normal. **Tx:** por lo regular extirpación total quirúrgica. Rxtx adyuvante después de resección subtotal no incrementa la sobrevivencia.

Pineoblastomas: definición: tumor neuroectodérmico primitivo (TNP). Tumor pineal más agresivo. **Epid:** niños a adultos jóvenes > 3 cm. Hidrocefalia en 90%. **Dx:** *TC*: hiperdensos; reforzamiento vívido; calcif infrec. *RMN*: delimitación deficiente, isointensidad/↓ en T1, isointensidad/↑ en T2, reforzamiento vívido ↑. *Pato*: hipercelularidad, células pequeñas mal diferenciadas (se asemeja al meduloblastoma). **Tx:** excisión, qxtx adyuvante con agentes múltiples y rxtx al neuroeje. Mediana de sobrevivencia, 20 meses.

Tumores de células germinales intracraneales (*Oncologist* 2008;13:690; *J Neurooncol* 2010;96:143; *Med Oncol* 2013;30:496): tumores de células germinales (TCG) de células embrionarias multipotenciales. Idénticos a los TCG extracraneales: seminomas testiculares y disgerminomas ováricos. En < 20 años, 90%; 3% de tumores intracraneales en pediatría; ♂:♀ = 2-3:1. Pineal (60-80%) > selar (20-30%); 10% multifocal. Adultos (seminomas más frecs): *supraselar* (♀ > ♂), *pineal* (♂ > ♀). Niños (más no germinomatosos): *intracraneal*, sacrococcígeo; secretores de alfa fetoproteína (AFP)/gonadotropina coriónica humana fracción beta (hCG-β; más agresivo) y tumores no secretores. Tres tipos principales: **(1) germinomas** (60-65%;

menos agresivos): por lo regular con concentraciones normales de marcadores tumorales AFP y hCG-β. Tinción (+) para fosfatasa alcalina placentaria (hpALP) (cuantificable en LCR). **(2) Tumores de células germinales no germinomatosos (TCGNG)** (menos frecs, *más agresivos*): carcinoma em brionario, tumor del seno endodérmico (tumores del saco vitelino), coriocarcinoma, tumores mixtos. **(3) Teratoma** (18%; maduro e inmaduro); suele considerarse una categoría independiente.

Epid: 12-40 años; 0.10/100 000 personas-años; 0.5% de tumores intracraneales. De los tumores en región pineal, 50% es TCG. TCG pineales: ♂ > ♀ (15:1); TCG supraselares: ♀ > ♂.

Presentación: depende del sitio anatómico. *Pineal*: hidrocefalia/PIC ↑ (25-50%), ataxia, Δ conductual, Parinaud. *Selar*: disfunción hipotalámica/hipofisaria, defectos del campo visual.

Dx: imagen: masas pineales o supraselares bien delimitadas. Heterogéneas (grasa, quistes, calcif, hemorragia). *TC*: hiperdensos; calcif (50-70%), reforzamiento homogéneo intenso. *RMN*: isointensidad en T1, T2 ↑. Reforzamiento heterogéneo (quísticos). Los estudios de imagen *no permiten diferenciar* los germinomas de los TCGNG. RMN de columna para estadiaje (10-15% con diseminación leptomeníngea, en particular TCGNG).

- **PL:** LCR y suero preoperatorios *o* 10-14 días después de cirugía (citología y marcadores). Solicitar *citología* en LCR para el dx de mets leptomeníngeas. El LCR es más sensible que el suero para marcadores tumorales.
- **LCR y suero:** *AFP*: ↑ en tumores del saco vitelino/teratoma inmaduro; *hCG*-β: ↑ en coriocarcinoma/teratoma inmaduro, raro en germinoma; *hpALP*: ↑ en germinoma; *ag carcinoembrionario* (*CEA*): ↑ en teratoma maligno.
- **Bx:** ↑ de AFP o ↑ intenso (> 200 UI) de hCG-β en LCR son suficientes para el dx del TCGNG; no se requiere bx. hCG-β ↑ → bx para diferenciar coriocarcinoma/teratoma/germinoma (raro). AFP y hCG-β (−) → bx obligada. **Nota:** una muestra pequeña puede arrojar dx erróneo.

Tx y px: (1) germinomas: sensible a qxtx y rxtx; sin indicación para resección. Los germinomas puros se curan con rxtx (SLP a largo plazo > 90%). Rxtx regional en lesión localizada (tumor y ventrículos), craneoespinal con diseminación. Dosis ↓, agregar qxtx por los efectos a largo plazo de la rxtx. Qxtx neoadyuvante es efectiva: bleomicina + etopósido + cis/carboplatino (pero aún se requiere rxtx). Qxtx/rxtx de salvamento en la recurrencia. **(2) TCGNG:** qxtx + rxtx. Menos sens a la rxtx (sobrevivencia con rxtx aislada, 20-40%). Qxtx neoadyuvante + rxtx mejora evolución (sobrevivencia a largo plazo, 60-70%). Regímenes de qxtx con base en platino: cis/carboplatino + etopósido ± ifosfamida/ciclo - fosfamida. Rxtx regional si es localizado (tumor y ventrículos), craneoespinal con diseminación. No está claro si la extensión de la resección inicial mejora la sobrevivencia. La cirugía de segunda vista con resección después de qxtx/rxtx puede ser benéfica. Mal px si TCGNG recurre. La magnitud de la ↑ de AFP es un indicador px negativo en los TCGNG. **(3) Teratoma maduro:** la resección total macroscópica es curativa. *Factores de riesgo de recurrencia*: lesión multifocal, citología/marcadores

tumorales en LCR, elementos embrionarios. El teratoma inmaduro puede tratarse con qxtx + rxtx adicionales.

CARCINOMAS EMBRIONARIOS

Tumor neuroectodérmico primitivo (TNP): muy *agresivo*; diseminación por LCR (solicitar citología en LCR). Tumores de la niñez y del adulto joven, 80% se diagnostica en menores de 10 años. **Pato:** tumores embrionarios de células redondas, pequeñas y azules. Hipercelular, homogéneo, con células azules pequeñas en láminas densas y rosetas. Se relaciona con otros tumores de células azules pequeñas (Ewing, Wilms) PERO son distintos; comportamiento diferente.

Presentación: depende de la localización: meduloblastomas, pineoblastomas, neuroblastomas o ependimoblastomas. Ubicación diversa, histología idéntica: cerebelo = meduloblastoma. Pineal = pineoblastoma. Retina = retinoblastoma. Hemisferios = neuroblastoma. Pineal y bilat en retina = "tumor trilateral". *La localización tiene gran relevancia pronóstica*.

Tx: los TNP suelen ser radiosensibles y quimiosensibles, pero la recurrencia es frecuente.

Meduloblastoma (*Nat Rev Clin Oncol* 2014;11:714; *Clin Onc* 2013;25:36): TNP más frec, por lo general en fosa posterior. En la 1.ª década de la vida, 50-60%; pico, en la 3.ª década de la vida; 20% de tumores cerebrales en niños (*tumor del SNC más frec en pediatría*), 0.4-1% en adultos.

Presentación: *niños menores*: incremento de PIC (cefalea, n/v, somnolencia); ataxia troncal; vermis del cerebelo en niños (s/s de línea media). *Adolescentes/adultos jóvenes*: ataxia, dismetría; ↑ posterior de PIC. Hemisferios cerebelosos en adolescentes y adultos jóvenes (s/s en extremidades). *Diseminación frec por LCR*; 20-30% se presenta con mets en LCR. Mets sistémicas en 5% (huesos largos).

Estadiaje: (1) RMN: preoperatoria de todo el neuroeje. **(2) Citología en LCR** preoperatoria/2 sem posoperatorias. *Estratificación de riesgo*: **(1)** riesgo promedio 66% (> 3 años, enf residual < 1.5 cm^2 luego de resección, M0 por RMN craneoespinal y LCR). **(2)** Riesgo alto, 34% (< 3 años, resección subtotal, tumor residual > 1.5 cm^2, metástasis; siembra leptomeníngea, ubicación distinta a fosa posterior [TNP]).

Imagen: masa bien delimitada en techo de 4.º ventrículo/cerebelo. Quistes, hemorragia, calcif frecs. *TC*: masa hiperdensa y con reforzamiento homogéneo y vívido. *RMN*: T1 ↓, T2 heterogénea, reforzamiento = vívido y homogéneo, a veces ausente, en particular luego del tratamiento.

Pato: clasificación histológica: clásico (80%), nodular desmoplásico (15%), meduloblastoma con gran nodularidad y anaplásico de células grandes. Cuatro subtipos clínicos/moleculares descritos en fecha reciente: Wnt, *sonic hedgehog*, grupo 3 y grupo 4.

Tx: cirugía: craneotomía de fosa posterior, con meta de resección total. Derivación de LCR sólo luego de la cirugía; 30-50% requiere DVP. Casi todos reinciden con cirugía aislada. **Qxtx + rxtx:** estándar de atención en todos los grupos de riesgo. En

niños pequeños se evita por lo regular la rxtx por efectos neurocognitivos. La mayor parte de los adultos se maneja como de riesgo elevado. **Rxtx:** el recambio elevado requiere su terminación en 45 días (en pacs con peor px). *Riesgo promedio*: 23.4 Gy craneoespinal + refuerzos de 55 Gy en fosa posterior. *Riesgo alto*: 36 Gy craneoespinales + refuerzos de 55 Gy en fosa posterior. **Qxtx:** luego de la rxtx; la qxtx concurrente está en investigación. Diversos agentes activos: platino, etopósido, ciclofosfamida, nitrosoureas, TMZ, bevacizumab. Estudios clínicos de autotrasplante de células troncales.

Px: se correlaciona con la extensión de la enf y el subtipo. SG a cinco años con tx estándar de resección, rxtx, qxtx adyuvante: > 90% para Wnt; 40-60% en grupo 3; 75% para grupo 4 y sonic hedgehog. El anaplásico de células grandes tiene mal px. *Factores de peor px*: tumor residual > 1.5 cm, invasión de tronco del encéfalo, mets en LCR, afectación cerebral, edad < 3 años. Después de la rxtx, sobrevivencia libre de enf a 5 años: pacs con riesgo alto, 60-70%; pacs de riesgo promedio, 70-80%. *Recurrencia*: fosa posterior, 50%; lóbulos frontales/prosencéfalo, 20%; hueso, 15%. *Toxicidad a largo plazo en niños*: sx de fosa posterior (20%; por lo general se desarrolla en el transcurso de 24-48 h de la cirugía; su resolución puede tomar meses), amaurosis, ototoxicidad, anomalías endocrinas y cognitivas, 2.ª afección maligna.

Tumor atípico/rabdoide teratoide (TA/RT) (*J Neurooncol* 2005;75:309): tumores embrionarios de *gran malignidad*. Tumor pediátrico primario del SNC raro (< 2%); casi todos en pacs < 3 años. Por lo regular se presenta con PIC ↑/hidrocefalia: cefalea, n/v, letargo; también puede haber ataxia, regresión motora, parálisis de NC. Variante del SNC del tumor rabdoide maligno primario que puede manifestarse en otros sitios.

Dx: imagen: lesión voluminosa, sólida y quística con hemorragia. Cerebelosa, 2/3; supratentorial, 25%; multifocal, 8%. *RMN*: isointensidad/↓ en T1; isointensidad/↑ en T2 (heterogénea), reforzamiento heterogéneo. Diseminación leptomeníngea en 30%: imagen de todo el neuroeje; solicitar **citología en LCR.** Difícil de diferenciar de TNP/meduloblastoma. **Inmunohistoquímica:** revela vimentina, EPA, SMA (el meduloblastoma no); mutación de *INI-1* en ~ 80%.

Tx: régimen específico no bien definido. En general: **(1)** resección máxima segura. **(2)** Qxtx con base en agentes alquilantes (varios regímenes en publicaciones escritas). **(3)** Radiación con 40-60 Gy (incluso en niños pequeños). Recurrencia local y desarrollo de enf leptomeníngea ↓.

Px: refractario al tx; suele reincidir en seis meses; *px malo* (por lo regular meses).

TUMORES NEURONALES Y NEURONALES-GLIALES MIXTOS

Tumores infrecs con grado variable de diferenciación *neuronal*: *gangliomas y gangliocitomas*, *gangliocitoma displásico cerebeloso* (*enf de Lhermitte Duclos*), *liponeurocitomas cerebelosos, neurocitomas centrales y tumores del glomus carotídeo* (*paragangliomas*).

Ganglioglioma/gangliocitoma: bajo grado; células neuronales malignas (con glía maligna en gangliogangliomas). Ocurren en *niños y adultos jóvenes* (promedio ~ 20

años). Se asocian con la mutación BRAF V600E.

Presentación: la epilepsia es frec. Por lo regular se identifica de manera incidental en la lobectomía temporal por epilepsia.

Vdx: imagen: *TC*: lesión bien circunscrita, densidad baja/mixta, efecto de masa mínimo. *RMN*: T2 ↑. *PET*: hipometabolismo. Típicamente supratentorial; lóbulo temporal/frontal, ventrículos, cerebelo. *Quistes* intratumorales/peritumorales frecs (40-50%). A veces erosionan la tabla interna del cráneo. Histología *benigna*.

Tx/px: la resección quirúrgica suele ser curativa. *Recurrencia rara* luego de la resección; buen px aun con resección subtotal. *No se requiere radiación* incluso con resección parcial. *Transformación infrec* (~ 10%) en tumor de la glía más maligno. Radiación en tumor anaplásico/recurrente. La transformación anaplásica suele ser *letal* a pesar de qxtx/rxtx.

Neurocitoma central: tumor *intraventricular* bien diferenciado (~ 50% de tumores intraventriculares en el adulto). De modo característico en 3.er ventrículo/lats, adosado a tabique/pared ventricular. Poliquístico, calcificado, neuroectodérmico con diferenciación neuronal. Edad promedio al dx, 29 años. Diseminación leptomeníngea infrecuente.

Presentación: PIC ↑, s/s focales infrecs. Hemorragia intraventricular ocasional.

Imagen: *TC*: masa intraventricular hiperdensa heterogénea, reforzamiento moderado. *RMN*: T1 ↑, T2 variable, reforzamiento.

Tx y px: *cirugía*: resección total → mejor px. *Sobrevivencia prolongada* incluso con resección subtotal (recrecimiento lento). *Rxtx/RCET*: útiles en resección incompleta/ índice MIB-1 alto/características histológicas atípicas. La utilidad de la qxtx es controversial. Peor px con lesiones atípicas.

Tumor neuroepitelial disembrioplásico: neoplasia benigna rara. Organización neuronal cortical displásica con arquitectura multinodular y estructura columnar perpendicular a la superficie cortical. Deriva de la capa de células granulosas. Por lo general en niños y adultos jóvenes, predisposición familiar posible.

Presentación: CC; rara vez algún otro s/s focal. La epilepsia focal refractaria de larga evolución es común. Debe diferenciarse de los gliomas de bajo grado (se confunde con el oligodendroglioma).

Imagen: expansión de la corteza, extensión a SB, pero sólo rara vez efecto de masa. A veces con modelado del cráneo adyacente. *TC*: densidad baja, reforzamiento variable (nulo *vs*. multifocal en parches). Multinodular con calcif ocasional (menor que oligodendrogliomas).

Tx: observación. Cirugía en CC refractarias (responden inicialmente a cirugía, pero por lo regular reinciden).

Tumores del glomus carotídeo (paragangliomas): también denominados *quimiodectomas*. Incidencia de 1/100 000; por lo general, 3.ª-5.ª décadas de la vida. Derivan del tejido paraganglionar (células cromafines); más abundantes en cuerpos carotídeos y aórticos. Crecimiento lento, potencial maligno < 5%. Gran vascularidad. Presentes en pulmón, cuello, oído medio, base de cráneo. En gran medida esporádicos, aunque ~ 1/3 puede asociarse con sxs hereditarios (p. ej., neoplasia

endocrina múltiple tipo 2, NF-1, EVHL).

Dx: depende del sitio. *Carotídeo*: tumoración indolora en cuello; parálisis de NC (en especial X, XII). *Glomus yugular*: masa en oído medio, "eritema timpánico", *tinnitus*, hipoacusia, s/s de NC del foramen yugular. *Vagal*: masa indolora en cuello; disfagia, disfonía. En ocasiones con actividad endocrina similar al feocromocitoma (cuantificar ácido vanillilmandélico en orina).

Vdx: *RMN*: reforzamiento, vacíos de flujo. *TC*, *angiografía por TC*: a veces puede afectar hueso; hiperdenso, reforzamiento intenso. Casi nunca se toma bx para el dx por vascularidad/imagen característica.

Tx: cirugía, primera línea; tasa de control a largo plazo > 90%; riesgo de parálisis de NC, fuga de LCR. **Rxtx:** tumores inoperables/grandes pueden tratarse con rxtx fraccionada (~ 54 Gy) con tasa de control > 90%; tumores inoperables pequeños se manejan con RCET con resultados similares (> 90%); meta terapéutica = detener progresión, no disminuir tamaño (aunque ocurre en ~ 40%).

TUMORES DEL PLEXO COROIDEO (PC)

(*Neuro Oncol* 2013;15:255) **Definición/epid:** tumores ventriculares del PC, productor de LCR. Constituyen 0.5% de tumores intracraneales (~ 15% en < 1 año); edad promedio al dx, 3.5 años. Distribución ventricular proporcional al tejido coroideo: lat, 50%; 4.º, 40%; 3.er, 5%; multifocal, 5%. Más frec en el ventrículo lat (izquierdo > derecho) en niños y en el 4.º ventrículo en adultos. Grados I-III de la OMS: papiloma, papiloma atípico y carcinoma, que dependen de actividad mitótica y aspecto histológico. **Papiloma del PC** (PPC) (80%): benigno, se asemeja al tejido coroideo, hamartomatoso (OMS I). **Carcinoma del PC** (CPC) (20%): agresivo, invade parénquima.

Presentación: con más frecuencia se presenta con cefalea (PIC ↑). Hidrocefalia (producción ↑/obstrucción/hemorragia subclínica). Puede ocurrir siembra leptomeníngea (PPC/CPC).

Dx: (1) PPC: *imagen*: bien circunscrito, aspecto de coliflor. *TC*: reforzamiento, calcif en 25% (como ependimomas con más calcif). *RMN*: vacíos de flujo (vascularidad), isointensidad/↓ en T1, ↑ en T2. *Pato*: células uniformes sin atipia, MIB < 2%, microvellosidades y cilios. **(2) CPC:** *imagen*: más heterogéneo, con áreas de necrosis, invasión y edema circundante. Dxdf: adenocarcinoma metastásico, teratoma, meduloepitelioma. *Pato*: celularidad densa, MIB > 5%, pleomórfico, necrosis, pérdida de arquitectura, invasión.

Tx/px: (1) PPC: sobrevivencia a 10 años de 85% con resección completa; recurrencia rara. Sobrevivencia prolongada incluso luego de resección subtotal: 56% a 10 años. Rxtx: sin función adyuvante; puede ser útil en tumores recurrentes/inoperables. Qxtx: hay reportes en población pediátrica (vincristina, etopósido, carboplatino/ciclofosfamida) para PPC recurrentes/metastásicos. Reportes escasos de transformación maligna en CPC. **(2) CPC:** resección macroscópica total difícil por invasión. Sobrevivencia a 5 años ~ 25% a pesar de qxtx/rxtx.

TUMORES DERMOIDES Y EPIDERMOIDES

Definición/epid: masas benignas de crecimiento lento, de origen en el desarrollo/congénitas; *no neoplásicas*. Infrecs: 0.3-1% de todos los tumores del SNC. Comunes en fosa posterior. Comportamiento, desarrollo, histología e imagen similares. Inicio de s/s lento (~ 2 años). S/s relacionados con localización/efecto de masa; por lo regular afectan NC, arteria carótida interna, y causan cefalea, s/s visuales, neuropatía craneal, CC. Rotura infrec de quiste: asintomática o → meningitis química (puede ser letal).

Tx: observación en casos asintomáticos. Cirugía si son sintomáticos.

Px: benigno; rara vez se transforma en carcinoma de células escamosas. Sobrevivencia a 20 años > 90%.

TUMORES MEDULARES PRIMARIOS

Epid: infrecs; 0.11/100 000 pacientes-años, 2-4% de tumores primarios del SNC. Su ubicación respecto de la médula espinal es importante para el dx: *intramedular* = suelen ser tumores de médula espinal primarios: 54% ependimoma (20-50 años; 40% astrocitoma (niños/adultos jóvenes); a veces mets (ca pulmonar de células pequeñas [CPCP]), por lo general en pacs con mets diseminadas. *Intradural extramedular* = meningiomas y de la vaina nerviosa (schwannomas/neuromas). Meningiomas espinales frecs en columna torácica. *Extradural* = mets (por lo general próstata, mama, pulmón); por lo regular se extienden a cuerpos vertebrales, invaden/comprimen. En ocasiones tumores primarios: sarcoma, condrosarcoma, cordoma, Ewing, plasmacitoma, mieloma múltiple, linfoma, tumores benignos (osteomas osteoides, osteocondromas/blastomas, tumores de células gigantes, hemangiomas, quistes óseos aneurismáticos).

Presentación: s/s por disrupción de los tractos de la médula espinal; dolor y mielopatía progresivos.

Vdx: *RMN*: *astrocitomas espinales*: ensanchamiento de médula espinal, isointensidad en T1, ↑ en T2: zonas de hemorragia previa (T1/T2 ↓). Reforzamiento en parches e irregular en toda la médula. *Ependimomas espinales*: isointensidad en T1, ↑ en T2: hemorragia con anillo hipointenso en T1 y T2; reforzamiento intenso y delimitación clara. El ependimoma celular se desarrolla en médula cervical/torácica. Los ependimomas mixopapilares se desarrollan en el cono y el *filum terminale*. *Imitadores*: placas de EM.

Tx: cirugía: *ependimomas*: intentar resección completa (puede ser curativa). *Meningiomas*: por lo regular es posible la resección total, curativa. *Astrocitomas*: los astrocitomas difusos con frecuencia son infiltrativos, la resección completa rara vez es factible. Los astrocitomas pilocíticos son más susceptibles de curación quirúrgica. **Rxtx:** posoperatoria en astrocitomas de alto grado o bajo grado con resección incompleta, ependimoma recurrente/progresivo. **Qxtx:** papel indefinido; regímenes similares a astrocitomas.

TUMORES DE LOS NERVIOS CRANEALES Y PERIFÉRICOS

Gliomas del nervio óptico y el quiasma: el glioma es el tumor más frec del nervio óptico y su vaina; 3% de tumores cerebrales primarios en niños, 1% en adultos. Incidencia máxima, 2-6 años. Asociados con NF-1 en 10-20% (mayor si son bilaterales).

Presentación: depende de edad y localización en la vía visual. *Infraorbitario*: pérdida visual monoocular, estrabismo, proptosis, atrofia óptica. *Quiasmático*: hemianopsia bitemporal. *Hipotalámico*: retraso del desarrollo, ataxia, pubertad precoz, pérdida ponderal, hiperactividad, euforia. *Lactantes*: por lo regular tumores grandes que invaden hipotálamo con pérdida visual temprana; peor px. *Niños mayores y adultos jóvenes*: afectan nervio óptico > quiasma > hipotálamo. Mayor conservación visual, mejor pronóstico.

Dx: imagen: *TC*: agrandamiento fusiforme de nervio óptico con baja densidad, reforzamiento en 50%, calcif infrec. *RMN*: isointensidad en T1, ↑ en T2, reforzamiento en 50%; puede haber espacios quísticos, por lo regular anillo hiperintenso en T2 (corresponde a gliomatosis aracnoidea). NF-1: más tortuoso, torcido. Sin NF-1: fusiforme. A diferencia de meningioma, no puede diferenciarse el nervio del tumor. **Pato:** histología casi siempre = astrocitoma pilocítico; también oligodendrogliomas/gliomas mixtos/astrocitoma anaplásico/glioblastoma.

Tx/px: cirugía radical con pérdida visual, para descompresión exofítica/quística. **Rxtx** en progresión inequívoca/afectación hipotalámica. Casi todos con progresión luego de rxtx. Puede haber anomalías endocrinas, disfunción cognitiva (evitar rxtx en pacs jóvenes).

Qxtx: regímenes agresivos pueden postergar la necesidad de radioterapia.

Sobrevivencia: 60% a 10 años.

Meningiomas del nervio óptico: *edad un poco menor* al inicio que meningiomas de otra localización, por lo general en la 5.ª década de la vida.

S/s: clásicamente pérdida visual indolora progresiva, aunque puede haber dolor con el mov ocular, cefalea orbitaria.

Dx: *TC*: afectación tubular de la vaina del nervio óptico (reforzamiento en torno al nervio, signo de "vía de tren"). Remodelamiento óseo/calcif en 20-50%. *RMN*: aumento de volumen isointenso de vaina de nervio óptico, reforzamiento en torno al nervio.

Tx: resección en caso de amaurosis (curativa). Riesgos de rxtx: neuropatía óptica por radiación, pero el avance tumoral amenaza la visión en mayor medida.

Schwannoma vestibular: tumor benigno de la vaina nerviosa del nervio periférico; 8-10% de tumores intracraneales (casi todos NC VIII). Los schwannomas constituyen hasta 25-30% de tumores espinales (intradural, raíces dorsales > ventrales). Incidencia 1/100 000/año; ♀ > ♂ (2:1); edad promedio al dx, 50 años; unilat > 90%. 1% de población, < 1% sintomático. *Factores de riesgo*: traumatismo acústico, adenomas paratiroideos, NF-2, radiación de cabeza/cuello. Suele ser de crecimiento lento (1-2 mm/año); puede perder tamaño en imágenes seriadas.

Presentación: afecta NC VIII/NC adyacentes. Acústico: hipoacusia y *tinnitus* (95%). Vestibular: inestabilidad, vértigo (60%). Trigémino: hipoestesia, parestesias, dolor (17%) faciales. Facial: paresia, disgeusia (6%). Fosa posterior: ataxia (rara).

Vdx: confirmar hipoacusia sensorineural (Rinne y Weber, audiometría); valorar otros NC. Dx basado en imagen; no suele requerirse bx. *RMN*: isointensidad en T1, bien circunscrito; ↑ en T2, reforzamiento, afecta conducto auditivo interno (CAI), signo del "cono de helado".

Tx: observación de tumores asintomáticos pequeños; RMN c/6-12 meses. **Cirugía** (procedimiento combinado otorrinolaringológico/neuroquirúrgico) se prefiere en pacs jóvenes. Abordaje por piso medio, retromastoideo, translaberíntico. Conservación auditiva ~ 50%; fuga de LCR ~ 9%; parálisis de NC, 5%. **Rxtx:** RCET en < 3 cm. Conservación auditiva ~ 50%. *Rxtx fraccionada* (~ 50 Gy). Conservación auditiva, 80%. Se requiere seguimiento anual con RMN (el tumor suele persistir, pero no avanza).

Px: tasa de control > 95% con cirugía o radioterapia.

Neurofibroma: tumor benigno de la vaina de nervios periféricos (tipos celulares diversos). Rara vez afecta NC. Cualquier edad, sin predilección de sexo. Se asocia con NF-1.

Presentación: (1) neurofibromas **dérmicos** (cutáneos): se relacionan con la pubertad; nódulos SC que ↑ en número y tamaño. Por lo regular asintomáticos; pueden producir debilidad/hipoestesia/dolor. Crecimiento lento, riesgo bajo de transformación maligna. **(2)** Neurofibromas **plexiformes** (en esencia, patognomónicos de NF-1): grandes, con invasión local y asociados con nervios que generan dolor, disfunción. Potencial maligno, 10% (tumor maligno de vaina de nervio periférico = TMVNP, un tipo de sarcoma).

Vdx: RMN con y sin contraste: T1 heterogéneo; T2 ↑. El dx por lo regular sólo se establece con excisión.

Tx: *observación vs. láser de CO_2*: en lesiones dérmicas asintomáticas/menores. *Cirugía*: considerar en lesiones plexiformes dado el potencial maligno. *Rxtx*: para casos inoperables/malignos.

SÌNDROMES GENÉTICOS

(*Neurol Clin 2007;25:925*). *Sxs familiares* asociados con incidencia ↑ de tumores del sistema nervioso. Más bien infrecs. En muchos casos se identificaron defectos genéticos responsables del riesgo tumoral. Casi todos son mutaciones *autosómicas dominantes* (AD) de línea germinal de genes supresores tumorales. La segunda mutación somática da origen a formación de tumores ("hipótesis de dos golpes").

Neurofibromatosis tipo 1 (NF-1) (*Lancet Neurol* 2014;13:834): también denominada enf de *von Recklinghausen* o neurofibromatosis periférica. Se asocia con neurofibromas y gliomas. Trastorno neuro genético *más frec*; incidencia ~ 1/3 000, 10× más frec que NF-2. *AD* con penetrancia completa pero fenotipo variable. Mutación del gen *NF-1* en región 17q11.2 (neurofibromina: inactiva p21-ras). Esporádica, 50%; dx a los 7 años, 90%.

Criterios dxs: NIH: ≥ 2 de los siguientes: **(1) neurofibromas** (≥ 2 **o** 1 neurofibromas plexiformes); presentes en 80% de pacs con NF-1 al llegar a la pubertad (tumores benignos de la vaina nerviosa; cutáneos/subcutáneos/profundos; espinales frecs, intracraneales muy raros). **(2) Gliomas** (en particular de la vía óptica); 15-20%; ~ 4% para los 3 años; astrocitomas pilocíticos de nervio, quiasma o tracto ópticos, hipotálamo; 4% sintomáticos (proptosis/pérdida visual/pubertad precoz); gliomas no ópticos: incremento de frecuencia de 100×. **(3) Manchas café con leche** (≥ 6); 99% al año de edad. **(4) Efélides en pliegues cutáneos** (axilares/inguinales); 90% para los 7 años. **(5) Nódulos de Lisch** (≥ 2); > 70% para los 10 años (hamartomas del iris, sin s/s visuales, específicos de NF-1). **(6) Lesión ósea** (displasia/adelgazamiento de ala del esfenoides/huesos largos, seudoartrosis); ~ 14% para el año de edad. **(7) Familiar en 1.er grado** con NF-1.

Otras características: *frecs*: discapacidad para el aprendizaje, cefalea, hipertensión, cambios en T2 en RMN, escoliosis. *Infrecs*: CC, *tumor maligno de vaina de nervio periférico* (8-13%), vasculopatía/anomalía cardiovascular (p. ej., estenosis pulmonar). *Raras*: feocromocitoma (0.1-5.7%), leucemia, astrocitoma de alto grado, ca de mama, tumor del estroma GI (4-25%), rabdomiosarcoma (1.4-6%), carcinoide duodenal (1%).

Sxs genéticos asociados con tumores del sistema nervioso

Síndrome	Herencia	Mutación	Tumor del sistema nervioso	Otras características comunes
NF-1	Dominante 50% esporádico 1/3 000	17q11.2 Neurofibromina	Neurofibromas Gliomas (óptico, tronco del encéfalo, hemisferios)	Manchas café con leche Efélides en pliegues cutáneos Nódulos de Lisch TMVNP
NF-2	Dominante 50% esporádico 1/25-40 000	22q12.2 Merlina	Schwannomas (NC VII) Meningioma Ependimoma espinal Astrocitoma espinal	Cataratas juveniles Manchas café con leche
Esclerosis tuberosa	Dominante 2/3 esporádico ~ 1/6 000	9q34 Hamartina 16p13.3 Tuberina	Tuberosidades corticales Nódulos subependimarios ASCG Glioma	Angiofibromas faciales Parche de piel de zapa, hoja de fresno Fibromas ungueales Linfangiomiomatosis Angiomiolipoma renal Rabdomioma cardiaco Hamartomas nodulares retinianos
Von Hippel-Lindau	Dominante 20% esporádico 1/36 000	3p25 *pVHL*	Hemangioblastoma	Angiomas retinianos CCR Feocromocitoma Tumor del saco endolinfático
Sx de Cowden	Dominante 1/200 000	10q22 *PTEN*	Enf de Lhermitte-Duclos	Tricolemomas Ca de mama, endometrio y tiroides
Sx de Li-Fraumeni	Dominante Muy raro	17p13.1 *P53*	Astrocitoma Meduloblastoma TNP Neuroblastoma	Ca de mama Sarcoma Leucemia Ca suprarrenocortical
Sx de Turcot	Variable Dominante/recesivo	Varios Astrocitoma	Meduloblastoma Ependimoma	Poliposis colorrectal (PAF/CCHSP)
Sx de Gorlin	Dominante 50% esporádico 1/57-164000	9q22.1-3 *Patched-1*	Meduloblastoma Meningioma	Ca de células basales Quistes mandibulares, anomalías costales Calcificación dural

Vdx: (1) *EF cutánea* completa. **(2)** Examen oftalmológico (anual, 2-7 años). **(3)** *Vigilancia de TA* (HTA esencial, enf renovascular, feocromocitoma). **(4)** *Análisis de mutaciones* del gen NF-1. Identifica 95% de mutaciones en NF-1 clásica. No se requiere en pacs que cumplen criterios diagnósticos.

Tx: (1) neurofibromas: sin tx específico. Neurofibromas plexiformes inducen dolor, erosión, compresión medular. Resección quirúrgica si hay compromiso funcional. **(2) Gliomas:** *observación* si son asintomáticos. Bx de existir crecimiento o s/s nuevos. Tratar los de alto grado como glioma esporádico. *Cirugía*: para proptosis dolorosa/amaurosis/hidrocefalia. *Qxtx*: para gliomas ópticos con progresión. Carboplatino y vincristina/TMZ. *Rxtx*: alto grado de progresión a pesar de quimioterapia.

Neurofibromatosis tipo 2 (NF-2): (*Handb Clin Neurol* 2013;115:957), también denominada neurofibromatosis "central". Asociada con tumores múltiples: meningiomas, gliomas espinales y schwannomas. Incidencia, 1/25 000-50 000. AD, penetrancia completa, uniforme en familias. Mutaciones nuevas del gen NF-2 en cromosoma 22 en ~ 50% ("Merlina": víncula proteínas del citoesqueleto). Gen *NF-2* inactivado en casi todos los schwannomas esporádicos y 50-60% de meningiomas esporádicos; 30% con mosaicismo.

Criterios dxs: ≥ 1 de: **(1)** schwannomas vestibulares bilats, **(2)** AHF de NF-2 (a) schwannoma unilat o (b) ≥ 2 meningiomas, gliomas, schwannomas, catarata subcapsular posterior juvenil o catarata cortical juvenil.

Presentación: s/s 17-21 años (por lo general previos al dx, a los 5-8 años). *Niños*: disfunción de nervio craneal/periférico, mielopatía, CC, tumores cutáneos, cataratas, manchas café con leche. *Adultos*: disfunción de NC VIII (hipoacusia, *tinnitus*, pérdida del equilibrio). **(1)** Schwannomas vestibulares (benignos) invariables (> 90%), referente de la NF-2 = hipoacusia progresiva → anacusia para la edad adulta. Son frecs en otros NC (24-51%) y nervios espinales. **(2)** Meningiomas (múltiples): 50% (vaina del nervio óptico en 4-8% → pérdida visual). **(3)** Ependimomas de médula espinal (2/3 múltiples) o astrocitomas en ~ 50%, columna cervical > torácica > > cerebro/columna lumbar. Otros: neuropatía, cataratas.

Vdx: (1) examen oftalmológico (opacidades en cristalino, hamartomas retinianos, membranas epirretinianas). **(2)** RMN con gadolinio con corte fino (estudio del CAI). **(3)** RMN de columna cervical ± torácica y lumbar (depende de s/s). **(4)** Audiometría y potenciales evocados auditivos. **(5)** Análisis de mutaciones del gen *NF-2* (identifica 70% de mutaciones). No se requiere en pacs que cumplen los criterios diagnósticos.

Tx: observación: seguimiento frec; estudios seriados: *RMN, audiometría y potenciales evocados*. Implante auditivo en tronco del encéfalo/coclear puede mejorar la hipoacusia. **Cirugía:** considerar de forma temprana para: crecimiento rápido, s/s progresivos (riesgo de hipoacusia yatrógena). Una minoría de tumores espinales requiere cirugía. **Rxtx:** para schwannomas vestibulares no susceptibles a cirugía (¿riesgo de transformación/ca secundario?). **Tx biológico:** bevacizumab ↓ volumen tumoral y mejora audición en pacs no susceptibles a cirugía/rxtx (*NEJM* 2009;361:358).

Px: mediana de sobrevivencia a partir del dx, 15 años.

Complejo de la esclerosis tuberosa (CET) (*Handb Clin Neurol* 2013;111:323): se asocia con hamartomas benignos en cerebro, ojos, corazón, pulmón, hígado, riñón y piel. Incidencia ~ 1/6 000. AD, penetrancia completa, fenotipo variable. Mutación de *TSC1* (9q34, hamartina) o *TSC2* (16p13.3, tuberina); las mutaciones de *TSC1* inducen s/s más leves (mutación *TSC2* más común); 1/3 de casos son familiares y 2/3 esporádicos.

Presentación: variable; epilepsia y discapacidad cognitiva frecs, relacionados con número de tuberosidades.

Tríada de Vogt (CC, discapacidad intelectual y del desarrollo, angiofibromas faciales) en < 50% de pacs. S/s frecs: cefalea/náusea/vómito/hidrocefalia obstructiva, defectos focales/CC. **(1) CC** en ~ 80%, por lo general antes de los 2 años. Espasmos infantiles comunes (25% de espasmos = TSC). **(2) Hamartomas múltiples** (véase la siguiente tabla) con riesgo de transformación maligna: *SNC*: *nódulos subependimarios* (pueden convertirse en ASCG más grandes). *ASCG*: tumor periventricular de la glía de crecimiento lento, benigno (predilección por foramen de Monro, sintomático en 6-9%; puede causar hidrocefalia obstructiva, casi siempre a los 10-30 años).

Criterios dxs de la esclerosis tuberosa	
Dx = 2 criterios mayores o 1 criterio mayor + 2 menores	
Características clínicas **mayores**	Angiofibromas faciales o placas frontales Parche de piel de zapa (nevo de tejido conectivo) Manchas en hoja de fresno (≥ 3) Fibromas ungueales o periungueales no traumáticos Linfangioleiomiomatosis (también denominada linfangiomiomatosis) Angiomiolipoma renal Rabdomioma cardiaco Hamartomas nodulares retinianos múltiples Tuberosidad cortical Nódulos subependimarios ASCG
Características clínicas **menores**	Lesiones cutáneas en confeti (máculas hipopigmentadas múltiples de 1-2 mm) Fibromas gingivales Hundimientos múltiples del esmalte dental de distribución aleatoria Pólipos hamartomatosos rectales Quistes renales múltiples Hamartomas no renales Quistes óseos Parche acrómico retiniano Líneas radiales de migración de SB cerebral

Vdx: (1) EF cutánea, valoración oftalmológica. **(2)** RMN (tuberosidades, nódulos subependimarios, ASCG, lesiones en SB en 15%). **(3)** US renal. **(4)** EEG con antec de CC: 75% epileptiforme en EEG de rutina. **(5)** Detección de enf maligna c/1-3 años: US renal, RMN cerebral. Considerar TC de tórax para descartar *Lymphangioleiomyomatosis* en mujeres. **(6)** Asesoría genética: dx en niños →

valorar a progenitores (EF cutánea y oftalmológica, TC/RMN, US renal). **(7)** Análisis de mutaciones de *TSC1* y *TSC2* (identifica 60-80% de mutaciones). No se requiere si se cumplen los criterios diagnósticos.

Tx: (1) el manejo de las CC es complejo. ACTH para espasmos infantiles. Carbamacepina/oxcarbacepina para CC parciales. Dieta cetógena/estimulación vagal (EV) para CC refractarias. **(2)** Cirugía de lesión causal (una o varias tuberosidades múltiples). Resección completa de ASCG es curativa, pero difícil. **(3) Qxtx:** considerar inhibidores de mTOR (everolimus) en pacs con ASCG que son malos candidatos quirúrgicos. Se usa sirolimus tópico para los angiofibromas; la formulación oral está estudiándose para otras indicaciones.

Px: variable. Tasa de muerte temprana ↑ (ASCG, condición, enf renal).

Enfermedad de Von Hippel-Lindau (EVHL) (*Lancet* 2003;361:2059): se asocia con tumores benignos y malignos (jóvenes, múltiples). Incidencia ~ 1/36 000. Mutación AD de *pVHL* en > 90%; gen supresor tumoral en región 3p25. Mutaciones nuevas ~ 20%. *Tipo I*: deleción/mutación sin sentido, sin feocromocitoma. *Tipo II*: mutación de sentido erróneo, tasa elevada de feocromocitoma (tipo IIA: riesgo bajo de carcinoma de células renales [CCR]; tipo IIB: riesgo alto de CCR; tipo IIC: sólo feocromocitoma, sin CCR/hemangioblastoma).

Presentación: s/s en niñez-edad adulta temprana (26 años promedio); edad promedio al dx, 31 años. Fosa posterior: ataxia/dismetría/hidrocefalia.

Criterios dxs: ≥ 2 hemangioblastomas O 1 hemangioblastoma + lesión visceral (feocromocitoma, quiste pancreático/renal, CCR) O 1 hemangioblastoma en retina/SNC o lesión visceral + AHF de manifestaciones del SNC o viscerales.

Tumores: (1) hemangioblastoma (25% en EVHL, por lo regular múltiple; 75% esporádico): neoplasia vascular benigna con crecimiento impredecible. Tumor *más frec* en EVHL (60-84%; edad promedio, 29 años); cerebelo, tronco del encéfalo, médula espinal. *RMN*: nódulo quístico con reforzamiento mural. **(2) Angiomas retinianos:** hemangioblastoma en retina/nervio óptico; hasta 70%, por lo regular bilat. Riesgo: hemorragia y pérdida visual. **(3) CCR** en 2/3 de pacs, ↑ con edad, recurrencia de 85% a 10 años. **(4) Feocromocitoma** (EVHL tipo II), por lo regular asintomático. **(5) Tumores del saco endolinfático** → hipoacusia/*tinnitus*/vértigo/parálisis facial. **(6)** Cistadenomas serosos y tumores neuroendocrinos pancreáticos, por lo general asintomáticos. **(7)** Cistadenomas papilares de epidídimo/ligamento ancho, asintomáticos.

Vdx: (1) el dx se establece con pruebas genéticas (algunos falsos negativos por mosaicismo). Asesoría genética. **(2)** Vigilancia de hemangioblastoma, CCR, feocromocitoma, tumores del saco endolinfático: **(2a)** a partir de 1 año de edad: valoración anual para descartar s/s neuros, anomalías visuales/auditivas, vigilancia de TA, valoración oftalmológica. **(2b)** A partir de los 5 años: metanefrinas fraccionadas anuales en sangre u orina, audiología c/2-3 años, RMN de corte fino con gadolinio del CAI si hay infecciones óticas repetidas. **(2c)** A partir de los 16 años: US abdominal anual, RMN abdominal en años alternos, RMN cerebral/columna c/2 años.

Tx: (1) hemangioblastoma: *vigilancia* de lesiones asintomáticas. *Cirugía* si hay s/s;

recurrencia en ~ 17%. Rxtx si hay lesiones inaccesibles/para evitar cirugías numerosas. **(2) Angiomas retinianos:** tx temprano con fotocoagulación/crioterapia. Salvamento con rxtx. Los inhibidores del VEGF son benéficos según estudios clínicos pequeños. **(3) CCR:** vigilar lesiones < 3 cm; lesiones > 3 cm, cirugía con preservación renal/laparoscopia/ablación por radiofrecuencia. Están en estudio acs/inhibidores del VEGF: pazopanib (NCT01436227, fase II), sunitinib (*Ann Oncol* 2011;22(12):2661). Agentes autorizados para el CCR en general, pero no específicamente para EVHL: bevacizumab, sunitinib, sorafenib, axitinib, pazopanib, everolimus, temsirolimus.

SXS NEUROONCOLÓGICOS GENÉTICOS RAROS

Sx de Cowden: AD, 1/200 000. Mutación de *PTEN* (cromosoma 10). Hamartomas en muchos órganos; característica cutánea de referencia = tricolemomas; por lo regular macrocefalia. Predisposición al ca de mama (hasta 67%), tiroideo (35%), endometrial (28%); también aumento del riesgo de CCR, ca GI. Característica patognomónica en SNC en adultos: *enf de Lhermitte-Duclos* = gangliocitoma displásico cerebeloso. *Presentación*: cefalea, n/v, ataxia, hidrocefalia obstructiva. *RMN*: folios grandes ("rayas de tigre") bien circunscritos y sin reforzamiento, ↑ en T2. Cirugía con crecimiento progresivo; pueden reincidir. Rxtx ineficaz; resultados iniciales promisorios de estudio clínico en fase II con sirolimus (NCT00971789).

Sx de Li-Fraumeni: mutaciones del gen *TP53* en 70%; penetrancia ♀ > ♂. Tumores de aparición temprana: mama, sarcoma, leucemia, carcinoma suprarrenocortical y cerebrales. Tumores cerebrales (10-15%); promedio, 16 años: *astrocitomas, meduloblastomas* y *TNP*. Tumores periféricos: *neuroblastoma*. *Dx*: sarcoma en < 45 años + tumor en pariente en 1.er grado < 45 años + pariente en 1.er o 2.º grado con sarcoma u otro tumor con < 45 años de edad. Vigilar cánceres secundarios luego de rxtx/qxtx.

Sx de Turcot: asociación rara: tumores cerebrales primarios y poliposis colorrectal (poliposis adenomatosa familiar [PAF]/ca colorrectal hereditario sin poliposis [CCHSP]). *PAF*: *meduloblastoma* (60%), *astrocitoma* (14%), *ependimoma* (10%); también pineoblastoma, ganglioglioma. Mutación del gen *APC*. *CCHSP* (*sx de Lynch*): *gliomas*; también puede haber manchas café con leche. Riesgo ↑ de enf maligna secundaria luego de rxtx/qxtx.

Sx de Gorlin: también denominado *sx de carcinoma nevoide de células basales*. AD ~ 1/60 000; esporádico, 50%. Mutación del gen *PTCH* en la región 9q31. Carcinomas de células basales, quistes mandibulares, calcificaciones de la duramadre, anomalías costales y tumores cerebrales, incluidos: *meduloblastoma* (3-5%), *meningioma* (5%). También se asocia con trastornos oculares (coloboma, cataratas, glaucoma), melanoma, linfoma, leucemia, ca pulmonar/de mama, rabdomiomas. Predisposición a 2.º tumor maligno luego de radioterapia.

COMPLICACIONES NEUROLÓGICAS DEL CÁNCER SISTÉMICO

Mets cerebrales: *s/s neuros* = manifestación inicial en 10% de ca sistémicos. Distribución proporcional al flujo sanguíneo: 90% en prosencéfalo anterior; 10% en

fosa posterior; tienden a afectar unión gris-blanca o zonas limítrofes de arterias cerebral anterior-cerebral media-cerebral posterior; múltiples en 50%; mets hipofisarias por lo regular de mama, melanoma, células germinales. De mets cerebrales en adultos, 75% = pulmón (~ 50%; en especial CPCP), mama (15%; mayor con ER/Her2-neu [+]), melanoma (5-10%). De pacs con ca, 10-30% tiene mets cerebrales en la autopsia. *Met única* = una met en cerebro (independientemente de la enf extracraneal). *Met solitaria* = única met en el cuerpo.

Presentación: cefalea (s/s de presentación en 50%), CC (manifestación inicial en 20%, por lo general focales), s/s focales, cambios cognitivos/conductuales, trastorno de la marcha.

Vdx: imagen cerebral (se prefiere RMN a TC): suele tratarse de lesión redonda, bien circunscrita, sólida, a menudo circundada por edema vasógeno; puede tener necrosis central, y suele ubicarse en unión gris-blanca. Por lo regular reforzamiento en anillo. Buscar primario. **(1)** EF (incluir piel, mama, testículos). **(2)** Considerar marcadores tumorales en suero (AFP, hCG-β, CA 19.9, CA 125, CA 15.3). **(3)** Radiografía de tórax, pan-TC/PET.

Tx: necesidad equilibrada de tx paliativo o craneal definitivo. Primario puede modificar estrategia terapéutica y diagnóstica. Casi siempre se requiere dx tisular para la rxtx. **Cirugía:** para lesión única dominante/sintomática. Met cerebral solitaria: mejores resultados = resección seguida por rxtxCT (*"Patchell Trial" N Engl J Med* 1990;322(8):494; *Curr Oncol* 2007;14:131): mediana de sobrevivencia/control local/mantenimiento de escala de Karnofsky (KPS) > 70: **(1)** bx + rxtxCT = 3.4 meses/48%/8 sem. **(2)** Resección + rxtxCT = 9.2 meses/80%/38 sem. **rxtxCT:** ↓ riesgo de: muerte neuro, mets adicionales, recurrencia. Tumores de pulmón, mama y células germinales son más radiosensibles. Algunos estudios muestran beneficio modesto de sobrevivencia con rxtxCT profiláctica en el CPCP. Régimen estándar, 30 Gy/10 fracciones; común, 35 Gy/14 fracciones. Tx con > 3 Gy/fracción tiene efectos neurocognitivos más intensos si el pac sobrevive > 6 meses. **RCET:** refuerza control local en pacs con ≤ 4 lesiones, pero no mejora sobrevivencia. Mejor con lesión < 3 cm. Control tumoral local de 70-90% a 1 año, mejor si se combina con rxtxCT. En pac con 2-4 mets < 2.5 cm c/una, mediana de sobrevivencia de 11 meses con rxtxCT + RCET *vs.* 7.5 meses con rxtxCT aislada. Beneficio similar para met única. RCET aislada: sin diferencia en SG, mejor evolución neurocognitiva pero peor control local y SLP en comparación con rxtxCT + RCET. **Qxtx:** para tumores sensibles [p. ej., lapatinib + capecitabina para ca de mama HER2 (+), inhibidores de EGFR para ca pulmonar distinto al de células pequeñas (CPDCP) con mutación de *EGFR*, ipilimumab para melanoma]. **Tx sintomático** con esteroides, FAE con antec de CC.

Px: tx agresivo para met *solitaria* a veces permite sobrevivencia a largo plazo. Primera meta: por lo regular estabilizar deficiencias neurológicas y calidad de vida.

Etapas para mets cerebrales mediante APR (Estudios clínicos RTOG 79-16, 89-05)		
Estadio	**Características**	**Mediana de sobrevivencia**

1.	KPS ≥ 70, edad < 65, primario controlado, sin mets extracraneales	7.1 meses
2.	Todos los otros	4.2 meses
3.	KPS < 70	2.3 meses

Mets espinales: Casi todas las mets afectan el espacio epidural (85% de cuerpo vertebral, 10-15% por foramen de conjunción). Diseminación hematógena rara (ocurre con afecciones malignas hemáticas). Mets intramedulares raras (se asocian con mets cerebrales). En incremento en pacs con ca de mama tratados con agentes que no cruzan la BHE.

Tx: médico: *corticoesteroides*: para el dolor; se asocian con retención/recuperación de función neuro. Sólo medida temporal; deben ir seguidos de tx definitivo; *analgesia*: narcóticos; Foley, profilaxis contra trombosis venosa profunda, régimen intestinal preventivo (ablandadores de heces, supositorios). **Rxtx:** ↑ control del dolor, ↓ necesidad de analgésicos, puede ↑ función neuro si se inicia con rapidez tras presentarse s/s. **Cirugía:** para pacs específicos, cirugía → rxtx se prefiere a rxtx aislada; puede ayudar a conservar la ambulación (*Lancet* 2005;366:643).

Mets leptomeníngeas (meningitis carcinomatosa): infiltración de leptomeninges por células cancerosas. En ~ 5% pacs con ca; ↑ conforme los pacs sobreviven más tiempo. Dependen de enf primarias: *comunes* (en orden): mama, pulmón, melanoma, GI, afecciones malignas hemáticas (linfoma no Hodgkin). Primarias cerebrales: astrocitoma maligno, oligodendroglioma, meduloblastoma, pineoblastoma, germinoma, LPSNC. Incremento de riesgo luego de resección de mets cerebelosas.

Presentación: s/s frecs: cefalea, ΔEM, n/v, ataxia. *Disfunción del sistema nervioso en niveles múltiples*, *progresiva*, *sin remisión*: *cerebro*: cambios de personalidad, disfunción cognitiva, labilidad afectiva, alerta ↓, CC, cefalea, hidrocefalia/PIC ↑. *NC*: neuropatías (VII más frec). *Columna*: radiculopatía, mielopatía, pérdida sensitiva, pérdida de reflejos, incontinencia urinaria o fecal.

Dx: RMN: reforzamiento leptomeníngeo difuso/en parches, ± nódulos pequeños (independientes). *RMN normal **no** las excluye*. **PL:** citología de LCR; *LCR normal **no** las excluye*; sens de tres PL, hasta 98%.

Dxdf: mets múltiples, infección, PIC ↓ (tras PL), poscraneotomía, traumatismo cefálico reciente.

Tx: intenta paliar y prolongar sobrevivencia; no es curativo. En 50-90%, dolor ↓, mejoría de deficiencias. Enf avanzada/1.º sin respuesta: sin beneficio por tx de mets leptomeníngeas. **Qxtx:** IT en algunos; se prefiere reservorio de Ommaya. *MTX*, 12 mg 3 ×/sem o 10 mg 2×/sem para leucemias, linfomas y tumores sólidos. *Citarabina*, 40-50 mg 2-3 ×/sem para leucemia y linfoma; liposómica para tumores sólidos. *Tiotepa*: 10 mg 2-3 ×/sem. Entre las alternativas para qxtx sistémica figuran MTX en dosis alta con leucovorina (3-8 g/m^2), citarabina en dosis alta (3 g/m^2; uso limitado por toxicidad importante). **Rxtx:** mejora los defectos focales; *Rxtx focal* o *rxtxCT* (incluye ciclo corto: 4 Gy × 5). De sostén: los esteroides pueden mejorar cefalea/dolor radicular/↓ PIC; FAE para CC; EV paliativa.

Px: *sobrevivencia promedio*, *2-3 meses*; varía con: histología primaria (mama: 6 meses con tx, 10 sem sin tx), deficiencias, capacidad de desempeño, mets parenquimatosas en SNC, control de enf primaria.

SÍNDROMES PARANEOPLÁSICOS

(*Lancet Neurol* 2008;7:327; *Lancet Neurol* 2011;10:759; *Neurooncol* 2014;16:771)

Definición: sxs neuros raros relacionados con ca (por lo regular se desarrollan antes del dx de ca). Pueden afectar cualquier parte del sistema nervioso (cerebro/médula espinal/nervios periféricos/músculo). No son efecto directo del tumor/tx/enf vascular/coagulopatía. *De mediación inmunitaria*; se asocian con Ab antineurales (véase tabla siguiente); están descubriéndose Ab nuevos. El ca da origen a ags que por lo regular existen en el tejido neural; los Ab tienen reacción cruzada → sx. Ab específicos asociados con sxs específicos (véase la siguiente tabla). La respuesta inmunitaria puede inhibir el crecimiento tumoral; por lo regular, mejor px del ca. Con frecuencia, más jóvenes, mayor respuesta al tratamiento.

Epid: raros, frecuencia incierta, el subdiagnóstico es probable. Estimados: ~ 0.01% de ca, varía con el tipo: CPCP, 3-5%; timoma, 15-20% (en especial, miastenia *gravis* [MG]), ca de células B/plasmáticas, 3-10%; otros tumores, < 1% (mama, ovario, Hodgkin, etcétera).

Presentación: **(1)** por lo general, inicio *subagudo* (días-meses). **(2)** La mayoría induce defectos neuros *irreversibles graves*; puede ser letal. **(3)** Afecta *un* nivel del sistema nervioso (excepto encefalomielitis). **(4)** La mayor parte no es *dolorosa* (excepto neuropatía sensitiva, dermatomiositis). **(5)** Se diagnostica meses-años antes del ca (70%) en pac con dx de ca/luego de la "remisión". **(6)** Típicamente LCR inflamatorio (leucos, 30-40; proteínas, 50-100; IgG, bandas oligoclonales [BOC]). **(7)** *Sxs* bien definidos, pero con presentación variable (véase adelante).

Dx: *con base en sx*, *Ab*, *ca*: **sxs:** *se requiere un sx* neuro para el dx (Ab + ca, insuficientes). Presentaciones/sxs bien definidos, ***no*** *sólo sx neuro inexplicable*. *Sxs clásicos* (buscar Ab y tumor; **nota:** el dx es posible sin cualquiera de ellos): encefalitis límbica, degeneración cerebeloso subaguda, opsoclonos-mioclonos, encefalomielitis, neuropatía sensitiva subaguda, sx miasténico de Lambert-Eaton (SMLE), dermatomiositis.

Ab: *en LCR y suero* (puede analizarse cualquiera; N-metil-D-aspartato [NMDA] por lo general con títulos en LCR > suero). Pueden presentarse sin sx o ca; significado incierto. Ab comunes de superficie celular: AMPA, GABA, mGluR5, mGluR1, NMDA, Gly, LGII, CASPR2. Otros Ab dirigidos contra ags intracelulares, rara vez son patogénicos.

Cáncer: buscar tumor si hay sx clásico, que puede orientar la detección del ca. Pan-TC/PET/mastografía/US. Si se descubre tumor atípico, buscar otro.

Tx: sin protocolo establecido para el tx. El objetivo es estabilizar; puede no observarse mejoría. *Dos estrategias terapéuticas*: **(1)** *extirpación/tx de tumor subyacente*; por lo regular, único tx efectivo. **(2)** *Supresión de respuesta inmunitaria*: mediada por Ab (ags extracelulares) → plasma-féresis/IgIV; mediada

por células T (ags intracelulares) → tacrolimus, micofenolato, rituximab. Ambos tipos de inmunidad pueden participar; podría ser efectivo recurrir a ambas estrategias.

Px: varía según sx y ca; por lo regular respuesta monofásica y limitada al tx. Fisiopato diversa: funcional *vs*. pérdida neuronal: *SMLE/MG* = buena respuesta (la placa neuromuscular puede recuperarse). *Opsoclonos-mioclonos* = buena respuesta (sin pérdida neuronal aparente). *Trastornos del SNC* = por lo regular respuesta deficiente al tx (suele haber pérdida neuronal).

Síndromes neurológicos paraneoplásicos clásicos		
Sx paraneoplásico	**Anticuerpos**	**Cánceres asociados**
Encefalitis límbica	Anti-AMPA	Timoma, pulmón, mama, ninguno
	Anti-anfifisina	CPCP
	Anti-CRMP5/CV2	CPCP, timoma
	Anti-$GABA_B$	Timoma, pulmón, ~ 50% ninguno
	Anti-GAD	Típicamente ninguno
	Anti-UH (ANNA-1)	CPCP
	Anti-Ma/Ta	Testicular, CPDCP, mama
	Anti-NMDA	Teratoma ovárico (≤ 50%), pulmón, páncreas, Hodgkin
	Anti-VGKC (LGI1> CASPR2)	CPCP, timoma (NINGUNO en 80%)
Degeneración cerebelosa	Anti-GAD	Sin cáncer
	Anti-Tr	Hodgkin
	Anti-VGCC, anti-UH	CPCP
	Anti-Yo	Mama, ginecológicos
	Cualquier/Sin Ab	
Opsoclonos-mioclonosataxia	Cualquier Ab	CPCP, mama, ovario, neuroblastoma (pediatría)
	Anti-Ri (ANNA-2)	Mama
Encefalomielitis	Anti-CV2/CRMP5	CPCP, timoma
	Anti-UH	CPCP (75%)
Neuropatía sensitiva	Anti-UH	CPCP
SMLE	Anti-VGCC	CPCP
Dermatomiositis	ANA diversos, anti-tRNA	Mama, pulmón, ovario, estómago, linfoma

Sx del hombre rígido	Anti-anfifisina	Mama, CPCP

Encefalitis límbica (véase sección Encefalitis límbica del capítulo *Demencias rápidamente progresivas*): sistema límbico (hipocampo, amígdala, región frontobasal, ínsula). Inicio subagudo (días-meses): "confusión silenciosa": anomalías del estado de ánimo: depresión/irritabilidad, alucinaciones, trastorno del sueño, pérdida de memoria a corto plazo, CC, disautonomía.

Dx: imagen: *RMN*: *hiperintensidad en lóbulo temporal mesial en T2/recuperación de inversión con atenuación de líquidos* (FLAIR; 50-80%); *PET*: hipermetabolismo (> 80%); **EEG** con actividad lenta/descargas epileptiformes temporales (50-90%). **PL:** LCR con linfos ↑ (40-90%).

Cáncer: más frec: *CPCP*, *testículo*, *timoma*, *Hodgkin*, *teratoma*.

Ab: *determinar subtipos sindromáticos* (véase también la tabla en sección Encefalitis límbica del capítulo *Demencias rápidamente progresivas*).

Anti-CRMP5/CV2: no se limita al sistema límbico (imita neuromielitis óptica-enf de Devic). Encefalomielitis, neuropatía sensorimotora. Ataxia, corea, uveítis, neuritis óptica, trastorno obsesivo-compulsivo/Δ conductuales. Se asocian con CPCP, timoma, casi todos paraneoplásicos.

Anti-GABA$_B$R: por lo regular CC tempranas/prominentes, mejoran con inmunoterapia; asociadas ante todo con CPCP/timoma. RMN a menudo con anomalías multifocales, extensas en FLAIR/T2. Buena respuesta al tratamiento.

Anti-GAD: también se relacionan con sx del hombre rígido, ataxia cerebelosa, epilepsia. Con frecuencia mujer joven que acude con epilepsia del lóbulo temporal. Por lo general cuadro crónico que se estabiliza.

Anti-UH: encefalomielitis extensa/multifocal. Por lo regular también con s/s de ataxia cerebelosa, neuropatía sensitiva, epilepsia parcial continua (lengua/extremidades). Se asocia con CPCP, otros, casi todos paraneoplásicos.

Anti-Ma/Ta: afectan hipotálamo, tronco del encéfalo. Hipocinesia, rigidez, parálisis supranuclear de la mirada, narcolepsia, cataplexia, anomalías del sueño de movs oculares rápidos, hiperfagia. Se asocian con tumores de células germinales (microscópicos), CPDCP, ca de mama; > 90% paraneoplásicos. Responden al tx: orquiectomía e inmunoterapia (esteroides/IgIV).

Anti-NMDA (heterómero NR1/NR2): progresión estereotipada de s/s: pródromos con cefalea, fiebre → s/s psiquiátricos prominentes, pérdida de la memoria, CC → catatonia, discinesia, hipoventilación → inestabilidad autonómica (TA/arritmias/hipertermia). Con tumores, 65% (usualmente teratoma ovárico) en pac > 18 años, rara vez paraneoplásicos en niños. ♀, 80%). Por lo regular con pleocitosis linfocítica moderada, BOC, ↑ leve en LCR (80-90%); pueden existir en LCR pero ser indetectables en suero; en 35-50%, cambios en RMN; EEG puede revelar patrón característico en *delta brush*. Tx: extirpación tumoral, inmunoterapia (esteroides tempranos, IgIV y/o recambio plasmático, con rituximab y ciclofosfamida si es necesario); 65% con recuperación casi total pero lenta de ser paraneoplásicos. Por lo regular crónicos/recurrentes si no son paraneoplásicos.

Anti-VGKC (canal de potasio controlado por voltaje, LGI1 > CASPR2): trastorno del sueño, hipoNa (60%), hipotermia, sialorrea, dolor, trastorno hipercinético del mov. Edad promedio 2 años, por lo regular los pacs son mayores, ♂ > ♀. LCR suele ser normal. Con tumores < 10% (suele ser timoma). La mayoría sin tumor. En 80% de los casos responden a corticoesteroides, plasmaféresis, IgIV; por lo regular monofásicos.

Degeneración cerebelosa paraneoplásica: sx paraneoplásico más frec. De los pacs con degeneración cerebelosa de inicio tardío, 50% tiene tumor. De aquéllos con tumor > 50% tiene s/s cerebelosos antes del dx de la neoplasia. Edad promedio, 63 años.

Presentación: *sx pancerebeloso rápidamente progresivo* (< 12 sem): pródromo similar a cuadro viral: vértigo, n/v; simét: marcha, luego extremidades; ataxia intensa (simét), disartria, vértigo, nistagmo, disfagia, diplopía. *S/s no cerebelosos*: hipoacusia, ΔEM, temblor, visión borrosa, oscilopsia, opsoclonos transitorios.

Dx: *RMN*: señal normal temprana/↑ en SB/reforzamiento de folios → atrofia (tardía: meses). *PET*: hipermetabolismo cerebeloso que evoluciona a hipometabolismo. *Pato*: infiltrado inflamatorio temprano → pérdida amplia de células de Purkinje. LCR suele mostrar pleocitosis, proteínas ↑, IgG ↑, BOC.

Cáncer: tumores más frecs: *CPCP* (*1/3*), *ovario* (*1/4*), *mama*, *Hodgkin*.

Ab: se reportan todos los Ab conocidos: **Anti-Yo** (cdr2/ACP-1) = ginecológico/mama (bastante específico); más frecuente, mal pronóstico. **Anti-Tr** = enf de Hodgkin (específico), más de 80% precede al dx de ca. **Anti-VGCC** = CPCP (± SMLE). **Anti-UH** = CPCP; mal px.

Anti-GAD = degeneración cerebelosa no neoplásica: más lenta y leve, asimét, con espasmo muscular transitorio, con disfunción endocrina: DM/tiroiditis/anemia perniciosa. **Otros:** *anti-CRMP/CV2*, *anfifisina*, *anti-Zic1y4*, *anti-Ri*. *Pueden ocurrir sin Ab conocidos*. Sin Ab hasta en 50%.

Tx/px: *tratar el tumor* (algunos muestran remisión parcial y completa). Algunos se benefician con plasmaféresis, IgIV, inmunoterapia.

Opsoclonos-mioclonos-ataxia: *ojos bailadores-pies bailadores*. Opsoclonos = movs sacádicos multidireccionales involuntarios no rítmicos. Ataxia cerebelosa, vértigo, temblor, n/v, disartria. Sacudidas mioclónicas, encefalopatía. Se asocia con neuroblastoma y niños (50% de los niños tiene neuroblastoma; 2-5% de niños con neuroblastoma tiene opsoclonos-mioclonos- ataxia); en adultos, paraneoplásico en 60% (CPCP, mama, ovario).

Imagen: RMN funcional: inhibición de núcleos cerebelosos profundos (desinhibición de la región oculomotora del núcleo fastigio).

Cáncer: más frecs: CPCP, mama, ovario.

Ab: todos los Ab conocidos reportados (la mayoría sin Ab; mayor parte de pacs tiene CPCP. Ab anti-Ri en ca de mama (puede haber rigidez y mioclonías sensibles a estímulos).

Tx/px: tx del tumor. Tx de cuadro idiopático con IgIV y esteroides. Buena respuesta a inmunosupresión y tx tumoral. Por lo regular con trastornos motores y del

lenguaje residuales.

Encefalomielitis paraneoplásica: disfunción en > 1 nivel del SNC, que depende de estructuras afectadas. Predominan s/s de un solo nivel. Edad promedio, 63 años; ♂ > ♀. *Mielitis*: debilidad y disfunción de columna posterior, signos de NMS y NMI. *Encefalitis límbica* (9%): confusión, ansiedad, depresión, amnesia, CC, alucinaciones. *Degeneración cerebelosa* (10%): disartria, vértigo, ataxia, náusea, temblor, nistagmo. *Neuropatía sensitiva* (ganglios de la raíz dorsal [GRD], 54%): pérdida de sensibilidad, dolor disestésico, ataxia sensitiva. *Encefalitis bulbar* (rara en forma aislada): región caudal del tronco del encéfalo: anomalías de movs oculares, vértigo, vómito, s/s de NMS. *Neuropatía autonómica*: dismotilidad GI, vejiga neurógena, inestabilidad postural.

Dx: RMN: a menudo cambios por ↑ de señal en T2 en regiones afectadas.

Cáncer: ca asociado a 75% de los casos es CPCP; se reportan muchos otros.

Ab: mayor parte de los casos, *Anti-UH* (también: CRMP5, anfifisina, Ri, otros).

Tx: es importante el tx temprano; mejoría neuro significativa y beneficio para la sobrevivencia.

Neuropatía sensitiva subaguda: hipoestesia, parestesias, dolor de inicio subagudo; todas las modalidades ↓ (primero vibración). *Asimetría marcada al inicio* → bilat, extensión a *todas las extremidades* (incluidos extremidades sups, tronco). *Afectación proximal* (cara, piel cabelluda) sugiere gangliopatía paraneoplásica por ataque de cuerpos celulares en GRD mediado por células T. Ataxia, movs seudoatetoides, arreflexia, hipoacusia. Afectación autonómica: íleo, sx de sicca, pupilas, ortostatismo. *Conservación relativa de la fuerza*. Puede evolucionar a encefalomielitis.

Dx: EMG/VCN = sin potenciales sensitivos, ± neuropatía motora leve (axónica y desmielinizante). En pacs con ca debe diferenciarse de la neuropatía sensitiva inducida por qxtx (platino y vincristina). LCR: proteínas ↑, BOC (si es paraneoplásica).

Cáncer/Ab: *80% se asocia con CPCP*, *Ab anti-UH*. Rara vez CV2/CRMP5, Yo, Ma2.

Tx: la resección del ca detiene la enf. IgIV/plasmaféresis tempranas → remisión breve.

Sx miasténico de Lambert-Eaton: *raro* (1/100 000); ♂ > ♀.

Presentación: debilidad *proximal* en extremidades infs (cintura pélvica). No suele involucrar músculos extraoculares/disartria (a diferencia de MG). Por lo regular con *hipoestesia/pares-tesias* (manos, pies). Inestabilidad autonómica: xerostomía, disfunción eréctil, hiporreflexia. Algunos con degeneración cerebelosa. Clínica con diferencia marcada respecto de MG: debilidad *fija* (**no** fatigable), aunque la fuerza puede ↑ *con esfuerzo/ejercicio*.

Dx: *EMG* con estimulación repetida. *Cinasa de creatina* normal en 80% de pacs.

Cáncer: *paraneoplásico en 50-80%;* en casi todos los casos, *CPCP*.

Ab: *anti-VGCC* (tipo P/Q presináptico; fusión de vesículas ↓ → ACh → en la UN). *Ab Sox-1* en 45-65% de SMLE paraneoplásico (puede diferenciar el cuadro paraneoplásico del que no lo es).

Tx/px: tx con 3,4-diaminopiridina (bloqueador de canales de potasio; ↑ duración del potencial de acción), piridostigmina, guanidina. Buena respuesta a IgIV, inmunosupresión (prednisona, azatioprina, micofenolato o ciclosporina) y tx tumoral.

Dermatomiositis: rara (< 1/100 000); ♀ > ♂ (2:1) (edad pico, 40-50 años).

Presentación: (1) debilidad muscular proximal simét progresiva, mialgias, disfagia, afectación cardiaca (enzimas musculares ↑). **(2)** Neumopatía intersticial (10%). **(3)** Muchos hallazgos cutáneos (por lo regular presentes): *signo de Gottron*: eritema y descamación sobre articulaciones metacarpofalángicas e interfalángicas, codos y rodillas. *Exantema en heliotropo*: tono violáceo en párpados; *signo del chal*: eritema indurado plano por rayos UV (pecho y hombros); *eritrodermia*: eritema plano en región malar y frontal.

Dx: *EMG* con unidades motoras cortas de baja amplitud con actividad espontánea aumentada. La RMN muestra inflamación muscular. *Bx muscular*: infiltrado perivascular de células B y plasmacitoide dendrítico; depósitos vasculares de complejos inmunitarios (mediada por complemento): atrofia y fibrosis perifascicular.

Cáncer: hasta en 30% (↑ con edad); más frecs: *mama*, *pulmón*, *ovario*, *estómago* y *no Hodgkin*.

Ab: múltiples en ~ 30%: *ANA* (anti-Ro, -La, -Sm, RNP), *Anti-tRNA* (anti-Jo, -SRP, -Mi-2).

Tx: tratar con esteroides e inmunoterapia (azatioprina o MTX).

Sx del hombre rígido: rigidez y espasmos en músculos axiales. Se asocia con otro trastorno autoinmunitario, en particular DM tipo 1. **(1)** Ab anti-GAD presentes en ~ 60%; < 5% paraneoplásico: timoma. **(2)** Anti-anfifisina; ca más frec: mama, CPCP. EMG con actividad continua de unidad motora que disminuye con benzodiacepinas/anestésicos. Tx con benzodiacepinas, baclofén, esteroides, IgIV, plasmaféresis, azatioprina.

Neuromiotonía (sx de Isaac): mioquimia, calambres, relajación tardía, debilidad. Rigidez por actividad muscular continua. Por lo regular se relaciona con anti-VGKC (CASPR2). S/s pueden → *sx de Morvan*.

Degeneración retiniana: ↓ indolora de agudeza visual, visión nocturna y percepción de color. Avanza para afectar ambos ojos. Algunos tienen Ab anti-CAR. Se asocia con CPCP, melanoma, ca ginecológicos.

Mielopatía necrosante: pérdida sensitiva ascendente, disfunción esfintérica, paraplejía. Suele afectar segmentos torácicos. Dolor infrec. Por lo regular → insuficiencia respiratoria. Sin Ab/marcadores, dx suele establecerse *post mortem*.

Neuronopatía motora: debilidad en extremidades sups e infs tipo NMI. Indolora, sin defectos sensitivos. Puede simular esclerosis lat amiotrófica. Linfomas de Hodgkin y no Hodgkin.

COMPLICACIONES NEUROLÓGICAS DE LA QUIMIOTERAPIA

(DeAngelis LM, Posner JB, *Neurologic Complications of Cancer*; 2nd Ed., 2009)
Difícil de diferenciar de las complicaciones tumorales, o si son causadas por interacciones farmacológicas o radiación; dx de exclusión. *Neuropatía periférica es lo más frec*: derivados del platino, taxanos, inhibidores del proteasoma; por lo regular limitantes de la dosis. Quimioterapéuticos más *tóxicos* para el SNC: **(1)** *ifosfamida*: encefalopatía en 20-30% (horas-días luego del tx); tx: retiro del fárm. **(2)** *MTX* (IT/dosis alta): meningitis aséptica en 10% (horas tras el tx); tx: prevención con esteroides. La mielopatía es menos frec, riesgo ↑ con rxtx (horas-días después del tx). Encefalopatía, CC, leucoencefalopatía tardía (con rxtx). **(3)** *Talidomida*: somnolencia (43-55%), CC infrecuentes.

Complicaciones neurológicas de la quimioterapia			
Síntoma	**Agentes quimioterapéuticos/biológicos asociados**		
Neuropatía • Variantes difusas: (1) motora > sensorial desmielinizante similar a síndrome de Guillain-Barré (2) sensorimotora (3) sensitiva pura puede revertir • Focal infrecuente	5-azacitidina Inhibidores de la aromatasa Bortezomib Capecitabina Carboplatino (3) Cisplatino (3) Citarabina Docetaxel (3) Etopósido 5-FU	Gemcitabina HMM Ifosfamida IFN-α Misonidazol Nelarabina Oprelvekin Oxaliplatino (3) Paclitaxel (3) Pemetrexed	Alcaloides de la vinca (2) Análogos de purinas Malato de sunitinib Procarbazina Sorafenib Suramina (1) Talidomida Tenipósido Tipifarnib TNF-α
Encefalopatía aguda • Idéntica a causas metabólicas • La mayor parte, insomnio • ± mioclonías • CC ocasionales • Riesgo de sx de encefalopatía posterior reversible (marcado con*)	Asparaginasa 5-azacitidina BCNU Bevacizumab* Cisplatino* Clorambucil Corticoesteroides* Ciclofosfamida* Ciclosporina* Citarabina* Dacarbazina Doxorrubicina Etopósido*	Fludarabina 5-FU Gemcitabina* HMM Hidroxiurea Ibritumomab Ifosfamida* Imatinib Interferones* Interleucinas Mecloramina Metotrexato	Alcaloides de la vinca* Misonidazol Mitomicina C Nelarabina Paclitaxel Pentostatina Procarbazina Talidomida Tamoxifeno Tiotepa TNF-α Tipifarnib
Cefalea	Asparaginasa Capecitabina Cetuximab Cisplatino Corticoesteroides Citarabina Danazol Estramustina Etopósido Fludarabina Gefitinib	HMM Interferones Interleucinas Ibritumomab Levamisol Mecloretamina Metotrexato (IT) Nelarabina Octreótido Oprelvekin	Ácido retinoico Plicamicina Rituximab SU5416 Tamoxifeno Temozolomida Tiotepa (IT) Topotecán Tositumomab Trastuzumab ZD 1839
Demencia subcortical	BCNU Carmustina Corticoesteroides	Citarabina Dacarbazina 5-FU + levamisol	Fludarabina IFN-α Metotrexato
Neuropatía craneal	BCNU (ototóxico) Cisplatino (ototóxico) Citarabina	Ifosfamida Metotrexato	Nelarabina Vincristina (ocular)
Pérdida visual	Bevacizumab BCNU (IA) Cisplatino	Etanercept Fludarabina	Metotrexato Tamoxifeno
Sx cerebeloso agudo	Ciclosporina Citarabina 5-FU HMM	Ifosfamida Interleucina-2 Procarbazina Tamoxifeno	Alcaloides de la vinca Talidomida Tipifarnib
Leucoencefalopatía	Capecitabina Cisplatino Citarabina (IT)	Ciclosporina-A 5-FU + levamisol Metotrexato (IT)	Malato de sunitinib Nelarabina
Meningitis aséptica	Citarabina (IT) Levamisol	Metotrexato (IT)	Tiotepa (IT)
Mielopatía	Cisplatino Citarabina Cladribina Corticoesteroides	Doxorrubicina Fludarabina INF-α Metotrexato (IT)	Docetaxel Mitoxantrona (IT) Tiotepa (IT) Vincristina (IT)
Vasculopatía/EVC	Asparaginasa Bevacizumab BCNU (IA) Bleomicina Carboplatino (IA) Cisplatino (IA)	Ciclosporina Doxorrubicina Erlotinib Estramustina 5-FU	Mesilato de imatinib Metotrexato Nelarabina Tamoxifeno
Crisis convulsivas	Amifostina Asparaginasa BCNU Busulfán Ciclosporina Cisplatino Citarabina Clorambucil Corticoesteroides Dacarbazina	Etanercept Etopósido 5-FU Ifosfamida Interferón Interleucina-2 Letrozol Levamisol Mecloramina	Alcaloides de la vinca Metotrexato Misonidazol Octreótido Paclitaxel Pentostatina Suramina Tenipósido Talidomida
Síncope	Bevacizumab	Erlotinib	Nelarabina

HMM, hexametilmelamina; 5-FU, 5-fluorouracilo; IA, intraarterial; IT, intratecal.

De Newton HB, Jolesz FA. *Handbook of Neuro-Oncology Neuroimaging*, 2008; DeAngelis LM, Posner JB. *Neurologic Complications of Cancer*, 2009; Schiff D, Wen PY. *Cancer Neurology in Clinical Practice*, 2003; Soffietti R, Trevisan E, Ruda R. *Handb Clin Neurol*, 2014.

Efectos agudos de la radioterapia			
Síntoma	**Depende de**	**Inicio**	**Probabilidad**
Fatiga	Volumen de tejido radiado	3 semanas	Frecuente
Alopecia	Dermis > 40 Gy	3 semanas	Frecuente
Eritema en piel cabelluda	Dosis a dermis	3 semanas	Frecuente
Infecciones de heridas	Fecha de cirugía	Variable	Poco frecuentes
Cefalea	Impredecible	1 semanas	10-20%
Náusea	Impredecible	1 semanas	10-20%
CC	RCET	1 día	Poco frecuentes

COMPLICACIONES NEUROLÓGICAS DE LA RADIOTERAPIA

Generalidades: sus efectos colaterales dependen de estructuras radiadas, dosis y esquema fraccionado. Por lo regular difícil de diferenciar de la progresión de la enfermedad.

Efectos tardíos de la radioterapia			
Síntoma	**Depende de**	**Inicio**	**Probabilidad**
Pérdida de la memoria a corto plazo	Dosis a lóbulo temporal	6-12 meses	Variable
Hipopituitarismo	Dosis hipofisaria	6-12 meses	Variable
Alopecia permanente	Dosis a dermis	Variable	Variable
Somnolencia/letargo	Incierto	2 meses	Poco frecuente
Pérdida del equilibrio	Dosis vestibular	3-9 meses	Poco frecuente
Tumores inducidos por rxtx	N/A	4-20 años	Raros
Necrosis por radiación	Dosis	Variable	Rara
Leucoencefalopatía	MTX	Variable	Rara
Vasculopatía	Incierto	Variable	Rara

Tx: dexametasona para el edema relacionado con rxtx, que varía según dosis y esquema, y depende de la gravedad. Uso no autorizado de bevacizumab para la necrosis por radiación incoercible. Considerar metilfenidato, modafinil para fatiga; donepezilo, memantina pueden probarse para cognición. Memantina durante rxtxCT puede postergar la aparición de la declinación cognitiva (*Neuro Oncol* 2013;15(10):1429). Ciertos pacs con sx clínico de hidrocefalia normotensa pueden beneficiarse con derivación. Se ha probado la anticoag para la necrosis/mielopatía por radiación.

Principios: (1) *pérdida de la memoria* durante/de inmediato después de rxtx = fatiga, efecto pasajero de rxtx. **(2)** Se requieren meses para que se desarrollen los *cambios microvasculares* que se piensa subyacen a la pérdida de la memoria a corto plazo relacionada con rxtx. **(3)** El *cabello* suele recuperarse en 2-3 meses. **(4)** Los *cambios cutáneos* casi siempre mejoran 1-2 sem tras completarla. **(5)** Las *células inmunitarias* son particularmente sensibles a la rxtx. Es óptimo comenzar la rxtx 2-3 sem tras la cirugía. **(6)** *Náusea y cefalea* relacionadas con rxtx suelen desarrollarse en las horas que siguen al tx y mejorar durante los descansos terapéuticos (fines de sem). **(7)** NC con resistencia relativa; I y VIII son los más sensibles (anosmia, *tinnitus*, hipoacusia). **(8)** *Hipófisis/hipotálamo*: anomalías endocrinas frecs luego de rxtx hipofisaria/hipotalámica y rxtxCT.. Puede inducir anomalías de una o más vías

hormonales; evaluar todas en la vdx; la GH es más sensible.

Casos especiales

1. **Sx de somnolencia:** encefalopatía temprana-tardía en niños; puede variar desde somnolencia hasta letargo; puede incluir febrícula, náusea y cefalea.
2. **Leucoencefalopatía:** lesión de SB → defectos cognitivos leves-intensos. Extensión del ↑ de la señal en T2/FLAIR en SB no se correlaciona con gravedad clínica. Se asocia con tx concurrente con MTX y rxtx o luego de la rxtx posterior a ese fárm. Puede inducir hidrocefalia comunicante; la DVP puede ayudar.
3. **Necrosis por radiación:** 3-4 meses a 20 años luego de la rxtx. Los s/s se localizan en la zona radiada. TC/RMN revelan zona nueva de reforzamiento, con frec similar a anillo; no puede diferenciarse de la recurrencia tumoral mediante TC/RMN. PET por lo regular con hipometabolismo. Importante determinar si se ubica en campo de rxtx previa; sólo ocurre en la región que recibe dosis alta. Se requiere bx para el dx definitivo (puede ser difícil de interpretar).
4. **Tumores inducidos por radiación:** 4-20 años después de la rxtx. Tumor nuevo en campo radiado. Ejemplos mejor definidos: meningiomas, sarcomas, tumores malignos de vaina del nervio periférico, gliomas de alto grado; pacs con sxs con predisposición al ca tienen mayor riesgo.
5. **Seudoprogresión:** incremento temporal del edema vasógeno que se observa en el transcurso de 6 meses de la rxtx. Hasta 1/3 de GBM tratados con TMZ + rxtx, se ha asociado con mejor respuesta terapéutica. Hasta 50% en lesiones tratadas con RCET. Mejora con esteroides en casos sintomáticos. Vigilancia cuidadosa para diferenciar del avance tumoral verdadero.
6. **Sx SMART:** crisis migrañosas similares a EVC luego de la rxtx. Por toxicidad vascular tardía; características clínicas incluyen cefalea, defectos neuros focales, CC. RMN con engrosamiento/reforzamiento de giros; de manera característica se resuelve.

Toxicidad por radiación de médula espinal, raíces y nervios: vasculopatía y tabaquismo ↑ riesgo de toxicidad por rxtx. Todas las plexopatías deben valorarse con RMN (tumor *vs*. fibrosis relacionada con rxtx).

Médula espinal: (1) *temprana*: mielopatía aguda por radiación: agravamiento leve-moderado de defecto neuro, autolimitado, sensible a esteroides. **(2)** *Mielopatía temprana-tardía por radiación*: por desmielinización transitoria, zenit a los 4 meses. S/s suelen limitarse a signo de Lhermitte (deficiencia neuro ocasional), sensible a esteroides. **(3)** *Mielopatía tardía por radiación*: inicio subagudo-agudo, disestesias, paresia, disfunción de esfínteres (intestino/ vejiga). Al inicio progresiva, con estabilización posterior. Irreversible. Por lo regular patrón de Brown-Séquard. Puede ser muy difícil de diferenciar de la recurrencia tumoral.

Plexopatías braquiales (la mayoría de las veces tras el tx del ca de mama): lo principal es diferenciar recurrencia tumoral *vs*. lesión por radiación. Debe confirmarse que la plexopatía braquial se ubica dentro del área de dosis alta de radiación. EMG puede revelar mioquimia en músculos inervados por nervios afectados. *Tumor*: doloroso, región sup del plexo, progresivo (sx de Horner: sospechar tumor epidural cervical). *Rxtx*: aguda: dolorosa, parálisis irreversible

que inicia durante rxtx. Temprana-tardía: 4-6 meses, reversible; parestesias y en ocasiones dolor, debilidad leve a moderada. Postergada-tardía: meses-años, plexopatía irreversible, parestesias, con dolor y parálisis infrecuentes.

Plexopatías lumbares: tumor: dolorosa; infiltración directa, compresión; suele ser unilat. Rxtx: temprana/postergada tardía (como en caso previo); debilidad > > dolor, por lo general bilateral.

NC: indolora; pérdida visual progresiva o limitación del campo visual por lesión del nervio óptico/quiasma. Hipoacusia sensorineural/lesión del hipogloso y NC inferiores puede ocurrir por rxtx en cáncer de cabeza y cuello; neuropatía del hipogloso puede inducir debilidad/atrofia lingual ipsilat. Se cree que es mediada por desmielinización. RMN puede mostrar reforzamiento del nervio.

MEDICINA DEL SUEÑO

FISIOLOGÍA DEL SUEÑO

Fases del sueño	
Vigilia	Voltaje bajo con frecuencia alta; actividad α (8-12 Hz), prominente en áreas parietooccipitales, ↓ con apertura ocular y esfuerzo mental; tono muscular presente
Fase N1	Actividad θ (3-7 Hz)
Fase N2	Huso del sueño (12-14 Hz), dura ≤ 2 s; complejo K (onda aguda negativa con onda lenta positiva, ≥ 0.5 s); mov ocular lento; tono muscular presente
Fase N3	Actividad δ (≤ 2 Hz) durante > 20% de un estudio poligráfico de 30 s
MOR	Voltaje bajo, frecuencia alta, atonía mentoniana en EMG, movs oculares rápidos

TRASTORNOS RESPIRATORIOS DEL SUEÑO

CUANTIFICACIÓN DE LOS EVENTOS RESPIRATORIOS

Monitoreo fisiológico (*polisomnografía* [*PSG*] *en laborario o en casa con canales limitados*).

Apnea → detención del flujo aéreo nasal/oral durante ≥ 10 s. *Apnea obstructiva* → persistencia del esfuerzo respiratorio durante la apnea. *Apnea central* → sin esfuerzo respiratorio. *Hipopnea* → ↓ ≥ 30% del flujo aéreo con desaturación ≥ 4% durante ≥ 10 s (ciertas definiciones refieren 3%). *Índice apnea-hipopnea* (IAH) → número de eventos apnea/hipopnea por hora de sueño.

Gravedad: se determina con el IAH (normal, 0-5; leve, 5-15; moderada, 15-30; grave > 30); el riesgo médico es proporcional si no se trata. También puede considerarse el nadir de desaturación de oxígeno. El sx de resistencia en vías aéreas sups es una variante leve con IAH < 5, pero con despertares respiratorios (se requiere manometría esofágica).

SX DE APNEA OBSTRUCTIVA DEL SUEÑO (SAOS)

Introducción: por obstrucción de la vía aérea sup (por lo general retropalatina y retrolingual). Prev en adultos, 10-20% (definida con IAH > 5). Factores de riesgo: hombre, edad/índice de masa corporal (IMC) ↑, tabaquismo, consumo de EtOH, anatomía de la vía respiratoria, AHF, afecciones comórbidas (DM, HTA, enf arterial coronaria, EVC). *Complicaciones*: ↑ de mortalidad, HTA (*BMJ* 2000;320:479), EAC, insuficiencia cardiaca congestiva (ICC), EVC, enf por reflujo gastroesofágico, resistencia a la insulina. *Factores anatómicos*: perímetro cervical > 43 cm (♂), > 40 cm (♀); retrognatia; desviación del tabique nasal, orofaringe estrecha, macroglosia;

úvula grande, paladar blando bajo, amígdalas palatinas/adenoides grandes.

Características clínicas/dx: no siempre hay somnolencia diurna, aun en casos graves; ronquido, apneas atestiguadas y despertares con jadeo/sofocación también varían. *PSG en laboratorio*: estándar de oro para el dx; los equipos portátiles con canales respiratorios limitados son una alternativa creciente, pero no para la detección sistemática. Las apneas e hipopneas suelen ser más prominentes durante el sueño de movs oculares rápidos (MOR) y en posición supina. C/apnea/hipopnea con frecuencia va seguida por despertares electroencefalográficos. Valoración adyuvante si se considera la cirugía (endoscopia nasofaríngea, imagen de cara/cuello).

Tx: *medidas generales*: pérdida ponderal (si se pierden 9-23 kg, repetir PSG), terapia posicional (p. ej., si el SAOS empeora en posición supina, limitarla → camisa antirronquido, elevación de cabeza/tronco a 30°), abandono del tabaquismo, ↓ de EtOH. *Presión positiva continua en vías aéreas* (*CPAP*): para pacs sintomáticos con IAH ≥ 5/h y en cualquier caso con IAH > 15. Mejora s/s y evita complicaciones del SAOS. Sólo 50-60% de pacs muestra apego a largo plazo. Las aseguradoras requieren por lo menos 4 h/noche > 70% de las noches para cubrir el tratamiento. *Dispositivos orales*: desplazamiento anterior de mandíbula y lengua. Se requiere especialista odontológico para su ajuste. Mejor para SAOS leve moderado, en particular en quienes no toleran CPAP. Las válvulas para presión positiva espiratoria en vías aéreas son parches adhesivos que se colocan sobre las alas nasales y son equivalentes a una CPAP de baja presión sin aparato, al redirigir el volumen espiratorio nasal hacia la región faríngea posterior. *Cirugía de vía aérea sup*: la cirugía de reducción palatina tiene resultados mixtos. El avance maxilar-mandibular tiene mejores resultados pero es más riesgoso. La FDA autorizó en fecha reciente el estimulador de nervio hipogloso. La septoplastia no es un tx para el SAOS, pero puede mejorar el apego a CPAP.

Aparatos de presión positiva en vías aéreas (*PAP*) *y monitoreo*: CPAP (presión continua), BiPAP (2 niveles), autoPAP (ajuste del equipo dentro de un intervalo preestablecido con base en apneas/hipopneas detectadas), frecuencia de respaldo (se utiliza con BiPAP en pacs específicos con apnea central o debilidad neuromuscular), servoventilación adaptativa (ASV; para la apnea compleja). Todos los aparatos registran datos de uso (apego), así como de fuga de mascarilla y tasas de eventos respiratorios mientras se usa la mascarilla (es decir, eficacia). Su efectividad puede ser inf a la eficacia si el uso de PAP es inf a 100% del tiempo total de sueño (lo que es frecuente).

Tipos de PSG: diagnóstica *vs*. nocturna fraccionada (si se cumplen los criterios de gravedad del SAOS en la 1.ª mitad de la noche → inicio de CPAP). Si la 1.ª noche es sólo diagnóstica, puede regresarse una 2.ª noche para ajustar la CPAP o intentar con autoPAP en casa (si se identifica SAOS > leve). Una noche podría no reflejar la variabilidad del sueño en casa; tratar de simular el hogar, es decir, evitar la suspensión abrupta de fárms. *Prueba de latencias múltiples de sueño* (*MSLT*): tras la PSG nocturna (para descartar SAOS y movs periódicos de las extremidades durante el sueño [MPES]), el pac tiene 5 oportunidades para dormir siestas c/2 h al día siguiente; se le instruye para que intente dormir; se miden latencia y presencia de MOR. Si se busca MOR (es decir, narcolepsia), no debe estar recibiendo inhibidores

selectivos de la recaptura de serotonina (ISRS)/antidepresivos tricíclicos (ADT), que suprimen el sueño MOR (falsos negativos), o estimulantes durante 2-4 sem (para evitar falsos positivos por somnolencia de rebote). *Prueba de mantenimiento de la vigilia*: difiere de la MSLT pues se instruye al pac para que permanezca despierto; se usa con menos frec; validez incierta para evaluar la seguridad en el trabajo, como el riesgo de conducir con somnolencia.

APNEA DEL SUEÑO DE ORIGEN CENTRAL (ASOC)

Introducción: episodios de apnea sin esfuerzo ventilatorio. Corresponde a 15% de los trastornos respiratorios del sueño. Más frec en hombres de edad mediana. *Características*: igual que SAOS. Puede ser idiopática/primaria o secundaria (p. ej., ICC: 50% tiene ASOC; uso crónico de opioides). *Fisiopato*: impulso respiratorio → sistemas metab y voluntario. En el sueño no MOR (NMOR), sólo actúa el sistema metab (impulso ventilatorio hipercápnico). En la ASOC, el impulso ventilatorio por CO_2 ↓, es decir debe acumularse más CO_2 antes de que se estimule la ventilación. *PSG*: la ASOC suele ocurrir al inicio del sueño y en fases 1/2 del NMOR. $PaCO_2$ en vigilia: normal.

Tx: resolver causa que subyace a la ASOC. La CPAP puede empeorar apnea central. Si la CPAP no es efectiva, ASV. *Terapia adyuvante*: O_2 complementario en pacs específicos. *Acetazolamida*: causa acidosis metab y ↑ impulso respiratorio. *Teofilina/medroxiprogesterona*: estimulan ventilación. *Hipnóticos*: disminuyen inestabilidad transitoria mediante despertares.

APNEA COMPLEJA DEL SUEÑO

Introducción: algunos pacs con SAOS tienen respuesta paradójica a la PAP: inducción de apnea central. Factores de riesgo incluyen opiáceos, ICC, enf del SNC. *Fisiopato*: sensibilidad de quimiorreceptores, de modo que PAP disminuye CO_2 bajo el umbral de apnea (mayor riesgo con presiones más altas o BiPAP). *PSG*: patrón obstructivo previo a aplicación de PAP; luego eventos mixtos/centrales con PAP.

Tx: en la mitad de los pacs que muestran este patrón, resolución espontánea con PAP estándar; persiste en el resto, que requiere ASV o terapia adyuvante (véase sección anterior, ASOC).

Otras apneas del sueño de origen central secundarias		
Respiración de Cheyne-Stokes	Respiración periódica con ↑/↓ de frecuencia respiratoria (FR), separada por apneas/hipopneas. Por tiempo circulatorio prolongado, $PaCO_2$ ↓ y ↑ de impulso respiratorio hipercápnico. Secundaria a ICC, neuros (EVC, tumor) elevación a gran altitud, insuficiencia renal.	*PSG*: suele ocurrir en NMOR. *Tx*: mejorar ICC, O_2 complementario, CPAP, ASV

Sx de hipoventilación relacionada con el sueño		
Sx de hipoventilación en la obesidad	IMC ≥ 40 kg/m^2 e hipercapnia ($PaCO_2$ > 45 mmHg). La hipoventilación no se debe a otra enf (p. ej., neumopatía). También SAOS. S/s: somnolencia, insomnio, despertares. Hipercapnia	*Tx*: pérdida ponderal, CPAP

	por impulso respiratorio, ventilación (por efectos restrictivos de la obesidad).	
Sx congénito de hipoventilación central	Se presenta al nacimiento, por trastorno de quimiorreceptores. Evolución crónica, muerte por insuficiencia respiratoria o *cor pulmonale.*	*Tx*: apoyo ventilatorio nocturno o a veces las 24 h (BiPAP)
Otras causas de hipoventilación	Neumopatía. Obstrucción de vía aérea inf. Enf de pared torácica/diafragma. Enf neuromuscular.	

SOMNOLENCIA EXCESIVA

Introducción: somnolencia que genera ↓ del estado de alerta; interfiere con la actividad cotidiana. Población general, 5%. Causas más frecs: SAOS, sueño insuficiente. Se trata como la narcolepsia (siestas, estimulantes) luego de asegurar duración y calidad adecuadas del sueño, y descartar causas primarias/tratables.

NARCOLEPSIA

Introducción: 0.05% de la población, suele iniciar en adolescentes/adultos jóvenes. *Somnolencia excesiva* con intrusiones MOR durante la vigilia (cataplejía, parálisis del sueño, alucinaciones hipnagógicas). Sólo ~ 15% tiene los 4 síntomas. Casi todos los casos son esporádicos, pero hay patrón familiar hasta en 1/3.

Características clínicas de la narcolepsia	
Somnolencia	S/s más frec/discapacitante/temprano. ↓ luego de la siesta. *Crisis de sueño*: ocurren a horas inapropiadas, son irresistibles, por lo general breves, pueden ir precedidas por sopor o ser súbitas.
Cataplejía	Presente en 50% de pacs (suele aparecer ~ 1 año tras somnolencia). Pérdida abrupta y transitoria del tono postural. Precipitada por emoción intensa (risa > ira). Suele durar < 2 min, mejoría gradual, gravedad variable (desde debilidad leve hasta intensa). Puede ser asimét y parcial (extremidades, cabeza). Sin cambios del estado mental (es decir, no forma parte del dxdf del síncope transitorio, p. ej., CC/síncope). Respeta músculos respiratorios y oculomotores. Se piensa que corresponde a intrusión de atonía MOR en el estado de vigilia.
Parálisis del sueño	Incapacidad para moverse al iniciar el sueño o al despertar (a pesar de estar alerta). Puede presentarse en personas normales. Respeta también músculos oculomotores y respiratorios, sin cambio de la función mental.
Alucinaciones durante el sueño	30% de pacs. Ocurren al iniciar el sueño o al despertar. Suelen generar temor.
Alteraciones del sueño	80% tiene despertares repetidos y mala calidad de sueño.
Otras características	Conducta automática: comportamiento inapropiado (p. ej., decir algo fuera de contexto) sin recordar el evento; trastorno del comportamiento en sueño MOR frecuente.

Fisiopato: se asocia con HLA-DR2 y DQ1. La narcolepsia puede derivar de enf médica (lesión en tronco del encéfalo o hipotálamo, encefalitis, traumatismo cefálico, enf de Parkinson [EP]). *Deficiencia de hipocretina*: la secreta hipotálamo lat;

promueve la vigilia. Niveles ↓ de hipocretina en LCR y neuronas productoras de hipocretina ↓ (*post mortem*) → causa de narcolepsia con cataplejía (pero no sin ella). Hipocretina en LCR ≤ 110 pg/mL: muy alta espec (~ 99%) y sens (~ 90%) para narcolepsia con cataplejía (*JNNP* 2003;74:1667); no es sens en pacs con cataplejía atípica o leve, o sin ella.

Diagnóstico de la narcolepsia	
PSG	Fragmentación del sueño, despertares frecs. Latencia del sueño breve (es decir, quedarse dormido en < 10 min).
MSLT	Ocurre tras PSG y consiste en 5 siestas. Latencia del sueño promedio ≤ 8 min. Por lo menos 2 periodos MOR (pueden verse en pacs normales, con privación del sueño, otros trastornos del sueño). Falsos negativos hasta en 30%.

Tratamiento de la narcolepsia	
Somnolencia	Modafinil, dextranfetamina, metilfenidato; siestas. Si s/s persisten a pesar de uso de fármacos, buscar otro trastorno del sueño.
Alteraciones del sueño	Oxibato de sodio (γ-hidroxibutirato): primera línea, ↓ despertares; ayuda para todos los s/s relacionados con el sueño MOR Otros agentes hipnóticos pueden ser útiles (BZD, zolpidem)
Cataplejía, parálisis del sueño, alucinaciones	Oxibato de sodio Fárms que suprimen el sueño MOR: ISRS e inhibidores de la recaptura de serotonina noradrenalina (administrados durante el día, puesto que tienen efecto estimulante). ADT (administrados por la noche, por efecto colateral de sedación, excepto protriptilina, que es estimulante).

Fármacos para la narcolepsia	
Modafinil	1.ª línea: se considera más seguro que las anfetaminas (*Neurology* 2000;54:1166). Iniciar con 100-200 mg por la mañana, agregar 100-200 mg a la hora del almuerzo PRN. Efectos colaterales: náusea, nerviosismo, cardiacos; rara vez, sx de Stevens-Johnson. Inducción del citocromo P450 → ↑ metab de AO. **Nota:** r-modafinil es otra opción, con vida media más larga que modafinil.
Metilfenidato	Bloqueador de la recaptura de dopamina. Dosis de 10-100 mg; puede presentarse tolerancia. Efectos colaterales similares a anfetaminas.
Anfetaminas	Favorecen la liberación de noradrenalina y dopamina. Efectos colaterales frecs: insomnio, nerviosismo, arritmias, HTA, cefalea y cambios del estado de ánimo.
Oxibato de sodio	Útil para s/s centrales: insomnio, cataplejía, somnolencia diurna, alucinaciones (*Sleep* 2002;25:42). Iniciar con 4.5 g divididos en fracciones de 2.25 g a la hora de acostarse, luego 3-4 h después (por lo general con alarma). Dosis máxima, 9 g (total).

Otras causas de somnolencia excesiva	
Hipersomnia idiopática	Somnolencia intensa, crónica y excesiva sin causa conocida. Hasta 10% de pacs referidos a clínica del sueño. Inicio insidioso en adolescencia/edad adulta temprana; puede ir precedida por enf viral pero no hay evidencia sólida de ello. Fisiopato desconocida: ¿incapacidad del SNC para inhibir el sueño NMOR? Deben excluirse otras causas. PSG para descartar otra enf. *MSLT*: latencia del sueño corta, pero sin MOR al inicio del sueño (en contraste con narcolepsia). *Tx*: estimulantes, mejorar higiene del sueño.

Sx de sueño insuficiente	Incapacidad crónica no intencional (pero voluntaria) para dormir lo suficiente. Dormir menos que lo que de hecho se requiere, por trabajo, escuela, estilo de vida. Genera privación de sueño. *Dx*: HC, registro de sueño, PSG (no necesaria). *Tx*: ¡dormir más!
Sx de Kleine-Levin	Hipersomnia (sueño excesivo), comilonas e hipersexualidad. Ocurre en hombres adolescentes, remite en la edad adulta. Dormir > 16 h por días-sem; recurrencia de por lo menos 2 veces al año (se asocia con comilonas, hipersexualidad, conducta desinhibida). *Fisiopato*: se desconoce. Evolución autolimitada. *Tx*: no ha sido útil; enf autolimitada. *Hipersomnia recurrente*: hipersomnia sin otros síntomas (es decir, comilonas).
Hipersomnia postraumática	Ocurre luego de un traumatismo craneoencefálico (en particular hipotalámico, troncoencefálico). Mejoría gradual en sem-meses. No requiere tratamiento.
Otras causas	*Estupor recurrente idiopático*: raro, sin causa subyacente; estupor dura hasta días. *Tx*: se desconoce. En el pasado se sospechaba un vínculo entre el uso de flumazenil (antagonista del receptor de BZD) y la ingestión de BZD como causa. *Sx de despertar subóptimo*: raro; sólo ~ 50 casos reportados; crónico; pacs refieren somnolencia, pero estudios normales. Hipersomnia relacionada con el ciclo menstrual: somnolencia durante el periodo premenstrual, normal en otros momentos; si es incapacitante, recurrir a AO para detener la ovulación. *Fárms*: FAE, ISRS, sedantes.
Somnolencia excesiva secundaria	*Trastorno del sueño*: apnea del sueño, SPI, trastorno del ritmo circadiano. *Trastorno médico*: Addison, hipotiroidismo, sx de fatiga crónica. Enf del sueño: por el protozoario *Trypanosoma brucei*, transmitido por la mosca tse-tse en África sudsahariana; fiebres (s/s sistémicos), con somnolencia progresiva → coma/muerte (por encefalitis) si no recibe tratamiento. *Trastorno neuro*: demencia, EP, CC relacionadas con el sueño. Taquipnea neurógena relacionada con el sueño: ↑ de FR durante el sueño → interrupción del sueño con somnolencia diurna. Mioclonías fragmentarias: hombres adultos, sacudidas asiméts de músculos de cara o extremidades, suele ocurrir al inicio del sueño sin que el pac tenga consciencia de ello; determina interrupción del sueño → somnolencia diurna. *Trastorno psiquiátrico*.

PARASOMNIAS

Introducción: *parasomnias*: conductas o actos físicos indeseables durante el sueño. *Clasificación*: trastorno del despertar; se asocia con el sueño MOR o NMOR.

TRASTORNO DEL DESPERTAR (véase la tabla de la siguiente página).

Ocurre fuera del sueño NMOR (usualmente en la *fase* N3), que prevalece en el 1.er tercio de la noche. En particular en niños, ↓ con edad, < 5% en adultos; AHF (+). Amnesia del evento (en todos los casos de la tabla siguiente). Factores de riesgo: *fiebre*, estrés, privación de sueño, EtOH, embarazo, menstruación. Mayor concordancia en gemelos monocigóticos. Dxdf: CC, ataques de pánico, trastorno de la conducta durante el sueño MOR (TCMOR).

Trastornos del despertar		
Confusión al despertar	Episodios de confusión, desorientación, comportamiento inapropiado → tras despertar	*PSG*: ± ritmo α, microsueños, fase 1 del sueño NMOR

	del sueño NMOR (por lo general). Dura entre 5-15 min (puede durar horas). *Dos subtipos*: **(1)** inercia matutina del sueño intensa → ocurre por la mañana. **(2)** Conducta sexual anormal relacionada con el sueño → masturbación, relaciones sexuales.	(durante el episodio). *Tx*: ADT, BZD, despertar programado (es decir, despertar al niño 15 min antes del horario normal; luego dejar que vuelva a dormir).
Terrores nocturnos	Despertar súbito del sueño NMOR con temor (con confusión, llanto).	*PSG*: no suele requerirse. *Tx*: ambiente de sueño seguro; si el niño se lesiona → ADT, BZD, ISRS.
Sonambulismo	Raro en adultos (a menos que existiera durante la niñez). Despertar a partir del sueño NMOR, que da origen a conductas motoras simples o complejas (conducir un auto). Los ojos suelen estar abiertos, el pac no interactúa con el ambiente, despertar incompleto. Está implicado HLA-DQB1*05. La SPECT durante el episodio → activación de la vía tálamo-cíngulo, con otras vías desactivadas (*Lancet* 2000;356:484).	*PSG*: no suele requerirse; despertar en fases 3-4, primer ciclo NMOR-MOR (despertares anómalos múltiples, actividad δ ↑ previa al despertar). *Tx*: no suele requerirse; BZD (disminución progresiva luego de 5-6 meses).

PARASOMNIAS ASOCIADAS CON EL SUEÑO MOR

Trastorno de la conducta durante el sueño MOR

Introducción: < 1% de población; hombres, 90%, ~ 60 años. Durante el sueño MOR normal los músculos se paralizan (esto es, atonía del sueño). En el TCMOR, los pacs actúan los sueños durante el sueño MOR (conductas motoras simples o complejas). Sueños con frecuencia violentos/atemorizantes → inducen conducta violenta (muchos refieren lesión personal o de compañeros). Los pacs por lo regular recuerdan sueños que ocurren en la 2.ª mitad de la noche, cuando el MOR es más frec. Se asocia con enf neuro (enfermedad de Parkinson [EP], esclerosis múltiple [EM], demencia, tumor cerebral, EVC). Vínculo fuerte con demencia por cuerpos de Lewy. A 3 años, 38% de pacs desarrolla EP y > 80% está en seguimiento a largo plazo. TCMOR + EP → disfunción cognitiva o alucinaciones más frecs. Atrofia multisistémica (AM): TCMOR en 90%; precedida por TCMOR en casi la mitad. *Fisiopato*: atonía en el sueño MOR depende de núcleo pedunculopontino (NPP) + otras estructuras del tronco del encéfalo; en EP, el NPP está afectado, lo que genera TCMOR.

Dx: video PSG (± EMG en extremidades sups): sueño MOR con activación motora. En pacs con EP, el mov durante el sueño MOR no es bradicinético, lento, sino balístico (el mov puentea los núcleos basales).

Tx: *seguridad*: retirar objetos peligrosos, colocar cojines en torno a la cama (en previsión de caídas). *Clonazepam*: no restablece la atonía del sueño, pero ↓ actividad motora; otras benzodiacepinas (BZD) no son tan efectivas. *Melatonina*: segunda línea; restablece la atonía del sueño; iniciar con 3 mg 30 min antes de acostarse (ajustar c/sem hasta 12 mg/noche). *Agonistas de dopamina* (*ya que el TCMOR se asocia con EP*): evidencia escasa para su uso. Tratar SAOS si está presente, en particular si se utiliza BZD que puede deteriorar la respiración.

Otras parasomnias	
Enuresis	Micción involuntaria en la cama en niños > 5 años, más frec en hombres. *Primaria* si siempre ha ocurrido (más frec), *secundaria* si durante 6 meses no ha habido micción involuntaria en la cama (~ 15% de casos; puede deberse a estrés, maltrato). Por incapacidad para despertar por la plenitud vesical, producción urinaria ↑ durante el sueño. *Tx*: desmopresina (fomenta la reabsorción urinaria de agua), ADT (efecto anticolinérgico), terapia conductual (sistema de alarma de enuresis).
Sx de explosión cefálica	Más frec en mujeres. Ocurre al conciliar el sueño o al despertar. Sensación de explosión o ruido intenso. Benigno, aunque crisis frecs causan insomnio. Empeora con estrés/fatiga. Mejora con el tiempo. *Tx*: clorimipramina.
Sx de ingesta nocturna (alimentos/bebidas)	Despertar repetido del sueño, con ingesta de alimentos/bebidas involuntario (horario diurno: conducta de ingesta normal). Pac parcial o del todo inconsciente del evento. Se asocia con SPI. Más frec en mujeres. *Factores de riesgo*: estrés, trastorno del estado de ánimo, abstinencia de EtOH y tabaquismo. *Tx*: ISRS, BZD, topiramato y agonistas dopaminérgicos.
Calambres nocturnos en las piernas	Espasmos dolorosos en las piernas que despiertan al pac. Ocurren en la mayor parte de los adultos (más frec en adultos mayores, DM/trastorno endocrino, desequilibrio hidroelectrolítico, ejercicio, embarazo, AO, vasculopatía periférica, trastorno de la unión neuromuscular, EP). *Lab*: TSH, perfil metab básico. *Tx*: sólo si los calambres causan insomnio; quinina (evitar en embarazo/insuficiencia hepática), baclofeno.
Paro sinusal relacionado con el sueño MOR	Raro; asistolia que puede persistir ~ 9 s. Suele ocurrir en adultos jóvenes saludables con exploración cardiovascular normal. Quizá por disfunción autonómica. *Tx*: no suele estar indicado, pero puede requerirse marcapasos.

INSOMNIO

Introducción: trastorno del sueño más frec; 1/3 de adultos con insomnio ocasional, 10% con insomnio crónico o grave, ♀ > ♂; pacs refieren fatiga, problemas cognitivos, función mental lenta. Por lo regular pruebas objetivas normales (p. ej., PSG, MSLT), pero los pacs tienen percepción alterada de su modo de dormir (es decir, subestiman la duración del sueño *vs*. medidas objetivas). Muchos factores distintos precipitan y perpetúan el insomnio: estrés, trabajo, mala higiene del sueño, trastornos del estado de ánimo, dolor, etcétera.

Clasificación del insomnio	
Duración	*Agudo*: pocos días hasta un mes. Crónico: > 1 mes.
Perfil temporal	*Insomnio inicial*: dificultad para conciliar el sueño. *Insomnio de mantenimiento*: despertares numerosos o prolongados. *Insomnio terminal*: despertar temprano. *Sueño no reparador*: sin sensación de descanso.

Valoración del insomnio: considerar inicio, duración y consecuencia funcional del insomnio para ponderar riesgos de insomnio *vs*. riesgos de txs médicos. Fárms asociados con insomnio: esteroides, ISRS, estimulantes, nicotina y betabloqueadores. Hábitos: consumo de cafeína, luces encendidas, siestas, horario irregular, otros factores modificables. Es útil un registro de sueño durante 1-2 sem. PSG: no suele

realizarse, pero puede dar información en casos crónicos/refractarios (SAOS, MPES contribuyen al insomnio y son sensibles al tx). Aunque muchos pacs tienen sueño más deficiente en el laboratorio que en casa → efecto de "primera noche", algunos con insomnio duermen mejor en el laboratorio, es decir, efecto de primera noche invertido por insomnio psicofisiológico (asociaciones negativas del hogar ausentes en laboratorio).

Insomnio agudo/transitorio

Etiología del insomnio transitorio	
Trastorno del sueño por ajuste	Estresante agudo (divorcio, muerte, enf física) → dificultad para dormir. Suele ocurrir en mujeres mayores (pero puede afectar a cualquier grupo de edad u hombres). Curso breve, normalización del sueño una vez que el estrés se resuelve.
Cambio de huso horario (*jet lag*)	Se resuelve de forma espontánea en algunos días. Viaje hacia occidente → despertar temprano (por horario atrasado respecto del usual). Viaje hacia el oriente → dificultad para conciliar el sueño (por horario adelantado respecto del usual).
Trastorno del sueño por trabajo por turnos	Por turno laboral fuera del horario normal (p. ej., guardia nocturna). Sueño afectado y desfasado respecto de indicios ambientales/sociales.

Insomnio crónico: muchas etiologías distintas: médicas a neuros, e insomnio primario (no deriva de otro trastorno del sueño o médico).

Insomnio primario (que genera insomnio crónico)	
Insomnio psicofisiológico	15% de casos de insomnio crónico, adultos jóvenes, por lo general mujeres. Por conducta maladaptativa que impide el sueño (p. ej., estresante que causa insomnio; al retirarse el factor el insomnio persiste por temor a presentarlo). Pacs ansiosos/inquietos/preocupados por el sueño. Suele haber despertar condicionado → puede dormir mejor en otros sitios que en su propia cama. *Dx*: HC; PSG por lo general no es útil, excepto cuando hay un trastorno del sueño concomitante.
Insomnio paradójico (estado de percepción inapropiada del sueño)	Pac refiere pérdida extrema de sueño, pero con función diaria y PSG normales, es decir, percepción errónea de estar despierto al dormir. Mujeres, edad temprana a intermedia. El insomnio puede persistir años.
Insomnio idiopático	Evolución crónica; inicia en la niñez, sin etiología subyacente. Instauración insidiosa, evolución crónica, por lo regular refractario al tratamiento.

Otras causas de insomnio crónico	
Parasomnias	TCMOR; ingesta durante el sueño.
Trastornos del ritmo circadiano	Reloj biológico y ambiental fuera de sincronía (véase más adelante).
Causas médicas	*Pulmonar*: SAOS. *Cardiovascular*: ICC, enf arterial coronaria. *GI*: enf por reflujo gastroesofágico, úlcera péptica, sx de deglución anormal relacionada con el

	sueño (pac con dificultad para deglutir saliva durante el sueño). *Dolor*. *Embarazo*: trastorno del sueño asociado con el ciclo menstrual (insomnio durante el periodo premenstrual, de causa desconocida), insomnio asociado con el embarazo (mejora tras el nacimiento).
Neurológicas	Demencia, EP, Huntington, CC y cefalea relacionadas con el sueño.
Psiquiátricas	Correlación fuerte con insomnio. Trastornos del estado de ánimo y la personalidad, ansiedad, pánico, sx de estrés postraumático.
Fármacos	Alcohol, esteroides, AO, nicotina, antihipertensivos, broncodilatadores, FAE, anticolinérgicos y algunos fárms para la EP.
Conductuales	*Mala higiene del sueño*: invertir demasiado tiempo en la cama sin dormir, acostarse con horario variable, siestas diurnas frecs. *Trastorno de asociación del inicio del sueño*: por lo general en niños, que se rehúsan a dormir sin que se cumpla cierta condición (p. ej., chupón, juguete), 15% de niños de 6 meses-3 años. *Sx de ingesta nocturna* (*alimentos/bebidas*): despertar para comer a pesar de no tener hambre, por conducta aprendida.
Ambientales	Condiciones adversas para el sueño: ruido, luz brillante, pareja que ronca. Insomnio por alergia a alimentos → niños, despertar frec con otros s/s de alergia (p. ej., exantema, malestar GI). Inducido por toxinas → distintas toxinas pueden causar insomnio. Insomnio por altitud → insomnio por ascenso, debido a respiración periódica con apnea central por hipoxia/alcalosis respiratoria.

Tx: tx rápido del insomnio agudo antes de que se vuelva crónico por conducta aprendida.

Tratamiento no farmacológico	
Higiene/hábitos de sueño	Despertar a la misma hora; acostarse al estar cansado. Sin siestas diurnas o consumo de EtOH o tabaco cerca de la hora de acostarse. Sin ejercicio extenuante a hora avanzada de la tarde. El ejercicio es benéfico (pero no 3-5 h antes de acostarse). Para el insomnio ocasional, si no es posible conciliar el sueño en 30 min, salir de la cama y hacer alguna actividad relajante silenciosa (leer), pero la percepción errónea y la vigilancia del reloj son factores de confusión en este caso. Relojes: si causan ansiedad, apagarlos. Las habitaciones deben ser oscuras/silenciosas, con temperatura fresca. Utilizar la cama sólo para la actividad sexual y dormir.
Fototerapia	Tx para el trastorno del ritmo circadiano; debe programarse de forma apropiada.
Técnicas conductuales	Casi todos los insomnes se benefician con ellas, pero pueden requerir sem. *TCC-I*: estrategia multifactorial, que hace referencia a las creencias no realistas respecto del sueño. *Relajación*: relajación progresiva, visualización de ambiente agradable. *Restricción del sueño*: limitar el tiempo en la cama al tiempo real de sueño total; puede generar cierta privación que mejora la eficiencia del sueño mediante respuesta homeostática, esto es, pasar 9 h en la cama pero dormir sólo 6 h → sólo deben invertirse 6 h en la cama y luego ajustar el tiempo con base en la eficiencia del sueño (tiempo total de sueño/tiempo en cama: con eficiencia < 80%, ↓ 15 min tiempo en la cama; con eficiencia > 90%, ↑ 15 min tiempo en la cama). *Intención paradójica*: orientar al pac para que evite "tratar" de quedarse dormido (permitir una vigilia silenciosa para dar paso al inicio pasivo del sueño).

FÁRMACOS PARA EL INSOMNIO

Sólo deben usarse por un plazo corto (o en pacs muy específicos con insomnio crónico). Hipnóticos → mejoría subjetiva excede incremento objetivo del sueño;

desempeño diurno podría no mejorar —y puede empeorar por efectos residuales—. Al respecto, hay advertencias de la FDA en relación con zolpidem, eszopiclona, (en particular, de liberación prolongada y en mujeres). Disminución progresiva lenta de BZD (considerar adición de terapia cognitivoconductual para el insomnio [*TCC-I*] al ajuste).

Fármacos para el insomnio	
Agonista de receptores no benzodiacepínicos	Zolpidem, eszopiclona, zaleplón. A diferencia de las BZD, sin ansiedad o efecto antiepiléptico, ↓ riesgo de tolerancia e insomnio de rebote. Efectos colaterales: parasomnia, resaca, riesgo de conducción matutina.
BZD	La mayor parte se administra a la hora de acostarse. Triazolam, estazolam, temazepam y flurazepam. Efectos colaterales: disfunción cognitiva, insomnio de rebote una vez que se suspenden, síntomas de abstinencia, tolerancia y dependencia.
Antidepresivos	Trazodona: 25-100 mg a la hora de acostarse. Mirtazapina, nefazodona, ADT. Pueden intensificar SPI, MPES.
Otros fármacos	Ramelteón: agonista del receptor de melatonina. Antihistamínicos (difenhidramina): pocos estudios que prueben su efectividad para el insomnio. Melatonina: útil para los trastornos del ritmo circadiano (cambio de huso horario, turno laboral). Complementos herbolarios: valeriana, manzanilla, pero evidencia escasa.

TRASTORNOS DEL SUEÑO POR ALTERACIÓN DEL RITMO CIRCADIANO (TSRC)

(*J Clin Sleep Med* 2015;11(10):1199-1236)

Trastorno del sueño por trabajo por turnos: *definición*: desfasamiento del ritmo circadiano y el horario de sueño causado por turnos laborales. *Vdx*: diario sueño-vigilia, actigrafía (moni toreo de patrón reposo/actividad), PSG para descartar otros trastornos del sueño. *Tx*: medidas para contrarrestar somnolencia incluyen siestas antes o durante el turno, exposición a la luz durante el turno nocturno y restricción de la luz por la mañana. Modafinil (autorizado por la FDA), cafeína, metanfetamina (preocupación por potencial de abuso) pueden mejorar alerta nocturna. Melatonina (2-3 mg) antes del sueño diurno puede promoverlo. BZD pueden promover el sueño diurno, pero también incrementar la sedación durante el turno nocturno.

Trastorno de la fase del sueño adelantada: *definición*: horario del sueño adelantado varias horas respecto del convencional o deseado. *Vdx*: diarios sueño-vigilia. *Tx*: fototerapia vespertina, evitar luz matutina.

Trastorno de la fase del sueño retrasada: *definición*: horario de sueño con retraso sustancial respecto del horario convencional o deseado; puede presentarse como insomnio. *Vdx*: diarios sueño-vigilia. *Tx*: exposición matutina a la luz, evitar luz por la noche. Adelantar de forma progresiva la hora de acostarse hasta alcanzar el horario de sueño deseado (cronoterapia). Administración de melatonina con horario, 2-3 h antes del inicio deseado del sueño.

Trastorno por ciclo sueño-vigilia diferente de 24 horas (tipo libre): *definición*: falta de inducción con periodos de luz y oscuridad, común en pacs ciegos al perder la vista; puede ocurrir en individuos con visión conservada. *Vdx*: diarios sueño-vigilia, actigrafía; identificación de horario de secreción de melatonina y temperatura central

son herramientas de investigación. *Tx*: prescripción de horarios sueño/vigilia. Exposición programada a la luz en pacs con visión. Melatonina 2 h antes de acostarse.

Trastorno del ritmo sueño-vigilia irregular: *definición*: ausencia relativa de patrón circadiano para el ciclo sueño-vigilia. *Vdx*: diarios sueño-vigilia, actigrafía. *Tx*: combinación de exposición a luz brillante + actividad física. Un horario estructurado de actividad y la exposición a la luz pueden ayudar a adultos mayores/residentes de asilos con demencia. La melatonina puede ser útil en niños.

SÍNDROME DE LAS PIERNAS INQUIETAS (SPI) Y MOVIMIENTOS PERIÓDICOS DE LAS EXTREMIDADES DURANTE EL SUEÑO (MPES)

Introducción/síntomas

Criterios dxs del SPI: urgencia por mover las piernas ± sensación desagradable asociada, empeora por la noche o en periodos de inmovilidad, se alivia con el mov. *Sensación desagradable*: profunda en las extremidades, puede ser bilat y afectar brazos en enf progresiva. *Causas sintomáticas de SPI*: *deficiencia de hierro*: causa más frec de SPI, suele asociarse con ferritina baja (por lo regular no se detecta anemia). *Insuficiencia renal*, *artritis reumatoide*, *fibromialgia*, *embarazo*.

MPES: movs relacionados con el sueño (flexión del tobillo; también puede afectar rodilla), común en SPI, pero mayor parte de pacs con MPES no padece SPI. Con frecuencia el pac no tiene consciencia de los movs. Tratar si se relaciona con insomnio o somnolencia diurna. A diferencia de SPI (dx clínico), se requiere PSG para el dx de MPES. Mismo tx que para SPI.

Dx: *EMG/VCN* si se asocia con neuropatía/radiculopatía; *ferritina* (prueba más sensible para anemia ferropénica) en todos los pacs; *dxdf*: neuropatía/radiculopatía (no hay urgencia por moverse y no suele empeorar por la noche), acatisia inducida por neurolépticos (es decir, inquietud motora por antipsicóticos que bloquean los receptores de dopamina).

Tx: higiene del sueño, complemento de hierro (con estómago vacío, con vit C) y causa subyacente en pacs con ferritina baja (el valor de referencia es < 50, es decir, más alto que para anemia). *Fárms dopaminérgicos* son la 1.ª línea; luego considerar FAE (gabapentina) y BZD (clonazepam por su acción prolongada). Opioides como último recurso. Horario de dosificación cercano al de presentación de s/s. Iniciar con dosis mínima, incrementar con lentitud.

***Complicaciones terapéuticas*: (1)** *agudización*: s/s más tempranos e intensos, afectación de otras partes corporales; por fárms dopaminérgicos, más frec con L-dopa; tx con suspensión de fárms en casos graves o con adición de una dosis a hora temprana en casos más leves. **(2)** *Rebote*: es decir, abstinencia farmacológica; s/s aparecen al alcanzarse vida media del fárm; ocurre en AM.

ENFERMEDADES NEUROLÓGICAS DEL EMBARAZO

ESTUDIOS DE IMAGEN EN EL EMBARAZO

Ponderar riesgos/beneficios para madre/feto. TC y RMN implican un riesgo potencial para el feto.

Estudios de imagen maternos durante el embarazo: incluir a pac y familia, obstetra y radiólogo en la discusión, y documentarla. Modificar estudios de RMN y TC bajo las indicaciones de radiología para obtener tanta información como sea posible con la menor exposición necesaria (p. ej., minimizar secuencias, exposición a contraste, etc.). Evitar todos los estudios de imagen en el 1.er trimestre de ser posible y postergar los electivos hasta después del nacimiento. Considerar modalidades de imagen (p. ej., US) o estrategias diagnósticas (p. ej., PL) alternativas. RMN suele ser más segura que TC. Protección abdominal durante TC de cráneo aporta beneficio cuestionable para proteger al feto, pero puede ayudar a disminuir la ansiedad materna. El gadolinio es un fárm de categoría C en el embarazo y debe evitarse. El contraste yodado es categoría B.

TC de cabeza: no hay estudios en humanos en cuanto a radiación ionizante, pero existe riesgo de aborto, malformaciones, efectos carcinógenos y retraso de crecimiento/desarrollo. La exposición fetal a radiación en la TC de cabeza de la madre es mínima. Con ese nivel de radiación fetal no hay evidencia de malformaciones, retraso de desarrollo/crecimiento del feto o aborto. Es controversial el riesgo de ca fetal, pero se considera que es poco probable que exceda 1/1 000 niños expuestos (*Obstet Gynecol* 2004;104:647). Puede usarse medio de contraste yodado durante el embarazo.

RMN: uso seguro, sin efectos lesivos informados. Gadolinio: por su vida media prolongada y datos limitados, no utilizar a menos que el beneficio sobrepase el riesgo.

NEUROLOGÍA DE PREECLAMPSIA/ECLAMPSIA

Epid: preeclampsia/eclampsia → causa principal de muerte materna en Estados Unidos, que afecta hasta 8% de embarazos. Eclampsia en un embarazo predice riesgo de 46% en gestación subsecuente. Mortalidad general de ~ 9-23%, máxima en el embarazo temprano.

Características clínicas: *HTA en el embarazo* → TA ≥ 140/90 tras las 20 sem de gestación (SDG). *Proteinuria en el embarazo* → proteínas 1+ en análisis de orina con tira reactiva en muestra aleatoria. *Preeclampsia* → TA ↑ y proteinuria tras las 20 SDG. *Preeclampsia grave* → se diagnostica si se cumplen uno o más de los criterios siguientes: TA ≥ 160/110 (en dos ocasiones); proteinuria (≥ 3+ en dos muestras de

orina aleatorias); oliguria < 500 mLl/24 h; edema pulmonar; edema periférico o generalizado; PFH anormales; trombocitopenia; anomalías del crecimiento fetal; *sx de HELLP*. *Eclampsia* → CC + preeclampsia (excluir otras causas de CC → trombosis del seno venoso [TrSV], EVC y rotura aneurismática). Relación con nacimiento: > 70% ocurre antes del parto, 25% antes de iniciar el trabajo de parto, 50% durante el mismo, 25% luego del nacimiento. Eclampsia antes de las 20 SDG es rara y debe generar sospecha intensa de embarazo molar, embarazo múltiple o enf neurológica no eclámptica. *Sx de HELLP* → hemólisis, elevación de enzimas hepáticas y plaquetopenia (< 100 000-150 000/mm^3).

Patología cerebral: mecanismo de preeclampsia/eclampsia: incierto. Patología cerebral por lesión vascular por ↑ de TA y predisposición a coagulopatías. Todo el neuroeje está sujeto a isquemia, edema o hemorragia potenciales.

Imagen: se prefiere RMN, con hallazgos similares al sx de encefalopatía posterior reversible.

Manejo: metas terapéuticas: protección del feto (mediante el nacimiento si es posible). Control de HTA para alcanzar el intervalo normal para la pac. *Supresión de CC*: el sulfato de magnesio es la base del tx, **no** los FAE tradicionales. Mecanismo de acción → inhibición del vasoespasmo. Si el Mg falla, agregar FAE con eficacia comprobada: lorazepam o fenitoína. *Tensión arterial*: HTA asociada con eclampsia por lo regular se controla de forma adecuada al detener CC. TA diastólica objetivo < 110 mm Hg. Fárms: hidralazina, nicardipina, labetalol, nifedipina. Evitar inhibidores de la ECA por toxicidad potencial para el riñón fetal. Evitar diuréticos en eclampsia, a menos que estén indicados por s/s maternos (p. ej., edema pulmonar), porque estas pacs suelen cursar con depleción intravascular.

Px neuro: ~ 10% de pacs tienen CC repetidas sin tx. Hasta 56% de pacs con eclampsia puede tener defectos neuros transitorios, incluida ceguera cortical. La hemorragia intraparenquimatosa (HIP) suele asociarse con TA > 170/120 mmHg y ser causa hasta de 20% de muertes por eclampsia. EVC de origen isquémico induce 5% de muertes maternas relacionadas con el embarazo en Estados Unidos. El intervalo de mortalidad perinatal se eleva desde 5% (con antec de preeclampsia) hasta 45% (por desprendimiento placentario). La duración de las CC no se ha vinculado con mortalidad perinatal alta.

ENFERMEDADES VASCULARES CEREBRALES EN EL EMBARAZO

EVC de origen isquémico: EVC en pacs jóvenes por: cardiopatía, abuso de sustancias, coagulopatías, disección arterial, ateroesclerosis temprana. Embarazo y periodo posparto con tasa ↑ relativa de EVC, con hasta 35% de EVC entre los 15 y 45 años relacionado con el embarazo. Riesgo general de EVC en el embarazo suele ser bajo y en gran medida deriva de factores de riesgo preexistentes. Periodo posparto: riesgo máximo. Los factores de riesgo específicos principales son preeclampsia/eclampsia e hipercoagulabilidad. Deben solicitarse estudios de imagen estándares para EVC con apego a las recomendaciones señaladas en la sección Estudios de imagen en el embarazo de este capítulo.

Tx: *oclusión arterial aguda*: el tx estándar de la EVC recurre al activador tisular del

plasminógeno (tPA) IV, sin estudio apropiado en el embarazo. Las complicaciones potenciales incluyen: hemorragia uterina o fetal, pérdida del producto, complicaciones hemorrágicas maternas. La trombólisis se ha mantenido en gran medida libre de efectos adversos importantes y la exposición fetal al tPA es quizá muy baja. Considerar terapia trombolítica en EVC con potencial discapacitante, pero notificar al servicio de obstetricia para que esté atento en caso de ser necesaria la extracción urgente del feto. Si se requiere nacimiento de urgencia en el transcurso de 24 h de administrado el tPA, deben revertirse sus efectos. También debe considerarse el tx intraarterial (es probable que el riesgo fetal sea mínimo).

Estudios de imagen en el embarazo: se prefieren US y RMN sobre la radiación ionizante (véase antes).

TROMBOSIS VENOSA CEREBRAL (TVC)

Introducción: pacs jóvenes a edad mediana (~ 75% en mujeres), buena evolución en ~ 80% de pacs. Pacs con mal px: edad > 37 años, en coma, ΔEM, escala del coma de Glasgow < 9, HIC al ingreso, trombosis venosa profunda (TVP), infección en SNC y cáncer (*Stroke* 2004;35:664). Reincide en 2% de pacientes.

Etiologías: genética: deficiencia de antitrombina III o proteínas C/S, factor V de Leiden, mutación del gen de la protrombina, homocisteinemia. Adquirida: embarazo/puerperio, sx nefrótico, sx de Ab antifosfolípido (SAAF), homocisteinemia, enf maligna. Infección: sinusitis, otitis, mastoiditis, meningitis. Enfs inmunológicas. Fárms: AO, terapia de restitución hormonal (TRH), asparaginasa, tamoxifeno, esteroides. Traumatismo: neurocirugía, catéter central intrayugular, PL.

Manifestaciones clínicas: muy variables; cefalea (90% de pacs), por lo general de inicio gradual (puede ser en trueno en algunos casos); s/s neuros en 50% de pacs; CC en 40% (en la mitad, focales/limitadas). HIP: en 40%, incluso antes de anticoag. Trombosis del seno cavernoso: proptosis, edema periorbitario, quemosis y parálisis de nervios craneales III, IV y V.

Dx: considerar en pacs más jóvenes sin factores de riesgo y s/s de EVC, cefalea inusual, HIP, hipertensión intracraneal (HIC). Venografía mediante RMN o TC (angiografía si TC o RMN resulta negativa).

Vdx de factores de riesgo: casi todas las pacs tienen factores de riesgo identificables (múltiples en ~ 50%); causa de TrSV, desconocida en ~ 13% (*Stroke* 2004;35:664). Lab a solicitar después en *todas* las pacs (porque pueden tener muchos factores de riesgo): SAAF (incluido anticoag lúpico), mutación genética G20210A de la protrombina, factor V de Leiden, deficiencias de proteínas C/S y antitrombina III, Hcy. PL: en pac febril. Buscar enf maligna en pacs mayores sin factores de riesgo.

Tx: *anticoag*: heparina (aun si hay HIP): TPT objetivo, 2-2.5× el inicial, puente a warfarina durante ≥ 6 meses con INR objetivo de 2-3. Dos estudios clínicos principales: 1.º: 20 pacs, retraso prolongado para el tx, promedio 4 sem; suspensión temprana por beneficio significativo con heparina (con base en una escala para TrSV; los autores argumentan que otras escalas para EVC no consideran todos los s/s de la TrSV) (*Lancet* 1991;338:597). 2.º: 59 pacs, uso de heparina de bajo peso molecular

(HBPM) SC, sin diferencia estadística pero tendencia a mejor evolución con HBPM; posible desequilibrio al inicio en favor del grupo placebo (*Stroke* 1999;30:484). Metaanálisis de ambos estudios: tendencia no significativa a disminución de muerte y dependencia, anticoag segura sin HIP nueva en alguno de los estudios (*Cochrane* 2004;(4):CD002005).

Endovascular: se reserva para pacs con mal px y agravamiento a pesar de la heparina; evidencia limitada. Administración de urocinasa, rtPA o trombólisis mecánica.

CC: FAE en pacs tanto con CC como lesiones parenquimatosas en la imagen: edema, infarto isquémico/hemorrágico → mayor riesgo de CC (*Cerebrovasc Dis* 2003;15:78); de lo contrario, sin FAE; tx durante 1 año.

HIC: complicación infrec. PL: para pacs con empeoramiento visual e HIC, sin heparina durante por lo menos 24 h después del procedimiento; extraer LCR suficiente para normalizar la presión de cierre. Considerar acetazolamida, 500-1 000 mg/día. Cirugía: si fallan las medidas, derivación ventrículo-peritoneal o fenestración del nervio óptico; otros txs a considerar: manitol/hiperventilación.

Embarazo a futuro: sin contraindicación para embarazo posterior en pacs con TVC previa. Anticoag durante el embarazo si hay antec de TVC, sólo si existe condición protrombótica u otro evento tromboembólico (embolia pulmonar, TVP), heparina o HBPM con ajuste de la dosis (con vigilancia del factor Xa) en el 3.er trimestre hasta por 8 sem posparto.

ENFERMEDAD VASCULAR CEREBRAL HEMORRÁGICA

En el embarazo, la hemorragia suele asociarse con preeclampsia/eclampsia y malformaciones arteriovenosas (MAV).

CEFALEA EN EL EMBARAZO

Cefaleas primarias
Migraña
Tensional
En racimos
Hemicránea continua
Cefalea primaria en trueno

Cefaleas secundarias	
Sangre	**LCR**
Hemorragia intraparenquimatosa	Hipertensión intracraneal idiopática
EVC de origen isquémico	Hidrocefalia
Malformación arteriovenosa	Hipotensión intracraneal espontánea
Hemorragia subaracnoidea	**Parénquima**
Hematoma subdural	Neoplasia primaria
Disección arterial cervical	Neoplasia secundaria

Apoplejía hipofisaria TVC Hematoma retroclival Preeclampsia Sxs vasculíticos Sxs cerebrales por vasoconstricción reversible	Absceso cerebral Encefalitis Meningitis

Dolor cefálico referido
Otitis media Sinusitis Sx de articulación temporomandibular Neuralgia del trigémino Glaucoma agudo de ángulo cerrado Cefalea cervicógena

MIGRAÑA

La prev de migraña es mayor durante los años reproductivos y muestra un patrón variable durante el embarazo. Como regla general, 1/3 de pacs mejora, 1/3 empeora y 1/3 permanece sin cambios. Debe intentarse el retiro del fárm antes de la concepción. Si no es posible, deben usarse los calificados como más seguros por la FDA. El clomifeno puede incrementar el riesgo de infarto migrañoso, por lo que debe evitarse en cualquier pac con antec de migraña complicada. Migraña → sin aumento del riesgo de malformación en el feto, pero ↑ del riesgo de complicaciones maternas durante el embarazo.

Tx: el riesgo del tx de la migraña en el embarazo es en gran medida anecdótico y teórico debido a la carencia de estudios aleatorizados.

Tx agudo de la migraña: *triptanos* → clase C de la FDA para el embarazo. *Ergotamínicos* → contraindicación absoluta (pueden inducir retraso del crecimiento fetal). *AINE*: ibuprofeno es la mejor opción y puede usarse en el 1.er trimestre en dosis de 200-600 mg VO c/6 h (evitar ácido acetilsalicílico, indometacina y otros inhibidores potentes de la síntesis de prostaglandinas por el riesgo de constricción o cierre del conducto arterioso fetal). *Paracetamol*: categoría B de la FDA para el embarazo y excelente opción. *Narcóticos*: combinaciones con paracetamol pueden usarse con seguridad. *Sulfato de magnesio*: tx preferido cuando es difícil diferenciar preeclampsia y migraña, o cuando ambas se sobreponen.

Tx agudo para s/s asociados (p. ej., n/v): solución fosforilada de carbohidratos, 15-30 mg VO c/15 min-c/ (en casos leves). Metoclopramida (clase B para el embarazo), cloropromazina (C), prometazina (C), procloroperazina (C), prednisona (C).

Tx profiláctico: se justifica si las migrañas son de frecuencia e intensidad discapacitantes. Iniciar con medidas no farmacológicas, como biorretroalimentación y terapia de relajación. Si se requiere medicación, la 1.ª línea debe ser: propranolol (vigilar el crecimiento fetal por el riesgo de retraso del crecimiento intrauterino). Complementos de ácido fólico (1-5 mg/día), cruciales en mujeres que usan ácido valproico como tx profiláctico. Considerar también complementos de magnesio para

la profilaxis en casos difíciles.

Lactancia: los fárms antimigrañosos seguros tanto en la lactancia como en el embarazo son: triptanos, paracetamol, cafeína, opioides y propranolol; la metoclopramida alcanza concentraciones altas en leche materna y debe usarse con cautela en posparto.

ESCLEROSIS MÚLTIPLE (EM) EN EL EMBARAZO

En la actualidad no existen lineamientos basados en evidencia en cuanto a la toma de decisiones clínicas y las alternativas terapéuticas para mujeres con EM que deciden concebir o tienen un embarazo no planeado.

Anticoncepción en mujeres con EM

- Las pacs con disminución de movilidad pueden tener aumento del riesgo de TVP asociado con el uso de TRH o AO.
- Los métodos alternativos (p. ej., diafragma y esponja) pueden ser difíciles de utilizar si la pac sufre parestesia o espasticidad.
- El dispositivo intrauterino (DIU) y los condones pueden ser seguros/efectivos, con tasa de falla similar con el uso correcto.
- El dx de EM no es lo único a considerar al iniciar AO.
- No existen estudios de interacciones farmacológicas entre AO y fárms modificadores de enf (FARME) para EM, pero no se informan problemas.

Fertilidad en la EM

Sin evidencia de que EM altere la fertilidad. Factores a considerar:

- Posible mayor prev de endometriosis, que se asocia con ↓ de fertilidad.
- Alteración de toma de decisiones reproductivas en relación con enf crónica.
- Disfunción sexual, incluida ↓ de excitación, libido; pudiera postergar concepción.
- Mayor prev de autoinmunidad tiroidea.
- Amenorrea temporal relacionada con el tx o insuficiencia ovárica prematura.

Efectos del embarazo sobre la evolución de la EM

Datos del estudio *Embarazo en la esclerosis múltiple* (*PRIMS*) (*Brain* 2004):

- El embarazo ↓ número de exacerbaciones, en particular en el 2.º y 3.er trimestres.
- La tasa de recaída puede ↑ respecto de tasa pregestacional en los primeros 3 meses posparto.
- La tasa de recaída anual en periodo posparto de 21 meses no difiere en grado significativo de la tasa pregestacional.
- El amamantamiento no predice recaída o progresión a la discapacidad.

La mayor parte de los estudios no demostró efectos negativos del embarazo sobre la evolución a largo plazo de la EM, entre otros progresión a la discapacidad.

EM y evolución del embarazo

Incidencia ↑ de complicaciones gestacionales, en trabajo de parto, nacimiento y fetales en la EM.

- Sin diferencia de Apgar en neonatos de mujeres con EM.
- Puede haber ↑ discreto de nacimientos quirúrgicos en pacs con EM.
- Sin ↑ de defectos congénitos, mortalidad perinatal u otro tipo de evolución fetal

adversa.

Tx de recaídas durante el embarazo

Prednisona, prednisolona y metilprednisolona: grados de exposición fetal.

Betametasona, dexametasona —cruzan la placenta— pueden ↑ el riesgo de paladar hendido si se usan en el 1.er trimestre o inducir ↓ peso al nacer, y quizá retraso de la recuperación materna luego del nacimiento.

FARME para la EM durante el embarazo

Genérico	Categoría de la FDA para el embarazo	Categoría para la lactancia
Acetato de glatiramer	B	L3
IFN-β-1a IM	C	L3
IFN-β-1a SC	C	L3
IFN-β-1b	C	L3
Fingolimod	C	L4
Natalizumab	C	L3
Dimetilfumarato	C	¿?
Teriflunomida	X	¿?
Mitoxantrona	D	L5

IFN-β (categoría C). Seguimiento en > 1 000 embarazos: sin ↑ del riesgo de aborto o malformaciones, ↓ de peso/longitud promedio al nacer, ↑ de riesgo de parto pretérmino.

Natalizumab (C). No es teratógeno en estudios animales; ↑ del riesgo de aborto en uno de varios estudios animales. Datos preliminares no revelan ↑ del riesgo en humanos (peso al nacer, malformación, aborto). Durante el 2.º trimestre, observación del transporte transplacentario de Ab. Avertencia: si se administra durante el 3.er trimestre del embarazo, se requiere vigilancia hematológica del neonato (10/13 recién nacidos expuestos). Se excreta en la leche materna.

Fingolimod (C). Teratógeno en estudios animales; no reduce la fertilidad.

Dimetilfumarato (DMF) (C). Estudios en animales no revelaron evidencia de alteración de la fertilidad o teratogenicidad. Sin evidencia clínica de aumento de riesgo de anomalías fetales o evolución adversa del embarazo asociados con exposición gestacional a DMF durante el 1.er trimestre, pero con datos limitados. Se excreta en la leche materna. Debe decidirse suspender la lactancia materna o el DMF.

***Reinicio de fárms para EM tras el nacimiento y la lactancia*:** puede ser seguro amamantar mientras se reciben IFN-β y acetato de glatiramer, natalizumab y otros Ab

monoclonales que no inducen depleción, pero no con moléculas pequeñas (DMF, fingolimod).

EPILEPSIA EN EL EMBARAZO

Epid: la epilepsia es el trastorno neuro más frec en mujeres embarazadas; afecta a 3-5 gestaciones por 1 000 en Estados Unidos.

Cuestiones reproductivas en pacs con epilepsia: *sexualidad*: ~ 33-50% experimenta cierto grado de disfunción sexual. *Anticoncepción*: FAE ↓ la eficiencia de los AO por inducción enzimática. Se recomiendan AO con dosis ↑ (50 µg de etinilestradiol) para pacs que utilicen FAE inductores de enzimas.

Con cautela con anticoncepción hormonal	Seguros con anticoncepción hormonal
Fenitoína Carbamacepina Oxcarbacepina Fenobarbital Primidona Topiramato	Etosuximida Valproato Gabapentina Lamotrigina Levetiracetam

Riesgo de epilepsia en hijos: el riesgo general de desarrollo de epilepsia en niños es mayor si la madre padece epilepsia (8%) en comparación con el padre (2%), quizá por contribuciones genéticas. *Perfil de CC en el embarazo*: debe alertarse a las pacs debido a mayor probabilidad de CC intercurrentes, quizá por la alteración de la biodisponibilidad o por los cambios fisiológicos de motilidad intestinal, depuración hepática, expansión del volumen plasmático y anomalías de la unión de proteínas. Optimizar tx con FAE antes del embarazo. Buen control convulsivo previo al embarazo predice control durante el mismo. *CC y el feto*: una CC implica riesgo para el feto por hipoperfusión placentaria y traumatismo potencial. Durante la crisis, los efectos fetales pueden incluir: aborto espontáneo, bradicardia fetal, hipoxia fetal con acidosis resultante, HIP fetal, muerte intrauterina. CC repetidas (5 o más) se han relacionado con coeficiente intelectual verbal inf en el niño.

FAE: individualizar la elección de los FAE. Casi todos los FAE pertenecen a categoría C de la FDA (valproato, carbamacepina y fenitoína son categoría D). Solicitar siempre niveles de FAE *libres* para que reflejen los cambios de la farmacocinética durante el embarazo. La dosis de FAE debe ajustarse para alcanzar un nivel sérico apropiado para que la pac se mantenga sin CC.

Fármacos	Nivel libre	Nivel total
Valproato	Cambio escaso	Disminución marcada
Fenobarbital	Disminución marcada	Disminución marcada

Carbamacepina	Cambio escaso	Cambio escaso
Fenitoína	Disminución discreta	Disminución marcada
Lamotrigina	Disminución variable; niveles deben verificarse c/2-4 sem	
Oxcarbacepina	Disminución discreta	Disminución marcada

Debe recurrirse al nivel farmacológico que permita evitar las CC antes del embarazo como objetivo durante la gestación. En mujeres con buen control de CC, verificar niveles de FAE antes de la concepción y a intervalos mensuales, con ajustes de dosificación que permitan mantener el nivel terapéutico (los niveles de lamotrigina deben cuantificarse con más frecuencia por el marcado incremento de su depuración en algunas mujeres).

Atención perinatal: 1-2% de pacs con epilepsia cursa con CC tónico-clónicas durante el trabajo de parto y otro 1-2% experimenta alguna durante las 24 h que siguen al parto. La mayoría puede tener parto vaginal normal. Las CC en serie durante el trabajo de parto pueden manejarse con lorazepam. La cesárea electiva es apropiada si hay CC frecs durante las últimas sem del embarazo o se sospecha eclampsia. Vigilancia persistente de la concentración de FAE en suero tras el nacimiento, con recuperación de la condición previa al embarazo típicamente en el transcurso de 2 meses.

Teratogénesis: incremento del riesgo de malformaciones congénitas mayores por exposición intrauterina a FAE, que se definen como anomalías estructurales con relevancia médica, quirúrgica o cosmética. Valproato → incrementa riesgo 3-4× en comparación con otros FAE. Carbamacepina y fenitoína: tasas menores de malformaciones congénitas mayores que valproato y fenobarbital. Lamotrigina: es la que cuenta con más datos y parece ser segura durante el embarazo.

Dosificación y alimentación al seno materno: los FAE ingresan a la leche materna y cada agente alcanza concentración distinta. Los beneficios de la lactancia materna exceden por mucho estos riesgos y las pacs deben ser alentadas para amamantar a sus neonatos. Vigilar en el neonato somnolencia excesiva y dificultades subsecuentes para la alimentación. Fenitoína, valproato y carbamacepina también se unen a las proteínas, de modo que no alcanzan concentraciones altas en la leche materna. Lamotrigina, topiramato y levetiracetam tienen unión baja a proteínas, lo que permite su ingreso a la leche materna.

Uso de complementos y prevención: *vit K*: los FAE que inducen enzimas hepáticas del citocromo P450 pueden aumentar el metab de la vit K y disminuir la efectividad de los factores de coagulación que dependen de ella. *Folato*: el uso de FAE (fenitoína, carbamacepina y barbitúricos) puede reducir las concentraciones de folato → defectos del tubo neural; tx: complementos de folato.

TRASTORNOS NEUROMUSCULARES EN EL EMBARAZO

NEUROPATÍAS FOCALES

Parálisis de Bell: como en pacs no embarazadas, suele derivar de infección viral. El tx suele ser de sostén, con uso de prednisona en casos graves.

Sx del túnel del carpo (STC): mononeuropatía más frec durante la gestación, quizá por retención hídrica ↑. Tx conservador de forma característica (férulas, terapia física, restricción de sal), en particular cuando s/s inician en el 3.er trimestre. Por lo general s/s menos intensos que en el STC no relacionado con el embarazo.

Amiotrofia neurálgica (también conocida como sx de Parsonage-Turner o neuritis braquial): variantes idiopática y autosómica dominante. Puede ocurrir posparto. Variedad hereditaria puede reincidir en embarazos subsecuentes. No existe algún método conocido para prevenir los ataques.

Neuropatía femoral, del obturador: durante el parto es posible la compresión del nervio femoral a la altura del ligamento inguinal o su distensión por abducción y rotación externa de la cadera. La atención a la posición durante el trabajo de parto ayuda a prevenir las mononeuropatías en extremidades inferiores.

Neuropatía peronea: lesión mecánica, neuroma, grasa o quistes pueden comprimir el nervio peroneo común a la altura de la cabeza del peroné. Los quistes pueden crecer durante el embarazo. EF: debilidad para la dorsiflexión y eversión del pie, y extensión de los dedos. Induce caída del pie posparto. Pérdida sensitiva: cara lat de pierna y dorso del pie. Tx de sostén (considerar ortesis tobillo-pie). Recuperación completa en 3-6 meses. Lesión más grave → daño axónico → recuperación lenta/incompleta.

Mialgia parestésica: en 80% es unilat. Predisposición por: ↑ de perímetro abdominal por útero grávido; lordosis lumbar; flexión de cadera durante el parto; lesión directa, p. ej., uso de separador durante cesárea. Sólo suele requerirse tx expectante. Con dolor intenso: tx local: parche de xilocaína, anestésico local.

Dolor de espalda baja y radiculopatía lumbosacra: el dolor de espalda baja es un síntoma frec durante el embarazo que afecta a > 50% de todas las mujeres. Factores contribuyentes: laxitud ligamentaria, lordosis lumbar exagerada, tensión postural, compresión directa por útero en crecimiento. *Tx conservador*: analgésicos, terapia física, modificación de actividad.

El embarazo no aumenta el riesgo de herniación discal. Se requiere RMN si hay cambios de sens, fuerza o reflejos. No se requiere uso de contraste en etiologías más frecs de radiculopatía (el gadolinio es categoría C de la FDA). La anestesia epidural muy rara vez induce complicaciones neuros, como radiculitis, aracnoiditis o hematoma epidural.

POLINEUROPATÍAS HEREDITARIAS

Charcot-Marie-Tooth: riesgo de 50% de exacerbación durante el embarazo, al parecer por edema perineural y compresión por útero grávido; 65% de pacs no recupera el estado previo al embarazo tras el nacimiento. Sin embargo, la evolución gestacional no se afecta.

Neuropatía hereditaria con tendencia a la parálisis por presión: tendencia a desarrollar cualesquiera neuropatías compresivas analizadas antes, en particular caída del pie posparto.

MIOTONÍAS

Distrofia miotónica tipo I: fertilidad variable. Incidencia más alta de desgaste durante el embarazo, polihidramnios y prematuridad. Es frec que el dx se establezca por vez primera en torno al parto. En pacs sintomáticas → pueden afectarse todas las fases del trabajo de parto (lo que hace necesario el parto asistido e incrementa el riesgo de hemorragia posparto). Los tocolíticos pueden agravar la miotonía e inducir rabdomiólisis, por lo que deben evitarse, como los bloqueadores neuromusculares. Trastorno autosómico dominante → debe sospecharse afectación del feto cuando hay disminución de sus movs, polihidramnios y trabajo de parto pretérmino.
Distrofia miotónica tipo II: difiere de la tipo I en que no existe variante congénita y no parece inducir polihidramnios; riesgo de trabajo de parto pretérmino; las pacs pueden desarrollar s/s durante la gestación.

DISTROFIA MUSCULAR Y MIOPATÍAS CONGÉNITAS

Por lo general sin ↑ de la incidencia de problemas gestacionales o del trabajo de parto, pero debe prestarse atención al ↑ de complicaciones respiratorias si la cifoescoliosis contribuye a la neumopatía restrictiva en la madre.

ESCLEROSIS LATERAL AMIOTRÓFICA

El nacimiento puede proceder de acuerdo con las preferencias del obstetra y el anestesiólogo, lo que depende del potencial de compromiso respiratorio.

SX DE GUILLAIN-BARRÉ (SGB)

El SGB durante el embarazo se asemeja en gran medida al cuadro en la población general. Las infecciones maternas conllevan el riesgo de infecciones placentarias (y por ende fetales). La terminación del embarazo carece de efecto sobre la duración de la enf en la madre y la actividad fetal normal persiste a pesar de la parálisis materna, lo que sugiere que la placenta es una barrera efectiva contra el proceso inmunitario que da origen a la enf. La contractilidad uterina no se afecta. El parto vaginal es posible. Como en la población general con SGB, no debe usarse succinilcolina dado el riesgo de hiperK. Plasmaféresis e IgIV tienen eficacia similar y pueden utilizarse en el embarazo con las precauciones y los riesgos asociados usuales.

POLINEUROPATÍA DESMIELINIZANTE INFLAMATORIA CRÓNICA

La pac puede experimentar agravamiento durante el embarazo, en particular en el 3.er trimestre o puerperio inmediato. *Tx*: esteroides intravenosos, IgIV y plasmaféresis (pueden usarse todos). En general están contraindicadas las terapias ahorradoras de esteroides, pero debe evaluarse la azatioprina. Como en el SGB, el neonato parece no ser afectado por la enfermdad.

MIASTENIA *GRAVIS* (MG)

Dx durante la gestación

- La MG se revela o empeora en ~ 1/3 de pacs durante el embarazo.

- El timoma es infrec en este grupo de edad, en particular con Ab contra receptor de acetilcolina (−). TC de tórax puede posponerse hasta después del parto.

Cambios de la MG durante la gestación

- La evolución de la enf es variable durante el embarazo, pero el resultado a largo plazo permanece sin cambios.
- Durante el embarazo pueden presentarse exacerbaciones del trastorno, crisis miasténica e incluso remisión.
- La vigilancia estrecha de los problemas respiratorios es importante.
- Las pacs pueden desarrollar hipoventilación por debilidad de músculos respiratorios. El feto también puede restringir la excursión diafragmática y deteriorar la función respiratoria.
- La presión abdominal ↑ y la elevación del diafragma disminuyen la capacidad pulmonar.
- En algún momento durante la gestación, ~ 20% de pacs desarrolla crisis respiratoria que demanda ventilación mecánica.

Trabajo de parto: el músculo liso uterino no se ve afectado por el trastorno, pero los músculos esqueléticos pueden sufrir fatiga durante la fase II del trabajo de parto, lo que obliga al parto asistido.

Complicaciones fetales y neonatales

- Las complicaciones fetales incluyen miastenia neonatal y artrogriposis congénita.
- La miastenia neonatal afecta hasta a 20% de neonatos con madres miasténicas (por lo general en el transcurso de 24 h del nacimiento). Tx de sostén; anticolinesterásicos podrían facilitar la alimentación al mejorar la succión.

Tx materno

- Debe realizarse una timectomía programada antes de un embarazo planeado y de preferencia de forma temprana tras el dx de la enfermedad.
- Los fárms anticolinesterásicos (categoría C) deben continuarse.
- Corticoesteroides, plasmaféresis e IgIV se han usado con seguridad durante el embarazo y por lo regular se eligen para tratar la exacerbación de la debilidad.
- Debe evitarse iniciar agentes inmunosupresores distintos a la prednisona antes o durante el embarazo.

Txs para la miastenia *gravis* y riesgo asociado en el embarazo

Fármacos	Categoría de la FDA	Teratogenicidad
Piridostigmina	C	Sin datos claros.
Prednisona	C	Estudios en animales han revelado ↑ de incidencia de paladar hendido en el feto.
Recambio plasmático	n/a	Sin datos conocidos. Se ha utilizado con éxito plasmaféresis durante el embarazo humano.
Inmunoglobulinas	C	No se han informado estudios en animales. IgIV se ha usado con éxito durante el embarazo humano.

Mofetilmicofenolato	D	Se ha referido aborto en el 1.er trimestre y malformaciones congénitas faciales y distales en extremidades, corazón, esófago y riñón.
Azatioprina	D	Defectos congénitos esporádicos: parálisis cerebral, defectos cardiovasculares, hipospadias, hemorragia cerebral, polidactilia, hipotiroidismo. Se refieren aberraciones cromosómicas.
Rituximab	C	Es posible la linfocitopenia de células B que suele persistir < 6 meses en neonatos expuestos a rituximab *in utero*.

- La American Academy of Pediatrics considera que piridostigmina, prednisona y prednisolona son compatibles con la lactancia materna.

DERMATOMIOSITIS Y POLIMIOSITIS

Para pacs en remisión, el riesgo durante el embarazo es menor, con buena evolución característica. Con enf activa, se refieren complicaciones por muerte fetal hasta en 43% de las gestaciones. Hasta 33% de los fetos de mujeres con afectación activa presenta retraso del crecimiento intrauterino. Durante el embarazo, deben vigilarse la fuerza y la función respiratoria de la madre; cinasa de creatina en suero → marcador no confiable de actividad de la enf. El parto por cesárea es deseable en pacs con enf activa. Polimiositis y dermatomiositis no se transmiten al feto. Tratar la enf activa con corticoesteroides: prednisona hasta 2 mg/kg/día. En casos refractarios a esteroides, recurrir a IgIV.

TRASTORNOS DEL MOVIMIENTO DURANTE EL EMBARAZO

Sx de las piernas inquietas (SPI): trastorno del mov más frec durante el embarazo. *Presentación*: la pac refiere malestar, sensaciones reptantes molestas o inquietud real en las piernas, con una urgencia irresistible de moverlas. Una vez que se levanta y camina, se alivian las sensaciones. El SPI puede presentarse por vez primera durante la gestación, por lo general en el 2.º y 3.er trimestres; suele resolverse tras el nacimiento.

Epid: prev gestacional, 10-26% (2.5-15% en población general). El ↑ de prev de SPI en el embarazo puede vincularse con deficiencia de hierro o folato, factores de riesgo conocidos para el trastorno. La mayor parte de las mujeres con SPI preexistente experimenta agravamiento durante el embarazo; 12% mejora (*Neurology* 2004;63:1065).

Tx: el ropinirol se ha asociado con retraso del crecimiento intrauterino, malformación digital y muerte fetal en animales. Se piensa que L-dopa es segura en el embarazo y puede usarse como fárm de primera línea.

Corea en el embarazo: dxdf: trastornos autoinmunitarios (LES, SAAF), enf vascular (MAV, EVC, vasculitis del SNC), fiebre reumática, enf de Wilson, tirotoxicosis, inducida por fárms. Tx: sólo se requiere en casos graves (que se caracterizan por s/s como hipertermia, rabdomiólisis, mioglobinuria) → haloperidol y cloropromazina: han demostrado ser útiles en el 2.º y 3.er trimestres y parecen seguros en dosis bajas

(haloperidol, 0.5-2 mg c/8-12 h).

Ataxia: una vez que se descartan causas estructurales, la etiología más frec de la ataxia que se desarrolla durante el embarazo es la encefalopatía de Wernicke (EW) por hiperemesis gravídica, que induce deficiencia de vit B_1. De los casos de EW, 90% ocurre en pacs con nutrición deficiente/alcoholismo, pero puede presentarse en cualquier situación en que la condición nutricional esté comprometida. Tríada clásica: confusión, ataxia y oftalmoparesia, en < 10% de los casos. Tx: tiamina IV, 200 mg c/8 h hasta que los s/s se resuelvan.

Temblor esencial: antes del embarazo, alertar a familias acerca de herencia autosómica dominante en 50% de los afectados. En la mayor parte de casos durante el embarazo no se requiere tx porque el trastorno no es peligroso y la exposición a fárms puede tener efectos deletéreos sobre el feto. Si es necesario, iniciar tx con propranolol y vigilar el crecimiento fetal.

Tratamiento del temblor esencial	
Fármacos	**Teratogenicidad**
Propranolol	Categoría C
Primidona	Categoría D
Alprazolam	Categoría D
Atenolol	Categoría D
Gabapentina	Categoría C
Sotalol	Categoría B
Topiramato	Categoría D

Distonías focales: el tx suele incluir infiltración local de toxina botulínica. Las de tipo A y B son fárms de categoría C, pero la tipo B ha demostrado de manera más convincente que es segura y debe preferirse para la infiltración muscular si está disponible. Puede desarrollarse distonía inducida por fárms si se usan agentes neurolépticos para el tx de la hiperemesis gravídica.

Enf de Parkinson: en extremo rara durante la gestación.

Tratamiento de la enfermedad de Parkinson		
Fármacos	**Categoría de la FDA para el embarazo**	**Lactancia materna**
L-dopa-C-dopa	C	No usar
Rotigotina	C	Sin datos en humanos
Amantadina	C	No usar

Trihexifenidilo	C	Sin datos
Bromocriptina	B	No usar
Cabergolina	B	No usar
Pramipexol	C	No usar
Ropinirol	C	No usar

Enf de Wilson: se recomienda tx con agentes quelantes (D-penicilamina, zinc, trientina, tetratiomolibdato) durante el embarazo. Si no reciben tx, las pacs embarazadas pueden desarrollar hepatopatía letal o anemia hemolítica y el feto puede presentar daño hepático y acumulación de cobre.

Enf de Huntington (EH): a todos los pacs con EH debe ofrecérseles asesoría prenatal (el trastorno es autosómico dominante). Sólo una minoría de quienes tienen riesgo de EH (en algunos informes tan poco como 5%) decide someterse a prueba. El tx para la EH es sólo sintomático: corea: haloperidol (categoría C en el embarazo); trastorno conductual: lorazepam (D); depresión: nortriptilina (D) o fluoxetina (C).

NEUROCIRUGÍA EN EL EMBARAZO

De ser posible, esperar hasta el nacimiento para realizar cualquier procedimiento neuroquirúrgico. Durante la cirugía debe recurrirse al monitoreo fetal. Todos los agentes por utilizar deben ser revisados por el anestesiólogo obstetra.

Hemorragia intraparenquimatosa: riesgo de hemorragia repetida en la misma gestación, 27%. MAV suelen sangrar antes de las 24 SDG y aneurismas tras las 30 SDG. El manitol para la elevación de la presión intracraneal (PIC) es inseguro por el riesgo de hipoperfusión uterina por hipovolemia materna. Si es necesario, usar salina hipertónica al 23.4% en bolo para el control urgente de la PIC.

Hidrocefalia: puede ocurrir disfunción de la derivación relacionada con el embarazo hasta en 50% de pacs (se presenta hasta 6 meses posparto) por cambios de la presión intraabdominal. Según la etiología de la hidrocefalia de la pac, considerar amniocentesis para diagnosticar defectos del tubo neural entre las 13 y 24 SDG.

Tumores cerebrales: los cambios hormonales pueden inducir crecimiento de adenomas hipofisarios y meningiomas en el embarazo. Los adenomas hipofisarios pueden crecer o sufrir apoplejía durante el 3.er trimestre. Si se requiere cirugía, esperar por lo menos hasta el 2.º trimestre.

Traumatismo: por lo regular se maneja como en la mujer no embarazada. En casos graves, en fases tempranas del embarazo debe valorarse la terminación de éste en consideración de la salud materna.

NEUROOFTALMOLOGÍA

HC: ¿los síntomas visuales son **(1)** monooculares o binoculares, **(2)** transitorios o permanentes?; **(3)** ¿cuál fue el patrón de inicio, hubo **(4)** fluctuaciones o **(5)** síntomas asociados (dolor, diplopía, oscilopsia)?

EXPLORACIÓN DE LA FUNCIÓN AFERENTE

(1) Agudeza visual: revisar c/ojo por separado con corrección (> 40 años requieren corrección para vista cercana). Oclusión con agujero estenopeico (o papel con agujero estenopeico) para descartar error de refracción. **(2) Visión de color** (carteles de color, desaturación del rojo). **(3) Reflejo fótico pupilar a la luz y convergencia**; comparar diámetro (diferencia en ambiente oscuro o iluminado), simetría, configuración; buscar defecto pupilar aferente (DPA) (más detectable con estímulo luminoso suave). **(4) Campos visuales**: como otros elementos de la EF, explorar c/ojo por separado. **(5) Fundoscopia:** utilizar gotas midriáticas; si no es factible, usar luz con baja intensidad en el ambiente más oscuro posible para ↓ resplandores; explorar ojo derecho (OD) del pac con ojo derecho (del explorador), y el ojo izquierdo (OI) del pac con ojo izquierdo; posición cercana al pac: color y características de disco óptico y anillo neurorretiniano, grado de excavación, arterias y venas, pulsaciones venosas en el borde del disco óptico, calidad de la capa de fibras nerviosas (CFN), cambios peripapilares (hemorragia, edema, infiltrados) y mácula.

EXPLORACIÓN DE LA FUNCIÓN EFERENTE

Evaluar **(1) ducciones** (movs de c/ojo de forma independiente) y **(2) versiones** (mov conjunto de los ojos), movs sacádicos (rápidos hacia un objetivo: ¿son completos?, ¿hipométricos o hipermétricos?) y de seguimiento (seguir un objeto: ¿hubo alguna interrupción?), movs inesperados de los ojos con mirada primaria y extrema, como nistagmo, intrusiones sacádicas, movs nistagmoideos u opsoclono. Si hay estrabismo (alineación ocular inapropiada) que no se evidencia con pruebas de ducción o versión, realizar **(3) prueba de oclusión alternante** con fijación de la mirada primaria, derecha e izquierda y hacia arriba, así como con la cabeza inclinada; en la parálisis leve del nervio *abducens* izquierdo, p. ej., el único signo puede ser endotropía sutil con la mirada a la izquierda (con prueba de oclusión alternante). Observar si hay **(4) asimetría palpebral y orbitaria:** ptosis, retracción palpebral, proptosis, hipersensibilidad a la palpación, soplo orbitario.

ANATOMÍA DE LA VÍA VISUAL AFERENTE

Retina: fotorreceptores (externos) → células ganglionares retinianas (internas) → desmielinización de CFN (capa retiniana más profunda); axones de CFN se dirigen (y "forman") el disco óptico. *Proyecciones retinianas*: principalmente a núcleo geniculado lat, también núcleo pretectal (vía del reflejo fotomotor), colículo sup (fijación, mov sacádicos, vergencia, seguimiento uniforme) y núcleo supraquiasmático hipotalámico (ritmos circadianos). *Vías axónicas de CFN*: CFN

foveal → disco óptico (haz maculopapilar); CFN retiniana temporal por encima y bajo la fóvea → disco en vía arciforme (como haces arciformes), respeta meridiano horizontal; axones de CFN retiniana nasal → directo al disco. *Irrigación arterial*: arteria oftálmica (rama de la arteria carótida interna [ACI]) viaja con el nervio óptico (nOp) en el conducto óptico; se ramifica en arteria central de la retina (viaja en el nOp para irrigar la capa retiniana interna) y en arterias ciliares posteriores largas y cortas (irrigan cabeza del nOp, cuerpo ciliar, coroides, capa retiniana externa); 1/3 de la población tiene arteria ciliorretiniana (de la circulación ciliar posterior) para irrigación central de la mácula. *Drenaje venoso*: venas siguen a arterias retinianas y oftálmicas, y salen de la órbita por hendiduras orbitarias sup e inf → seno cavernoso y plexo pterigoides. *Defectos de campos visuales*: enfs vasculares de CFN retiniana temporal, disco óptico e irrigación arterial retiniana pueden generar defectos de campos visuales que *respetan el meridiano horizontal*, a diferencia de enfs retinianas primarias (enfs prequiasmáticas respetan meridiano vertical).

Nervio óptico: estructura en que convergen los axones de la CFN retiniana. Se mielinizan tras cruzar la lámina cribosa (en segmento anterior del nOp). Cuatro porciones: intraocular, intraorbitaria, intracanalicular, intracraneal. *Irrigación*: **(1)** segmento anterior y disco: arterias ciliares posteriores vía arteria oftálmica; **(2)** segmento posterior: circulación pial y arterias central de la retina/oftálmica. Representación topográfica de retina se conserva en nOp. El nOp egresa de órbita por conducto óptico (con arteria y ramas oculosimpáticas). El nOp está rodeado por espacio subaracnoideo (su límite anterior es la lámina cribosa). Los defectos visuales por patología del nOp pueden ser globales o regionales; se dividen según el área afectada: **(1)** retina temporal: horizontal altitudinal, arciforme, central y centrocecal; **(2)** retina nasal: semiescalonados; se desarrollan puntos ciegos amplios con el edema del disco óptico, que desplaza y afecta fotorreceptores adyacentes.

Quiasma óptico (QO): aloja fibras cruzadas de región nasal de retina y fibras sin decusación de su región temporal. Se ubica por encima de hipófisis/silla turca. *Irrigación*: por abajo, ramas arteriales hipofisarias (vía ACI) y, por arriba, ramas de arteria cerebral anterior (ACA). Muy resistente al infarto. *Defectos de campos visuales*: se catalogan por el área afectada del QO: **(1)** central (fibras decusadas): hemianopsia inferior, superior o completa bitemporal (el defecto del campo inicia cerca de la línea media vertical, no en periferia); **(2)** anterior: escotomas de unión: defecto tipo nOp (p. ej., escotomas centrales) en un ojo y defecto tipo quiasmático (p. ej., defecto temporal sup) en el otro.

Tracto óptico: fibras de retina nasal contralat y temporal ipsilat. *Irrigación*: arteria coroidal anterior (vía ACI) y arteria comunicante posterior (ACoP). Lesión → hemianopsia homónima incongruente contralat (sin conservación central).

Núcleo geniculado lateral (NGL): núcleo talámico con seis capas; recibe impulsos de tracto óptico. *Irrigación*: arteria coroidal anterior (rama de ACI) → NGL medial y lat; arteria coroidal posterior (rama de arteria cerebral posterior [ACP]) → hilio del NGL. *Defectos de campos visuales* (en EVC): hemianopsia incongruente contralat (todo el NGL), cuadrantopsia (coroidal lat, rama de ACP), cuadrantopsia inversa (coroidal anterior, rama de ACI).

Radiaciones ópticas: tractos posteriores al NGL se dividen en fibras sup

(occipitoparietal) e inf (occipitotemporal; asa de Meyer). *Irrigación*: fibras anteriores por coroidal anterior y arteria cerebral media (ACM); fibras sups por ramas sups de ACM; fibras infs y posteriores por ACM y ACP. *Defectos de campos visuales*: hemianopsia homónima congruente contralat; lesión de división inf: hemianopsia homónima sup contralat (*pie in the sky*); división sup: hemianopsia homónima contralat inferior.

Corteza visual primaria (corteza estriada): meta de las radiaciones ópticas; sitio de sinapsis del NGL. *Irrigación*: ante todo ACP, pero en polo occipital también contribuye ACP. Lesiones → hemianopsia homónima congruente contralat; lesión del lóbulo occipital (LO) mesial anterior puede producir defecto monoocular periférico contralat en creciente. Representación macular en polo occipital → lesiones anteriores al polo respetan visión macular.

Corteza de asociación visual: *impulsos visuales de ubicación* son sups (LO/lóbulo parietal [LP]). Lesiones → defectos visoespaciales (p. ej., sx de Balint, atención visual con organización espacial). *Impulsos visuales de contenido* son infs (LO/lóbulo temporal [LT]). Lesiones → defectos semánticos (p. ej., prosopagnosia, reconocimiento de objetos, color). *Irrigación*: regiones de LO/LP por ramas sups de ACM; regiones de LO/LT por ACP y ramas infs de ACM.

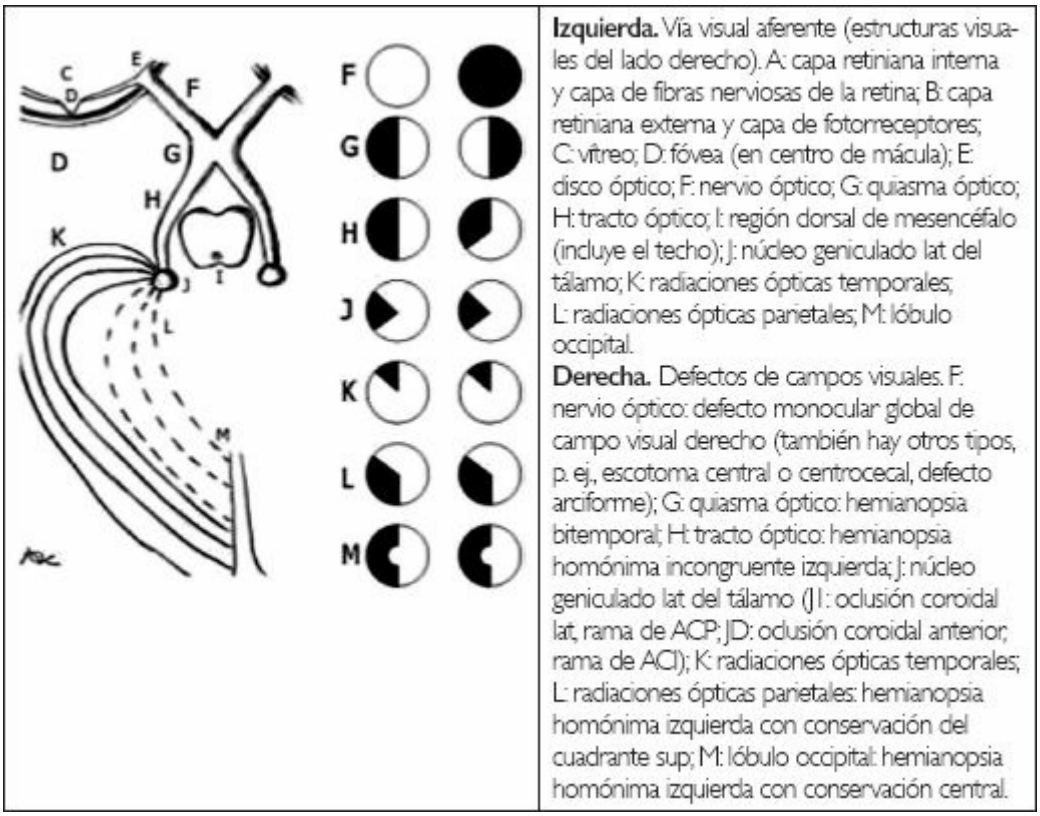

Izquierda. Vía visual aferente (estructuras visuales del lado derecho). A: capa retiniana interna y capa de fibras nerviosas de la retina; B: capa retiniana externa y capa de fotorreceptores; C: vítreo; D: fóvea (en centro de mácula); E: disco óptico; F: nervio óptico; G: quiasma óptico; H: tracto óptico; I: región dorsal de mesencéfalo (incluye el techo); J: núcleo geniculado lat del tálamo; K: radiaciones ópticas temporales; L: radiaciones ópticas parietales; M: lóbulo occipital.

Derecha. Defectos de campos visuales. F: nervio óptico: defecto monocular global de campo visual derecho (también hay otros tipos, p. ej., escotoma central o centrocecal, defecto arciforme); G: quiasma óptico: hemianopsia bitemporal; H: tracto óptico: hemianopsia homónima incongruente izquierda; J: núcleo geniculado lat del tálamo (JI: oclusión coroidal lat, rama de ACP; JD: oclusión coroidal anterior, rama de ACI); K: radiaciones ópticas temporales; L: radiaciones ópticas parietales: hemianopsia homónima izquierda con conservación del cuadrante sup; M: lóbulo occipital: hemianopsia homónima izquierda con conservación central.

PÉRDIDA VISUAL MONOOCULAR TRANSITORIA (PVMT)

Definición: puede ser isquémica (*amaurosis fugax*) o no. La percepción monoocular del pac puede ser desorientadora (p. ej., pacs por lo regular localizan hemianopsia homónima en el ojo del defecto del campo visual temporal). **Epid:** la PVMT isquémica suele ocurrir en adultos mayores.

Presentación: **(1)** ***isquémica*:** suele ser indolora, de inicio agudo y breve (segundos-

minutos); por lo regular, horizontal altitudinal; con ateroembolia de carótida común o ACI, o con menos frecuencia por estenosis carotídea grave que induce hipoperfusión retiniana o coroidal ± otros síntomas lateralizantes de ataque isquémico transitorio (AIT) (cambios transitorios del lenguaje, debilidad/hipoestesia contralat); arteritis de células gigantes (ACG) por lo general en adultos mayores, con claudicación mandibular e hipersensibilidad a palpación temporal, ± polimialgia reumática. **(2)** ***No isquémica*:** a diferencia de isquémica, s/s pueden ser más vagos; dxdf amplio; dxs frecs/relevantes: visión borrosa, ↓ con parpadeo/sustitutos de lágrimas → xeroftalmía; s/s visuales "positivos" (destellos) → migraña; oscurecimiento visual al inclinarse hacia adelante → edema de disco óptico; fenómeno de Uhthoff (desmielinización antigua); dolor oftálmico → glaucoma de ángulo cerrado; ↓ visión con movs oculares → tumor orbitario; cefalea; DPA (vasoespasmo de arteria retiniana, desmielinización, por lo regular migraña).

Dxdf: (1) PVMT isquémica: enf de arterias oftálmica, central o rama retiniana, o ciliar posterior. Ateroembolia de ACI/trombosis *in situ* de arterias oftálmica, central o rama retiniana (puede ser por ACG) o venas (es decir, oclusión de vena central de la retina [OVCR]/oclusión de ramas de venas retinianas [ORVR] inminentes). Trombosis de arteria ciliar posterior o inflamación/ vasculitis por neuropatía óptica isquémica anterior (NOIA) inminente (puede ser por ACG, que es una *urgencia vascular* susceptible de tx). **(2) PVMT no isquémica:** xeroftalmía, glaucoma de ángulo cerrado, enf de segmento anterior (p. ej., xeroftalmía, hipema), desprendimiento retiniano, compresión del nOp (tumor orbitario), aumento de volumen del disco óptico con papiledema y *drusen*, migraña (puede evolucionar a PVMT isquémica).

Dx: (1) antecs oftálmicos con factores de riesgo vasculares (incluir enf carotídea y cardiaca). **(2)** exploración oftálmica: *PVMT no isquémica*: EF oftálmica de rutina (descartar enf de segmento anterior y presión intraocular ↑). *En PVMT isquémica* pueden identificarse émbolos refráctiles en arterias retinianas mediante fundoscopia (placas de Hollenhorst). **(3)** Descartar ACG (urgencia oftalmológica) con BHC, VSG y CRP (ninguna tiene especificidad suficiente). **(4)** Imagenología vascular desde arco aórtico hasta arterias oftálmicas (p. ej., angiografía por TC [ATC] o angiografía por RMN [ARMN] o US); bifurcación carotídea es de interés especial en enf ateroembólica. **(5)** Ecocardiografía (fracción de expulsión, válvulas, ventana oval permeable, descartar trombos). **(6)** Descartar estado de hipercoagulabilidad en pacs sin factores de riesgo vasculares y vasos sanguíneos normales. **(7)** Considerar angiograma con fluoresceína: llenado coroidal tardío sugiere ACG; flujo venoso lento sugiere OVCR/ORVR inminentes.

Tx: PVMT isquémica: prevención secundaria de EVC con modificación de factores de riesgo; endarterectomía carotídea si deriva de estenosis sintomática de ACI. **PVMT no isquémica:** atención oftalmológica o neurológica según la etiología.

Px: en casos de PVMT asociada con ateroembolia de ACI, riesgo de 25% de EVC a 3 años con estenosis carotídea significativa; riesgo de muerte anual, 4% (*NEJM* 2001;345:1084; *Neuro Clin* 2010;28:619).

ISQUEMIA RETINIANA Y DEL NERVIO ÓPTICO

Oclusión de la arteria central de la retina (OACR) y oclusión de ramas de arterias retinianas (ORAR): urgencia vascular porque puede seguirles infarto cerebral. OACR y ORAR ≥ pérdida visual monoocular aguda, por lo general indolora. Pérdida permanente, pero puede ir precedida por uno o más episodios (trastabillado) de PVMT o AIT cerebral. Ya que irrigación ocular deriva de ramas de la ACI, los síntomas oculares isquémicos pueden deberse a procesos distales (arteria oftálmica) o proximales (cardiacos). Si hay estenosis intensa/oclusión de ACI ≥ irrigación retiniana puede derivar de arteria carótida externa (ACE) y generar secuestro por flujo retrógrado del ojo (arteria oftálmica) al cerebro. **Presentación:** *OACR*: pérdida visual aguda, monoocular, intensa (puede existir conservación de campo visual periférico extremo); DPA relativo (DPAR) común; fondo con atenuación de arterias retinianas, a veces visualización de émbolos, edema retiniano (blanqueamiento) tras algunas horas por engrosamiento/pérdida de transparencia retinianos y mancha en cereza (en la fóvea, donde la retina es más delgada y sigue siendo visible la coroides roja); *ORAR*: pérdida visual parcial monoocular aguda; DPAR variable; fondo con engrosamiento/blanqueamiento retiniano altitudinal (sup o inf) con defecto correspondiente del campo visual (ORAR sup causa defecto en campo visual inferior).

Oclusión de arteria oftálmica: similar a OACR; émbolo grande en ACI *vs*. trombosis/placa *in situ*. Dxdf: oclusión de vena retiniana (subaguda, en días). Dx: similar a vdx de isquemia cerebral; excluir ACG en pacs > 50 años y con otros factores de riesgo para ésta. Asociación de ORAR/OACR + NOIA muy sugestiva de ACG; ORAR recurrente forma parte de sx de Susac (rara vasculopatía de arterias retinianas, cocleares y cerebrales de pequeño calibre). Tx: sin tx claro. Trombólisis IA (cateterismo de arteria oftálmica) o tPA IV con evidencia limitada de beneficio. Concentrarse en prevención de eventos vasculares subsecuentes. Hospitalización para prevención de EVC secundaria (*Am J Ophthalmol* 2014;157(6):1119).

Isquemia del nervio óptico. Definición: ↓ irrigación sanguínea a cualquier segmento del nOp: arterias ciliares posteriores cortas a cabeza de nOp con isquemia anterior del nOp y arterias ciliares posteriores largas (de arteria oftálmica) y vasculatura pial con isquemia posterior del nOp. Se clasifica con base en **(1)** topografía: **NOIA,** enf óptica anterior; neuropatía óptica isquémica posterior **(NOIP),** posterior o retrobulbar (es decir, detrás de lámina cribosa). **(2)** Causa subyacente: "arterítica" o "no arterítica". Arterítica es sinónimo de isquemia relacionada con ACG. Se piensa que émbolos no obstruyen arterias ciliares posteriores.

Epid: NOIA mucho más frec (90%). **(1)** *NOIA no arterítica* (NOIA-NA): por lo regular en > 50 años (pero posible a cualquier edad). Se asocia con excavación óptica escasa (índice excavación-papila < 0.3), hipotensión, anemia, cirugías cardiacas o espinales, estado hipercoagulable, ↑ agudo de presión intraocular, radiación. Factores de riesgo controversiales: factores de riesgo/enf vascular, amiodarona, sildenafil; puesto que es enf de vasos de pequeño calibre, no se relaciona con estenosis o embolia ipsilat de ACI; casos infrecs por *drusen* de cabeza del nOp o papiledema (por "conglomeración vascular"). **(2)** *NOIA arterítica* (NOIA-A): edad > 50 años; asociada con ACG; por lo regular polimialgia reumática (+). **(3)** *NOIP*: típicamente tras pérdida hemática intensa (cirugía cardiaca o espinal

prolongada en posición prona) o HoTA prolongada; pacs > 50 años; rara vez por ACG o infección micótica (p. ej., mucor).

Presentación: presencia de edema discal en NOIA. **(1)** *NOIA-NA*: deterioro visual monoocular agudo (leve a intenso); peor al inicio, pero el nadir puede ocurrir en días (o sem); el pac puede observar defecto en campo inf; rara vez binocular o secuencial, a menos que se relacione con ACG; suele ser indolora (puede referirse dolor leve). **(2)** *NOIA-A*: como en NOIA-NA, por lo regular con PVMT prodrómica; ± s/s de ACG y polimialgia reumática: claudicación mandibular, cefalea, hipersensibilidad a palpación cefálica, malestar general, pérdida ponderal, fiebre, sudoración, dolor en caderas y hombros. **(3)** *NOIP*: inicio rápido o al despertar de la cirugía, con pérdida visual binocular (o monoocular) intensa; palidez de discos ópticos 4-6 sem después del evento.

Dx: **(1)** s/s de neuropatía óptica: agudeza visual ↓, discromatopsia, DPA, disco óptico hiperémico edematoso (palidez con edema en NOIA-A), defecto altitudinal inf del campo visual frec (pero puede ser sup o global); palidez crónica del disco. **(2)** Con NOIA-NA, ojo contralat con índice excavación-papila bajo (< 0.3). **(3)** Palpar arterias temporales para descartar nodularidad, engrosamiento, ausencia de pulso e induración para descartar ACG. **(4)** CRP, VSG y BHC (anemia y trombocitosis en ACG). **(5)** Bx de arterias temporales; bx bilat ↑ sensibilidad. **(6)** ± RMN cerebral y orbitaria con gadolinio: valorar nOp; por lo regular normal en fase aguda; puede mostrar anomalías en DWI/coeficiente de difusión aparente (ADC) en NOIP; ↑ crónica de señal en T2 en nOp en NOIA y NOIP (también ayuda descartar otras causas de neuropatía óptica).

Dxdf: neuritis óptica: ♀ > ♂, pacs más jóvenes, dolor con movs oculares, se asocia con esclerosis múltiple (EM); tiende a mejorar. Lesiones infiltrativas/infecciosas/compresivas del nOp; evolución más lenta si se relaciona con neoplasia.

Tx: *NOIA-NA*: sin tx comprobado. *NOIA-A*: metilprednisolona IV de inmediato (250 mg c/6 h por 3-5 días), luego prednisona VO (1 mg/kg/día) para proteger ojo contralat; iniciar tx de inmediato al sospechar dx (no esperar VSG o bx de arteria temporal). *NOIP*: sin tx comprobado; régimen terapéutico para NOIA-A si se sospecha ACG.

Px: *NOIA-NA*: recurrencia en ojo afectado < 5%; ojo contralat ~ 15% a 5 años; recuperación visual deficiente. *NOIA-A*: pérdida visual progresiva en el ojo afectado; pérdida visual contralat en ~ 40% sin tx; riesgo de infarto de miocardio y EVC; puede reincidir si el retiro gradual de esteroides es demasiado rápido; recurrencias años después del tx son en extremo raras; recuperación visual deficiente. *NOIP*: recuperación visual deficiente.

	NOIA-A	NOIA-NA	Neuritis óptica
Edad	> 50 años	Por lo regular > 40 años	Por lo regular 20-30 años de edad
Dolor	Cefalea, claudicación mandibular	Usualmente no	Sí, con movs oculares
Dx	HC/EF, VSG/CRP, biopsia	HC/EF	HC/EF
Patogenia	Vasculítica	¿Isquémica?	Mediación inmunitaria
↓ agudeza, DPA, discromatopsia	Sí	Sí	Sí
Edema del disco óptico	Sí (± edema pálido)	Sí (puede ser sectorial)	Sólo 1/3 de pacientes
Hemorragias del disco óptico	Sí	Sí	No
Excavación de ojo contralateral	Normal	Escasa	Normal
Defectos en campos visuales	Cualquier defecto tipo nOp	Altitudinal o arciforme, por lo general inferior	Cualquier defecto tipo nOp; son comunes defectos centrales/ arciformes
Tx	Esteroides con retiro progresivo lento	Modificación de factores de riesgo	Considerar esteroides IV
Px	Pérdida visual intensa; riesgo de pérdida visual adicional/ ojo contralat sin tratamiento	Pérdida visual variable, estática; < 5% de recurrencia en mismo ojo, pero afectación de ojo contralat en 15% a 5 años	Mayor parte se recupera; riesgo de desarrollo de EM

NEURITIS ÓPTICA Y NEUROPATÍAS ÓPTICAS DESMIELINIZANTES

Véase la sección Neuritis óptica en el capítulo *Esclerosis múltiple y otros trastornos desmielinizantes del SNC*.

NEUROPATÍAS ÓPTICAS HEREDITARIAS, TÓXICAS Y METABÓLICAS

Definición: diversas enfs del nOp, con más frecuencia afectan la visión central (vía haz maculopapilar).

Presentación: pérdida visual central bilat y simétrica insidiosa, por lo general indolora (a menos que se señale lo contrario).

Dx: EF: simétrica, agudeza ↓, discromatopsia, defectos del campo visual central, disco pálido.

Lab: suero para mutaciones de neuropatía óptica hereditaria de Leber y atrofia óptica dominante (AOD); B_{12}, Hcy/ácido metilmalónico. Rara vez por deficiencia de B_1, B_2, B_6, niacina, tiamina.

Imagen: RMN cerebral y orbitaria con gadolinio para descartar lesiones compresivas.

Causas específicas

Neuropatía óptica asociada con deficiencia de B_{12}: definición: desmielinización del nOp a partir del haz maculopapilar, relacionada con desnutrición; la deficiencia visual puede preceder a anemia y otros s/s neuros. **Epid:** anemia perniciosa (más

frec en países desarrollados), enteritis o resección del intestino delgado, veganismo. **Dxdf:** AOD, lesión quiasmática (defectos ocasionales de campos visuales bitemporales). **Dx:** palidez del disco óptico, defectos centrocecales en campos visuales, disfunción de la memoria, ↓ sensibilidad a vibración y posición, anemia macrocítica, B_{12} ↓ y Hcy/ácido metilmalónico ↑, RMN cerebral con enf en sustancia blanca (SB). **Tx:** hidroxicobalamina IM. **Px:** estabilidad visual con tx; mejoría variable.

Deficiencia de tiamina: rara; vit B_1 es cofactor de varias enzimas mitocondriales. Puede desarrollarse neuropatía óptica con encefalopatía de Wernicke (consumo de alcohol, desnutrición). Presentación: pérdida visual aguda/subaguda, edema discal. Dx: tiamina sérica tiene sens y esp bajas; debe recurrirse a administración empírica de complementos. Px: recuperación completa.

Neuropatía óptica asociada con metanol: definición: disfunción de SB mediada por toxinas. Presentación: letargo, cefalea, vómito, dolor abdominal, amaurosis. **Epid:** EtOH casero, productos industriales que contengan metanol. **Dx:** aumento de volumen discal; acidosis metab; RMN cerebral con hemorragia e infarto en putamen. **Tx:** etanol o fomepizol IV, bicarbonato IV. **Px:** recuperación visual deficiente.

Ambliopía tabaco-alcohol: definición: neuropatía óptica que se presume aunada a desnutrición y mediada por toxinas; epidemias previas en Cuba y Jamaica asociadas con consumo de puros y yuca (mandioca) respectivamente. **Epid:** tabaquismo, consumo excesivo de EtOH, desnutrición. **Dxdf:** neuropatía óptica relacionada con deficiencia de B_{12}, AOD, neuropatías ópticas por compresión. **Dx:** posible hemorragia peripapilar en fases tempranas; verificar concentraciones de B_{12}. **Tx:** hidroxicobalamina IM, multivitamínicos, suspensión del tabaquismo y EtOH. **Px:** estabilidad visual con tx; mejoría variable.

Linezolid: abx diseñado contra *Staphylococcus aureus* resistente meticilina y enterococos resistentes a vancomicina; interrumpe síntesis proteica en las mitocondrias. Neuropatía óptica y periférica dependiente de la dosis. Dx: clínico. Tx: suspensión del fárm. Px: algunos se recuperan de la neuropatía óptica; neuropatía periférica suele ser permanente.

Ciclosporina y tacrolimus: inmunosupresores para la prevención del rechazo tras el trasplante de órganos. Ambos inducen sx de encefalopatía posterior reversible (SEPR) y, con menos frecuencia, neuropatía óptica. Quizá por elevación de presión intracraneal (PIC) y papiledema. Reportes de casos y mejoría tras la suspensión del fárm, pero con estabilización de pérdida visual.

Neuropatía óptica hereditaria de Leber (NOHL): mutación del DNA mitocondrial; afecta ante todo a hombres de 15-35 años; ± AHF maternos. Pérdida visual subaguda indolora unilat, que afecta ojo contralat en sem o meses; agudeza final 20/200 con ambos ojos. Dx: campos visuales con defectos central y cecocentral; ausencia de fuga en angiografía retiniana (seudoedema); prueba genética. Sin tx comprobado.

Neuropatía óptica por radiación (*J Neuro-ophth* 2004;24:243): **definición:** enf del nOp inducida por radiación. **Presentación:** pérdida visual aguda/subaguda >

crónica, años tras la exposición (por lo regular 2 años); monoocular o binocular; puede ser secuencial. **Epid:** exposición previa a radiación de por lo menos 50 Gy. **Dx:** exploración con neuropatía óptica retrobulbar o retinopatía, más frec en pacs con enf vascular subyacente; palidez discal crónica; RMN cerebral y orbitaria con gadolinio muestra reforzamiento y aumento de volumen en región afectada. **Dxdf:** tumor. **Tx:** ninguno con eficacia comprobada; pueden intentarse oxígeno hiperbárico, corticoesteroides. **Px:** evolución visual deficiente; puede afectar cualquier elemento de la vía visual (quiasma, tracto, radiaciones).

Otras etiologías: etambutol, ¿sildenafil?, otros solventes orgánicos (tolueno).

NEUROPATÍAS ÓPTICAS INFLAMATORIAS, INFILTRATIVAS E INFECCIOSAS

Definición: disfunción del nOp por inflamación, infección o ambas. Abombamiento discal = edema o aumento de volumen de la papila (papiledema = edema discal por ↑ de PIC).

Presentación: pérdida visual subaguda, pacs más jóvenes, con s/s sistémicos de enf subyacente.

Dx: s/s de neuropatía óptica (↓ de agudeza, visión de color, DPA, defectos del campo visual tipo nOp). Fundoscopia. Si aumento de volumen discal (+): **(1)** medir TA. **(2)** Determinar si aumento de volumen se debe a PIC ↑.

Dxdf: neuritis óptica desmielinizante idiopática por lo regular es la alternativa diagnóstica principal.

Valoración ante sospecha de neuropatía óptica inflamatoria, infiltrativa o infecciosa	
RMN orbitaria y cerebral con gadolinio	Cortes coronales en secuencia de recuperación de inversión de tiempo corto (tau; STIR) facilitan valoración de nOp; valorar quiasma y espacio de LCR en torno a nOp; buscar evidencia de enf subyacente en parénquima y meninges
Serología	ECA, ANA, anti-Lyme, RPR, FTA-ABS, IgM/IgG contra *Bartonella* y VVZ
LCR	Cuantificar presión de apertura; estudios de rutina (conteo celular, proteínas, glucosa, tinción de Gram); VDRL, PCR para *Bartonella* y VVZ
Estudios de imagen corporal	TC de tórax
Otras pruebas	Derivado proteico purificado
Angiograma con fluoresceína	Puede confirmar la presencia de aumento de volumen patológico del disco (al revelar fuga del pigmento en la papila); puede ayudar a delimitar la enf extradiscal (es decir, retiniana)

NEUROPATÍAS ÓPTICAS INFLAMATORIAS-INFILTRATIVAS

Neuropatía óptica asociada con sarcoidosis (*Sem Ophth* 2008;23:157): **definición:** inflamación granulomatosa de nOp o quiasma. **Presentación:** por lo regular pérdida

visual monoocular intensa subaguda (dolor variable); diabetes insípida coexistente (en particular con afectación del quiasma), cefalea (meningitis), parálisis del nervio facial; por lo regular precedida por sarcoidosis sistémica (pulmonar, cutánea); otras manifestaciones oculares son más frecs (uveítis, vasculitis retiniana). **Epid:** edad, 20-40 años; ascendencia africana. **Dx:** granulomas y aumento de volumen del disco (en la enf anterior); RMN orbitaria y cerebral con gadolinio (reforzamiento y aumento de volumen del nOp o quiasma, reforzamiento meníngeo, afectación hipofisaria-hipotalámica); TC de tórax; ECA en suero; ↑ de proteínas y leucos (leve) en LCR; "el tejido es la cuestión": bx de piel, glándulas lagrimales, ganglios linfáticos, pulmón o cerebro. **Dxdf:** neuritis óptica, perineuritis óptica, neuropatía óptica neoplásica primaria o metastásica. **Tx:** corticoesteroides en dosis altas iniciales, mantenimiento crónico con esteroides; tx crónico: considerar metotrexato, inhibidores del TNF-α, ciclofosfamida. **Px:** tienen una evolución recurrente-remitente, la visión puede ser restaurada con tratamiento.

Neuropatía óptica asociada con lupus (*Autoimmune Dis* 2012;290898): **definición:** miríada de manifestaciones oculares por muchos mecanismos: oclusión vascular, inflamación, desmielinización del nOp. **Presentación:** pérdida visual monoocular o binocular subaguda o crónica (dolor variable); coexistencia de enf en médula espinal; por lo regular precedida por LES (piel, articulaciones, riñón, serosas), pero puede ser el 1.er signo; presentación infrec similar a seudotumor cerebral. **Epid:** 20-30 años, ♀ ≫ ♂. **Dx:** fondo con frec en límites normales; palidez discal en casos crónicos; RMN orbitaria y cerebral con gadolinio (reforzamiento variable del nOp, enf de SB); ANA (sensible), antidsDNA y antiSmith (mayor esp) en suero, Ab de sx antifosfolípido (SAAF). **Tx:** corticoesteroides iniciales; considerar otros agentes (metotrexato, azatioprina, ciclofosfamida, plasmaféresis, IgIV, anticoag en el SAAF). **Px:** evolución crónica o remitente-recurrente; es posible la mejoría visual, esteroides tempranos se asocian con mejor pronóstico.

Otras neuropatías ópticas autoinmunitarias (muy raras)

Perineuritis óptica: pérdida visual monoocular subaguda (dolor variable); edema discal y hemorragias retinianas, reforzamiento de vaina del nOp en RMN. Dxdf: sarcoidosis, TB, sífilis y enf de Lyme. Tx: manejo de enf subyacente o con corticoesteroides si es idiopática.

Neuropatía óptica asociada con sx de Sjögren: cuadro similar a neuritis óptica con pérdida visual monoocular dolorosa aguda o subaguda; s/s sistémicos (xerostomía, artralgias, mialgias) y oculares (queratoconjuntivitis), enf de SB variable en RMN; dx: factor reumatoide (50% de pacs), anti-Ro/La; tx: considerar corticoesteroides y tx inmunosupresor.

Neuropatía óptica asociada con enf de Behçet: puede haber pérdida visual por neuritis óptica, neurorretinitis o ↑ de PIC con papiledema; vasculitis retiniana que afecta venas e inflamación de cámara anterior; s/s sistémicos de enf de Behçet (úlceras genitales y orales, linfadenopatía). Tx: inmunomodulador (y acetazolamida, si la responsable es la PIC).

Neuropatía óptica inflamatoria recurrente crónica (*Brain* 2003;126:276-284): pérdida visual dolorosa recurrente, aguda/subaguda (es decir, neuritis óptica

recurrente). La pérdida visual puede ocurrir durante el retiro progresivo de esteroides. Patogenia incierta, pero es común elevación de Ab ANA (79%) y anticardiolipina (82%) (*Am J Ophthalmol* 1982;94:11).

NEUROPATÍAS ÓPTICAS INFECCIOSAS

Neuropatía óptica asociada con la enf de Lyme (*J Neuro-ophth* 1997;17:108): **definición:** disfunción del nOp por *Borrelia*. Se subdivide según mecanismos: **(1)** hipertensión intracraneal (HIC; papiledema); **(2)** desmielinización posinfecciosa o parainfecciosa anterior del nOp (papilitis); **(3)** infección directa de nOp y retina (neurorretinitis). Es controversial la participación de (2) y (3) en la enf de Lyme. La información posterior sobre enf de Lyme toma como base estas subdivisiones (1, 2 y 3).

Presentación: (1) cefalea, dolor cervical, diplopía (endotropía), *tinnitus*, visión borrosa, enf de Lyme. Exantema. **(2)** Pérdida visual monoocular, dolor con movs oculares, exantema reciente asociado con Lyme. **(3)** Pérdida visual monoocular, exantema reciente asociado con Lyme. **Epid:** áreas endémicas (noroeste de Estados Unidos, norte de Europa). (1) Población pediátrica; (2), (3): cualquier edad, rara.

Dx: *EF cutánea. Fundoscopia*: muestra: **(1)** marcado aumento de volumen del disco, hemorragias en astilla peripapilares; **(2)** aumento de volumen discal variable; **(3)** aumento de volumen discal, líquido subretiniano entre disco y mácula, estrella macular (fuga de exudados en torno a fóvea con patrón en estrella). *Western blot para Lyme y LCR anormal*. *PL*: [muestra (1) PIC, leucos y proteínas totales ↑; en (2) y (3), ↑ variable leve de leucos y proteínas totales. *RMN orbitaria y cerebral* con gadolinio (reforzamiento variable anterior de nOp; reforzamiento meníngeo variable; aumento del espacio de LCR en torno a nOp, con PIC ↑). **Dxdf:** seudotumor cerebral, neuritis óptica. **Tx:** ceftriaxona IV. **Px:** por lo general recuperación completa con tx.

Neuropatía óptica asociada con sífilis: definición: infección del nOp por *Treponema pallidum* como parte de neurosífilis activa. **Presentación:** pérdida visual crónica (fase terciaria) característica; puede tener presentación similar a NOIA aguda en fases tempranas de la sífilis (pérdida visual monoocular aguda indolora). Otros signos de neurosífilis en la enf crónica (tabes dorsal, demencia, otras neuropatías craneales). **Epid:** rara; cualquier edad, pero típica de adultos. **Dx:** variable, depende de inflamación meníngea, perineuritis o neuropatía óptica. *Fundoscopia en neuropatía óptica*: aguda: aumento de volumen discal + hemorragias en astilla; crónica: palidez discal; neurorretinitis variable; el disco puede tener aspecto normal si es retrobulbar. FTA-ABS en *suero* y LCR anormal (leucos y proteínas totales ↑; VDRL en LCR, pero no se requiere). Incidencia alta de infección concomitante por virus de la inmunodeficiencia humana. *RMN orbitaria y cerebral* con gadolinio (reforzamiento y aumento de volumen del nOp; engrosamiento y reforzamiento meníngeos en enf crónica). **Dxdf:** NOIA, neuritis óptica idiopática, perineuritis óptica, sarcoidosis. **Tx:** penicilina IV por 2 sem ± esteroides. **Px:** mejoría variable en fase temprana de la enf; estabilidad con tx en enf en fase tardía.

Neuropatía óptica asociada con *Bartonella*: de manera característica,

neurorretinitis; neuropatía óptica aislada rara (*Neurology* 2015;84;e204-e205). **Definición:** infección de nOp/retina por *Bartonella henselae* (parte de enf por arañazo de gato). **Presentación:** pérdida visual monoocular aguda/subaguda; fiebre variable, malestar general y linfadenopatía; ± encefalitis, CC. **Epid:** arañazo de gato. **Dx:** *fundoscopia* (neurorretinitis): aumento de volumen discal, líquido subretiniano entre disco óptico y mácula, "estrella macular" (exudados en torno a fóvea); escotomas centrocecal y central; uveítis y vitritis pueden coexistir. Se confirma por serología para *Bartonella*; *LCR*: pleocitosis linfocítica y proteínas totales variables, Ab contra *Bartonella* en LCR. **Dxdf:** otras causas de neurorretinitis (posviral, Lyme, sífilis, TB, toxoplasmosis, LES). **Tx:** doxiciclina y rifampicina o azitromicina; puede ser autolimitada, el tx puede ser opcional. **Px:** casi siempre buena recuperación visual.

Neuropatía óptica asociada con VVZ: definición: infección por VVZ del nOp, por lo regular con otros s/s por reactivación del virus. **Presentación:** pérdida visual monoocular aguda o subaguda, precedida o concomitante con *zoster* facial (distribución en 1.ª rama del nervio craneal V [NC V1]) u oftálmico. **Epid:** adultos. **Dx:** *fundoscopia*: aumento de volumen del disco óptico, con hemorragias peripapilares en fase aguda. *Serología de VVZ*; *LCR*: (↑ variable de leucos y proteínas totales; Ab contra VVZ en LCR); *RMN orbitaria y cerebral* con gadolinio (reforzamiento y aumento de volumen del nOp; reforzamiento variable del nervio trigémino). **Dxdf:** NOIA, neuritis óptica, neuropatía óptica neoplásica. **Tx:** aciclovir IV ± corticoesteroides. **Px:** mejoría visual variable.

Otras neuropatías ópticas infecciosas (raras/mal definidas, a menos que se indique lo contrario).

Neuropatía óptica asociada con TB: suele observarse en zonas endémicas (sureste asiático, India); pérdida visual monoocular subaguda con edema variable del disco y granulomas; por lo regular dominada por otros s/s del SNC: meningoencefalitis, HIC, otras neuropatías craneales.

Neuropatía óptica asociada al VIH: en fase temprana de la infección; presentación similar a neuritis óptica.

Neuropatía óptica asociada con citomegalovirus: en el sida, pérdida visual indolora subaguda con edema del disco; ± retinitis necrosante hemorrágica; ± ventriculitis y polirradiculitis lumbosacra.

Neuropatías ópticas asociadas con *Toxoplasma gondii,* especies de *Toxocara* y *Cryptococcus neoformans*: toxocariosis en pac con sida/otras lesiones en SNC; *Toxocara* con s/s de infección sistémica, estornudos, dolor abdominal y cefalea; en criptococosis puede existir → PIC ↑↑↑ y papiledema o granulomas en disco óptico.

Neuropatías ópticas asociadas con *Mycoplasma pneumoniae*, VHH-6 y VNO: presentaciones similares a neuritis óptica; pueden derivar de desmielinización parainfecciosa.

NEUROPATÍAS ÓPTICAS COMPRESIVAS Y NEOPLÁSICAS

Para información sobre las enfs relacionadas con el quiasma, véase la sección

Quiasmopatías. **Definición:** lesiones con efecto de masa que inducen disfunción del nOp por compresión extrínseca o crecimiento intrínseco. **Presentación:** pérdida visual monoocular insidiosa con neuropatía óptica; binocular con compresión del quiasma (o lesiones bilats del nOp).

Dxdf: neuropatías ópticas desmielinizantes, infiltrativas (p. ej., sarcoidosis) e isquémicas. Todas pueden → aumento de volumen del disco óptico y del nOp en la RMN. **Dx:** fundoscopia: palidez discal; ± aumento de excavación discal no glaucomatosa con afectación del nOp. RMN orbitaria y cerebral con gadolinio. Considerar pruebas para neurofibromatosis (NF) tipo 1 o 2 (con glioma y meningioma del nOp, respectivamente). Considerar vdx metastásica.

NEUROPATÍAS ÓPTICAS NEOPLÁSICAS

Meningioma del nOp (*J Clin Neurosci* 2013;20:1045): **definición:** proliferación de células de capilares aracnoideas de la vaina del nOp (no del nOp en sí); meningiomas de hendidura olfatoria y ala del esfenoide pueden → neuropatía óptica (y disfunción frontal y olfatoria). **Presentación:** pérdida visual monoocular insidiosa; proptosis en 60%; s/s visuales transitorios y evocados con la mirada. Neuropatías ópticas compresivas neoplásicas. **Epid:** 2.º tumor primario más frecuente del nOp; ♀ > ♂; NF-2. **Dxdf:** sarcoidosis, linfoma, mets, perineuritis óptica. **Dx:** fundoscopia con palidez discal ≫ aumento de volumen discal, pueden verse vasos comunicantes optociliares en el disco (si es orbitario) y aumento de excavación del disco óptico (es decir, no glaucomatosa); masa lineal con reforzamiento homogéneo de la vaina del nOp en RMN; ± calcifs intralesionales; lesiones pequeñas en ápex orbitario se pasan por alto con facilidad en RMN (incluso con s/s marcados). La bx rara vez está indicada, puesto que conlleva incremento del riesgo de daño del nOp. **Tx:** observación (EF y RMN seriados); considerar la radiación en la enf progresiva; la resección daña la red vascular compleja contenida en la vaina del nOp. **Complicaciones:** neuropatía óptica por radiación. **Px:** px visual variable sin tx; pérdida visual progresiva en 85%.

Glioma de bajo grado del nOp (*Br J Ophthalmol* 1969;53:793): **definición:** proliferación de bajo grado de células de la glía en el nOp, por lo regular astrocitoma pilocítico de la vía visual anterior; también existen gliomas posteriores (quiasma, tracto, radiaciones). **Presentación:** pérdida visual (asintomática hasta grave) en la 1.ª década de la vida; puede descubrirse de modo incidental en la NF-1; los niños pueden presentar estrabismo por ambliopía en evolución; proptosis si es intraorbitario. **Epid:** 1/3 con NF-1. **Dxdf:** meningioma y otros tumores primarios del nOp: ganglioglioma, hamartoma astrocítico, hemangioma, melanocitoma. **Dx:** otros s/s de NF-1 (nódulos de Lisch en iris, lesiones cutáneas). RMN: aumento de volumen con reforzamiento mínimo del nOp. **Tx:** muchos recomiendan no tratar; qxtx y rxtx se consideran en ocasiones; se evita la resección dada la naturaleza intrínseca de la lesión y el riesgo elevado de pérdida visual subsecuente. **Complicaciones:** neuropatía óptica por radiación, riesgo de retraso del desarrollo. **Px:** depende de la localización, el tamaño del tumor y los defectos asociados. Por lo general pérdida visual estable o progresión muy lenta; muy raro que se transforme en glioma de alto grado con pérdida visual

progresiva.

Glioma de alto grado del nOp: definición: proliferación de alto grado de células de la glía en el nOp o el quiasma. **Presentación:** pérdida visual monoocular rápida (binocular si afecta quiasma); ± s/s orbitarios (proptosis, congestión orbitaria) en extensión anterior y s/s cerebrales en extensión posterior. **Epid:** raro; adultos; típicamente sin antec de NF-1. **Dxdf:** neuritis óptica, neuromielitis óptica (NMO), neuropatía óptica metastásica, sarcoidosis. **Dx:** RMN: aumento de volumen con reforzamiento del nOp; puede extenderse al cerebro. **Tx:** quimioterapia + radioterapia (como en otros gliomas de alto grado); ± resección. **Px:** pérdida visual progresiva; mortalidad alta.

Metástasis del nOp (*Arch Ophthalmol* 2000;118:217): **definición:** diseminación hematógena o por contigüidad desde órbita, cerebro o coroides; casi siempre afecta el nervio más que su vaina (la última como parte de la carcinomatosis meníngea). **Presentación:** pérdida visual monoocular de progresión lenta; a veces pérdida visual monoocular aguda; parálisis oculomotora concomitante; dolor con hipoestesia facial; cefalea; ± antecedentes de cáncer. **Epid:** raras; suelen ser extensión paranasal de ca nasofaríngeo y pulmonar o adenocarcinomas mamarios; también de colon, riñón, melanoma, estesioneuroblastoma, linfoma, leucemia. **Dxdf:** neuropatía óptica por radiación, NOIA o neuritis óptica (con cuadros agudos). **Dx:** *fundoscopia*: aumento de volumen del disco si la masa es anterior; rara vez colecciones de células tumorales visibles delante del disco; la masa puede extenderse a la coroides peripapilar; si es posterior, fondo normal en fase aguda, pero con palidez en fase crónica; *búsqueda sistémica* (EF e imagen) para identificar el primario; rara vez, aspiración con aguja fina de la lesión. **Tx:** rxtx, qxtx de acuerdo con tumor primario. **Complicaciones:** neuropatía óptica por radiación tardía. **Px:** algunos se estabilizan con tx, pero se anticipa progresión persistente; en general, mal pronóstico.

Neuropatía óptica paraneoplásica (*Surv Ophthalmol* 2013;58:430): **definición:** puede asociarse con Ab anti-CRMP-5; muy rara. **Presentación:** pérdida visual monoocular/binocular subaguda; cáncer sistémico subyacente conocido (por lo general pulmonar); por lo regular, síndromes neurológicos paraneoplásicos concomitantes adicionales (encefalomieloneuropatía en el sx de Ab anti-CRMP-5). **Dxdf:** NOIA, neuritis óptica, otras neuropatías ópticas inflamatorias o infiltrativas, infiltración metastásica, meningitis carcinomatosa o lesión relacionada con tx. **Dx:** *fundoscopia*: aumento de volumen discal variable y hemorragia, retinitis y vitritis (constelación que se observa en el sx anti-CRMP-5, usualmente relacionado con ca pulmonar de células pequeñas); *Ab anti-CRMP-5*; *PL; imá-genes* en busca de ca sistémico. Neuroimagen: cambios en parches de señal T2 y reforzamiento del nOp; casi siempre se asocia con defectos neuros multifocales; puede coexistir con mielopatía e imitar a la NMO. **Tx:** esteroides, manejo del ca subyacente, IgIV. **Px:** visual reservado y global deficiente.

NEUROPATÍAS ÓPTICAS COMPRESIVAS NO NEOPLÁSICAS

Aneurismas arteriales: segmento supraclinoideo de ACI, incluido aneurisma oftálmico con compresión lateral posterior del nOp; aneurisma de porción cavernosa

de ACI (gigante) puede comprimir los nOp desde abajo; aneurisma de arteria comunicante (ACo) o ACA puede comprimir desde arriba. **Presentación:** pérdida visual monoocular o binocular insidiosa. **Epid:** por lo regular idiopáticos, pero existen factores de riesgo genéticos y de enf de tejido conectivo. **Dxdf:** compresión neoplásica. **Dx:** *fundoscopia*: palidez con excavación variable de papila; campos visuales: defectos nasales con aneurisma de ACI supraclinoidea. ATC o ARMN. **Tx:** oclusión de aneurisma con clip o microrresortes; aneurisma de ACI cavernosa difícil de intervenir. **Complicaciones:** OACR u ORAR por intervención en ACI o arteria oftálmica. **Px:** pérdida visual persistente sin tx; px visual en general deficiente.

Otras causas: mucocele sinusal, displasia fibrosa.

NEUROPATÍA ÓPTICA TRAUMÁTICA (NOT)

Definición: ***neuropatía óptica traumática directa*:** con traumatismo orbitario penetrante; daño directo al nOp. ***neuropatía óptica traumática indirecta*:** con traumatismo leve-intenso en hueso frontal o temporal → daño a conducto óptico y nOp dentro del mismo. **Epid:** accidentes automovilísticos y de ciclismo son las causas más frecs. **Presentación:** pérdida visual monoocular o binocular aguda con el traumatismo. Podría no reconocerse si hay otras lesiones traumáticas corporales/cerebrales (lo que es frec) o si el defecto visual es discreto y monoocular. **Dx:** *fundoscopia*: aumento de volumen del disco, hemorragia o avulsión nerviosa en la NOT directa; normal en fase aguda de NOT indirecta; fase crónica de NOT indirecta con palidez del disco óptico. *TC orbitaria* para descartar lesión compresiva infrec por traumatismo (hematoma, fragmento óseo). **Tx:** no existe evidencia actual sobre tx efectivo. ¿Corticoesteroides o fenestración de la vaina del nOp en NOT indirecta? (la mayoría no lo recomienda); evacuación quirúrgica si es apropiado (p. ej., hematoma). **Px:** por lo general, sin mejoría visual.

PAPILEDEMA E HIPERTENSIÓN INTRACRANEAL IDIOPÁTICA

(*Arch Neurol* 1982;39:461; *JAMA Neurol* 2014;13:1641)

Definición: el papiledema hace referencia específica al edema en el disco óptico por ↑ de la PIC. El edema del disco óptico se debe a anomalías del flujo axoplásmico; se desarrolla en el transcurso de días del inicio del ↑ de la PIC. Las causas de PIC ↑ incluyen: neoplasia, infección, inflamación de mediación inmunitaria, desmielinización central diseminada, trombosis del seno venoso (TrSV), errores innatos y adquiridos del metab, tóxicos, anomalías craneales, bloqueo espinal e HTA sistémica intensa. Sin causa identificable: dx de hipertensión intracraneal idiopática (**HIC-I,** también llamada **seudotumor cerebral**); implica ↓ de absorción de líquido cefalorraquídeo.

Epid: PIC ↑: miríada de causas en cualquier grupo de edad. **HIC-I:** ante todo en mujeres con sobrepeso de 20-30 años; también se asocia con exposición a tetraciclinas y abstinencia de corticoesteroides; HIC-I familiar infrecuente. **Presentación:** s/s visuales escasos tempranos (p. ej., visión borrosa leve); pérdida visual con papiledema intenso (con que se afecta visión central); toxicidad por vit A;

oscurecimiento visual transitorio (por lo regular al inclinarse hacia adelante), cefalea postural (empeora con bipedestación después de posición sedente o supina prolongada), diplopía horizontal, "*tinnitus* pulsátiles", rigidez de nuca, n/v. **Dx: (1)** *fundoscopia*: papiledema (inicia en región sup e inf) con hemorragias peripapilares en astilla (se aprecian mejor con luz verde), hemorragia subhialoidea o vítrea (con elevación rápida de la PIC), borramiento vascular en los bordes del disco (por edema de CFN), pérdida de la excavación óptica (tardía), exudados cotonosos variables, pliegues coriorretinianos (si es grave) y pérdida de la pulsación venosa (sólo implica PIC normal en el momento, ya que ésta puede fluctuar). **(2)** *Campos visuales*: puntos ciegos de mayor dimensión (por desplazamiento o compresión de fotorreceptores adyacentes al disco); ↑ prolongada de PIC → reducción del campo visual (inicia en región nasal inferior; el campo central se afecta por último); se recomienda campimetría seriada. **(3)** Defectos unilats o bilats del nervio *abducens*. **(4)** Revisar TA. **(5)** RMN y venografía por RMN cerebral para descartar lesiones con efecto de masa y TrSV; es común detectar senos venosos transversos comprimidos/estrechos. **(6)** PL para confirmar PIC ↑.

Dxdf: elevación fisiológica del disco (nasal > temporal), *drusen* del disco. Inclinación o hipoplasia del disco óptico; otras causas de edema del disco óptico (neoplasia, isquemia, inflamación, HTA).

Tx: (1) PIC ↑: tratar causa subyacente. **(2) HIC-I:** pérdida ponderal, asesoría nutricional y acetazolamida (estudio IIH); alertar sobre efectos secundarios comunes (por lo regular transitorios) para asegurar apego (disgeusia, disestesias). Furosemida en alergia a acetazolamida (sulfas) o casos refractarios. Pérdida visual intensa o refractaria a fárms: derivación del LCR, fenestración de la vaina del nOp (procedimiento unilat puede aportar beneficios bilats, pero existe riesgo de pérdida visual permanente por lesión de la arteria central de la retina). Cefalea refractaria: considerar otros trastornos comunes que induzcan cefalea primaria (p. ej., migraña) y tratarlos. Tratar HTA (si no se hace podría incrementarse el riesgo de pérdida visual). **(3)** También deben considerarse fárms reductores de la PIC y derivación en el papiledema que no deriva de HIC-I cuando la cefalea y la pérdida visual requieren tx; PL seriada no se recomienda como rutina.

Px: (1) HIC-I: casi todos mejoran; es posible disminuir medicamentos de forma progresiva en 8-12 meses; PIC puede permanecer alta a pesar de la resolución de s/s; se presentan recurrencias tardías con pérdida visual (Corbett 1982). Peor px con pérdida visual intensa inicial (pérdida de agudeza central o defecto marcado del campo visual); suele recibir tx más agresivo. **(2)** Se requieren sem para la resolución del papiledema luego de la normalización de la PIC. En ciertos casos no hay resolución completa; puede seguir atrofia óptica con borramiento de los márgenes del disco ("atrofia secundaria").

QUIASMOPATíAS

Definición: disfunción del quiasma óptico, por lo regular por compresión neoplásica externa, pero puede derivar de compresión no neoplásica, enfermedad intrínseca y, rara vez, sustancias tóxicas. **Presentación:** por lo general problemas visuales no

localizantes, como visión borrosa, fotofobia, cefalea, disfunción hipofisaria o hipotalámica (p. ej., galactorrea, acromegalia, pubertad precoz, sx diencefálico); disfunción del lóbulo frontal (LF). **Dxdf:** neuropatía óptica que induce defectos del campo visual temporal: neuropatía óptica relacionada con deficiencia de vit B_{12}, atrofia óptica hereditaria.

Dx: ↓ de agudeza visual (por lo regular asimét), discromatopsia. **Defectos del campo visual temporal** (sups o infs; asiméts): con compresión sup o inf los defectos inician *adyacentes a la línea media vertical, no en la periferia*; incluso si sólo hay defecto temporal monoocular, debe persistir sospecha intensa de quiasmopatía. Escotoma de la unión o defecto del campo visual: con lesión en región anterior del quiasma, defecto ipsilat tipo nOp (escotoma central o paracentral) y defectos temporal sup contralat. Palidez de disco óptico. Revisar RMN cerebral y orbitaria con gadolinio. Si RMN no es diagnóstica, descartar deficiencia de vit B_{12} y otras causas de neuropatía óptica.

Etiologías específicas

Adenoma hipofisario: 15% de todos los tumores intracraneales. Bajo grado (secretor de hormonas o no funcional). **Presentación:** pérdida visual de inicio lento (por lo regular no percibida, con hallazgo incidental en estudios de imagen); cuando hay síntomas visuales, suelen ser macroadenomas (> 10 mm); hiperprolactinemia (galactorrea, amenorrea, libido ↓), hormona del crecimiento ↑↑ (acromegalia, abombamiento frontal, engrosamiento cutáneo) más frec, aunque los que cursan con disfunción visual casi siempre son grandes y no funcionales. **Dx:** EF: defectos del campo visual temporal sup, parálisis de NC III, IV, VI si hay invasión del seno cavernoso; RMN: masa selar lisa homogénea y sin reforzamiento dentro de la glándula hipófisis con reforzamiento normal que comprime el quiasma desde abajo. **Tx:** prolactinomas: primero tx médico (agonista de dopamina puede disminuir su tamaño hasta en 80% de los casos), otros se vigilan mediante EF (campos visuales) y RMN; si hay compromiso visual: resección (transesfenoidal). **Px:** bueno con tx temprano; puede reincidir: deben realizarse EF/RMN seriadas. Palidez de disco óptico/compresión en el momento del dx determina el pronóstico.

Apoplejía hipofisaria: crecimiento rápido de adenoma, urgencia verdadera. **Presentación:** afección que amenaza la vida, con pérdida visual binocular aguda y diplopía, cefalea o coma; de manera característica por hemorragia posparto o tras procedimiento (cirugía cardiaca) dentro de adenoma infartado y con aumento de volumen. **Dx:** pérdida visual intensa con parálisis oculomotoras; panhipopituitarismo; por lo regular se pasa por alto en TC; se aprecia con más facilidad en RMN. **Tx:** restitución de corticoesteroides y hormonas tiroideas, y cirugía.

Craneofaringioma: tumor de bajo grado que deriva de bolsa de Rathke. **Presentación:** pérdida visual de inicio lento; signos variables de disfunción de lóbulo frontal e hipotálamo, hidrocefalia; ocurre en niños y adultos (bimodal). **Dx:** defectos de campos visuales temporales infs o sups; RMN: masa quística en región selar con reforzamiento periférico, que comprime quiasma desde arriba o abajo. **Tx:** cirugía, pero con tasa de complicaciones ≫ adenoma hipofisario (Δ endocrinos,

pérdida visual yatrógena). **Px:** la recuperación visual es posible; recurrencia con acumulación de líquido quístico o crecimiento tumoral. Debe darse seguimiento mediante EF y RMN seriadas.

Meningioma: por lo regular tumor de bajo grado de meninges en la base del cráneo (tubérculo o diafragma de silla turca, clinoides anterior). **Presentación:** pérdida visual gradual, defectos del campo visual temporal sup. **Dx:** RMN: masa selar con reforzamiento homogéneo que induce desplazamiento cefálico del quiasma. **Tx:** resección quirúrgica por lo regular subtotal por riesgo de hemorragia. Suele aplicarse radiación adyuvante.

Aneurismas: localización: porciones supraclinoidea y cavernosa de carótida, arteria oftálmica, ACA o ACo. **Presentación:** compresión lat de carótida, defectos de campo nasal unilat o bilat; defectos oculomotores y del trigémino. **Dx:** ATC o ARMN. **Tx:** tanto los procedimientos de clipaje como endovasculares conllevan riesgo de pérdida visual adicional y daño a otras zonas elocuentes por lesión vascular o directa, así como trombosis, inflamación y HSA.

Glioma: tumor de quiasma/hipotálamo; más frec en pacs con NF-1. **Presentación:** visión borrosa gradual; defectos del campo visual temporal, palidez discal; disfunción endocrina. **Tx:** RMN: quiasma con aumento de volumen y reforzamiento mínimo. **Tx:** típicamente estable. Si hay empeoramiento clínico, ¿rxtx y qxtx?

Sarcoidosis: lesión granulomatosa infiltrativa; por lo regular → engrosamiento meníngeo y afectación hipotalámica. **Presentación:** pérdida visual que puede ser aguda, subaguda o crónica, con neuropatías craneales concomitantes o previas (p. ej., parálisis facial), uveítis. **Dx:** RMN revela aumento de volumen y reforzamiento del quiasma con engrosamiento y reforzamiento de meninges adyacentes; búsqueda de sarcoidosis sistémica (p. ej., imagen de tórax). **Tx:** corticoesteroides y otros fárms inmunomoduladores.

Enfermedades desmielinizantes: pérdida visual aguda/subaguda como parte de NMO, sx clínico aislado, EM. **Dx:** *fundoscopia*: casi siempre normal en fase aguda; más tarde, edema e hiperemia de disco óptico por extensión anterior; atrofia discal crónica; con NMO, episodios concomitantes o previos de mielitis transversa longitudinal. **RMN:** reforzamiento/aumento volumen del quiasma. ± RMN de columna, Ab séricos de NMO, PL. **Tx:** agudo: esteroides IV. Con pérdida visual intensa considerar IgIV, plasmaféresis y rituximab para NMO.

Otras causas: posradioterapia, posquirúrgica, toxicidad por etambutol, tumor de células germinales, hamartoma, epidermoide, dermoide, mets, adenohipofisitis linfocítica, linfoma, histiocitosis, meningitis tuberculosa, quiste de bolsa de Rathke, mucocele sinusal, malformación arteriovenosa y traumatismo.

TRASTORNOS CEREBRALES DE DISFUNCIÓN VISUAL

Hemianopsia homónima: defecto del campo visual homónimo en c/ojo, contralat a la lesión. Lesiones de LT → defecto sup (*pie in sky*). Lesión de LP → defecto inf. Conservación macular en lesión posterior. Etiología: infarto o hemorragia de ACP o ACM, traumatismo, SEPR, atrofia cortical posterior, enf de Creutzfeldt-Jakob (ECJ)

posterior (variante de Heidenhain).

Inatención visual: falta de atención al espacio visual (pero con vías visuales remanentes conservadas), por enf del LP no dominante. Detección visual conservada en región de inatención (demostrar mediante retiro de estímulos distractores, p. ej., en la oscuridad, mostrar objeto brillante en región de inatención). ± inatención/defectos sensorimotores contralats. Etiología: infarto o hemorragia de ACM, traumatismo, tumor y desmielinización.

Alexia sin agrafia: ↓ capacidad para leer (preservación de habilidad para escribir) por enf de LO izquierdo y esplenio; desconecta giro angular izquierdo de LO derecho. Hemianopsia homónima derecha concomitante. Etiología: infarto o hemorragia de ACP y desmielinización.

Síndrome de Balint: dificultades diversas por enf occipitoparietal bilat: simultagnosia (incapacidad para procesar toda la escena visual), apraxia ocular (incapacidad para dirigir los movs de los ojos), ataxia óptica (compromiso de movs al utilizar información visual), defectos del campo visual inf concomitantes. Etiología: infarto en zona limítrofe (límite ACM-ACP), enf de Alzheimer, atrofia cortical posterior, SEPR, ECJ posterior (variante de Heidenhain) y leucocencefalopatía multifocal progresiva.

Síndrome de Anton: ceguera cortical por enf bilat de LO; por lo regular negación del defecto, con confabulación, defectos de campos visuales infs. Etiología: infarto o hemorragia en zona limítrofe (límite ACM-ACP) o ACP bilat (émbolo basilar), traumatismo, SEPR y ECJ posterior (variante de Heidenhain).

Acinetopsia: ↓ de percepción del mov por enf bilat en LO/LT. Etiología: antidepresivos, EVC bilateral.

Prosopagnosia y agnosia de objeto visual: ↓ de reconocimiento de caras y objetos por enf bilat en LO/LT. Se acompaña de hemianopsia homónima contralat, alexia sin agrafia. Etiología: infarto o hemorragia de ACP, desmielinización, encefalitis por VHS, atrofia cortical posterior, Alzheimer.

Discromatopsia central: compromiso de capacidad para visualizar colores por enf occipito-temporal (giros fusiforme y lingual). Los pacs no suelen estar conscientes del déficit. Defecto del campo visual homónimo contralat sup. Etiología: infarto o hemorragia de ACP y desmielinización.

NEUROOFTALMOLOGÍA EFERENTE

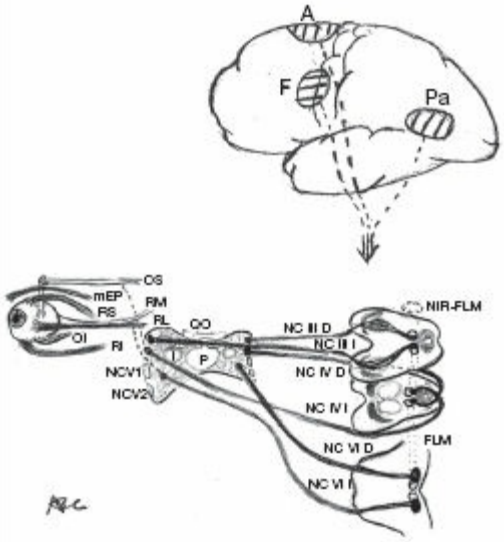

Vía visual eferente. El control motor cortical de los movs oculares deriva de los campos visuales del LF (F), los campos visuales accesorios (A) y los campos visuales del LP (Pa). Proyecciones descendentes alcanzan en dirección caudal estructuras relevantes para los movs horizontal y vertical del ojo. Tres cortes del tronco del encéfalo a la altura de los NC III, IV y VI (mesencéfalo sup, mesencéfalo inf y puente). Cada núcleo motor ocular relevante se representa con un círculo oscuro; el círculo blanco representa el FLM. Un poco por arriba del núcleo del NC III en el mesencéfalo sup se ubica el NIR-FLM. Se muestra el seno cavernoso y se representan las ramas V1 y V2, ACI (I), quiasma óptico (QO) e hipófisis (P). Conforme los nervios oculomotores entran y salen del seno cavernoso, se muestra el patrón de inervación de los NC IV y VI izquierdos para los músculos oculares: oblicuo sup (OS) y recto lat (RL), respectivamente. Los músculos oculares restantes son inervados por el NC III: elevador del párpado (mEP), recto sup (RS), recto medial (RM), recto inf (RI) y oblicuo inf (OI).

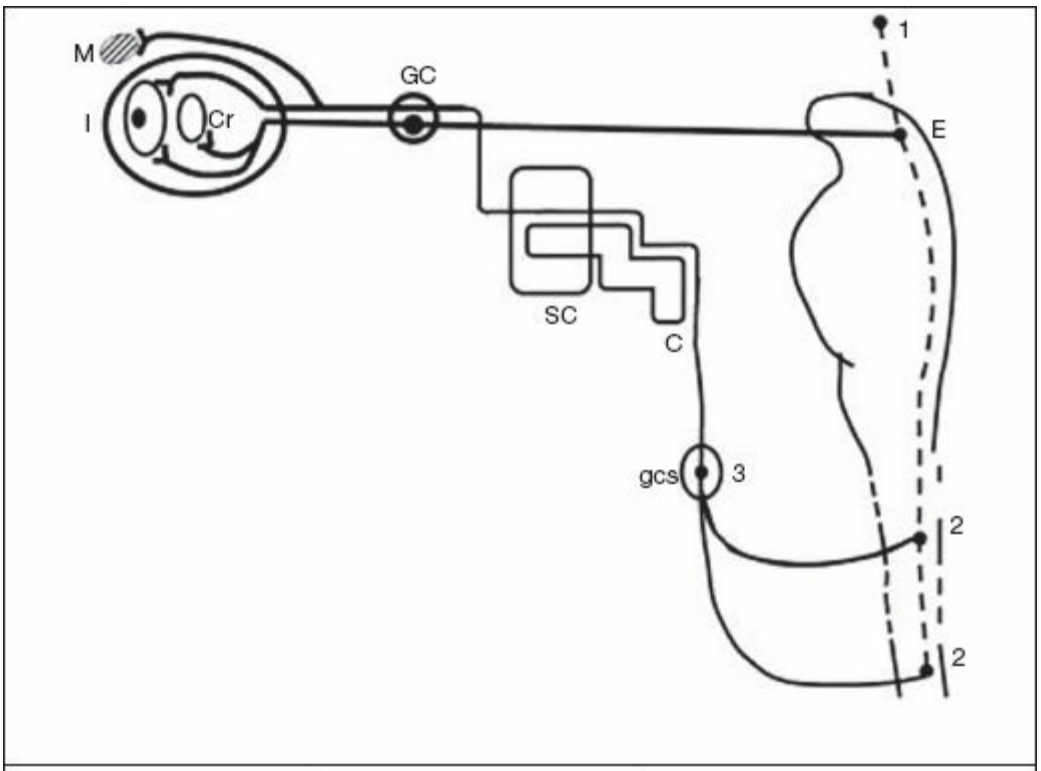

Vías oculares autónomas (simpáticas y parasimpáticas). La **vía oculosimpática** se origina en regiones corticales autónomas e hipotálamo (1: neurona de 1.er orden), desciende por el tronco del encéfalo para establecer sinapsis con las células de la columna intermediolateral de la médula espinal, de C8 a T2 (2: neurona de 2.° orden). La vía sale de la médula espinal, asciende y hace sinapsis en el ganglio cervical sup (gcs; 3: neurona de 3.er orden), para luego ascender junto a la arteria carótida (C) y pasar por el seno cavernoso (SC), entrar por la parte posterior de la órbita y el ganglio ciliar (GC) (sin hacer sinapsis) y llegar a los órganos terminales: músculo de Muller (M) y músculo dilatador de la pupila en el iris (I). La **vía oculoparasimpática** se activa principalmente con la estimulación luminosa de una retina, que a su vez activa los dos núcleos de Edinger-Westphal (E). Las señales viajan entonces por los NC III para hacer sinapsis en el ganglio ciliar (GC) y luego se dirigen a los músculos del esfínter en el iris y los músculos ciliares en el cristalino (Cr).

ANATOMÍA DE LA VÍA VISUAL EFERENTE

Control supranuclear: los campos visuales del LF (CVF; en corteza premotora) se proyectan a la formación reticular paramediana pontina (FRPP) contralat; la unión parietotemporooccipital también es importante para el control cortical de los movs oculares. Daño a CVF → desviación ipsilat de la mirada. Daño a FRPP → desviación contralat de la mirada.

Tronco del encéfalo: núcleo del NC III (mesencéfalo), núcleo del NC IV (mesencéfalo), núcleo de NC VI (puente). **Núcleo del NC III:** tiene un componente oculomotor medial (nervio oculomotor a músculos recto sup [RS], recto medial [RM], recto inf [RI], oblicuo inf [OI] y elevador del párpado o [mEP]) y un componente parasimpático paramedial (núcleo de Edinger-Westphal al esfínter del iris y músculos ciliares). El nervio sale por la cara ventral del mesencéfalo luego de pasar por núcleo rojo, sustancia negra y pedúnculo cerebeloso. **Núcleo del NC IV:** consiste en componente motor medial (nervio troclear a músculo oblicuo sup [OS]). Las fibras nerviosas se decusan y salen por cara dorsal de mesencéfalo. **Núcleo del NC VI:** constituido por componente motor medial (nervio *abducens*, a músculo recto lat [RL]). El nervio sale por delante, debajo del puente. **FRPP:** controla la **mirada**

conjugada horizontal; comunicación internuclear por medio del fascículo longitudinal medial (FLM) mielinizado. La **oftalmoplejía internuclear (OIN)** deriva de la enf del FLM. Daño a FLM y FRPP → **sx de "uno y medio"** (OIN + parálisis de la mirada ipsilat). **Mirada conjugada vertical** controlada por comunicación internuclear mediada por núcleo intersticial rostral del FLM **(NIR-FLM)** en la región dorsal del mesencéfalo. El sx mesencefálico dorsal incluye limitación de la mirada hacia arriba por lesión del NIR-FLM. **Espacio/cisternas subaracnoideos:** los NC transcurren en dirección anterior hacia el seno cavernoso. Pueden verse afectados por meningitis basilar o lesiones con efecto de masa. **Seno cavernoso:** plexo venoso cubierto por duramadre por el que transcurren ACI, nervios simpáticos posganglionares y NC III, IV, V y VI (ramas V1 y V2); el NC VI flota libre, en tanto que los otros NC están adheridos a la duramadre lat. **Lesiones que afectan el seno cavernoso:** meningioma, linfoma, adenoma hipofisario, carcinoma nasofaríngeo, enf metastásica, aneurisma intercavernoso de la ACI, fístula carotidocavernosa (buscar soplo orbitario por auscultación), sx de Tolosa-Hunt, Wegener, otras causas de paquimeningitis. **Ápex orbitario:** alberga el nOp y la arteria oftálmica, además de los NC III, IV, VI y rama V1 (la rama V2 egresa por el foramen redondo). **Lesiones que afectan el ápex orbitario:** seudotumor orbitario, oftalmopatía tiroidea, meningioma, linfoma, carcinoma nasofaríngeo, enf metastásica, mucormicosis, aspergilosis, Tolosa-Hunt. Buscar hiperemia conjuntival, proptosis, quemosis. **Hendidura orbitaria sup:** contiene vena oftálmica y NC III, IV, V y VI y rama V1. **Órbita/cápsula de Tenon:** contiene grasa retroorbitaria, nOp, ganglio ciliar (parasimpático), músculos del mov ocular. **Vía oculosimpática:** se origina en hipotálamo, desciende por tronco del encéfalo y médula cervical (columna intermediolateral) hasta C8-T2 (centro cilioespinal de Budge), establece sinapsis y sale de la médula, asciende cerca de ella hasta hacer sinapsis en el ganglio cervical sup (cerca del ápex pulmonar) y luego asciende junto con la carótida por el seno cavernoso hasta los órganos terminales (músculo de Muller, músculo dilatador de la pupila). **Daño** a esta vía: **sx de Horner** parcial o completo. **Vía oculoparasimpática:** impulsos provenientes de retina se proyectan al núcleo pretectal en región dorsal de mesencéfalo, para luego proyectarse ipsilat (por tracto pretectooculomotor) y contralateralmente (por comisura posterior) a los **núcleos de Edinger-Westphal;** la señal se transmite entonces por ambos nervios oculomotores hacia ambos ganglios ciliares dentro de la órbita para estimular el **músculo esfínter del iris** (constricción pupilar) y los **músculos ciliares** (acomodación). Subyace a la respuesta consensual a la luz y la acomodación del cristalino para la visión cercana. **Daño:** sx de Parinaud (también denominado mesencefálico dorsal), pupila tónica de Adie y pupilas de Argyll Robertson.

PARÁLISIS DEL NERVIO OCULOMOTOR (PARÁLISIS DEL NC III)

Definición: ↓ de la función de estructuras del NC III: RS, RM, RI, OI, elevador del párpado, músculos ciliares y constrictor del iris por lesión del núcleo/fascículo/nervio oculomotor. **Epid:** parálisis de NC III por isquemia (en 49%, por lo general adultos mayores + DM/HTA). **Presentación: (1) lesión nerviosa**: diplopía, ptosis intensa; dolor ocular/retroorbitario en parálisis isquémica del NC III; cefalea con aneurisma de ACoP y migraña. **(2) Lesión fascicular**

(región ventral de mesencéfalo): diplopía; ptosis ipsilat intensa; debilidad contralat, ataxia, temblor, bradicinesia. **(3) Lesión nuclear** (región dorsal de mesencéfalo): ptosis bilat intensa (un solo subnúcleo controla elevador), una o ambas pupilas (ubicación rostral de núcleos de Edinger-Westphal), diplopía, letargo.

EF: (1) ojo abajo y afuera (por falta de oposición a la actividad de RL y OS) con midriasis (por falta de oposición al dilatador del iris); lesiones parciales con afectación variable de músculos inervados por NC III o pupilares. **(2) Midriasis:** con parálisis por compresión de NC III (fibras parasimpáticas se distribuyen adosadas al nervio); puede no existir ("conservación pupilar") en la parálisis isquémica del NC III (con irrigación externa, fibras pupilares externas tienden a respetarse); hay excepciones. **(3)** Afectación variable de NC VI, y ramas V1 y V2 con afectación del seno cavernoso. **(4)** Afectación variable del nOp con enf en ápex orbitario (además de NC VI, y rama V1). **(5)** En lesiones mesencefálicas, debilidad contralat, ataxia, temblor, bradicinesia, letargo.

Vdx: ATC, ARMN o angiografía convencional para descartar aneurisma. Considerar RMN cerebral y orbitaria con gadolinio, PL, Ab contra el receptor de acetilcolina (anti-RACh) y estudios adicionales para miastenia *gravis* (MG).

Dxdf: (1) MG y oftalmopatía tiroidea. OIN (p. ej., lesión desmielinizante). **(2) Lesión nerviosa:** aneurisma (más frec ACoP), parálisis de NC III por isquemia/DM, herniación uncal, traumatismo craneoencefálico, enf del seno cavernoso, ACG (isquemia del nervio), migraña oftalmopléjica, meningitis, sarcoidosis, schwannoma, meningioma, mets. **(3) Lesión fascicular:** EVC, traumatismo, desmielinización, tumor. **(4) Lesión nuclear:** hidrocefalia, traumatismo, tumor pineal.

Px: la parálisis isquémica del NC III suele resolverse en el transcurso de 3-6 meses.

PARÁLISIS DEL NERVIO TROCLEAR (PARÁLISIS DEL NC IV)

Definición: función ↓ del OS, inervado por el NC IV, por lesión de núcleo/fascículo/nervio del NC IV. **Epid:** parálisis isquémica de NC IV: se asocia con pac añoso, DM, HTA y antec de traumatismo (puede ser leve). **Presentación: lesión nerviosa:** diplopía vertical u oblicua; dolor ocular/retroorbitario leve con lesión isquémica. Lesión nuclear (región dorsal de mesencéfalo): diplopía vertical u oblicua; OIN ipsilat y sx de Horner contralat. **EF:** ojo con hipertropía (por falta de oposición a la actividad del OI): más intensa en aducción; hipertropía alternante en parálisis bilats del NC IV (hipertropía derecha con mirada a la izquierda; hipertropía izquierda con mirada a la derecha). Inclinación de cabeza alejándose de la lesión (compensación por incapacidad para la incicloducción). *Fundoscopia*: puede observarse rotación externa (fóvea en posición baja anómala). Afectación variable de NC III y VI, y ramas V1 y V2 en la afectación del seno cavernoso. Afectación variable de nOp en la enf del ápex orbitario (además de afectación de NC III y VI, y rama V1). Con lesiones mesencefálicas, Horner contralat (ptosis, miosis; véase sección sobre sx de Horner). **Vdx:** considerar RMN cerebral y orbitaria con gadolinio, PL, Ab anti-RACh y otros estudios para MG. ¿ATC, ARMN o angiografía convencional para descartar aneurisma? (raro en parálisis de NC IV). **Dxdf: (1)** desviación oblicua (hipertropía con frecuencia se resuelve en posición supina; por lo

regular + otros s/s del tronco del encéfalo). MG. Oftalmopatía tiroidea. **(2) Lesión nerviosa:** traumatismo (puede generar lesión bilat), aneurisma (más frec ACoP), parálisis de NC IV por isquemia/DM, hidrocefalia, enfs del seno cavernoso (véase antes), ACG (isquemia nerviosa), migraña oftalmopléjica, meningitis, sarcoidosis, schwannoma, meningioma, mets. **(3) Lesión nuclear:** traumatismo, hidrocefalia, tumor pineal. **Px:** parálisis traumática e isquémica de NC IV suele resolverse en el transcurso de 3-6 meses.

PARÁLISIS DEL NERVIO *ABDUCENS* (PARÁLISIS DEL NC VI)

Definición: función ↓ del RL, inervado por el NC VI, por lesión de núcleo/fascículo/nervio del NC IV. **Presentación: (1) lesión del nervio:** diplopía horizontal, ↑ a distancia (cuando hay dolor o hipoestesia concomitante en distribución de rama V1: lesión en ápex petroso = *sx de Gradenigo*). **(2) Lesión fascicular** (puente): diplopía horizontal, ↑ a distancia, debilidad e hipoestesia contralats. **(3) Lesión nuclear** (puente): ↓ mirada horizontal (lesión concomitante de FRPP), debilidad e hipoestesia.

EF: ojo con endotropía (por falta de oposición a la actividad del RM). Afectación variable de NC III, IV, y ramas V1 y V2 con afectación del seno cavernoso. Afectación variable de nOp con enf del ápex orbitario (además de afectación de NC III y IV, y rama V1). Con lesiones pontinas, puede observarse limitación de la mirada horizontal (por inervación contralat del RM), debilidad, hipoestesia. **Vdx:** valorar ATC, ARMN, angiografía convencional para descartar aneurisma (raro en parálisis de NC VI). RMN cerebral y orbitaria con gadolinio. ± PL, Ab anti-RACh y otros estudios para MG. **Dxdf: (1)** MG y oftalmopatía tiroidea. **(2) Lesión nerviosa:** lesión bilat de NC VI sugiere tumor del clivus o PIC ↑; lesión unilat de NC VI sugiere PIC ↑, sx de Gradenigo (carcinoma nasofaríngeo, mastoiditis), traumatismo, aneurisma, parálisis de NC VI por isquemia/DM (infrec), enfs del seno cavernoso (véase antes), ACG (isquemia del nervio), migraña oftalmopléjica, meningitis, sarcoidosis, schwannoma, meningioma, mets. **(3) Lesión nuclear:** infarto, hemorragia, desmielinización, tumor. **Px:** parálisis traumática e isquémica de NC VI suele resolverse en el transcurso de 3-6 meses.

PARÁLISIS OCULOMOTORAS MÚLTIPLES

Definición: disfunción de ≥ 2 nervios motores oculares (oculomotor, troclear y *abducens*). Causas: patología en órbita, seno cavernoso, meninges, espacio subaracnoideo o proceso en placa neuromuscular.

Presentación: visión borrosa o diplopía. S/s de otras neuropatías craneales.

Dx: RMN cerebral y orbitaria. ± PL con citología, búsqueda sistémica de enf maligna, pruebas para MG y enf tiroidea: Ab anti-RACh, hormona estimulante de la tiroides (TSH), T4, Ab estimulantes de tiroides, Ab antitiroideos.

Dxdf: oftalmopatía tiroidea, seudotumor orbitario, tumor orbitario, MG, enf mitocondrial (Kearns-Sayre, oftalmoplejía externa progresiva crónica), migraña oftalmopléjica.

Enfs: tumor (carcinomatosis leptomeníngea, linfoma, meningioma, schwannoma, cordoma, condrosarcoma, apoplejía hipofisaria), meningitis (TB, sífilis, otras

bacterias), trombosis del seno cavernoso, fístula carótido-cavernosa, aneurisma de porción cavernosa de carótida, traumatismo, migraña oftalmopléjica (NC III ≫ VI > IV), botulismo, EVC de arteria basilar, deficiencia de tiamina, sx de Guillain-Barré (con Ab anti-GQ1b), polineuropatía desmielinizante inmunitaria crónica, sarcoidosis, sx de Tolosa-Hunt, ACG (isquemia nerviosa o de músculos extraoculares [ME]).

OFTALMOPATÍA ASOCIADA CON ENF TIROIDEA Y SEUDOTUMOR ORBITARIO

Oftalmopatía asociada con enf tiroidea (*Am J Ophthalmol* 1996;121:284). **Definición:** inflamación de mediación inmunitaria del contenido orbitario (músculos, tejido conectivo, glándula lagrimal, grasa); con frecuencia (mas no siempre) asociada con hipertiroidismo. **Presentación:** proptosis bilat subaguda, dolor ocular leve, diplopía (en particular con mirada hacia arriba), inyección conjuntival (*Bartley* 1996); s/s de hipertiroidismo pueden preceder, coexistir o seguir a la oftalmopatía. **Epid:** trastorno orbitario común en adultos; la gran mayoría desarrolla hipertiroidismo; riesgo ↑ en mujeres, adultos mayores, tabaquismo, yodo radiactivo. **Dxdf:** tumor orbitario, seudotumor orbitario, MG, parálisis de nervios oculomotores. **Dx:** EF: retracción palpebral, retraso del cierre palpebral, proptosis, aumento de volumen periocular; restricción de movimientos oculares (por lo regular RI y RM → compromiso de mirada hacia arriba y abducción); imagen: TC/RMN orbitarias = aumento de volumen regular de ME, con preservación ten dinosa. **Tx:** en general sólo medidas de sostén (lubricación oftálmica); corticoesteroides, cirugía descompresiva o radiación con congestión orbitaria intensa; cirugía cosmética una vez estable (descompresión orbitaria, cirugía palpebral). **Px:** por lo general autolimitada (1-3 años), pero algunos casos con progresión; pérdida visual ocasional (neuropatía óptica) con enf grave o fulminante.

Seudotumor orbitario: inflamación de mediación inmunitaria del contenido orbitario (músculos, tejido conectivo, glándula lagrimal, grasa). **Presentación:** proptosis unilat aguda, dolor orbitario, diplopía y aumento de volumen periorbitario. **Epid:** adultos de edad media. **Dxdf:** oftalmopatía tiroidea, tumor orbitario, infección orbitaria, granulomatosis de Wegener, histiocitosis, poliarteritis nodosa, sarcoidosis. **Dx:** proptosis, edema palpebral, quemosis, restricción de movs oculares; imagen orbitaria (TC o RMN) revela aumento de volumen de ME, con afectación tendinosa (todos los músculos pueden afectarse). **Tx:** respuesta rápida a esteroides, antiinflamatorios no esteroideos. **Px:** por lo regular respuesta completa; recurrencias frecs; pérdida visual infrec (neuropatía óptica compresiva, glaucoma, retinopatía) con enf grave.

MIASTENIA *GRAVIS* OCULAR

(*Muscle Nerve* 2008;37:141)

Debilidad fluctuante, fatigable y variable de ME por interrupción de la transmisión sináptica neuromuscular normal mediada por Ab. **Epid:** ♀ < ♂. ♀: 30-40 años, ♂: 50-60 años. **Presentación:** s/s oculares iniciales (ptosis y diplopía) en > 80% pacs con MG. **EF:** el RM (así como RS y RL) se afecta con más frecuencia, pero pueden hacerlo todos los ME; puede observarse patrón similar a OIN ("seudo-OIN"). Mov sacádicos hipométricos (preedrofonio); mov sacádicos hipermétricos (pose-drofonio).

La elevación manual del párpado ptósico puede inducir abatimiento del párpado contralat (por relajación de origen central del tono de los elevadores de los párpados). Mirada hacia arriba sostenida (> 30 s) → intensificación de ptosis y debilidad de RM. La ptosis puede mejorar con reposo, prueba de edrofonio o aplicación de hielo. Fasciculación palpebral de Cogan: apertura palpebral extrema al intentar mirar hacia arriba (a partir de una posición baja). Es común la debilidad asintomática del orbicular de los párpados y el cuello. Debilidad fatigable en extremidades sups e infs, que puede ser asintomática o no existir en fases tempranas. **Vdx: (1)** Ab anti-RACh (positivos en 50%); detección deficiente de otros Ab de MG (p. ej., anti-MuSK). **(2)** Considerar prueba de *edrofonio* (dosis de prueba de 2 mg, luego 2-8 mg hasta obtener respuesta positiva o administrar dosis total de 10 mg; considerar premedicación con 0.4 mg de atropina para evitar efectos colaterales; tener atropina adicional por posibilidad de efectos colaterales graves (bradicardia sintomática, hipotensión); vigilar mejoría de ptosis y limitación de movs oculares). **(3)** Considerar EMG (EMG de fibra única, estimulación nerviosa repetitiva). **(4)** TC de tórax para descartar timoma. **(5)** Verificar TSH y T4 (tiroidopatía concomitante frec). **Dxdf:** oftalmopatía tiroidea, parálisis oculomotoras. **Tx:** prismas ↓ diplopía (limitado por fluctuación de debilidad y estrabismo variable). Considerar: piridostigmina (efectividad limitada con s/s oculares aislados), corticoesteroides, timectomía (si hay timoma e inicio en < 50 años). **Px:** 80% → MG generalizada.

ANOMALÍAS DE LA MIRADA

Tipos de anomalías de la mirada: (1) anomalía supranuclear de la mirada: trastorno del mov ocular por lesión de cualquier estructura que envíe impulsos hacia los núcleos oculomotores (es decir, núcleos de NC III, IV y VI); p. ej., EVC de CVF, hemorragia cercana a FRPP, insuficiencia de convergencia, insuficiencia de divergencia. **(2) Anomalía internuclear de la mirada:** trastorno del mov ocular por lesión de las vías que conectan los núcleos oculomotores; p. ej., OIN por lesión del FLM. **(3) Anomalía nuclear de la mirada:** trastornos del mov ocular por lesión de los núcleos oculomotores.

Tipos de movimientos oculares conjugados

Movs sacádicos: mecanismo de desviación de la mirada para permitir la fijación foveal rápida. Áreas corticales que generan el mov sacádico horizontal contralat: CVF (giro frontal medio posterior), campos oculares accesorios (regiones motoras complementarias) y campos oculares parietales (corteza parietal posterior).

Movs sacádicos horizontales: proyecciones que descienden al tronco del encéfalo: decusación mesencefálica a FRPP contralat → núcleos de NC VI y III (vía FLM).

Movs sacádicos verticales: proyecciones que descienden al tronco del encéfalo: NIR-FLM de mesencéfalo → núcleos de NC III-IV. Regiones troncoencefálicas adicionales para facilitar, producir o mantener movs sacádicos: colículo sup contralat, NIR-FLM, flóculo del cerebelo, complejo perihipogloso y núcleos vestibulares mediales. Región troncoencefálica que inhibe de forma adicional movs sacádicos indeseables: neuronas omnipausa del núcleo *interpositus* del rafé.

Seguimiento uniforme: mecanismos de desviación de la mirada para seguir y mantener la fijación foveal. Generados corticalmente para permitir el seguimiento horizontal ipsilat: unión occipital, temporal y parietal; áreas corticales de generación de movs sacádicos (véase antes) también contribuyen.

Seguimiento horizontal: proyecciones descendentes al tronco del encéfalo (vía de doble decusación): brazo posterior de cápsula interna ipsilateral → región dorsal del puente → decusación a flóculo cerebeloso contralat y región posterior de vermis → eferencia cerebelosa por pedúnculo cerebeloso inf hacia núcleo vestibular medial → segunda decusación a núcleo *abducens*.

Seguimiento vertical: al parecer sigue vía similar, pero a NIR-FLM tras segunda decusación. Núcleo intersticial de Cajal (inC) de mesencéfalo y comisura posterior desempeñan papeles adicionales.

Reflejo oculovestibular (ROV): estabiliza la mirada, mantiene la fijación foveal. Mov de cabeza → señal de conducto semicircular → núcleos vestibulares pontobulbares → FLM → núcleos de NC III, IV y VI.

Nistagmo optocinético: seguimiento uniforme al que siguen movs sacádicos de corrección. Se origina en regiones temporales y parietales → sistema de vía óptica accesoria → núcleos pontinos dorsolaterales → núcleo vestibular medial → núcleos de NC III, IV y VI.

TRASTORNOS DE LOS MOVIMIENTOS OCULARES

Parálisis de la mirada horizontal: ↓ de movs oculares horizontales; puede afectar cualquier tipo de mov conjugado de los ojos; puede ser parálisis supranuclear/nuclear de la mirada. **Presentación:** depende de ubicación de la lesión; ± debilidad concomitante, inatención, alteración del lenguaje, nivel de alerta. **Etiología:** EVC (hemisférica, pontina o talámica); CC (mirada horizontal contralat forzada); posictal (compromiso de mirada contralat); masa pontina (hemangioma cavernoso, hemorragia, glioma); mielinólisis central pontina; deficiencia de tiamina; apraxia oculomotora congénita; sx ataxia-telangiectasia; atrofia multisistémica, enf de Gaucher; enf mitocondrial (Kearns-Sayre, oftalmoplejía externa progresiva crónica). **Vdx:** con lesión pontina (FRPP), compromiso de movs oculares ipsilats; debilidad hemifacial ipsilat y debilidad/negligencia contralat; con lesión pontina difusa, sx de enclaustramiento (anartria, cuadriplejía, conservación aislada de movs oculares verticales); con lesiones corticales, compromiso de movs sacádicos contralats o seguimiento ipsilat (depende de la ubicación en corteza), alteración del lenguaje (hemisferio dominante) o negligencia (hemisferio no dominante). RMN cerebral; ARMN o ATC en casos específicos. **Px:** la parálisis de la mirada por infarto o hemorragia hemisféricos por lo regular es autolimitada.

Parálisis de la mirada vertical: ↓ de movs oculares verticales; puede afectar cualquier tipo de mov ocular conjugado (mencionados antes); puede ser parálisis supranuclear/nuclear de la mirada. **Presentación:** cefalea, n/v, alerta ↓ (con hidrocefalia). **Etiología:** masa en región dorsal de mesencéfalo (tumor pineal, glioma tectal, dilatación de 3.er ventrículo: hidrocefalia), EVC mesencefálica o talámica, crisis oculógiras (inducidas por fárms), desviación benigna de la mirada de la infancia; deficiencia de tiamina; enf de Whipple; sx ataxia-telangiectasia; atrofia

multisistémica; parálisis supranuclear progresiva; enf de Niemann-Pick; enf mitocondrial (Kearns-Sayre, oftalmoplejía externa progresiva crónica). **Dx:** s/s acompañantes de región dorsal de mesencéfalo: incongruencia pupilar luz-visión cercana, nistagmo de convergencia-retracción (sacudida de convergencia y mov interno del globo ocular con intento de sacádico hacia arriba), retracción palpebral; RMN cerebral; ARMN o ATC cerebrales en casos específicos.

Oftalmoplejía internuclear (OIN): parálisis internuclear de la mirada con compromiso de la aducción de un ojo por daño ipsilat en FLM mesencefálico o pontino. **Presentación:** diplopía horizontal (u oblicua); oscilopsia. **Epid:** mujeres jóvenes (desmielinización); adultos mayores (EVC). **Etiología:** desmielinización (sx clínico aislado, EM); EVC lacunar. **Dxdf:** miastenia (seudo-OIN); deficiencia de tiamina. **Dx:** para OIN, exotropía; anomalías de movs sacádicos ipsilats (ausencia o enlentecimiento) y nistagmo de aducción contralat; OIN puede ser unilat o bilat; desviación oblicua (*skew*) concomitante; RMN cerebral; ARMN o ATC cerebrales en casos específicos. **Tx:** considerar prismas de base interna (para exotropía) si no se resuelve. **Px:** suele resolverse con desmielinización; por lo regular mejora con EVC.

Sx de uno y medio: parálisis de la mirada conjugada (supranuclear o nuclear e internuclear) en una dirección y OIN (compromiso de la aducción) en dirección opuesta; por daño al FRPP o núcleo *abducens* y fibras del FLM; lesión en región dorsal del puente. **Presentación:** diplopía horizontal. **Etiología:** infarto, desmielinización, hemorragia (hipertensiva, cavernoma), glioma pontino.
Dxdf: miastenia. **Dx:** RMN cerebral; ARMN o ATC cerebrales en casos específicos. **Tx:** prismas de base interna (para exotropía).

Estrabismo con desviación oblicua (*skew*): lesión supranuclear que altera la vía aferente del utrículo y el conducto semicircular al FLM y los núcleos oculomotores → desalineación vertical de los ojos. **Presentación:** diplopía vertical o torsional; ± s/s troncoencefálicos (alerta ↓, disartria, debilidad, ataxia). **Etiología:** EVC (adultos mayores), desmielinización (jóvenes), tumor. **Dxdf:** parálisis de NC IV, MG. **Dx:** hipertropía (con lesión medular, hipertropía contralat; con lesión del FLM, hipertropía ipsilat); a diferencia de parálisis del NC IV, por lo regular concomitante (mismo grado de desviación con mirada en distintas direcciones) y puede abatirse en posición supina; desviación oblicua con torsión ocular e inclinación de cabeza que se denomina reacción de inclinación ocular; suele haber otros signos de disfunción del tronco del encéfalo (mencionados antes); RMN/ARMN cerebrales. **Tx:** prismas de base sup o inf (para hipertropía) si no se resuelve. **Px:** puede mostrar resolución espontánea (EVC o desmielinización).

Insuficiencia de convergencia: defecto supranuclear (ubicación desconocida) → ↓ de convergencia. **Presentación:** diplopía horizontal con objetivos cercanos (p. ej., lectura). **Epid:** traumatismo craneoencefálico; también con otras lesiones en mesencéfalo; exoforia descompensada/*breakdown*. **Dxdf:** miastenia. **Dx:** ducciones completas en la EF. **Tx:** prismas con base interna (para exotropía); cirugía de estrabismo.

Insuficiencia de divergencia: defecto supranuclear (ubicación incierta) → incapacidad para la abducción ocular. **Presentación:** diplopía horizontal a distancia. **Epid:** pacs adultos mayores; enf concomitante de vasos sanguíneos cerebrales de

pequeño calibre. **Dxdf:** defectos bilats del NC VI, miastenia, PIC ↑, masa pontina (glioma). **Dx:** ducciones completas en la EF; RMN cerebral.

Tx: prismas de base externa (para endotropía); cirugía de estrabismo.

Espasmo de convergencia: definición: defecto supranuclear que induce convergencia forzada; por lo general voluntario y psicógeno. **Presentación:** diplopía, visión borrosa. **Epid:** trastorno de la personalidad. **Dxdf:** parálisis bilaterales de NC VI, lesión cerebral traumática, lesión en región caudal de tronco del encéfalo. **Dx:** miosis y convergencia, abducción normal en pruebas oculocefálicas, resolución de miosis con oclusión monoocular; considerar valoración psiquiátrica; considerar RMN si hay s/s adicionales. **Tx:** tranquilizar al pac; considerar atención psiquiátrica.

NISTAGMO Y OTRAS INTERRUPCIONES DE LA FIJACIÓN

Nistagmo: mov lento de los ojos a partir de la fijación, seguido por mov de corrección (rápido o lento).

Mecanismos: interrupción de la fijación por defectos de **(1)** ROV; **(2)** integrador neural (en núcleos *prepositus* del hipogloso, vestibulares mediales, inC, y vestibulocerebelo-flóculo): mecanismos neurales para mantener posiciones excéntricas del ojo y contrarrestar fuerzas elásticas orbitarias; **(3)** mecanismos cerebrales de fijación visual.

Presentación: n/v, vértigo, oscilopsia y visión borrosa en el nistagmo de adquisición reciente; n/v prominentes en enf periférica (agudeza visual sin oscilopsia en variantes congénitas de nistagmo). ± s/s troncoencefálicos y cerebelosos (en particular en nistagmo central adquirido).

Tx: se han probado muchos agentes con resultados desconcertantes (mala tolerancia, eficacia baja).

NISTAGMO ADQUIRIDO DE LA MIRADA PRIMARIA

Nistagmo por enf vestibular periférica: calidad: componente rápido horizontal-torsional. Desencadenantes: cambios de posición de la cabeza. Otras características: se suprime con fijación, cambios de posición de la cabeza (p. ej., Dix-Hallpike en el vértigo postural paroxístico benigno [VPPB]), agitación de la cabeza, hiperventilación, vibración mastoidea, Valsalva. De respaldo: conservación de movimientos sacádicos y seguimiento, fatiga, duración breve, hipoacusia. Mecanismo: defectos del ROV. Causas: VPPB, enf de Ménière, neuritis vestibular, laberintitis. Tx: maniobra de Epley (para el VPPB); anticolinérgicos (difenhidramina, escopolamina), BZD, acetazolamida (para Ménière); rehabilitación vestibular.

Nistagmo por enf central: nistagmo inf: calidad: componente rápido hacia abajo, componente lento hacia arriba. Desencadenantes: mirada inferolateral y convergencia (p. ej., leer o bajar escaleras). Otras características: no se suprime con fijación. De respaldo: nistagmo horizontal con cambio de dirección concomitante a s/s de enf cerebelosa (ataxia, anomalías del seguimiento). Mecanismo: defectos del integrador neural (papel especial del flóculo en la inhibición de movs oculares infs no deseados; la enf induce desviación superior y nistagmo inferior). Causas: enfs o tóxicos (litio, alcohol, distintos FAE) que afectan vestibulocerebelo (degeneración cerebelosa,

desmielinización, EVC o hemorragia) o unión craneocervical (malformación de Chiari, siringomielia, desmielinización, EVC). Tx: BZD, baclofeno, anticolinérgicos, memantina, gabapentina.

Nistagmo por enf central: nistagmo sup: calidad: componente rápido hacia arriba. Desencadenantes: (+) en posición neutral y con cualquier dirección de la mirada. Otras características: no se suprime con la fijación. De respaldo: intrusiones de seguimiento y sacádicas. Mecanismo: defectos del integrador neural; se comprende con menos precisión (que el inf), pero la lesión por lo regular se ubica en los núcleos hipoglosos bulbares o el tracto tegmental ventral; puede derivar de enf bulbar, pontina o mesencefálica. Causas: deficiencia de tiamina, EVC, desmielinización, tumor. Tx: igual que para el nistagmo inferior.

Nistagmo por enf central: nistagmo torsional (puro): calidad: componente rápido torsional puro (se detecta mediante la observación de los vasos conjuntivales). Desencadenantes: presente en posición neutral. Otras características: no se suprime con la fijación. De respaldo: OIN concomitante o reacción de inclinación ocular. Mecanismo: defectos del integrador neural; conocimiento deficiente; enf bulbar. Causas: EVC, tumor, desmielinización, siringomielia. Tx: igual que para nistagmo inferior.

NISTAGMO ADQUIRIDO (Y FISIOLÓGICO) DE LA MIRADA EXCÉNTRICA

Nistagmo fisiológico (de la mirada extrema): componente rápido horizontal en dirección de la mirada evocado por la posición excéntrica en individuos normales. ↑ con fatiga; amplitud baja. Fijación y seguimiento normales. Tx: ninguno.

Nistagmo evocado por la mirada: horizontal con componente rápido en dirección de la mirada evocado por la mirada excéntrica. Gran amplitud; compromiso de fijación y seguimiento. ± otros s/s de disfunción cerebelosa y del tronco del encéfalo. Mecanismo: defectos del integrador neural; enf de estructuras que mantienen la mirada horizontal (núcleos *prepositus* del hipogloso y vestibulares mediales) y vertical (inC), así como tractos vestibulocerebelosos y paramedianos. Causas: sedantes, EtOH, FAE, ataxia episódica tipo 2, daño cerebelopontino. Tx: no suele requerirse.

OTROS TIPOS DE NISTAGMO E INTERRUPCIONES DE LA FIJACIÓN

Nistagmo pendular: mov de vaivén (suele ser en plano horizontal o vertical; puede ser circular o elíptico); carece de componente rápido; EM subyacente o EVC del tronco del encéfalo; tx: memantina o gabapentina.

Nistagmo periódico alternante: nistagmo horizontal que cambia de dirección c/90 s con intervalos de 5-10 min sin nistagmo; punto neutro cambiante; suele ser congénito y benigno; puede ser adquirido (lesión del tronco del encéfalo); por enf del nódulo y la úvula del cerebelo; tratar con baclofeno, FAE.

Nistagmo *see-saw*: elevación cíclica e incicloducción de un ojo con depresión y excicloducción del otro (el ciclo se invierte luego); por enf de región paraselar o mesencefálica.

Opsoclono y aleteo ocular: movs sacádicos conjugados aleatorios involuntarios a intervalos irregulares; mioclonía, ataxia y Δ cognitivos sups concomitantes; enf de neuronas omnipausa del puente; puede ser posinfecciosa, de mediación inmunitaria o

paraneoplásica; descartar neuroblastoma en niños y otros tumores en adultos; tratar con esteroides, IgIV, plasmaféresis; eliminar tumor.

Mioclonías oculopalatinas: nistagmo pendular + temblor palatino; meses después de enf en triángulo de Mollaret (tracto tegmental central, núcleo rojo, núcleo dentado); tx: memantina, ácido valproico, anticolinérgicos.

VARIANTES DE NISTAGMO INFANTIL

Nistagmo congénito: suele reconocerse en los primeros meses de vida. Calidad: horizontal con trazo pendular. Desencadenantes: fijación. Mantiene características de sacudida horizontal incluso con la mirada vertical. Por lo regular disminuye con la convergencia o en el punto neutro (posición de cabeza preferida en que la amplitud del nistagmo es mínima). Mecanismo: puede presentarse aislado, como trastorno idiopático o asociarse con anomalías congénitas del nOp o retina. Causa: se desconoce. Tx: corregir cualquier error de refracción; prismas o cirugía de músculos oculares para llevar el punto neutro a la posición primaria.

Nistagmo latente: benigno; se presenta con oscilopsia durante la exploración oftálmica. La oclusión de un ojo induce nistagmo horizontal con componente rápido en dirección opuesta al ojo ocluido. Desencadenante: oclusión monoocular. Otras características: asociación variable con endotropía congénita, desviación vertical del ojo ocluido y nistagmo congénito; el nistagmo latente sintomático puede desarrollarse como trastorno adquirido tras pérdida visual monoocular de cualquier etiología. Mecanismo: se desconoce. Causas: en el nistagmo latente manifiesto, cualquier proceso que disminuya la agudeza visual monoocular. Tx: no se requiere.

***Spasmus nutans*:** inicia en el primer año de vida; casi siempre evolución de 1-2 años. Calidad: pendular, frecuencia alta, amplitud baja. Desencadenante: cambio de frecuencia y amplitud con variación de la posición de la mirada. Otras características: cabeceo (2-3 Hz) y tortícolis. Mecanismo: se desconoce. Causas: rara vez, glioma subyacente en vía óptica, otros tumores cerebrales de línea media o causa subyacente alternativa de pérdida visual. Evaluación: RMN cerebral, exploración oftalmológica. Tx: no se requiere.

ANOMALÍAS PUPILARES

ANISOCORIA FISIOLÓGICA

La anisocoria es fisiológica en casi todos los casos, 1-2 mm. Dx: grado de anisocoria similar con iluminación abundante y escasa; velocidad normal de constricción y dilatación bilats; respuestas normales a fárms. También son comunes las diferencias de posición de los párpados (diferencia de 1-2 mm), de modo que la pupila es relativamente pequeña con ptosis relativa diferente del sx de Horner.

PUPILA MIDRIÁTICA

General: fisiológica en casi todos los casos. Tres mecanismos comunes son compromiso de impulsos oculoparasimpáticos al constrictor del iris (daño a la vía de dos neuronas del núcleo de Edinger-Westphal en región ventral de mesencéfalo a ganglio ciliar), patología del iris (daño al músculo del esfínter) y efecto farmacológico.

Presentación: si es aislada (p. ej., pupila tónica), puede referirse visión borrosa (por

gran apertura y anomalías de la acomodación del cristalino), problemas de la visión cercana y fotofobia. Si hay lesiones compresivas del NC III, puede referirse dolor, cefalea, diplopía. Las lesiones mesencefálicas pueden manifestarse por ptosis, somnolencia, debilidad, defectos sensitivos y ataxia.

Dxdf: **(1)** *efecto farmacológico* (anticolinérgicos/inhibidores parasimpáticos o simpaticomiméticos): involuntario (nebulizadores de albuterol o ipratropio, escopolamina en parche, insecticidas) o fundoscopia con dilatación pupilar, en particular si es muy grande (> 7 mm). **(2)** Otras causas oculares: traumatismo local (iris), infección/inflamación (iritis), glaucoma agudo de ángulo cerrado (fotofobia, ojo rojo, dolor). **(3)** *Pupila tónica*: pérdida de borde pigmentado del iris, regiones con preservación de la constricción (parálisis sectorial visible con lámpara de hendidura), miosis con visión cercana y pilocarpina diluida (la pupila de mayor diámetro se constriñe más que la normal); cuando es idiopática se denomina pupila de Holmes-Adie (el sx completo suele ocurrir en mujeres jóvenes con pérdida de reflejos de estiramiento muscular); otras etiologías: sx de Sjögren, ACG, VVZ, Lyme, sífilis y paraneoplásica. **(4)** *Parálisis de NC III con afectación pupilar*: afectación aislada de pupila infrec; debe esperarse afectación de uno o más ME (RS/RM/RI/OI) y elevador del párpado; causas: compresión (aneurisma de ACoP, tumor, herniación uncal), infiltración (tumor, infección, inflamación); rara vez, isquemia de NC III (de manera característica respeta la pupila). **(5)** *Lesión mesencefálica*: hidrocefalia, tumores pineales, desmielinización, inflamación, infección.

Dx: **(1)** determinar si midriasis o miosis pupilar es patológica: ausencia de constricción con la luz o ↑ de anisocoria con luz → pupila midriática es patológica. **(2)** Diámetro pupilar > 7 mm quizá por medicamentos (p. ej., broncodilatadores). **(3)** Buscar signos de disfunción del NC III: anomalías de aducción, elevación y depresión. **(4)** Buscar signos de disfunción mesencefálica: ptosis y midriasis bilats; letargo, debilidad contralat, ataxia, temblor o bradicinesia. **(5)** Considerar ATC o ARMN (para buscar lesiones compresivas del NC III, como aneurisma de la ACoP). **(6)** Considerar TC o RMN cerebrales (para lesiones compresivas del NC III o mesencefálicas, como herniación uncal). **(7)** Considerar PL (en lesiones inflamatorias o infiltrativas del NC III).

PUPILA MIóTICA

General: casi todos los casos de anisocoria son fisiológicos. Causa patológica principal: ↓ de estimulación simpática al dilatador del iris (es decir, *sx de Horner*). Otras causas: tono parasimpático ↑ o patología local del iris.

***Sx de Horner* (*SH*):** se subdivide con base en la patología de tres vías neuronales: *1.er orden* (hipotálamo → C8-T2), *2.º orden* (C8-T2 → ganglio cervical sup (gcs) y *3.er orden* (gcs → dilatador del iris).

Presentación: revisión de sx Horner: ptosis, miosis, elevación escasa de párpado inf (puede simular endoftalmía), anhidrosis facial, hiperemia conjuntival leve, visión borrosa (acomodación ↑). **SH de 1.er orden:** rara vez aislado; anhidrosis hemifacial y hemicorporal ipsilats; lesiones de **(1)** hipotálamo: estado de alerta ↓, disfunción endocrina, anomalías del sueño; **(2)** mesencéfalo: parálisis contralat de NC IV; **(3)** puente: disartria, disfagia, debilidad, hipoestesia; **(4)** bulbo dorsolateral: hipoestesia

facial ipsilat, hipoestesia corporal contralat, hipofonía y ataxia ipsilat (es decir, sx de Wallenberg). **SH de 2.º orden:** Horner aislado o con: anhidrosis hemifacial y hemicorporal; lesiones medulares cervicales y del plexo braquial → debilidad, hipoestesia, dolor, disfunción intestinal/vesical. **SH de 3.er orden:** anhidrosis hemifacial ipsilat (lesión proximal a bifurcación de ACI = toda la hemicara; distal a bifurcación = región inf de hemicara). Lesiones de **(1)** ACI → dolor cervical, cefalea retroorbitaria, *tinnitus* pulsátil, parálisis de NC IX-XII, EVC de ACM-ACA; **(2)** seno cavernoso → ramas V1 y V2, parálisis de NC III/IV/VI; **(3)** órbita: igual que para el seno cavernoso pero con afectación de nOp y conservación de rama V2; **nota:** parálisis de NC III (parasimpática) + SH pueden → pupila fija en posición central.
Dxdf: (1) *SH de 1.er orden*: **(1a)** hipotalámico: tumores/infecciones/inflamación (sarcoidosis, histiocitosis); **(1b)** mesencéfalo/puente: hemorragia, traumatismo, desmielinización, tumor; **(1c)** médula obongada: EVC de arterias cerebelosa posteroinferior/vertebral, desmielinización, tumor. **(2)** *SH de 2.º orden*: tumor de ápex pulmonar, lesión de plexo braquial, traumatismo, siringomielia, neoplasia (neuroblastoma), mielitis transversa e infarto medular cervical. **(3)** *SH de 3.er orden*: disección/trombosis de ACI, enf del seno cavernoso (p. ej., inflamación/trombosis/tumor), enf orbitaria, cefalea en racimos, traumatismo cervical u oral (puede ser lesión yatrógena por uso de sondas y catéteres). **(4)** *Pupila de Argyll Robertson*: miosis bilat; reacción de acomodación cercana pero no tiene respuesta pupilar fotomotora (sífilis). **(5)** *Pupila tónica crónica*: pupila tónica midriática se reduce con el tiempo. **(6)** *Patología local del iris*: inflamación, traumatismo, infección. **(7)** *Fárms y sustancias tóxicas sistémicas y locales*: bloqueo adrenérgico o estimulación opioide/colinérgica.
Dx: (1) en SH, buscar miosis, retraso para la dilatación (en condiciones de iluminación abundante a escasa), ptosis leve (en el SH no se observa ptosis intensa), elevación de párpado inf, anhidrosis, congestión conjuntival leve, seudoenoftalmía, visión borrosa (por acomodación ↑), presión intraocular ↓; en SH congénito, pigmentación de iris ↓ (ojo azul). **(2) Prueba con cocaína** (bloquea la recaptura de norepinefrina en la placa neuromuscular del músculo dilatador del iris; reacción normal = dilatación): dilatación ↓ confirma SH; la pupila normal se dilata, lo que intensifica la anisocoria. **(3)** Entre 1-2 días luego de prueba con cocaína, considerar **prueba con hidroxianfetamina:** con dilatación, neurona de 3.er orden intacta y lesión ubicada en neuronas de 1.er o 2.º orden. **(4) Prueba con apraclonidina** (acción agonista leve en receptores adrenérgicos tipo 1 postsinápticos): dilatación en SH crónico por hipersensibilidad inducida por desnervación del dilatador del iris; sin respuesta en pupilas normales o SH temprano, disminuye grado de anisocoria. **(5)** Considerar RMN/RMN cerebral y cervical (con imágenes con saturación de grasa en T1 en la base del cráneo para descartar disección) y ATC. **(6)** Considerar estudios de imagen de tórax y hombro.

ÍNDICE ALFABÉTICO DE MATERIAS

Los números de página en *itálicas* denotan figuras; los seguidos por una "t" denotan tablas.

A

Abetalipoproteinemia, 236
Absceso cerebral
  etiología, 153
  manejo neuroquirúrgico, 155
  microorganismos, 153-154
  patología, 153
  valoración diagnóstica y manejo, 154-155
Abstinencia de alcohol, 96, 96t-97t
Ácido acetilsalicílico y salicilatos, 97
Ácido fitánico, enfermedad por almacenamiento de, 236
Acinetopsia, 323
Actividad delta rítmica intermitente
  de frontal/occipital, 88
  del lóbulo temporal, 88
Adenoma hipofisario, 280, 322
Adicción, 128
Adrenomieloneuropatía, 228, 236
Afasia
  definición, 119-120
  diagnóstico diferencial, 120
  exploración, 120-121
  tipos clásicos, 121-122, 121t
Agnosia de objeto visual, 323
Agudeza visual, pruebas de, 209
Alcohol
  intoxicación, 95-96
  miopatía, 257
Alexia sin agrafia, 323
Alteración del estado de alerta. *Véase* Coma y trastornos del estado de consciencia
Alzheimer, enfermedad de, 115-116
Amiloide familiar, polineuropatía, 236-237
Amiotrofia
  diabética, 244-245
  focal benigna, 229-230
  monomélica, 229-230
Amiotrófica, esclerosis. *Véase* Esclerosis lateral amiotrófica
Amnesia, 124-125
  funcional, 125
  global transitoria, 18, 125
Anatomía venosa, 13, *13*
Aneurismas, 17, 323
  cerebrales, 56-57
Angiografía, 16
  cerebral, 53

con fluoresceína, 210
Angioma venoso. *Véase* Anomalía venosa del desarrollo
Angiomas cavernosos, 17
Angiopatía amiloide cerebral, 34t
inflamatoria, 104
Angitis, 185-187. *Véase también* Vasculitis
primaria del sistema nervioso central, 185-186, 266
secundaria del sistema nervioso central, 186-187
Ángulo pontocerebeloso, tumores del, 198t
Anisocoria, 330-331
Anomalía, nuclear de la mirada, 327
supranuclear de la mirada, 327
venosa del desarrollo, 17
Anorgasmia, 208
Ansiedad, trastornos de, 126
Antidepresivos tricíclicos, 98
Antipsicóticos, 98
Anton, síndrome de, 323
Apnea
compleja del sueño, 297
del sueño de origen central, 297, 297t
obstructiva del sueño, síndrome de, 296-297
Apoplejía hipofisaria, 322
Apraxia, 122, 123t-124t
Aprosodia, 122
Arteritis de células gigantes, 266-267
Artritis reumatoide, 239, 262-263
Aspiración, 208-209
Astrocitoma, anaplásico, 275-276
pilocítico, 276-277
subependimario de células gigantes, 277
Astrocitosis infiltrativa difusa, 109
Ataque isquémico transitorio, 27
Ataxias espinocerebelosas, 226-227
Ataxias hereditarias, 198
Ateroesclerosis, 31-32
Atrofia de múltiples sistemas, 132
Atrofia muscular, espinal, 230
progresiva, 230
segmentaria juvenil, 229-230

B

B_{12}, deficiencia, 20, 239
Balint, síndrome de, 323
Baló, esclerosis concéntrica de, 209
Bassen-Kornzweig, síndrome de, 236. *Véase también* Abetalipoproteinemia
Becker, distrofia muscular de, 251
Behçet, enfermedad de, 269-270t, 318
Bell, parálisis de, 176, 309
Benzodiacepinas, protocolo de tratamiento con, 96t-97t
Biotina, deficiencia de, 102
Bismuto, toxicidad por, 104
Botulismo, 99, 175, 249-250, 260
Braquial, plexopatía, 243-244

C

Canal lumbar estrecho, 222-223
Cáncer, dolor por, 192
Carcinomas embrionarios
  meduloblastoma, 281-282
  tumor atípico/rabdoide teratoide, 282
  tumor neuroectodérmico primitivo, 281-282
Cardioembolismo, 31-32
Carotídeo, colocación de *stent*, 31
Carotidinia, 192
Catatonia, 127-128
Cauda equina, síndrome de la, 13t
Cefalea(s)
  en racimos, 180-181
  neuralgias, 184-185
  neuralgiforme unilateral breve, crisis de, 181
  primarias (*véase* Cefaleas primarias)
  secundarias (*véase* Cefaleas secundarias)
  tensionales, 180
  trigémino-autonómicas, 180-181
  valoración, 176-177
Cefaleas primarias, 306t
  hípnica, 181-182
  migraña (*véase* Migraña)
  numular, 181
  tensionales, 180
  trigémino-autonómicas, 180-181
Cefaleas secundarias, 306t
  causas no vasculares, 183-184
  enfermedad vascular, 182-183
  traumatismo, 182
Cefálico referido, dolor, 306t
Celiaca, enfermedad, 106
Cerebelitis, 198t, 215
Cerebelo, 9
Cervical, radiculopatía, 241-242
Chagas, enfermedad de, 171, 241
Charcot-Marie-Tooth, enfermedad de, 235, 310
Churg-Strauss, síndrome de, 268
Cifoplastia, 58
Clínico aislado, síndrome, 202
Cobalamina, deficiencia de, 101
Cobre, deficiencia de, 100, 226, 239
Cocaína, 94, 257
Coccigodinia, 193
Colchicina, 257
Coma y trastornos del estado de consciencia
  definición, 37-38
  etiologías, 38
  fisiopatología, 38
  manejo y evaluación, 38
  manifestaciones clínicas, 38
  neuroimagen, 38
  pronóstico, 38
  tratamiento, 38

Compresión medular neoplásica, 5, 221-222
Cono medular, síndrome del, 13t
Consumo de sustancias, trastorno por, 128
Corea, 138
  en el embarazo, 311-312
Corticoesteroides, 274
Cowden, síndrome de, 288
Craneofaringioma, 280, 322
Craniectomía, 44-45
Creutzfeldt-Jakob, enfermedad de, 89, 110
Criptococosis, 163
Crisis convulsivas. *Véase también* Epilepsia
  diagnóstico diferencial, 59
  etiología, 65
  inducidas, 61
  neonatales e infantiles, 69-70
  seudocrisis, 60-61
  síncope transitorio, 59-60
  tipos, 65, 66t-68t
  valoración, 61
Crisis miasténica, 6
Crisis neonatales benignas, 69
Crisis no epilépticas psicógenas, 60-61
Cuerpos de poliglucosano en el adulto, enfermedad por, 232
Cuidados neurocríticos
  coma y trastornos del estado de consciencia, 37-38
  craniectomía, 44-45
  encefalopatía hipóxico-isquémica después de paro cardiaco, 39-40
  hipotermia terapéutica para el coma posterior a paro cardiaco, 39t-40t, 40
  muerte cerebral, 51-52
  presión intracraneal, 46-51
  traumatismo craneoencefálico, 40-44
  ventilación mecánica, 45

D

Dawson, dedos de, 203
Deficiencia de hexosaminidasa A de inicio en el adulto, 232
Degeneración cerebelosa, 198t
  paraneoplásica, 291-292
Degeneración combinada subaguda, 239
Degeneración corticobasal, 133
Dejerine-Klumpke, parálisis de, 244
  síndrome de, 194
Delirium
  definición, 90
  diagnóstico, 91t
  manejo, 92-93, 92t-93t
  valoración diagnóstica, 90-91
Demencia. *Véase también* Demencias rápidamente progresivas
  Alzheimer, enfermedad de, 115-116
  asociada al VIH, 161-162
  causas, 112t
  definición, 111
  deterioro cognitivo leve, 114
  diagnóstico, 112-113

diferencias clínicas, 113t
enfermedad de Parkinson con, 117-118
envejecimiento cerebral normal, 114
epidemiología y etiología, 111
exploración, 112
frontotemporal, 116-117
hidrocefalia normotensiva, 119
por cuerpos de Lewy, 117-118
tratamiento, 114
vascular, 118-119
Demencia frontotemporal
cuadro clínico, 117
definición, 116
diagnóstico, 117
epidemiología y etiología, 116
patogenia, 117
patología, 116-117
tratamiento, 117
Demencias rápidamente progresivas
causas autoinmunitarias, 105-107
c. infecciosas, 104
c. neoplásicas, 107-109
c. neurodegenerativas, 110-111
c. toxicometabólicas, 104-105
c. vasculares, 104
diagnóstico diferencial, 103
epidemiología, 102
Dengue, 173-174
Dermatomiositis, 254t, 255, 292, 311
Descargas interictales epileptiformes, 87, 88-89, *89*
Despertar, trastorno del, 299, 300t
Desproporción congénita del tipo de fibras, 252
Deterioro cognitivo leve, 114
Diagnóstico topográfico
anatomía venosa, 13, *13*
cauda equina, síndrome de la, 13t
cerebelo, 9
cono medular, síndrome del, 13t
enfermedad vascular cerebral, síndromes de, 13-14
hemisferios cerebrales, 7-8
médula espinal, 12-13
nervios craneales, 9-11
neuropatía periférica, 13
núcleos basales, 8
plexopatía, 13
radiculopatía, 13
sistema ventricular, 13
tálamo, 9
tronco del encéfalo, 11-12
vías visuales, 8
Dieta cetógena, 82-83
Difteria, 241
Digoxina, 98
Dinias, 192-193
Discromatopsia central, 323

Disecciones, 17-18, 33-34
Displasia fibromuscular, 18
Distonía
clasificación, 136t
diagnóstico, 137
primaria, 136, 136t
secundaria, 136, 136t-137t
tratamiento, 137t-138t
Distonías focales, 312
Distrofia muscular, 310
de Becker, 251
de cinturas escapular y pélvica, 251
de Duchenne, 250-251
de Emery-Dreifuss, 252
distrofias miotónicas, 251
escapuloperonea, 252
facioescapulohumeral, 252
oculofaríngea, 252
Dix-Hallpike, maniobra de, 199t, 201t
Dolor, 204
de espalda, 219-221
de espalda baja, 193-194
después de enfermedad vascular cerebral, 194-195
en extremidad fantasma, 194
fisiología, 189
manejo del dolor crónico, 189-190
mutaciones de los canales de sodio, 194
neuralgia del trigémino, 195
neuralgia occipital, 194
neuralgia posherpética, 194
neuropatía diabética, 192
neuropático, 193
oncológico, 192
óseo, 192
por herpes *zoster*, 194
por lesión medular, 195
síndrome de dolor regional complejo, 192
síndromes de hiposensibilidad, 195
tipos, 189
Dolor después de enfermedad vascular cerebral, 194
Dolor regional complejo, síndrome de, 192
Duchenne, distrofia muscular de, 250-251

E

Electroencefalografía
artefactos, 87
electroencefalograma normal, 87-88
estrategia general, 86-88
indicación, 85
montaje de los electrodos, *85*, 85-86
montajes, 85-86
ritmos anormales, 88-89
sensibilidad del electroencefalograma de rutina, 85
usos, 85
Electromiografía

componentes, 259
propósito, 258
Electromiografía con aguja, 258-259
Embarazo
cefalea, 306
enfermedad vascular cerebral hemorrágica, 306
enfermedades vasculares cerebrales, 305
epilepsia, 308-309
esclerosis múltiple, 307-308
estudios de imagen, 304
migraña, 306-307
neurocirugía, 312
preeclampsia y eclampsia, 304-305
trastornos del movimiento, 311-312
trastornos neuromusculares, 309-312
trombosis venosa cerebral, 305-306
Emery-Dreifuss, distrofia muscular de, 252
Encefalitis, 4, 5t, 165. *Véase también* Meningitis aséptica aguda y encefalitis
equina del Este, 147
japonesa, 174
límbica, 105-106, 106t, 291
Encefalomielitis aguda diseminada, 213-215
Encefalomielitis paraneoplásica, 292
Encefalomiopatía mitocondrial, acidosis láctica y episodios similares a enfermedad vascular cerebral, 254
Encefalopatía hipóxico-isquémica, después de paro cardiaco, 39-40
Encefalopatía posterior reversible, síndrome de, 35-36
Encefalopatía sensible a esteroides asociada con tiroiditis inmunitaria, 105
Encefalopatías epilépticas
infantil temprana, 69
encefalopatía mioclónica temprana, 69
epilepsia mioclónica infantil grave, 70
puntas y ondas continuas durante el sueño, 71
síndrome de Landau-Kleffner, 71
síndrome de Lennox-Gastaut, 71-72
Endarterectomía carotídea, 31
Enfermedad paraneoplásica de la neurona motora, 232
Enfermedad relacionada con inmunoglobulina G4, 265
Enfermedad vascular cerebral, 1, 197. *Véase también* Infarto cerebral agudo
embarazo, 306
hemorrágica, 306
migraña, 179-180
neurovasculares, 53-54
síndromes, 13-14
tratamientos endovasculares, 54-55
Enfermedad vascular cerebral de origen isquémico. *Véase también* Infarto cerebral agudo
anomalías del tabique interauricular, 32
ateroesclerosis extracraneal, 31
ateroesclerosis intracraneal, 31
cardioembolismo, 31-32
complicaciones, 30
estados de hipercoagulabilidad, 32-33
etiología, 27-28
evidencia sobre tratamiento para infarto cerebral agudo, 30
factores de riesgo, 33
prevención secundaria de EVC, 30-31

valoración diagnóstica, 28-30
valvulopatía cardiaca, 32
Enfermedades desmielinizantes, 323
cerebelitis, 215
encefalomielitis aguda diseminada, 213-215
esclerosis múltiple, 202-209
inflamatorias, 201t-202t
Marchiafava-Bignami, 216-219
mielitis transversa, 211-212
mielopatías inflamatorias, 225, 225t
neuritis óptica, 209-210
síndrome de Susac, 215
trastornos del espectro de la neuromielitis óptica, 212-213
Enfermedades inmunológicas del sistema nervioso
difusas del tejido conectivo, 261-265
espondilitis anquilosante, 270-271
espondiloartropatía seronegativa, 270-271
estudios de laboratorio, 260-261t
inmunosupresión crónica, 272
miopatías inflamatorias idiopáticas, 271
relacionada con inmunoglobulina G4, 265
tratamiento inmunomodulador, 271
vasculitis, 265-271
Enfermedades neurológicas virales
dengue, 173-174
encefalitis japonesa, 174
Enfermedades vasculares cerebrales, 53-54
aneurismas cerebrales, 56-57
estenosis arterial intracraneal, 55
estenosis carotídea, 55-56
estudios clínicos para el tratamiento endovascular de infarto cerebral agudo, 54-55
malformaciones arteriovenosas, 57
Envejecimiento cerebral normal, 114
Ependimoma, 277-278
Epilepsia, 198, 308-309. *Véase también* Crisis convulsivas
adolescentes/adultos, 72
benigna con puntas
centrotemporales, 70
cirugía de resección para la, 83-84
del lóbulo temporal lateral
autosómica dominante, 72
dispositivos de neuroestimulación, 84
edad variable, 72-73
en pediatría, 68
encefalopatía (*véase* Encefalopatías epilépticas)
fármacos (*véase* Fármacos antiepilépticos)
frontal autosómica dominante nocturna, 72-73
generalizada idiopática, 75t
infantil benigna con puntas centrotemporales, 70
mesial temporal, 72
migratoria parcial maligna de la infancia, 69
muerte súbita, 84-85
niñez, 70-72
occipital infantil, 70-71
seguridad, 62

tipos de crisis convulsivas, 65, 66t-68t
Epilepsia de ausencias
infantil, 70
juvenil, 72
Epilepsia mioclónica
astática, 71
benigna de la infancia, 70
con fibras rojas rasgadas, 253-254
infantil, 70
infantil grave, 70
juvenil, 72
Epiléptica infantil temprana, encefalopatía, 69
Erb-Duchenne, parálisis de, 243
Erliquiosis, 158
Escapuloperonea, distrofia muscular, 252
Esclerodermia, 264-265
Esclerosis lateral, amiotrófica, 231, 310
primaria, 228
Esclerosis mesial temporal, 73
Esclerosis múltiple, 198
acetato de glatiramer, 205
criterios diagnósticos, 203-204
definición, 202
en el embarazo, 307-308
epidemiología, 202
escenarios clínicos, 202
fármacos modificadores de enfermedad, 204-205
fisiopatología, 202
infusión, 206
interferones β, 205
manejo, brotes agudos, 204-205
manejo de las manifestaciones clínicas, 207-209
manifestaciones comunes, 204
oral, 205-206
pediátrica, 209
primariamente progresiva, 202
remitente recurrente, 202
secundariamente progresiva, 202
tratamientos, 206-207
valoración diagnóstica, 203
variantes, 209
vigilancia de la evolución, 207
Esclerosis sistémica, 239
Esclerosis tuberosa, complejo de la, 287
Espalda, dolor de, 219-221, 309
baja, 193-194
Espasmos infantiles, 69-70
Espectro de la neuromielitis óptica, trastornos del, 212-213
Espondilitis anquilosante, 270-271
Estado de ánimo, trastornos del, 126
Estado epiléptico, 5-6, 62
convulsivo generalizado, 62-63
electroencefalográfico, 64
no convulsivo, 64
refractario de inicio reciente, 65

Estado migrañoso, 178-179
Estenosis arterial intracraneal, 55
Estenosis carotídea, 55-56
Estereotipia, 140t
Estimulación del nervio vago, 84
Estrabismo con desviación oblicua (*skew*), 328-329
Estrongiloidosis, 172
Extremidad fantasma, dolor por, 194

F

F, onda, 258
Fabry, enfermedad de, 236
Facioescapulohumeral, distrofia, 252
Fármacos antiepilépticos
  dosis, 76-82
  efectividad, 73
  efectos colaterales, 76-82
  interacciones, 76-82
  nombres comerciales y abreviaturas, 74t
  selección, 74-76
  suspensión, 73
Fármacos modificadores de enfermedad, 204-205
Fase del sueño adelantada, trastorno de la, 303
Fenciclidina, 94
Fenitoína, 97-98
Fístula arteriovenosa de la duramadre, 17
Flujo sanguíneo cerebral, 46t
Fluorosis, 226
Folato, deficiencia de, 101, 226, 240

G

Gammapatía monoclonal con relevancia indeterminada, 238
Ganglioglioma/gangliocitoma, 282
Glándula pineal, tumores de la, 280-281
Glioblastoma, 275-276
Gliomas, 275-277, 323
  de bajo grado, 276
  mixtos, 277
Gliomatosis cerebral, 109, 276
Glomus carotídeo (paragangliomas), tumores del, 283
Glosodinia, 192
Glucogenosis, 253
Gorlin, síndrome de, 288
Granulomatosis linfomatoide, 107-108
Guillain-Barré, síndrome de, 6, 234, 310

H

H, reflejo, 258
Hansen, enfermedad de, 240-241
Hashimoto, encefalopatía de, 105
Hemangioblastoma, 279
Hemangiomas cavernosos, 17
Hemangiopericitoma, 279
Hematomielia, 224

Hemianopsia, 323
Hemianopsia homónima, 323
Hemibalismo, 140t
Hemicránea continua, 181
Hemicránea paroxística, 181
Hemipléjica, migraña, 179
Hemisferios cerebrales, 7-8
Hemorragia intraparenquimatosa, 2-3, 34-35, 312
Hemorragias traumáticas, 36-37
Henoch-Schönlein, púrpura de, 269
Hepatitis C, 174-175
Herniación discal lumbar, 58
Herpes *zoster*, 174
Hidatidosis cerebral, 171
Hidrocefalia, 25, 312
  normotensiva, 119
Hiperparatiroidismo, 256
Hiperplexia, 140t
Hiperpotasemia, 256
Hipertensión intracraneal idiopática, 321-322
Hipoacusia, diagnóstico, 200
  conductiva, 200t
Hipoacusia sensorineural, 200t. *Véase* Pérdida auditiva sensorineural súbita idiopática
Hipofosfatemia, 256
Hipomagnesemia, 257
Hipopotasemia, 256
Hipotermia terapéutica, para el coma posterior a paro cardiaco, 40
Hipótesis del amiloide, 115
Hipoventilación relacionada con el sueño, síndrome de, 297t
Hombre rígido, síndrome del, 133t, 293
Huntington, enfermedad de, 138, 312

I

Infarto, 17
Infarto cerebral agudo, 53-54
  evidencia terapéutica, 30
  rTPA IA/trombólisis mecánica, 2
  rTPA IV/trombólisis intravenosa, 1
Infarto muscular diabético, 256
Inhibidores selectivos de la recaptura de serotonina, 98-99
Inmunoterapias ahorradoras de esteroides, 247t
Insomnio, 301-303, 301t-302t
  agudo/transitorio, 301, 301t
  crónico, 301-303, 301t-302t
Insuficiencia de divergencia, 329
Isaac, síndrome de, 293
Isquemia del nervio óptico, 315-316

K

Kearns-Sayre, síndrome de, 254
Kennedy, enfermedad de, 230
Konzo, 229
Krabbe, enfermedad de, 236. *Véase también* Leucodistrofia de células globoides
Kufs, enfermedad de, 105

L

Lambert-Eaton, síndrome miasténico de, 247-248, 292
Landau-Kleffner, síndrome de, 71
Latirismo, 226, 228-229
Lennox-Gastaut, síndrome de, 71-72
Lepra, 175-176
Lesión medular, dolor por, 195
Leucodistrofia de células globoides, 236
Leucodistrofia metacromática, 20-21, 235
  de inicio en el adulto, 105
Leucoencefalopatía multifocal progresiva, 164
Lewy, cuerpos de, 117-118
Li-Fraumeni, síndrome de, 288
Linfoma(s), 279
  angiotrópico, 107
  intravascular, 107
  linfoplasmacitario, 108-109
  primario del sistema nervioso central, 166
Lóbulo frontal, funciones del, 7
Lóbulo occipital, funciones del, 8
Lóbulo parietal, funciones del, 7
Lóbulo temporal, funciones del, 7-8
Lumbosacra, radiculopatía, 242, *242*, 309
Lumbosacra idiopática, plexopatía, 245
Lupus eritematoso sistémico, 261-262
Lyme, enfermedad de, 241
  definición, 155
  epidemiología, 155
  neuropatías ópticas, 318-319
  presentaciones neurológicas, 156
  pronóstico, 157
  tratamiento, 157
  valoración diagnóstica, 156-157

M

Machado-Joseph (ataxia espinocerebelosa tipo III), 231
Malformación arteriovenosa, 17, 57
Malformaciones arteriovenosas de la médula espinal, 224t
Manejo del dolor crónico, 189-190
Manganeso, toxicidad por, 104
Maniobras clínicas, 201t
Marburg, variante de, 209
Marcha, trastornos de la, 140t-141t
Marchiafava-Bignami, enfermedad de, 216-219
McArdle, enfermedad de, 253
Médula oblongada, localización de lesiones, 12t
Meduloblastoma, 281-282
Ménière, enfermedad de, 199
Meningioma, 278, 323
  del nervio óptico, 284
Meningitis, 4, 4t-5t, 164
  aguda, 4, 4t-5t
  aséptica. *Véase* Meningitis aséptica aguda y encefalitis
  bacteriana. *Véase* Meningitis bacteriana aguda
  carcinomatosa, 289

criptocócica, 163-164
crónica, 146-148
inducida por fármacos, 148
linfocítica benigna recurrente, 149
por *Coccidioides*, 147
por *Histoplasma*, 147
recurrente, 148-149
Meningitis aséptica aguda y encefalitis
diagnóstico, 143t
estudios de laboratorio, 146t
exploración física, 143
factores de riesgo y epidemiología, 145t-146t
hallazgos clínicos, 144t
hallazgos en el líquido cefalorraquídeo, 142t
interrogatorio, 143
manejo, 142t
meningoencefalitis, 164
triage en el servicio de urgencias, 142-143
Meningitis bacteriana aguda, 149-150, *150*, 151t-153t
Meningoencefalitis por *Toxocara*, 147
Mesencéfalo, localización de lesiones, 11t
Metanfetamina, 94
Metástasis
cerebrales, 288-289
espinales, 289
leptomeníngeas, 289
Mialgia parestésica, 309
Miastenia *gravis*, 245-246, 260, 310-311, 311t
ocular, 327
Microvascular, enfermedad, 17
Mielitis transversa, 211-212
Mielografía, 16
Mieloma múltiple, 238
Mieloma osteoesclerótico, 238
Mielopatía(s)
asociada al VIH, 161
deficiencias nutricionales, 225-226
desmielinizantes e inflamatorias, 225, 225t
espondilótica cervical, 222
hepática, 226
hereditarias y neurodegenerativas, 226-227
infecciosas, 227
necrosante, 293
por compresión, 221-223
por heroína, 226
por radiación, 226
tóxicas, 226
vasculares, 224-225
Migraña, 18, 177, 198
catemenial, 179
con aura del tronco del encéfalo, 179
crónica, 178
estado migrañoso, 178-179
hemipléjica, 179
profilaxis, 178

relacionada con estrógenos, 179
retiniana, 179
riesgo de enfermedad vascular cerebral, 179-180
tratamientos agudos, 178. *Véase también* Cefaleas
variantes, 178-180
y embarazo, 180, 306-307
Mioclonías, 139
oculopalatinas, 330
Mioclónica temprana, encefalopatía, 69
Miopatía(s), 260, 271
asociada al VIH, 160-161, 256
asociada con endocrinopatías, 256
congénitas, 252-253
desequilibrio electrolítico, 256-257
distrofias musculares, 250-252
hipertiroidea, 256
hipotiroidea, 256
inducida por fármacos, 257
inflamatorias, 254-256, 254t
metabólicas, 253
mitocondriales, 253-254
necrosante de mediación inmunitaria, 254t, 255
nemalínica, 252-253
paciente en estado crítico, 257
por estatinas, 257
tóxica, 257
Miopatías congénitas, 310
centronuclear/miotubular, 252
desproporción congénita del tipo de fibras, 252
multi-minicore, 253
nemalínica, 252-253
núcleo central, 252
Miopatías metabólicas
trastornos del metabolismo de carbohidratos, 253
trastornos del metabolismo de lípidos, 253
Miopatías mitocondriales
encefalomiopatía mitocondrial, acidosis láctica y episodios similares a enfermedad vascular cerebral, 254
epilepsia mioclónica con fibras rojas rasgadas, 253-254
oftalmoplejía externa progresiva, 254
síndrome de Kearns-Sayre, 254
Miositis con cuerpos de inclusión, 254t, 255-256
Miotonía, 133t
Miotónica, distrofia, 251, 310
Mirada horizontal, parálisis de la, 328
Mirada vertical, parálisis de la, 328
Mollaret, meningitis de, 149
Mononeuritis múltiple, 240
Mononeuropatía
extremidad inferior, 233-234
extremidad superior, 232-233
múltiple, 234
Monro-Kellie, doctrina de, 46
Motoneurona inferior, síndrome posradiación, 231
Motora superior, neurona, 228-229
Motoras inferiores, neuronas, 229-231

Movimientos oculares
nistagmo, 329-330
tipos, 327-328
trastornos, 328-329
Moyamoya, 18
Muerte cerebral, 51-52
Mycobacterium leprae, 240-241

N

Narcolepsia, 298-299
Nervio
abducens, 10
espinal accesorio, 11
facial, 10
glosofaríngeo, 11
hipogloso, 11
oculomotor, 9
olfatorio, 9
óptico, 9
trigémino, 10
troclear, 10
vago, 11
vestibulococlear, 10
Neuralgia(s), 184-185
del trigémino, 195
glosofaríngea, 193
occipital, 194
posherpética, 194
Neuritis óptica, 209-210
Neuritis vestibular, 199
Neurocitoma central, 283
Neuroepitelial disembrioplásico, tumor, 283
Neuroesquistosomiasis, 172
Neuroestimulación sensible a respuesta, 84
Neurofibromatosis
tipo 1, 285-286
tipo 2, 286
Neuroimagen
amnesia global transitoria, 18
aneurismas, 17
angiomas cavernosos/hemangiomas cavernosos/malformaciones, 17
anomalía venosa del desarrollo, 17
CADASIL, 18
desmielinizante, enfermedad, 18-19
disecciones, 17-18
displasia fibromuscular, 18
elementos que refuerzan, 15
enfermedades metabólicas, 20
enfermedades tóxicas, 20
fístula arteriovenosa de la duramadre, 17
hemorragia, 16-17
hereditarias, enfermedades, 20-21
infarto, 17
infecciosas, enfermedades, 20-22
inflamatorias, enfermedades, 19-21

malformación arteriovenosa, 17
metabólicas adquiridas, enfermedades, 24-25
metabólicas hereditarias, enfermedades, 25
microvascular de la sustancia blanca, enfermedad, 17
migraña, 18
moyamoya, 18
neoplasia intracraneal, 23-24
neurodegenerativa e hidrocefalia, enfermedad, 25
neurodesarrollo y genéticas, enfermedades del, 26-27
paraneoplásica, enfermedad, 20
protocolos, indicaciones y precauciones, 16
revisión de imágenes, 14
RMN (*véase* Resonancia magnética nuclear)
síndrome de Susac, 18
sustancia blanca, enfermedades de la, 18-19
TC (*véase* Tomografía computarizada)
técnicas, 16
telangiectasias capilares, 17
tóxicas adquiridas, enfermedades, 25
vasculitis, 18
ventriculomegalia, 26
Neuroleptospirosis, 160
Neurología del comportamiento
afasia, 119-122, 121t
amnesia funcional, 125
amnesia global transitoria, 125
ansiedad, trastornos de, 126
apraxia, 122, 123t-124t
aprosodia, 122
catatonia, 127-128
estado de ánimo, trastornos del, 126
examen del estado mental, 126
farmacoterapia, 129
inatención, 124
pensamiento, trastornos del, 127
personalidad, trastornos de la, 126-127
procesamiento visual complejo, trastornos del, 122, 123t-124t
trastornos somatomorfos, 128-129
Neurología vascular
ataque isquémico transitorio, 27
disecciones, 33-34
encefalopatía posterior reversible, síndrome de, 35-36
enfermedad vascular cerebral de origen isquémico. *Véase* Infarto cerebral agudo
hemorragia intraparenquimatosa, 34-35
hemorragias traumáticas, 36-37
reperfusión cerebral, síndrome de, 36
trombosis de los senos venosos, 36
vasoconstricción cerebral reversible, síndrome de, 35
Neuromiopatía mitocondrial aguda por toxicidad, 160
Neurona motora, enfermedad de la, 259-260
inferior, 229-231
interrogatorio y exploración física, 227-228
superior, 228-229
resumen, 228t
valoración diagnóstica, 227

Neuronopatía motora, 293
subaguda, 231
Neurooftalmología
aferente, 313-314
anomalías de la mirada, 327-329
anomalías pupilares, 330-331
eferente, 313, *324*, 324-327
isquemia retiniana y del nervio óptico, 315-316
neuropatías ópticas, 316-321
papiledema e hipertensión intracraneal idiopática, 321-322
pérdida visual monoocular transitoria (*amaurosis fugax*), 314-315
quiasmopatías, 322-323
trastornos cerebrales, 323
Neurooncología
biopsia, 274
carcinomas embrionarios, 281-282
cerebrales, tumores, 272-273
dermoides, tumores, 283-284
ependimarios, tumores, 277-278
epidermoides, tumores, 283-284
ganglioglioma/gangliocitoma, 282
glándula pineal, tumores de la, 280-281
glioma, 275-277
glomus carotídeo (paragangliomas), tumores del, 283
linfomas, 279
medulares, tumores, 273-274
medulares primarios, tumores, 284
meníngeos, tumores, 278-279
nervios craneales y periféricos, tumores de los, 284-285
neurocitoma central, 283
plexo coroideo, tumores del, 283
principios terapéuticos, 274-275
región selar, tumores de la, 279-280
síndromes genéticos, 285-288
síndromes paraneoplásicos. *Véase* Síndromes paraneoplásicos
tumor neuroepitelial disembrioplásico, 283
tumores primarios del sistema nervioso central, 275
valoración y estudios diagnósticos, 273-274
Neuropatía(s). *Véase también* Neuropatía óptica; Neuropatía periférica
alcohólica, 237
asociada al VIH, 160
deficiencias nutricionales, 239-240
del obturador, 309
diabética, 192, 237
enfermedad hepática, 237
e. maligna, 238
e. infecciosas, 240-241
e. mitocondriales, 237
femoral, 309
focales, 309
hereditaria, 310, 235
hipotiroidea, 237
lesiones neuropáticas, 259
mononeuropatías, 232-234
motora multifocal, 229, 235

peronea, 309
sensitiva aguda, 235
sensitiva subaguda, 292
sensitiva y autonómica hereditaria, 195
tóxicas, 237
urémica, 237
valoración, 232
Neuropatía(s) óptica(s)
asociada con lupus, 318
a. con sarcoidosis, 318
a. con sífilis, 319
a. con síndrome de Sjögren, 318
autoinmunitarias, 318
compresivas, 320-321
compresivas no neoplásicas, 321
hereditarias, tóxicas y metabólicas, 317
infecciosas, 318-319, 318t
inflamatorias-infiltrativas, 318, 318t
neoplásicas, 320-321
relacionada con *Bartonella*, 319
traumática, 210, 321
Neuropatía periférica
asociada al VIH, 240
mononeuropatías, 232-234
polineuropatías, 235-237
valoración, 232
Neuropático, dolor, 193
Neurosarcoidosis, 106-107
Neurosífilis, 158-160
Niacina, deficiencia de, 101, 104, 239
Nicotinamida, deficiencia de, 101
Nilo Occidental, virus del (VNO), 175, 240
Nistagmo
congénito, 330
latente, 330
pendular, 330
periódico alternante, 330
see-saw, 330
Núcleos basales, 8

O

Obturador, neuropatía del, 309
Oculofaríngea, distrofia muscular, 252
Oftalmopatía asociada con enfermedad tiroidea, 327
Oftalmoplejía, externa progresiva, 254
internuclear, 328
Ohtahara, 69
Oligodendroglioma, 277
Opioides, 94, 190-191
Opsoclono, 330
Opsoclonos-mioclonos-ataxia, 292
Organofosforados, toxicidad por, 226-227
Orquidinia, 193
Óseo, dolor, 192
Osteopenia, 208

P

Paludismo cerebral, 173
Panayiotopoulos, 70-71
Panencefalitis esclerosante subaguda, 89
Papiledema, 321-322
Paquimeningitis hipertrófica, 148
Parálisis
del nervio *abducens* (parálisis del NC VI), 326
del nervio oculomotor (parálisis del NC III), 325-326
del nervio troclear (parálisis del NC IV), 326
flácida asociada al virus del Nilo Occidental, 230
oculomotoras múltiples, 326
por garrapatas, 250
supranuclear progresiva, 132-133
Paramiotonía, 133t
Paraparesia espástica hereditaria, 228
Parasitosis neurológica, 169-170
amibas de vida libre, 173
enfermedad de Chagas, 171
estrongiloidosis, 172
hidatidosis cerebral, 171
neurocisticercosis, 170, 170t-171t
neuroesquistosomiasis, 172
paludismo cerebral, 173
tripanosomiasis, 171-172
Parasomnias, 299-301
Parkinson, enfermedad de, 117-118, 130-131, 312, 312t
Paro cardiaco
encefalopatía hipóxico-isquémica después de, 39-40
hipotermia terapéutica para el coma después de, 39t-40t, 40
Parsonage-Turner, síndrome de, 243
Penicilamina, 257
Pensamiento, trastornos del, 127
Pérdida auditiva sensorineural súbita idiopática, 201
Pérdida visual monoocular transitoria, 314-315
Perfusión cerebral, presión de. *Véase* Presión de perfusión cerebral
Perineuritis óptica, 318
Personalidad, trastornos de la, 126-127
Picnolepsia, 70
Pineoblastomas, 280-281
Pineocitomas, 280
Piomiositis, 160
Piridoxina
deficiencia, 102, 240
toxicidad, 102
Placa neuromuscular, trastornos de la, 250
botulismo, 249-250
diagnóstico diferencial, 245
Lambert-Eaton, síndrome miasténico de, 247-248
miastenia *gravis*, 245-246
parálisis por garrapatas, 250
síndromes miasténicos congénitos, 248, 248t-249t
toxinas, 249-250
tratamiento crónico, 246-247
Plasmaféresis, 246

Plexo coroideo, tumores del, 283
Plexopatía
amiotrofia neurálgica, 243
braquial, 243-244
comunes, 243t
lumbosacra, 244-245
lumbosacra idiopática, 245
región caudal del tronco, 244
síndrome de la salida torácica, 244
tronco superior, 243
Poliarteritis microscópica, 268-269
Poliarteritis nodosa, 267
Polimiositis, 254t, 255, 311
Polineuropatía
amiloide familiar, 236-237
causas autoinmunitarias/inflamatorias, 234-235
del paciente en estado crítico, 235
desmielinizante inflamatoria crónica, 234-235, 310
en trastornos del tejido conectivo, 239
enfermedades genéticas, 235-237
hereditarias, 310
paraproteinemia, 238-239
porfírica, 236
Poliomavirus, 104
Poliomielitis, 229
Polirradiculopatía lumbosacra, 240
Pompe, enfermedad de, 253
Porfiria, 105
Porfírica, polineuropatía, 236
Pospoliomielítico, síndrome, 229
Potenciales de acción de nervios sensitivos, 258
Potenciales de acción muscular compuestos, 258
Presión de perfusión cerebral, 46
Presión intracraneal
agentes hiperosmolares, 50-51
dinámica cerebral, 46-48
elevación aguda, 3-4
etiología, 47t
intervenciones agudas, 50
manejo, 49-51
manifestaciones clínicas, 48
medidas profilácticas, 49-50
osmoterapia, 50
protocolo terapéutico, 51
valoración, 48-49
Procesamiento visual complejo, trastornos del, 122, 123t-124t
Proctodinia, 193
Prosopagnosia, 323
Prostatodinia, 193
Prueba de iluminación alternante, 209
Pruebas de color, 209
Pruebas del reflejo oculovestibular, 197t
Puente, localización de lesiones, 11t
Puntas y ondas continuas durante el sueño, 71

Q

Quimioterapia, 20, 275, 293-294
intratecal, 226

R

Rabdoide teratoide, 282
Rabia, 104, 175
Radiculopatía, 260
cervical, 241-242
lumbosacra, 242, *242*
Radioterapia, 274, 294-296
Refsum, enfermedad de, 236. *Véase también* Ácido fitánico, enfermedad por almacenamiento de
Reperfusión cerebral, síndrome de, 36
Resonancia magnética nuclear, 14-15
Retiniana, migraña, 179
Ritmo circadiano, trastornos del sueño, 303
Ritmo sueño-vigilia irregular, trastorno del, 303

S

Salida torácica, síndrome de la, 244
Sarcoidosis, 19, 148, 239, 323
Schilder, enfermedad de, 209
Schwannoma vestibular, 284-285
Seudocrisis 60-61
Seudotumor orbitario, 327
Síncope, 60
Síndrome(s)
de distonía plus, 137
de inatención, 124
de la fase del sueño retrasada, 303
de Lambert-Eaton. *Véase* Lambert-Eaton, síndrome miasténico de
de las piernas inquietas, 303-304, 311
de vasoconstricción cerebral reversible, 35
inflamatorio de reconstitución inmunitaria, 164
metabólicos, 7
miasténicos congénitos, 248, 248t-249t
radiológico aislado, 202
tóxicos, 7
Síndromes paraneoplásicos, 238t, 290
degeneración cerebelosa
paraneoplásica, 291-292
degeneración retiniana, 293
del hombre rígido, 293
dermatomiositis, 292
encefalitis límbica, 291
encefalomielitis paraneoplásica, 292
miasténico de Lambert-Eaton, 292
mielopatía necrosante, 293
neuromiotonía, 293
neuronopatía motora, 293
neuropatía sensitiva subaguda, 292
opsoclonos-mioclonos-ataxia, 292
Sistema, auditivo, 196
ventricular, 13

vestibular, 196
Sjögren, síndrome de, 239, 263-264
Sobredosificación farmacológica
ácido acetilsalicílico y salicilatos, 97
antidepresivos tricíclicos, 98
antipsicóticos, 98
digoxina, 98
ergotamínicos, 98
fenitoína, 97-98
inhibidores selectivos de la recaptura de serotonina, 98-99
litio, 97
Somatomorfos, trastornos, 128-129
Spasmus nutans, 330
Sueño
causas de somnolencia excesiva, 299t
fármacos, 298t-299t
fases, 296t
insomnio, 301-303, 301t-302t
movimientos periódicos de las extremidades, 303-304
parasomnias, 299-301
síndrome de las piernas inquietas, 303-304
somnolencia excesiva, 298-299
trastornos por alteración del ritmo circadiano, 303
trastornos respiratorios, 296-297
Sueño por alteración del ritmo circadiano, trastornos del, 303
Sueño por trabajo por turnos, trastorno del, 303
Susac, síndrome de, 18, 215

T

Takayasu, arteritis de, 266
Tálamo, 9
Tangier, enfermedad de, 236
Tejido conectivo, enfermedad mixta del, 265
Telangiectasias, 17
capilares, 17
Temblor, 133-134, 134t. *Véase también* Temblor esencial
Temblor esencial, 135, 312
Tétanos, 99
Tiamina, deficiencia de, 101
Tics, 139-140
Timectomía, 247
Tocoferol, deficiencia de, 102
Tomografía computarizada, 14
por emisión de fotón único, 16
Tomografía de coherencia óptica, 210
Tomografía por emisión de positrones, 16
Tourette, síndrome de, 140
Toxicidad, 102
mielopatías, 226
neuropatías, 237
Tóxicos
abstinencia de alcohol, 96, 96t-97t
arsénico, 99
barbitúricos, 95
cianuro, 100

deficiencia de cobre, 100
derivados de plantas y hongos, 99
envenenamiento por organofosforados, 100
estimulantes, 94
intoxicación alcohólica, 95-96
manejo inicial, 93-94
marihuana (*Cannabis*), 94
mercurio, 99
monóxido de carbono, 100
neurotoxinas, 99
opioides, 94
óxido nitroso, 100
plomo, 100
sobredosis de medicamentos, 97-99
talio, 99
Toxoplasmosis cerebral, 162-163
Trastornos de la columna vertebral y la médula espinal, 219
canal lumbar estrecho, 222-223
dolor de espalda, 219-221
espondilótica cervical, mielopatía, 222
fracturas vertebrales, 58
hemorragias, 224-225
herniación discal lumbar, 58
isquemia, 224
lesión medular traumática aguda, 223-224
mielitis, 208
mielopatía por deficiencias nutricionales, 225-226
mielopatías desmielinizantes e inflamatorias, 225, 225t
m. hereditarias y neurodegenerativas, 226-227
m. infecciosas, 227
m. por compresión, 221-223
m. tóxicas, 226
m. vasculares, 224-225
paraneoplásicos, 227
Trastornos del movimiento
hipercinéticos (*véase* Trastornos hipercinéticos)
hipocinéticos (*véase* Trastornos hipocinéticos)
inducidos por fármacos, 141
marcha, 140t-141t
Trastornos hipercinéticos
corea, 138
distonía, 135-138
enfermedad de Huntington, 138
estereotipia, 140t
hemibalismo, 140t
hiperplexia, 140t
mioclonías, 139
temblor, 133-134, 134t
temblor esencial, 135
tics, 139-140
Trastornos hipocinéticos
atrofia de múltiples sistemas, 132
degeneración corticobasal, 133
enfermedad de Parkinson, 130-131
miotonía/paramiotonía, 133t

parálisis supranuclear progresiva, 132-133
síndrome del hombre rígido, 133t
Tratamiento endovascular de infarto cerebral agudo, estudios clínicos para, 54-55
Tratamiento inmunomodulador, 271
Traumatismo craneoencefálico
clasificación, 40
epidemiología y factores de riesgo, 40
fisiopatología, 41
hallazgos radiológicos, 42
manejo, 41
pronóstico, 44
unidad de cuidados intensivos, manejo en la, 43t-44t
Tripanosomiasis, 171-172
africana, 171-172
americana, 171, 241. *Véase también* Chagas, enfermedad de
Trombólisis mecánica, 2
Trombosis de los senos venosos, 36
Tronco del encéfalo, 11-12
Tumor rabdoide, 282
Tumores
cerebrales, 272-273, 312
dermoides, 283-284
ependimarios, 277-278
epidermoides, 283-284
Tumores de células germinales
intracraneales, 281
no germinomatosos, 281
Tumores de la región selar
adenoma hipofisario, 280
craneofaringioma, 280
Tumores meníngeos
hemangioblastoma, 279
hemangiopericitoma, 279
meningioma, 278
Túnel del carpo, síndrome del, 309
Turcot, síndrome de, 288

U

Úlceras por presión, 208
Ultrasonido, 16
Unión craneocervical, trastornos de la, 198, 198t
Uno y medio, síndrome de, 328
Urgencias neurológicas
compresión medular epidural neoplásica, 5
crisis miasténica, 6
encefalitis, 4, 5t
estado epiléptico, 5-6
Guillain-Barré, síndrome de, 6
hemorragia intraparenquimatosa, 2-3
infarto cerebral agudo, 1-2
meningitis, 4, 4t-5t
presión intracraneal, 3-4
síndromes metabólicos, 7
síndromes tóxicos, 7

V

Vascular, demencia, 118-119
Vasculares, mielopatías, 224-225
Vasculares cerebrales, enfermedades, 197t, 305
Vasculitis, 18, 185-188, 239
  colagenopatías vasculares, 266
  crioglobulinémica, 269
  definición, 265
  modalidades diagnósticas, 266
  vasos de gran calibre, 266-267
  v. de mediano calibre, 267
  v. de pequeño calibre, 267-269
  vs. vasculopatía, 186
Vasculitis del sistema nervioso central
  angitis primaria, 185-186
  angitis secundaria, 186-187
  tratamiento, 187-188
  vasculopatía *vs.* vasculitis, 186
Velocidades de conducción nerviosa, 258
Venosa cerebral, trombosis, 305-306
Ventilación mecánica, 45
Ventriculitis, 49
Ventriculomegalia, 26
Vertebroplastia, 58
Vértigo
  causas centrales, 197-199
  causas periféricas, 199-200
  central y periférico, diagnóstico diferencial, 11t
  diagnóstico, 196-197
  funcional, 199
  postural central, 198
  postural paroxístico benigno, 199-200, 199t-200t
Virus de la inmunodeficiencia humana (VIH), 104
  crisis convulsivas, 165
  demencia asociada al VIH, 161-162
  encefalitis, 165
  infecciones oportunistas intracraneales, 162
  lesiones focales, 165-167
  meningitis, 164
  meningoencefalitis aséptica, 164
  mielopatía, 161
  miopatía, 160-161, 256
  neuropatía, 160
  tuberculosis del SNC, 166-167
Virus del herpes simple, 89
Virus linfotrópico humano de células T (VLHT), 228
Vitamina, deficiencia de
  A, 100
  B, 101-102
  B_{12}, 225
  D, 102
  E, 102, 226, 236, 240
Vogt-Koyanagi-Harada, síndrome de, 147-148
Von Hippel-Lindau, enfermedad de, 287-288
Vulvodinia, 192

W

Waldenström, macroglobulinemia de, 108-109, 238-239
Wegener, granulomatosis de, 267-268
Whipple, enfermedad de, 104
Wilson, enfermedad de, 312

X

Xantoastrocitoma pleomórfico, 277

Y

Yuca, toxicidad por, 226

Z

Zoster, dolor por herpes, 194

ABREVIATURAS, SIGLAS Y SIGNOS DE USO FRECUENTE

ABREVIATURAS

Ab	anticuerpos
abx	antibiótico
Ag	antígeno
antec	antecedente de
anticoag	anticoagulación, anticoagulante
bilat	bilateral
ca	cáncer
calcif	calcificaciones
contralat	contralateral
cx	cultivo
dx	diagnóstico
dxdf	diagnóstico diferencial
enf/enfs	enfermedad, enfermedades
epid	epidemiología
esp	especificidad (epidemiológica)
etiol	etiología
EtOH	alcohol etílico
fárm	medicamentos
fascics	fasciculaciones
fisiopato	fisiopatología
frec	frecuencia, frecuente
fx	fractura
Hb	hemoglobina
Hcy	homocisteína
hiperCa	hipercalcemia
hiperK	hiperpotasemia
hiperMg	hipermagnesemia
hiperNa	hipernatremia
hiperPO	hiperfosfatemia
hipoCa	hipocalcemia

hipoNa	hiponatremia
hipoMg	hipomagnesemia
hipoPO	hipofosfatemia
inf	inferior
infec	infección
ipsilat	ipsilateral
lab	estudios de laboratorio
lat	lateral
met	metástasis
mov	movimiento
neuro	neurológico
n/v	náusea y vómito
n/v/d	náusea, vómito y diarrea
osm	osmolaridad, osmoles
pac/pacs	paciente(s)
pato	patología
prev	prevalencia
PTox	perfil toxicológico
px	pronóstico
qxtx	quimioterapia
Rx	radiografía
rxtx	radioterapia
s/s	signos, síntomas, sintomatología, manifestaciones
sem/sems	semana(s)
sens	sensibilidad (epidemiológica)
simet	simétrico, simetría
sol	solución
sup	superior
sx	síndrome
temp	temperatura
tx	manejo, tratamiento
unilat	unilateral
vdx	valoración diagnóstica
vit	vitamina
vs.	comparado con

SIGLAS

AHF	antecedentes heredofamiliares

AI	autoinmunitaria
AO	anticonceptivos orales
ATC	angiografía por tomografía computarizada
CC	crisis convulsivas
CMAP	potencial de acción muscular compuesto
CMV	citomegalovirus
DFT	demencia frontotemporal
DL	demencia con cuerpos de Lewy
DM	diabetes mellitus
DOV	demencia de origen vascular
DRP	demencias rápidamente progresivas
EAD	encefalomielitis aguda diseminada
ECCA	estudios clínicos controlados y aleatorizados
ECG	electrocardiograma
Eco_t	ecocardiograma transtorácico
EE	estado epiléptico
EEG	electroencefalograma
EF	exploración física
EFP	electroforesis de proteínas
EH	enfermedad de Huntington
ELN	en límites normales
EM	esclerosis múltiple
EMG/VCN	electromiografía/velocidades de conducción nerviosa
ES	efectos secundarios
EV	enterovirus
EVC	enfermedad vascular cerebral
FA	fibrilación auricular
FAE	fármacos antiepilépticos
FC	frecuencia cardiaca
Frh	factor reumatoide
HC	historia clínica
HC/PA	historia clínica/padecimiento actual
HED	hemorragia epidural
HIC	hipertensión intracraneal
HIC-I	hipertensión intracraneal idiopática
HIP	hemorragia intraparenquimatosa
HIV	hemorragia intraventricular
HSA	hemorragia subaracnoidea

HSD	hematoma subdural
HTA	hipertensión arterial
IgIV	inmunoglobulina intravenosa
IPAyS	interrogatorios por aparatos y sistemas
LCR	líquido cefalorraquídeo
LES	lupus eritematoso sistémico
MOR	movimientos oculares rápidos
PIC	presión intracraneal
PL	punción lumbar
PNP	polineuropatía
REM	reflejos de estiramiento muscular
RMN	resonancia magnética nuclear
SB	sustancia blanca
SG	sustancia gris
SGB	síndrome de Guillain-Barré
TA	tensión arterial
TAD	tensión arterial diastólica
TAS	tensión arterial sistólica
TB	tuberculosis
TC	tomografía computarizada
TCE	traumatismo craneoencefálico
TVP	trombosis venosa profunda
UCI	unidad de cuidados intensivos
US	ultrasonido
VCML	virus de la coriomeningitis linfocítica
VEEO	virus de la encefalomielitis equina del Oeste
VEEV	virus de la encefalitis equina venezolana
VEJ	virus de la encefalitis japonesa
VESL	virus de la encefalitis de San Luis
VFGC	virus de la fiebre por garrapata de Colorado
VHA	virus de hepatitis A
VHC	virus de hepatitis C
VHH-6	virus del herpes humano tipo 6
VHS	virus del herpes simple
VIH	virus de inmunodeficiencia adquirida
VJC	virus de John Cunningham
VLAC	virus de La Crosse
VLHT-1	virus linfotrópico humano de células T tipo 1

VNO	virus del Nilo Occidental
VSR	virus sincicial respiratorio
VVZ	virus varicela-*zoster*

Signos

~	aproximadamente
Δ	cambio, diferencia
↓	decremento, disminución
↑	incremento, aumento
♂	hombre
♀	mujer
±	más menos
(–)	negativo
(+)	positivo
ψ	psiquiátrico
×	veces

Índice

Titlepage	2
Copyright	3
Autores Colaboradores	5
Revisores	7
Prefacio	10
Contenido	11
URGENCIAS NEUROLÓGICAS: REFERENCIA RÁPIDA	14
TOPOGRAFÍA DE LESIONES EN NEUROLOGÍA	25
NEUROIMAGEN	37
NEUROLOGÍA VASCULAR	59
CUIDADOS NEUROCRÍTICOS	77
NEUROLOGÍA INTERVENCIONISTA	103
CRISIS CONVULSIVAS, EPILEPSIA Y ELECTROENCEFALOGRAFÍA	114
DELIRIUM	161
TÓXICOS Y DEFICIENCIAS VITAMÍNICAS	166
DEMENCIAS RÁPIDAMENTE PROGRESIVAS	182
DEMENCIA	197
NEUROLOGÍA DEL COMPORTAMIENTO	211
TRASTORNOS DEL MOVIMIENTO	228
MENINGITIS, ENCEFALITIS Y ABSCESOS CEREBRALES	246
NEUROINFECTOLOGÍA	268
CEFALEAS	302
VASCULITIS DEL SISTEMA NERVIOSO CENTRAL	317
DOLOR	324
VÉRTIGO E HIPOACUSIA	336
ESCLEROSIS MÚLTIPLE Y OTROS TRASTORNOS DESMIELINIZANTES DEL SISTEMA NERVIOSO CENTRAL	346
TRASTORNOS DE LA COLUMNA VERTEBRAL Y LA MÉDULA ESPINAL	376

ENFERMEDAD DE LA NEURONA MOTORA 389
NEUROPATÍA PERIFÉRICA 398
RADICULOPATÍA Y PLEXOPATÍA 414
TRASTORNOS DE LA PLACA NEUROMUSCULAR 420
MIOPATÍA 430
VELOCIDADES DE CONDUCCIÓN NERVIOSA Y ELECTROMIOGRAFÍA 443
TRASTORNOS INMUNOLÓGICOS DEL SISTEMA NERVIOSO 448
NEUROONCOLOGÍA 471
MEDICINA DEL SUEÑO 512
ENFERMEDADES NEUROLÓGICAS EN EL EMBARAZO 524
NEUROOFTALMOLOGÍA 539
Índice alfabético de materias 572
Abreviaturas, siglas y signos de uso frecuente 598